
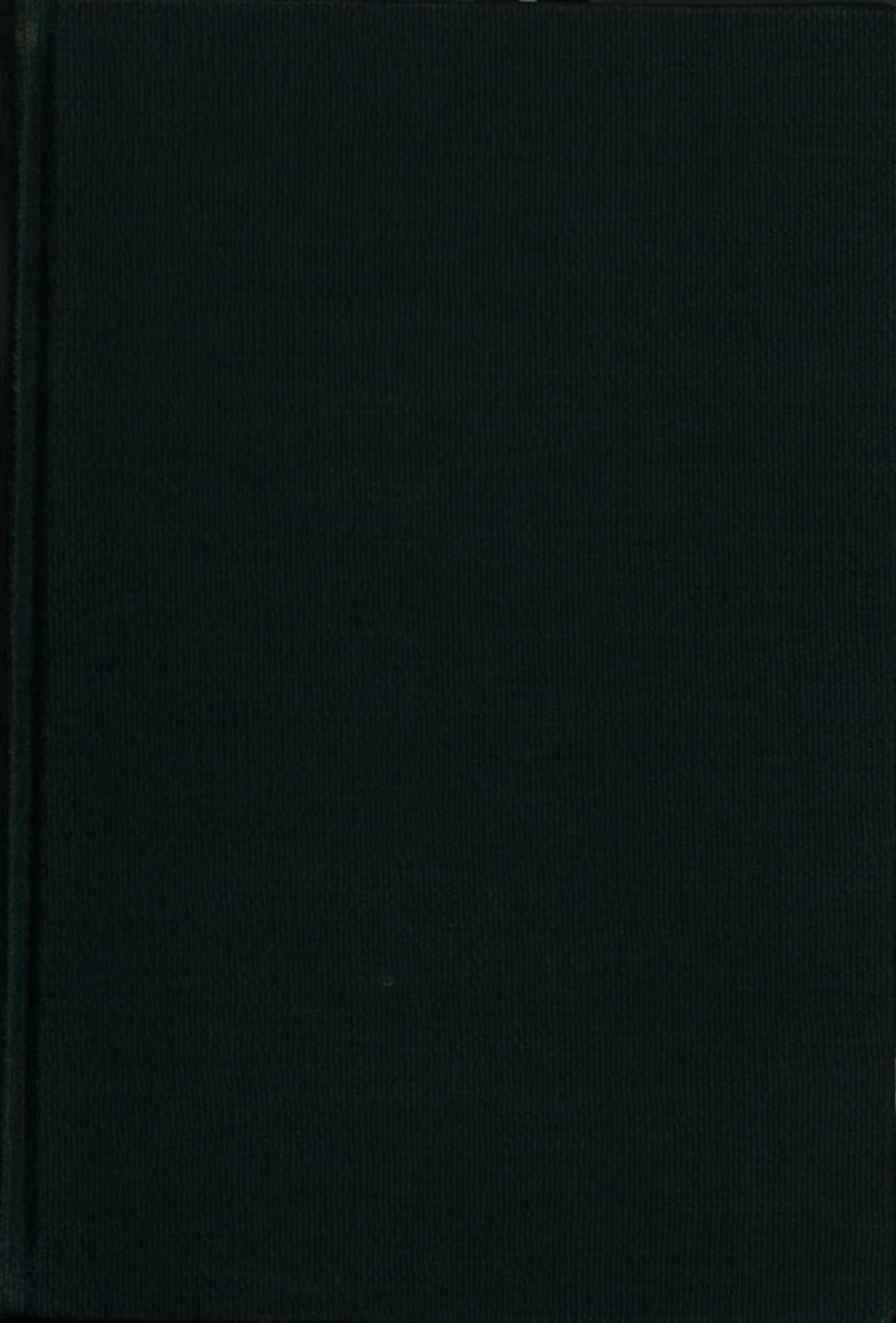







Internationales Centralblatt

für

Laryngologie, Rhinologie

und verwandte Wissenschaften.

herausgegeben

von

GEORG FINDER

Berlin.

Zweiunddreissigster Jahrgang.

Januar — Dezember 1916.

Berlin 1916.

Verlag von August Hirschwald.

NW., Unter den Linden 68.

Inhalt.

I. Referate.

Seite

II. Kritiken und Besprechungen.

III. Kongress- und Gesellschaftsberichte.

IV. Nekrologe.

V. Briefkasten.

Internationales Centralblatt

für

Laryngologie, Rhinologie

und verwandte Wissenschaften.

Jahrgang XXXII. Berlin, Januar. 1916. No. 1.

I. Referate.

a) Allgemeines, obere Luftwege, Medikamente.

1) **Killian** (Berlin). **Zur Geschichte der Endoskopie von den ältesten Zeiten bis Bozzini.** Mit 56 Textfiguren. *Arch. f. Laryng. Bd. 29. H. 3. S. 347. 1915.*

Die höchst interessante historische Darstellung der Geschichte der Endoskopie, welche von Killian mit grossem Fleisse vielfach mit wörtlichen Zitaten der Autoren gegeben wird, eignet sich zum Referat nicht besonders; wer die geschichtliche Entwicklung verfolgen will, muss schon die Arbeit selbst studieren, was auch den Fachgenossen warm empfohlen wird; schon die vielen Originalzitate sind höchst interessant und von besonderem Interesse erscheinen die vielen Abbildungen der hier in Frage kommenden Instrumente von den ältesten Zeiten an (Aegypter, Griechen, Römer usw.), bis zu Bozzini 1805. Es ergibt sich im allgemeinen aus der geschichtlichen Entwicklung der endoskopischen Untersuchungsmethoden von Hippocrates' Zeiten an, dass das Bestreben, die Höhlen des Körpers zu beleuchten und so in das Innere desselben einzudringen, durch alle Jahrhunderte hindurch sich erstreckt und dass der Anschauungskreis der alten Aerzte auf dem fraglichen Gebiete nicht so weit von unserem heutigen abwich, wie man bisher geglaubt hat.

B. BAGINSKY.

2) **Seyffarth** (Hannover). **Ueber direkte Laryngoskopie und Tracheo-Bronchoskopie.** *Deutsche med. Wochenschr. No. 27. S. 1363. 1914.*

Ueberblick über das Indikationsgebiet der direkten Laryngo-Tracheo-Bronchoskopie, der Schwebelaryngoskopie, über die dabei zu befolgende Technik und Illustration der Wichtigkeit der direkten Methode durch eigene instruktive Beobachtungen des Verfassers.

R. HOFFMANN.

3) **Samuel Iglauer.** **Ein neues Gestell für den Killianschen Aufhängeapparat.** *The Laryngoscope. September 1915.*

Anstatt des Killian'schen Galgens, welcher am Tische, auf dem der Patient liegt, befestigt wird, gebraucht Iglauer ein starkes Gestell, welches dem

zum Aufhängen von Irrigatoren ähnelt und es ermöglicht, das Suspensionslaryngoskop unabhängig vom Tische aufzuhängen, so dass ein besonders gebauter Tisch nicht nötig ist und jeder Operationstisch für die Schwebelaryngoskopie gebraucht werden kann. Das Gestell ist, der Illustration nach zu schliessen, entschieden brauchbar.

OTTO FREER.

4) **Charles R. C. Borden. Latente und tertiäre Syphilis bei Erkrankungen von Nase und Hals. (Latent and tertiary syphilis in diseases of the nose and throat.)** *Journal amer. med. assoc. 31. Oktober 1914.*

Verf. ist ein Anhänger der gemischten Behandlung mit Salvarsan und Hg. Er meint, dass der Laryngologe wenn möglich die betreffenden Fälle einem Syphilidologen überweisen solle, da die Diagnostik und Behandlung der Syphilis eine Spezialität für sich sei.

EMIL MAYER.

5) **Hugo Zwillinger. Beitrag zur Röntgentherapie und Klinik des Skleroms.** *Zeitschr. f. Ohrenheilk. Bd. 61. S. 50.*

Verf. berichtet über vier Fälle von Sklerom der oberen Luftwege, die von ihm erfolgreich mit Röntgenstrahlen behandelt wurden. Die Fälle, von denen der erste den seltenen Befund eines primären Skleroms der Luftröhre zeigte, lehren, dass nicht nur frische Produkte, sondern selbst jahrelang bestehende alte Infiltrate durch die Röntgenbestrahlung zurückgebildet werden können.

FINDER.

6) **Wolff Freudenthal** (New York). **Karzinom der oberen Luftwege mit besonderer Berücksichtigung und Behandlung mittels Radiums. (Cancer of the upper air tract, with special reference to its treatment with radium, with four illustrations.)** *New York med. journ. 3. Juli 1915.*

In dieser den verschiedenen Gebieten der Krebsforschung gewidmeten Nummer des New York med. journ. bespricht F. die Frage vom laryngologischen Standpunkte aus. In bezug auf die Diagnose sagt Verf., dass der klinische Befund von eben solcher Bedeutung ist, wie der mikroskopische. Irrtümer werden nach beiden Richtungen hin gemacht. — Radium ersetzt nicht chirurgische Massnahmen, aber es hilft in einigen wenigen Fällen.

Autoreferat.

7) **John Horn. Lepra der oberen Luftwege nebst Bericht über einen Fall. (Leprosy of the upper respiratory tract with report of a case.)** *Annals of otology, rhinology and laryngology. Dezember 1914.*

Der Fall kam vor zwei Jahren in Behandlung; es bestanden damals Borken in der Nase und eine grosse Perforation im Septum. Zahlreiche Knötchen bedeckten die Septumoberflächen und die hintere Rachenwand. Am Rande der Epiglottis und an den Aryknorpeln befanden sich sowohl zahlreiche konfluierte Knötchen, wie einzelne zartgraue und glänzende, mit gelblich-braunem Belag versehene Knötchen. Die falschen Stimmbänder, besonders das linke, waren mit Knötchen bedeckt und beide infiltriert. Das linke Stimmband war retrahiert und fixiert; jedoch schienen die Stimmbänder frei von Infiltration. Pat. war absolut aphonisch, hatte geringe Dysphagie. Therapeutische Versuche mit Kauterisation und Fulguration hatten keinen Erfolg. Verf. hält die Form der Lepra, an der Pat. leidet, für nicht kontagiös und erachtet daher Isolierungsmassnahmen für überflüssig.

EMIL MAYER.



8) **A. Onodi** (Budapest). **Die leprösen Veränderungen der oberen Luftwege.** Verh. des kgl. Vereins der Aerzte in Budapest. *Orvos. Ertesitö. No. 7. 1915.*

Verf. hat ausser bei fünf in dem Spital zu Pozsony seit Jahren internierten Kranken, Lepra jetzt bei einem 26 Jahre alten Soldaten, welcher aus Bosnien stammt, zu beobachten Gelegenheit gehabt. POLYAK.

9) **E. Mosbacher. Zur Anwendung des Ortizons.** *Deutsche med. Wochenschr. No. 41. S. 1223. 1915.*

M. verwandte das Ortizon weiterhin (s. diese Wochenschr. No. 24) in Form mehrmals täglicher Einblasung mit gutem Erfolge bei Ozaena, bei mit Schleimbelag einhergehenden Kehlkopf- und trocknen Nasenrachenkatarrhen. In allen Fällen von Ozaena verschwand nach kurzer Zeit der lästige Gestank.

R. HOFFMANN.

10) **Collischonn** (Mainz-Mombach). **Eine kräftig wirkende Halspastille.** *Med. Klinik. No. 30. 1915.*

Unter dem Namen Thyangol werden Halspastillen in folgender Zusammensetzung empfohlen: Anästhesin 0,03, Phenacetin 0,08, Thymol, Menthol, Ol. Eucalypti ana 0,0015, Gi. arab. qu. s. Die Pastillen lässt man langsam im Munde zergehen. SEIFERT.

11) **Gutstein** (Berlin). **Ueber die Entstehung des Hustens und seine Bekämpfung mit Thyangolpastillen.** *Med. Klinik. No. 47. 1915.*

Bei Hustenreiz infolge von Pharyngitis sicca, hypertrophicans, granulosa haben sich die Thyangolpastillen als gutes Mittel erwiesen, ferner auch bei Husten infolge Bronchitis und Lungentuberkulose. Durch Verabreichung von 2—3 Pastillen vor jeder Nahrungsaufnahme gelang es, den Larynxphthisikern mit Dysphagie eine völlig schmerzlose Nahrungsaufnahme zu ermöglichen. SEIFERT.

12) **H. Krause** (Berlin). **Corypinol, ein neues Schnupfmittel.** *Med. Klinik. No. 38. 1915.*

Unter dem Namen Corypinol wird eine Kombination von Coryfin und Oleum pini pumilionis als Schnupfenmittel empfohlen. Mit einem in die Lösung eingetauchten Wattestäbchen wird vorsichtig in die Tiefe vordringend die Nasenschleimhaut 1—2stündlich bestrichen. SEIFERT.

b) Nase und Nasenrachenraum.

13) **Karl Kassel** (Posen). **Die Nasenheilkunde des 19. Jahrhunderts.** *Zeitschr. f. Laryng., Rhinol. und ihre Grenzgeb. Bd. 7. S. 695. 1915.*

In dem vorliegenden sehr lesenswerten Abschnitt, dessen weitere Fortsetzung in dieser Zeitschrift folgen wird, möchte ich folgende Punkte hervorheben: die erste Monographie über die Krankheiten der Nase, in der deutschen Uebersetzung 215 Seiten stark, stammt von Deschamps dem Jüngeren (1740—1824), Chefchirurg in Paris und konsultierendem Chirurg Napoleons I. In dieser Monographie findet sich unter anderem die Angabe, dass Tabakschnupfen bei Augenkranken, Kopfübeln oft heilend wirke. Im ferneren wird von einer epidemischen Krankheit

berichtet, die sich hauptsächlich in Niessanfällen äusserte; von daher stammt die Sitte, Niessenden Gottes Beistand zu wünschen. In dem Abschnitt über das Niessen wird auch von einem Mann berichtet, der jedesmal einen Niessanfall bekam, sobald er seine Frau liebkosen wollte. Die Migräne, der halbseitige periodische Kopfschmerz, wird als von der Schleimhaut der Stirnhöhle ausgelöst betrachtet.

Gerdy in seiner Abhandlung über die Polypen und ihre Behandlung (Paris 1833) verfügt neben seiner reichen Kasuistik auch über eine Anzahl von Obduktionsbefunden.

Bayer (1820) gibt eine genaue Schilderung des Schnupfens bei Säuglingen und weist auf die Wichtigkeit seiner Behandlung hin.

Cloquet (1824) berichtet in einem 500 Seiten dicken Buch über den Geruchssinn und die Geruchsorgane und deren Krankheiten. Wie viele andere Autoren schon vor ihm, so beschäftigt auch er sich mit dem Wesen der Ozaena. Der Begriff der Stinknase wurde nicht strenge gefasst: man verstand darunter ganz allgemeine ulzeröse fötide Prozesse in der Nase. Dass sie oft auf Syphilis zurückgingen, wusste man und richtete danach seine Therapie ein. C. in seiner Abhandlung über die Ozaena weist nun auch darauf hin, dass Fötor und Ausfluss aus Nase während vieler Jahre und bei gutem Allgemeinbefinden auch ohne geschwürige Prozesse bestehen können.

Williams (1833) gibt an, dass der akute Schnupfen rasch verschwindet, wenn keine Flüssigkeit zu sich genommen wird.

Billard (1828) zählt das grosse Instrumentarium auf, das zum Entfernen von Nasen- und Rachenpolypen von verschiedener Seite angegeben wurde. Es ist wahrscheinlich, dass bei Betrachten der Abbildungen sich auch Modelle finden würden, die erst in unserer Zeit wieder „erfunden“ worden sind.

Cazenave (1835) beschreibt die nicht venerische Ozaena und empfiehlt als bestes Mittel gegen Ozaena und chronischen Schnupfen Höllenstein.

In Vidal, dem in damaliger Zeit hochangesehenen chirurgischen Lehrbuch (1846), findet sich in der historischen Einleitung unter anderem die Angabe, dass Sixtus V. Vagabonden, Dieben, Faulenzern, welche Rom und seine Umgebung belästigten, die Nase habe abschneiden lassen und dass die Abtissin Eusebra, welche beim Herannahen der Sarazenen für ihre Unschuld fürchtete, sich die Nase abschnitt, um die Feinde von sich abzuschrecken.

Bei Verwachsungen in der Nase, die sich nach tiefem Kauterisieren oder nach Geschwürsbildung, insbesondere nach Pocken, ausbilden, wird nach Lösen der Verwachsungen Einlegen von Schwämmen oder elastischen Gummifäden empfohlen. Vidal, wie übrigens schon viele Autoren vor ihm, weiss, dass sich in der Stirnhöhle Würmer entwickeln können, deren Entfernung sofortige Heilung der lokalen und allgemeinen Symptome bewirkt. Wie schon früher, so wurden auch jetzt durch ihn Fälle von Rhinoliten mitgeteilt; man wusste, dass sie sich um kleine Fremdkörper bilden. Vidal gibt unter anderem auch die Abbildung eines Falles von Exostose des Oberkiefers.

Néguier (1842) empfiehlt als einfaches Mittel gegen heftiges Nasenbluten, den Arm der blutenden Seite energisch in die Höhe zu strecken.

Richter, Professor in Göttingen, gibt in seinem siebenbändigen Werk „Anfänge der Wundarzneikunst" (1782—1804) eine eingehende Studie über die Nasenpolypen. Als Behandlungsmethode wird in erster Linie das Ausreissen mittelst Zange empfohlen und von den früher beliebten Aetzmitteln wegen der nachträglichen starken Reaktion abgeraten. Bei starker Schwellung der Schleimhaut sollen Darmsaiten steigender Dicke eingelegt werden.

Adolph Wilhelm Otto, der Breslauer Anatom (1786—1645), berichtet in seinem Handbuch der pathologischen Anatomie auch über die Missbildungen der Nase bei Mensch und Tier (gänzliches oder teilweises Fehlen der Nase, doppelte Nase, nur ein Nasenloch, drei Nasenlöcher).

OPPIKOFER.

14) **G. Heermann** (Kiel). **Ein einfaches Verfahren, die Ansaugung der Nasenflügel zu beseitigen.** *Zeitschr. f. Ohrenheilk. Bd. 56. S. 165.*

Zu den Methoden von Schmidthuisen und Feldbausch fügt H. ein neues einfaches Verfahren hinzu: Eine Wattepille, welche genau in die vordere Ausbuchtung des Vestibulum nasi passt, wird mit Borsalbe durchknetet und in den vorderen Teil des Vestibulum nasi so eingelegt, dass sie nicht herausfällt und vollständig durch den überhängenden Rand des Vestibulum verdeckt wird. Fabrikation, sofern man es nicht selbst anfertigen will, besorgt Hofapotheker Rüdel in Kiel.

B. BAGINSKY.

15) **W. C. Batroff. Kollaps der Nasenflügel, ihre Aetiologie und Behandlung. (Collapse of the alae nasi, its etiology and treatment.)** *The Laryngoscope. Februar 1915.*

Man muss vor allen Dingen sich vergewissern, welches der Grund für das Ansaugen der Nasenflügel ist. Handelt es sich nur um Schwäche der Levatores alae, so kann deren Funktion durch Massage und Uebung wieder hergestellt werden. Ist der Alarknorpel so scharf gebogen, dass seine obere Kante gegen das Septum liegt, so wird eine Inzision durch die Schleimhaut parallel der oberen Kante des Alarknorpels und etwas darunter gemacht, mit einem scharfen Elevatorium Mukosa und Periost abgehoben und ein schmaler Streifen des Knorpels abgeschnitten, so dass das Lumen frei wird, dann zwei feine Seidennähte und Verband mit Aristolkollodium. Sollte es notwendig sein, einen ungewöhnlich breiten Knorpelstreifen zu exzidieren, so empfiehlt es sich, auch einen schmalen Schleimhautstreifen mit fortzunehmen, da sonst die Schleimhaut eine Art Kissen bilden kann, das zu einer Verstopfung führt. In derselben Weise kann auch der untere Knorpelrand fortgenommen werden, wenn er dem Septum anliegt. Hier ist es äusserst schwierig, Schleimhaut und Periost in dem notwendigen Maasse abzuheben; man mache daher die Inzision etwas oberhalb des freien Randes des Knorpels, wo die Schleimhaut weniger fest anhaftet. Erheblich schwieriger ist die Beseitigung eines kegelförmigen Septum membranaceum. In diesem Falle macht man eine leicht gebogene Inzision an der Stelle, wo Haut und Schleimhaut zusammenstossen, parallel mit dem Rande des Septum membranaceum und führt diese Inzision nach vorne bis zur Nasenspitze. Die Haut wird nach unten gezogen, die Schleimhaut mit dem Elevatorium abgehoben, die verdickten subkutanen und submukösen Gewebe mit einem scharfen Messer exzidiert. Haut und Schleimhaut

werden durch feine Nähte vereinigt. Um den durch die exzessive Menge von Haut, die danach übrig bleibt, geschaffenen Uebelstand zu beseitigen, hat Verf. eine besondere Naht empfohlen.

EMIL MAYER.

16) v. Eicken. **Transplantation bei Synechien in der Nase und bei Verwachsungen des Gaumensegels mit der hinteren Rachenwand.** *Zeitschr. f. Ohrenheilk. Bd. 61. S. 113.*

Besteht eine Septumverbiegung, so wird zunächst die submuköse Septumresektion vorgenommen, dann die Synechie durchtrennt und nun ein zu einem derben Tampon mehrfach zusammengelegter und mit Borsäurelösung getränkter Gazestreifen, zwischen die Wundflächen eingelegt, nachdem dieser von einem dem Oberarm oder Oberschenkel entnommenen Thiersch'schen Hautlappen überzogen ist, so zwar, dass die Hornschicht nach innen und die Schnittfläche nach aussen liegt. Der Lappen muss lang und breit sein, da er die doppelte Länge des Tampons und eine Breite besitzen soll, die dem Umfang des Tampons entspricht. Dieser Tampon wird nach 3—6 Tagen vorsichtig nach Aufweichung mit H_2O_2 schichtweis aus der Nase entfernt. Im Bereich der ehemaligen Synechie haftet der Thiersch'sche Lappen der Unterfläche meist fest an.

Das Verfahren stammt aus der Siebenmann'schen Klinik. Mitteilung von 7 Krankengeschichten.

FINDER.

17) Adolph O. Pfingst. **Ein Fall von komplettem beiderseitigem knöchernem Verschluss der Choanen. (A case of complete bilateral bony occlusion of both choanae.)** *The Laryngoscope. März 1914.*

Die Gaumenwölbung war normal, es bestand keine Einziehung der Trommelfelle, Hörvermögen war normal. Verf. machte mit der Trephine ein Loch auf der rechten Seite, durch welche Pat. genügend schnauben konnte. Da die Operation sehr schmerzhaft gewesen war, so weigerte sich Pat., sie auf der anderen Seite vornehmen zu lassen. Sie entzog sich der Beobachtung, wurde jedoch nach 8 Jahren wieder gesehen; es bestand nur eine ganz kleine Oeffnung nahe dem Septum, durch die er nur sehr wenig Luft bekam.

EMIL MAYER.

18) H. W. Loeb. **Der Einfluss der Nase auf Augenkrankheiten. Fall von doppelseitiger Erblindung und Fall von einseitigem Flimmerskotom, geheilt durch Siebbeinoperation. (The influence of the nose on eye affections as evidenced by a case of bilateral blindness and one of unilateral scintillating scotoma, cured by operations on the ethmoid cells.)** *Annals of otology, rhinology and laryngology. Dezember 1914.*

Diese beiden Fälle stimmen mit den früheren Beobachtungen des Verf.'s überein, dass unter gewöhnlichen Umständen der N. opticus in enger Beziehung zum Siebbeim nur an dem hinteren äusseren Winkel der hintersten Siebbeinzelle steht. Wo diese Beziehung besteht, da ist nur eine äusserst geringe Möglichkeit irgendwelcher Gefahr für den N. opticus bei einer auf das Siebbein beschränkten Eiterung. Wenn jedoch die letzte Siebbeinzelle die Keilbeinhöhle ersetzt, dann verläuft der Sehnerv nahe der äusseren Wand dieser Siebbeinzelle und an ihr entlang und die Verletzbarkeit des Nerven nimmt entsprechend der grossen Portion

desselben, die exponiert ist, zu. In dem mitgeteilten Fall, in welchem das Sehvermögen alsbald nach der Ausräumung des Siebbeins sich wieder herstellte, nimmt Verf. an, dass die anatomischen Verhältnisse so liegen, wie eben auseinandergesetzt.

EMIL MAYER.

19) **Luther C. Peter. Der Wert der Augensymptome für die Diagnose obskurer Fälle von chronischer Nebenhöhlenerkrankung. (The value of eye symptoms in the diagnosis of obscure chronic sinus disease.)** *Annals of otology, rhinology and laryngology. Dezember 1914.*

Die Schlüsse, zu denen Verf. auf Grund seiner Beobachtungen gelangt, sind, dass erstlich Fälle von chronischer Nebenhöhlenerkrankung nicht nur vom rhinologischen, sondern auch vom ophthalmologischen Standpunkt aus untersucht werden sollen; diese Untersuchung sollte schon frühzeitig vorgenommen werden, bevor noch deutliche Erscheinungen von seiten des Sehnerven vorhanden sind; wenn solche aufgetreten sind, soll man nicht zögern, sofort die mittlere Muschel zu opfern, um die Keilbeinhöhle und Siebbeinzellen gründlich zu öffnen.

EMIL MAYER.

20) **V. Lundberg. Fälle von Augenkrankheiten mit rhinogenem Ursprung. (Fall af ögonsjukdomar av rhinogent ursprung.)** Verh. der schwedischen Gesellsch. der Augenärzte bei der 8. Sitzung in Stockholm am 5. und 6. Juni 1915. *Hygiea. Bd. 77. H. 20. 1915.*

I. Trochlearis-Lähmung. — Chronische Ethmoiditis.

Eine 38jährige Frau hat seit mehreren Jahren zeitweilig an Kopfschmerzen in der linken Stirnregion gelitten. Diese Schmerzen seit dem 20. Februar 1914 sehr lästig, Empfindlichkeit im linken inneren Augenwinkel und Ausfluss von schleimigem Eiter von der linken Nasenhälfte, Doppeltsehen und Schwindel.

Status am 28. Februar 1914: Druckempfindlichkeit in der linken Ethmoidalisregion, linksseitige Trochlearisparese; die Augen sonst gesund. In der linken Nasenhälfte mukopurulentes Sekret nebst cystischer Erweiterung der vorderen Siebbeinzellen. Nach Ausräumung des linken Siebbeinlabyrinthes wurde die Pat. symptomfrei; Doppelbilder verschwanden; nach 3 Monaten fortdauernde Heilung.

II. Neuritis opt. retrobulbaris. — Ethmoiditis subacuta.

Nach dreiwöchigen schweren Kopfschmerzen und Eiterung aus der Nase Herabsetzung der Sehschärfe des rechten Auges bei einer 19jährigen Frau.

Status: Empfindlichkeit über der rechten Ethmoidalgegend; in beiden Nasenhöhlen ödematöse Schleimhaut mit reichlichem eitrigen Sekret in den oberen Teilen. Linkes Auge S = 1, ohne Besonderheit. Rechtes Auge S = 0,2, centrales Skotom, die Papille hyperämisch. Nach Behandlung mit Aspirin und „Saugtherapie“ wurde die Sehschärfe nach 8 Tagen normal; das Skotom war verschwunden.

III. Oedema orbitae. — Sinusitis frontalis et Ethmoiditis chr. cum exacerbatione. 23jähriger Mann. Nach schwerem Schnupfen im Februar 1915 bekam er Kopfschmerzen über dem linken Auge nebst Anschwellung des linken oberen Augenlides.

Status: Rechtes und linkes Auge S = 1. Starke Druckempfindlichkeit über dem linken Stirnbein und im linken inneren Augenwinkel; etwas Oedem im linken oberen Augenlid. Der linke Bulbus nach unten disloziert. Behandlung wie im Fall II, Heilung nach 14 Tagen. Schwere Kopfschmerzen indizierten später Ausräumung des linken Siebbeinlabyrinthes, welches Eiter und Granulationen enthielt.

IV. Rectus superior-Erlahmung. — Sinusitis ethmoidal. chr. tubae. 10jähriges Mädchen. Seit einigen Tagen Schmerzen über dem linken Auge.

Status: Grosse Empfindlichkeit im inneren linken Augenwinkel; leichtes Oedem im linken oberen Augenlid, linker Rectus sup. paretisch: S = 1, das Auge sonst ohne Besonderheit. Im linken hinteren Nasengang kleiner Polyp nebst reichlichem seropurulenten Sekret. Nach Behandlung des Siebbeinlabyrinthes das Auge schnell geheilt.

Nach dieser Kasuistik folgt ein kurzer allgemeiner Ueberblick an unsere jetzige Kenntnis von den Krankheiten der Nebenhöhlen der Nase als Ursache verschiedener Augenkrankheiten.

E. STANGENBERG.

21) A. **Onodi. Ueber die Lehre von den Augenleiden nasalen Ursprungs.** *Arch. f. Laryng. Bd. 29. H. 3. S. 430. 1915.*

Der Mitteilung liegen zu Grunde Beobachtungen bzw. Augenuntersuchungen von 149 Fällen von Nebenhöhlenempyemen der Onodi'schen Klinik durch Irene Markbreiter und unter diesen Fällen waren 97mal Augenveränderungen vorhanden; 52mal war der Befund negativ; es wurden centrale Skotome, Vergrösserung des blinden Fleckes, Neuritis optica usw. konstatiert.

Aetiologisch kommen in Betracht die Infektion mit Fortleitung der Entzündung von den Nebenhöhlen zum Periost der Orbita und zur Scheide der Sehnerven auf dem Wege der Gefässe oder Lymphbahnen durch Streptokokken und Staphylokokken. Die pathologische und anatomische Ausbeute ist bisher gering. Klinisch können Augenleiden und Nasenerkrankungen ohne jeden kausalen Zusammenhang nebeneinander bestehen, selbst bei manifesten Nebenhöhleneiterungen. Es können aber auch gemeinsame Ursachen, wie Syphilis, gleichzeitig Nasen- und Augenleiden hervorrufen. Der ophthalmoskopische Befund kann sehr verschieden sein und entspricht nicht immer dem Grade der Sehstörung. Besonders erwähnenswert sind die postoperativen nasalen Erblindungen und Sehstörungen durch Läsionen der Knochen bzw. des in der hinteren Siebbeinzelle und in der Keilbeinhöhle frei verlaufenden Canalis opticus. Von grossem Vorteil für die Kranken ist hier das Zusammenwirken der Rhinologen und Ophthalmologen.

B. BAGINSKY.

22) **H. H. Stark** (El Paso, Texas). **Plötzliches Erblinden infolge eitriger Nebenhöhlenentzündung. (Sudden blindness due to suppuration of the accessory nasal sinuses.)** *Journ. amer. med. assoc. 30. Oktober 1915.*

S., der den Vorzug hat, auch Ophthalmologe zu sein, beobachtete 5 Fälle dieser Art sehr gründlich. Als Ursache dieser und ähnlicher Augenstörungen stellt er den plötzlich eintretenden oder langsam wirkenden Druck hin. Das Verschwinden der eine Nebenhöhle von der Orbita trennenden Wand verursacht so-

fortigen Druck auf die letztere, wodurch dann alle sekundären Erscheinungen hervorgerufen werden.

FREUDENTHAL.

23) **Beyer** (Berlin). **Gummöse Periostitis am Orbitaldach.** *Berliner klin. Wochenschrift. No. 14. S. 659. 1914.*

Verlauf ganz im Bilde eines akuten Stirnhöhlenempyems. Bei Röntgenaufnahme Fehlen der Stirnhöhle. Spezifisches Ulcus am Rachendach.

R. HOFFMANN.

24) **Harries Peyton Mosher. Der Zugang zum Sinus cavernosus durch die Orbita. (The orbital approach to the cavernous sinus.)** *The Laryngoscope. August 1914.*

Ausführliche Beschreibung eines Operationsverfahrens, um nach Exenteration eines Auges durch die Orbita zum Sinus caverosus zu gelangen. Der wesentliche Teil der Operation besteht in der Erweiterung der Fissura sphenoidalis. Verf. hat die Operation einmal am Lebenden gemacht, — wobei sie kein günstiges Ergebnis hatte — und 10mal am Kadaver.

EMIL MAYER.

25) **J. Szmurlo. Die intranasale chirurgische Behandlung der Krankheiten der Tränenwege. (O leczeniu ceirpien worka i kanalie trowege na drodte chirurgicznij.)** *Gazeta lekarska. No. 38. 1914.*

Verf. beschreibt zehn Fälle, operiert mittels der West'schen Methode, bei Kranken, welche an Tränenfluss, Eiterung, Fisteln des Ductus und Saccus lacrymalis litten, und kommt zu folgenden Schlüssen:

1. Die Lappenbildung aus der Schleimhaut, wie es West tut, hält Verf. für überflüssig, da sie die Operation kompliziert und die Heilung keineswegs beschleunigt.
2. Die Cocain-Adrenalin-Anästhesie gibt keine volle Anästhesie, die letzten Momente des Verfahrens sind gewöhnlich sehr schmerzhaft.
3. Die Frauen bilden das grösste Kontingent der Leidenden in Verf.'s Fällen.
4. Die West'sche Methode gibt ausgezeichnete Erfolge in Fällen von Empyem, bei Fisteln des Tränensackes — weniger günstiger bei Tränenfluss, aber doch weit bessere als andere Behandlungsmethoden.

V. SOKOLOWSKI.

26) **Szmurlo. Demonstration einer Kranken mit beiderseitiger Eiterung im Tränensack, mit Erfolg behandelt mittelst der Westschen Methode. (I protokolow lekajs oto-laryngologicznij.)** *Gazeta lek. No. 44.*

In dieser Sitzung der Otolaryngologischen Sektion der Warschauer Med. Gesellschaft demonstrierte Chrasycki ebenfalls zwei diesbezügliche Fälle, ebenfalls operiert mit günstigem Erfolge, wobei dieses operative Verfahren von ihm genau besprochen wurde.

V. SOKOLOWSKI.

27) **J. A. Pratt. Intranasale Drainage des Tränensackes. (Intranasal drainage of the lacrymal sac.)** *Ophthalmic Record. April 1915.*

Bei chronischer eitriger Dacryocystitis wurde der Sack in der gewöhnlichen Art geöffnet und eine Oeffnung von dem Boden des Sackes direkt in die Nasenhöhle angelegt. Zuerst benutzte Pratt einen Troikart, jetzt bedient er sich einer Trephine.

EMIL MAYER.

28) **Halle** (Charlottenburg). **Entgegnung zu Winkler's Arbeit: „Ueber Therapie der Stirnhöhlenerkrankungen."** *Arch. f. Laryng. Bd. 29. H. 1.*

29) **Ernst Winkler** (Bremen). **Bemerkung zu Halle's Einwürfen.**

30) **Halle** (Charlottenburg). **Schlussbemerkungen auf Winkler's Entgegnung.** *Arch. f. Laryng. Bd. 29. H. 3.*

Die Einwendungen Winkler's gegen das von Halle besonders bevorzugte Verfahren, die chronischen Stirnhöhleneiterungen auf endonasalem Wege operativ zu behandeln, werden von Halle zu widerlegen versucht durch eine Reihe von Argumenten, welche Winkler in seiner Bemerkung rektifiziert, worauf Halle in seiner Schlussbemerkung seinen früheren Standpunkt aufrecht zu erhalten sich bemüht.

B. BAGINSKY.

31) **W. E. Grove. Die intranasale Behandlung chronischer Stirnhöhleneiterung. (The intranasal treatment of chronic frontal sinus suppuration.)** *Wisconsin med. journ. XIII. No. 3. 1915.*

Die intranasale Operation kann die Radikaloperation nicht immer ersetzen; in allen Fällen, wo Komplikationen zu befürchten sind, ferner wenn die Höhlen doppelt gekammert sind und die Eiterung hauptsächlich in der nach aussen gelegenen Kammer ihren Sitz hat, ferner wenn die intranasale Behandlung ohne Erfolg versucht worden ist, ist die Radikaloperation indiziert.

EMIL MAYER.

32) **Ross Hall Skillern. Die äussere Stirnhöhlenoperation. (The external operation of the frontal sinus.)** *The Laryngoscope. April 1915.*

Auch nach der Killian'schen Operation bleiben Entstellungen und Neurosen zurück. Die Radikaloperation sollte daher, besonders wenn es sich um junge Mädchen oder Personen handelt, deren Beschäftigung es mit sich bringt, dass sie viel mit dem Publikum zu tun haben (Schauspieler, Lehrer etc.), auf das Aeusserste eingeschränkt werden. Als absolute Indikationen gelten: Wenn die subjektiven Beschwerden derart heftig sind, dass sie die Patienten in ihrem Beruf beeinträchtigen; wenn sehr heftige Exazerbationen auftreten, ferner bei Bildung von Abszessen und Fisteln. Relative Indikationen sind: Wenn die Kopfschmerzen anhalten und dabei keine sichtliche Veränderung in der Menge oder Beschaffenheit des Sekrets vorhanden ist; wenn trotz häufiger Ausspülungen das Sekret fötid bleibt, selbst wenn es dabei in geringem Maasse an Menge abnimmt; ferner wenn die Röntgenaufnahme zeigt, dass es sich um eine grosse Höhle mit vielen Ausbuchtungen handelt und die Erkrankung durch konservative Behandlung nicht gebessert wird.

EMIL MAYER.

33) **G. W. Stimson** (Pittsburgh, Pa.). **Empyem des Sinus frontalis und der Ethmoidalzellen. (Empyema of frontal and ethmoidal sinuses.)** *Journ. amer. med. assoc. 31. Juli 1915.*

Etwa 6 Wochen nach der Eröffnung des rechten Sin. fron. zeigte sich auf der anderen Seite ein identisches, aber völlig unabhängiges Empyem, das gleichfalls operiert wurde.

FREUDENTHAL.

34) **Georg Marx. Fetttransplantationen nach Stirnhöhlenoperation.** *Zeitschr. f. Ohrenheilk. Bd. 61. S. 7.*

Bericht über einen Fall, in dem nach Kuhnt'scher Eröffnung der Stirnhöhle nicht genäht, sondern die Wundhöhle tampontert wurde und nach 3 Wochen, als die Wundhöhle sich mit Granulationen bedeckt hatte, zur Einpflanzung eines grossen aus dem Oberschenkel entnommenen Fettpfropfes geschritten wurde. Kosmetisches Resultat vorzüglich. Verf. glaubt, dass die Fetttransplantation sich auch zur späteren Korrektion einer Entstellung gut eignet und dass man von vornherein von ihr Gebrauch machen soll in den Fällen, wo infolge buchtiger Beschaffenheit und abnormer Grösse der Stirnhöhle von der Killian'schen Methode kein befriedigendes kosmetisches Resultat zu erwarten ist. FINDER.

35) **Jerome B. Thomas** (Palo Alto, Calif.). **Tuberkulose des Sinus frontalis. (Tuberculosis of the frontal sinus.)** *Journ. amer. med. assoc. 24. Juli 1915.*

Bericht von zwei hierhergehörigen Fällen, von denen der erste nach der Operation am Leben blieb, während der zweite, der scheinbar erst kurz vor dem Exitus gesehen wurde, bald ohne Operation zu Grunde ging. Im Anschluss an diesen Vortrag berichtet J. A. Platt über einen Fall, der nach gehörig etablierter Drainage noch 2 Jahre lebte. FREUDENTHAL.

c) Mundrachenhöhle.

36) **A. Réthi** (Budapest). **Fall von grossem retropharyngealen Lipom.** Verh. des kgl. Vereins der Aerzte zu Budapest. No. 9. 1915.

Die hintere Rachenwand, besonders ihre linke Hälfte war in apfelgrossem Umfange hervorgewölbt. Die Geschwulst war leicht beweglich und eben deshalb wurde die Diagnose auf Lipom gestellt. Laterale Pharyngotomie in Lokalanästhesie mit dem Unterschiede, dass die Schleimhaut des Rachens nicht durchgeschnitten wurde. Nach Exstirpation der Glandula submaxillaris ist die vor dem Rückgrat liegende und in eine Cyste gehüllte Geschwulst erreicht worden. Sie wurde mit dem Muzeux gefasst, luxiert und entfernt. Naht, Drainage. Das Schlucken schmerzte einige Tage, die Heilung erfolgte aber per primam. Die Geschwulst wog 120 g. POLYAK.

37) **L. Jeannert. Die bösartigen Geschwülste des Rachens beim Kinde. (Les tumeurs malignes du pharynx chez l'enfant.)** *Dissert. Basel 1914.*

Fall 1. Karzinom des Retronasalraumes bei 6 Jahre altem Kind. Das erste objektive Zeichen, auf das der Arzt aufmerksam wurde, war die Drüsenschwellung im Kieferwinkel. Mikroskopische Untersuchung der Drüse und des primären Tumors: Carcinoma simplex solidum. Keine Sektion.

Fall 2. Bei 6 Wochen altem Mädchen Atem- und Schluckbeschwerden. Hinter der linken Mandel an der lateralen und hinteren Rachenwand mit gesunder Schleimhaut überzogener harter unbeweglicher Tumor. Retromaxilläre Drüsenschwellung. An mehreren Stellen der unteren Extremitäten harte erbsen- bis bohnengrosse Tumoren in der Muskulatur fühlbar; dieselben kleinen Geschwülste in der Bauchwand, sowie in der Skapula- und in der Lumbalgegend. Tod 4 Tage

nach Spitalaufnahme. Autopsie: In die seitliche Rachenwand eingekapselte gut umgrenzte Geschwulst, die nach innen von der normalen Pharynxschleimhaut überzogen ist und deren Durchmesser 5:4:3 cm betragen. Mikroskopische Untersuchungen: Rundzellensarkom. Metastasen in Leber, Darm, rechte Lunge, in Hals- und Retroperitonealdrüsen, sowie an mehreren Stellen der Muskulatur der unteren Extremitäten der Skapula- und Lumbalgegend. OPPIKOFER.

38) **O. Körner. Der Torus palatinus.** *Zeitschr. f. Ohrenheilk. Bd. 61. S. 24.*

Aus den Ergebnissen der Untersuchungen an einer grossen Zahl von Personen sei folgendes hervorgehoben: Beim Neugeborenen ist der Torus viel seltener als in allen späteren Altersstufen; beim Weib setzt eine besonders starke Tendenz zur Bildung des Torus etwa mit dem 20. Lebensjahr ein und zwar findet er sich bei den verheirateten Weibern beinahe doppelt so oft wie bei den gleichaltrigen ledigen. Verf. glaubt auch die von Carabelli nachgewiesene Vererbbarkeit des Torus auf Grund seiner Untersuchungen bestätigen zu können. FINDER.

39) **G. Trautmann** (München). **Ueber die Kapsel und die benachbarten Faszien der Tonsille.** *Zeitschr. f. Lar., Rhin. u. ihre Grenzgeb. Bd. 7. S. 691. 1915.*

Erwiderung auf die Arbeit von Güttich (Zeitschr. f. Laryng. Bd. 7. S. 497). Trautmann setzt die anatomischen Verhältnisse genau auseinander, die Güttich nicht richtig beurteilt hat. OPPIKOFER.

40) **H. A. Bray. Eine durch Milch verbreitete Epidemie von Anginen bei tuberkulösen Patienten. (A milk borne epidemic of tonsillitis in tuberculous patients.)** *The journ. of the amer. med. assoc. 3. April 1915.*

Die durch Milch übertragenen Epidemien von Anginen, wie sie von englischen Autoren beschrieben wurden und in Amerika beobachtet wurden, haben einen sehr ernsten Charakter, haben schwere Komplikationen im Gefolge und weisen eine relativ hohe Mortalität auf. Im Gegensatz dazu steht die vom Verf. beobachtete Epidemie, die eine relativ gutartige Infektion darstellte, von wenig Komplikationen begleitet war und niemals tödlich verlief. Trotzdem zeigte sich, dass die akute Halsentzündung auf die Lungenerkrankung — es handelte sich um Insassen eines Lungensanatoriums — einen ungünstigen Einfluss hat.

EMIL MAYER.

41) **Knack. Tonsillarabszess bei Diphtherie.** *Zeitschr. f. Hyg. etc. Bd. 80. H. 2.*

Zu den seltenen Komplikationen der Diphtherie gehört der Tonsillarabszess. Unter 500 Fällen, die etwa Jahresfrist umfassen und deren Gesamtmortalität 11,6 pCt. trotz sehr grossen Dosen Serum war, befanden sich 8 Abszesse (1,6 pCt.). In den bisherigen Monographien ist diese Komplikation nicht erwähnt; auch in der Literatur fehlen Angaben, nur Reiche erwähnt einen Fall unter rund 8000 Diphtheriefällen; Jochmann weist auf sie als selten hin. In seiner Analyse der Fälle, den Reiche'schen eingeschlossen, zeigt Verf., dass der Tonsillarabszess nur einmal im höheren Alter, zweimal bei Jugendlichen, sechsmal bei Erwachsenen vorkam. Zweimal kam er gleichzeitig mit der Diphtherie, je einmal 3, 5, 6 Tage, zweimal 10 Tage, einmal 12 Tage später vor. In 4 Fällen waren schon vorher

Mandelerkrankungen dagewesen. In 6 Fällen bestand eine Mischinfektion mit Streptokokken. Diphtheriebazillen konnten weder im Eiterausstrich noch in der Kultur nachgewiesen werden. Der Verlauf war günstig. Therapeutisch bewährte sich, wie überhaupt bei Diphtherie, ein Gurgelwasser von Kalk- und Chlorwasser (Aq. chlor. 200,0, Aq. calc. 800,0) frisch bereitet und unverdünnt. FINDER.

42) **S. M. Burack** (Charkow). **Zur Frage von der Enukleation der Tonsillen.** *Zeitschr. f. Lar., Rhin. u. ihre Grenzgeb. Bd. 7. S. 673. 1915.*

Vortrag, gehalten auf dem dritten allrussischen Kongress für Oto-Laryngologie in Kiew am 23. 4. 1914. Verf. bespricht vorerst die herrschenden Auffassungen über die Funktion der Mandeln und kommt dann auf die Indikation und auf die Gefahren der Tonsillektomie zu sprechen, ohne Neues zu bringen. Zur Ausschälung der Tonsille benutzt er spezielle Raspatorien. Nachbehandlung: Pinselung mit Jodtinktur. OPPIKOFER.

43) **Donald C. Balfour. Tonsillektomie bei Kindern vom Standpunkte des allgemeinen Chirurgen. (Tonsillectomy in children from the standpoint of the general surgeon.)** *Annals of surgery. Bd. 61. No. 3. S. 257.*

Verf. beschreibt die Technik der Tonsillektomie, wie sie an der Klinik von Mayo gehandhabt wird. Eine gute Narkose betrachtet er als die wesentlichste Vorbedingung. Pat. liegt mit dem Kopf über dem Tischrand. EMIL MAYER.

44) **W. G. Harrison. Tonsillektomie während akuter Endokarditis. (Tonsillectomy during acute endocarditis.)** *Southern med. journ. Januar 1915.*

H. glaubt, dass es oft weiser ist, Tonsillektomie während eines akuten Anfalls von Endocarditis vorzunehmen und die Quelle der Infektion zu beseitigen, als die Operation aufzuschieben in der Hoffnung, sie später nach Abklingen des akuten Anfalls zu machen. Bisweilen kann man die Tonsillenkrypten durch lokale Applikationen und Ausspritzen mit antiseptischen Lösungen reinigen, bisweilen jedoch ist es trotz aller Mühe nicht möglich, jeden Herd zu finden. H. meint ferner, man solle in allen Fällen von Beteiligung der Gelenke und des Herzens Kulturen von den Tonsillen anlegen und gut aufbewahren, um eventuell Vakzine davon bereiten und den Pat. damit behandeln zu können, wenn Fieber und andere Anzeichen der Infektion nicht einige Zeit nach der Operation verschwinden. EMIL MAYER.

45) **Thomas R. French. Tonsillotomie versus Tonsillektomie. (Tonsillotomy versus tonsillectomy.)** *New York med. journ. 5. Dezember 1914.*

Es sollte, wenn möglich, bestimmt werden, ob wirklich die Tonsillen in dem betreffenden Fall eine Infektionsquelle darstellen; dazu genügt oft schon die Diagnose und die Beschaffenheit der Drüsen aussen am Halse. Es ist wünschenswert, wenn irgend möglich, die Kapsel in der Fossa tonsillaris zu belassen. Ungefähr 80 pCt. aller vergrösserten Tonsillen enthalten keine Infektionsherde und brauchen daher nicht radikal entfernt zu werden. Wenn ein Zweifel besteht über die Beschaffenheit der Tonsille im Innern, so rät Verf., ein beträchtliches Stück der Tonsille zu entfernen und bei Lupenvergrösserung zu betrachten; man

kann so Eiterherde entdecken und kann, je nachdem es nötig erscheint, die Radikaloperation oder, wenn die Tonsille in ihrem Innern frei von Krankheitsherden befunden wird, die einfache Tonsillektomie anschliessen. Zeigt die Probeexstirpation, dass die eine Tonsille erkrankt ist, so sollen beide radikal entfernt werden.

EMIL MAYER.

46) **Homer Dupuy. Ein Todesfall während der Tonsillektomie infolge Reflexhemmung. (A death during tonsillectomy from reflex inhibition.)** *New Orleans med. and surg. journ. Bd. 67. No. 2. S. 113.*

Bericht über einen Todesfall während Tonsillektomie in Aethernarkose.

EMIL MAYER.

47) **Meyerson. Ueber arterielle Blutung nach einer Tonsillotomie. (Okewotoku testuiezym po wyuscin migdadka.)** *Gazeta lekarska. No. 50. 1914.*

Bei einem 16jährigen Knaben entstand nach einer Tonsillotomie sehr starke arterielle Blutung, welche nach digitaler Kompression und nachfolgender Cauterisation mit Chromsäure aufhörte. Bei der Gelegenheit bespricht Verf. die diesbezügliche Kasuistik und die entsprechende Therapie.

v. SOKOLOWSKI.

48) **W. P. Megrail** (Wheeling, W.-Va.). **Tonsillenzange. (Tonsil forceps.)** *Journ. amer. med. assoc. 16. Oktober 1915.*

Der Vorzug dieser Zange besteht darin, dass sie ihrer ganzen Länge nach so gebogen ist, dass der grössere Teil derselben, sowie die Hand des Operateurs ausserhalb des Gesichtsfeldes liegen.

FREUDENTHAL.

d) Diphtherie und Croup.

49) **F. S. Freund** (Berlin-Schöneberg). **Erfahrungen mit Yatren puriss. Zur Unterstützung der Diphtheriebehandlung.** *Deutsche med. Wochenschr. No. 48. 1914.*

Verf. hat das Yatren in 80 Fällen angewandt und zwar anfangs nur, wenn die Eltern nicht zur Krankenhaus- und Serumbehandlung zu bewegen waren. Es wurde 2—3 mal täglich aufgestäubt. Da die Kinder das süsslich schmeckende Mittel oft herunterschluckten, so hat Verf. es denn auch innerlich in Dosen von 0,2—0,4 zwei- bis dreimal pro die gegeben. Eine intensive Tiefenwirkung des Yatrens glaubte Verf. daran erkennen zu können, dass die Beläge sich schneller als gewöhnlich abstiessen. Auch wenn er das Mittel nur aufpuderte, war eine ausgiebige Darmreinigung zu beobachten. Verf. plädiert für die gleichzeitige lokale und interne Anwendung von Yatren in allen Fällen von Diphtherie neben sofortiger Seruminjektion, ferner wenn aus irgend welchen Gründen das Serum verweigert wird, prophylaktisch bei der Umgebung Diphtheriekranker, bei Streptokokkenanginen. Bei allzu starker Darmentleerung muss die interne Medikation zeitweise ausgesetzt werden.

R. HOFFMANN.

50) **W. Kausch. Ueber die Behandlung der Diphtherie mit intravenöser Seruminjektion und Yatren.** *Deutsche med. Wochenschr. No. 48. 1914.*

K. kann nur die Erfahrungen Freund's bestätigen. Er hat den bestimmten

Eindruck, dass bei Kombination von Serum mit Yatren die Diphtherie schneller und sicherer verläuft, als bei Serumbehandlung allein. Besonders wertvoll scheint das Yatren für die Behandlung der Bazillenträger; Verf. hatte den bestimmten Eindruck, dass die Bazillenfreiheit schneller als sonst eintritt, besonders bei hartnäckigen Bazillenträgern. Verf. hat niemals irgendwelche Schädigungen vom Yatren gesehen. Die Anwendung des Serums hält er für am wirksamsten bei intravenöser Injektion.

R. HOFFMANN.

51) **O. Seidel. Zur Behandlung der Diphtherie.** Aus der med. Univ.-Klinik zu Jena (Direktor: Prof. Stintzing). *Münchener med. Wochenschr. No. 36. S. 1209. 1915.*

An einer Statistik von 32 Diphtheriefällen zeigt Verf. die Wichtigkeit der möglichst frühzeitigen Anwendung des Behring'schen Serums. Alle bis zum dritten Tage nach Auftreten der ersten Erscheinungen Injizierten genasen, während alle (6 Fälle) nach dem dritten Tage Gespritzten mit einer einzigen Ausnahme starben. Es wurden Dosen bis zu 8000 I.-E. augewendet. Während bei allen diesen Fällen die Einverleibung intramuskulär erfolgte, wurden weitere 25 kombiniert gespritzt, d. h. die eine Hälfte der zur Anwendung kommenden I.-E. intravenös, die andere Hälfte intramuskulär. Diese Anwendungsmethode ist der vorigen schon aus theoretischer Erwägung vorzuziehen, da das in den Kreislauf gegebene Antitoxin sofort neutralisierend auf das Gift einwirken kann, während das im Muskel niedergelegte allmählich in die Blutbahn übergeht und so auch noch für die Folgezeit wirksam ist. Es zeigt sich, dass bei dieser Methode die Temperaturen viel rascher abfallen als bei intramuskulärer Anwendung. Die subkutane Anwendung ist schon deshalb zu verwerfen, da nach experimentellen Versuchen hierbei das Maximum der Resorption erst am dritten Tage nach der Einspritzung erfolgt.

In allen Fällen, in denen sich durch die Neisser'sche Färbung im Abstrich Diphtheriebazillen nachweisen lassen, ist natürlich sofort Serum zu geben. Da aber nur in 20—30 pCt. aller Fälle das Neisser'sche Präparat positiv ausfällt, ist auch bei negativem Ausfall bei allen schweren diphtherieverdächtigen Erkrankungen die Serumtherapie anzuwenden, ohne erst das kulturelle Ergebnis abzuwarten. Die Furcht vor anaphylaktischen Erscheinungen darf nicht massgebend sein (auf etwa 200000 mit Serum gespritzte Fälle wurde nur 1 Todesfall infolge der Anaphylaxie berechnet), eventuell ist Rinderserum anzuwenden. Ganz langsames Tempo bei der Reinjektion verhindert fast immer das Auftreten anaphylaktischer Erscheinungen.

Fünfzig vom Verf. ausgeführte Tracheotomien betrafen Patienten, die sehr spät oder garnicht gespritzt waren. Für die Tracheotomie empfiehlt Verf. die inferior zu wählen und nicht bis zum Auftreten höchster Dyspnoe zu warten. Die Diphtherierekonvaleszenten sollen erst dann aus der Isolierung entlassen werden, wenn die 44 Stundenkultur bei drei aufeinanderfolgenden Untersuchungen negativ ausgefallen ist.

KOTZ.

52) **J. v. Bókay** (Budapest). **Kann die Pseudomembran durch den O'Dwyerschen Tubus ausgehustet werden?** *Orvosi hetilap. No. 45. 1915.*

Das Hinunterschieben von Pseudomembranen während der Intubation bei

Diphtherie kommt selten vor und wird nur in den allerseltensten Fällen gefährlich, da die Entfernung des Tubus fast regelmässig von der Expektoration der Membran gefolgt wird. Der Tubus selbst wird durch Pseudomembranen nur selten verstopft und es kommt auch vor, dass der obturierte Tubus samt der Membran ausgehustet wird. Verf. publiziert jetzt 5 Fälle, in welchen wiederholt sehr beträchtliche Membranen durch den Tubus ausgehustet wurden.

POLYAK.

e I) Kehlkopf und Luftröhre.

53) **Sakutaro Kano. Beiträge zur Lehre vom feineren Bau des Kehlkopfes.** *Zeitschr. f. Ohrenheilk. Bd. 61. S. 121.*

Die Untersuchungen beziehen sich auf Epithel und Basalmembran, das Vorderende des Lig. vocale und zwar die mediane Ansatzstelle an der Cartilago thyreoidea und die Noduli elastici an der Macula flava im vorderen Ende der Stimmbänder, ferner auf die Ursprungs- und Ansatzverhältnisse des M. vocalis. Die Details müssen im Original nachgesehen werden.

FINDER.

54) **Citelli. Ueber die chirurgische Behandlung der Kehlkopfstenosen infolge Medianstellung der beiden Stimmbänder. (Du traitement chirurgical des sténoses laryngées dues à la position médiane des deux cordes vocales.)** *Annales des maladies de l'oreille etc. No. 6. 1914.*

Verf. wendet sich gegen Sargnon und Toubert und verteidigt die von ihm empfohlene Chordektomie bei doppelseitiger Medianstellung. Verf. zitiert zur Stütze seiner Anschauung acht bisher von ihm und anderen (Nicolai, Gleitsmann und Iwanoff) operierte Fälle, in denen teils die einseitige, teils die doppelte Chordektomie gemacht wurde und zwar mit ausgezeichnetem Erfolg. Verf. wirft Sargnon und Toubert vor, dass sie in ihrer Arbeit sich Ungenauigkeiten beim Zitieren der Iwanoff'schen Publikation haben zu schulden kommen lassen und dass sie gerade zu entgegengesetzten Schlussfolgerungen gekommen seien, als sie hätten kommen müssen. Er bezeichnet die Methode S. und T.'s als kompliziert und langwierig; die von ihnen der ursprünglichen Methode Iwanoff's, der doppelseitigen submukösen Arythenoidektomie, hinzugefügte Modifikation — nachträgliche Curettage des Sinus Morgagni — beruhe auf der irrtümlichen Voraussetzung, dass die anatomischen Verhältnisse beim Menschen die gleichen seien, wie beim Pferde. Das gute Resultat in dem von S. und T. in ihrer Arbeit mitgeteilten Fall könne man noch nicht als ein definitives betrachten; ja es scheine, als ob bereits eine Tendenz zum Rezidiv zu verzeichnen sei.

Zum Schluss wendet sich C. gegen die von S. und T. für diese Fälle gebrauchte und ganz unzutreffende Bezeichnung: „Funktionelle Stenosen des Kehlkopfes."

FINDER.

55) **Mallet** (Genève). **Ein Fall von verlängerter Intubation, geheilt durch Einführung einer mit Alaungelatine bestrichenen Röhre. (Un cas d'intubation prolongée, guéri par l'introduction d'un tube induit d'alun.)** *Revue méd. de la Suisse rom. No. 8. 1915.*

Es gibt nach Verf. Fälle, bei welchen wochenlang nicht die Intubation unterbrochen werden darf wegen subglottischer Geschwürsbildung: sogenannte

„tubards" analog denen, welche aus gleichen Gründen nicht dekanuliert werden können, den „canulards".

Diese Geschwüre treten seltener bei Stäbchendiphtherie als bei Kokkendiphtherie auf.

Ein derartiger Fall bei einem vierjährigen Kinde wurde nach Bókay's Vorgang geheilt durch Bestreichung eines Tubus mit mehreren Schichten feinpräparierter Alaungelatine. Nur musste derselbe in diesem Fall mit Stärke noch mehr imprägniert und getrocknet werden, da die nicht getrocknete Gelatine schmolz und sich vor und in den Tubus legte. Das Kind konnte nach 8 Tagen geheilt entlassen werden. JONQUIÈRE.

56) **Witold Benni. Ueber die Behandlung der Larynxtuberkulose durch Elektrokaustik.** *Zeitschr. f. Ohrenheilk. Bd. 61. S. 172.*

Verf. kommt zu folgenden Schlüssen: Die Therapie der Larynxtuberkulose eventuell in Verbindung mit der Doppelkurette gibt bei energischer sachgemässer Behandlung und bei noch mässig gutem Lungenzustand einen die Vornahme der Operation rechtfertigenden Prozentsatz von Dauerheilungen. Bei dem in der Baseler Klinik, aus der die Arbeit stammt, üblichen Verfahren wird in einer Sitzung alles krank erscheinende Gewebe — Ulzera und Infiltrate — bis zu dessen äusserster Grenze weggebrannt. Bei Larynxtuberkulose mit Lungenveränderungen dritten Grades ist die Wahrscheinlichkeit einer Heilung sehr klein (etwa 1 : 10). Subchordal ist die Kaustik bei Nichttracheotomierten kontraindiziert. FINDER.

57) **W. Albrecht. Zur chirurgischen Behandlung der Kehlkopftuberkulose.** *Zeitschr. f. Ohrenheilk. Bd. 61. S. 150.*

Verf. bespricht kritisch die verschiedenen bei der Behandlung der Larynxtuberkulose zur Anwendung kommenden chirurgischen Verfahren. Der Kurette gesteht er einen beschränkten Nutzen zu, bestehend in einer Hemmung für die Ausbreitung des Prozesses; eine histologisch erkennbare Ausheilung vermag sie nur ganz vereinzelt zu erzielen, wenn es gelingt, alles Kranke zu entfernen. Die Technik ist schwierig und der Eingriff kann in verschiedener Hinsicht gefährlich werden. Was die Galvanokaustik betrifft, so ist Verf. vor allem Anhänger des Tiefenstiches, besonders bei zirkumskripten geschlossenen Infiltraten. Verf. hat die Wirkung der Galvanokaustik am tuberkulösen Tierkehlkopf experimentell studiert; er hat gefunden, dass diese Wirkung zunächst in einer ausgedehnten Reaktion des Gewebes besteht, die sich mikroskopisch manifestiert in massenhafter Ansammlung von Leuko- und Lymphozyten, sowie in ödematöser Durchtränkung des Gewebes: Die zweite Wirkung besteht in einer Nekrose der den Stichkanal begrenzenden Zone und in einer Schädigung der Zellen weit in der Umgebung, die sich in dem Verlust der Kernfärbbarkeit kundgibt. Das Ergebnis der direkten Brennwirkung ist eine mächtige Entwicklung von hyalinem Bindegewebe, das teils die einzelnen Tuberkel umklammert und einkapselt, teils diffus das kranke Gewebe durchwächst. FINDER.

58) **Grabower. Gegen die Schluckschmerzen der Phthisiker.** *Zeitschr. für Ohrenheilk. Bd. 60. S. 55.*

Empfehlung der Staubinde. Verf. teilt acht Fälle von perichondritischen



Schwellungen bei Kehlkopftuberkulose mit, welche von äusserst heftiger Dysphagie begleitet waren und bei denen während einer Beobachtungsdauer bis zu 20 Wochen unter Anwendung der Staubinde die Schluckschmerzen bis zu Ende fortblieben. Durchgehend zeigten sich die ödematös geschwollenen Teile nach Verlauf einiger Wochen in ihrem Umfang reduziert und geschrumpft.

FINDER.

59) **A. G. Tapia. Die Anwendung der Lokalanästhesie bei der Laryngektomie nach Gluck. (L'application de l'anesthésie locale à la laryngectomie pratiquée suivant le procédé de Gluck.)** *Annales des maladies de l'oreille etc. No. 2. 1914.*

Verf. hat seit 1906 in 27 Fällen die totale Larynxexstirpation gemacht und hat 2 Todesfälle im Anschluss an die Operation gehabt; in einem Fall — dem ersten von ihm operierten — trat am 8. Tag Exitus infolge Schluckpneumonie ein, im zweiten Tage erfolgte der Tod am 5. Tag infolge Herzinsuffizienz. Verf. hat als das beste Verfahren das Gluck'sche erkannt und es in allen Fällen angewandt. Er hat in 10 Fällen mit grossem Vorteil die Lokalanästhesie gebraucht. Er geht dabei so vor: Es werden zuerst in einer oberen, transversalen Linie, die in Höhe des Zungenbeins die beiden M. sterno-hyoidei verbindet, zwei Injektionen von je 5 ccm Novocain-Adrenalinlösung zu Schleich'scher Infiltration gemacht, dann werden in einer unteren, transversalen Linie, die etwas unter dem Ringknorpel die beiden Muskeln verbindet, 6 ccm injiziert und schliesslich werden in einer vertikalen, medianen Linie, welche die beiden Transversalen verbindet und der projektierten Längsinzision entspricht, 3—4 ccm injiziert. Die Anästhesie der beiden N. laryngei superiores wird gemacht, wenn die Art. laryng. sup. zum Zweck ihrer Unterbindung freigelegt sind; es wird dann in die sie begleitenden Nerven eine starke Cocainlösung eingespritzt. Dies sei der einfachen Durchschneidung der Nerven vorzuziehen, da bei letzterer — wie Verf. sich in einem Fall überzeugen konnte — infolge Shockwirkung heftiger Spasmus laryngis mit Asphyxie auftreten kann. Die Recurrentes werden dadurch anästhesiert, dass ein mit 10 proz. Cocainlösung getränkter Wattebausch längs der hinteren Fläche des Ring- und Schildknorpels zwischen diesem und dem Oesophagus gelegt wird.

FINDER.

60) **Ricardo Botey. Drei Fälle von Totalexstirpation des Kehlkopfes nach der Gluckschen Methode und mit Lokalanästhesie. (Trois cas d'exstirpation totale du larynx avec la méthode de Gluck et l'anesthésie locale.)** *Annales des maladies de l'oreille etc. No. 4. 1914.*

Verf. berichtet über drei Fälle, die er mit Lokalanästhesie operierte. In dem einen Fall war bereits beginnende Kachexie vorhanden, grosse Drüsenpakete auf beiden Seiten und ein grosses Stück der Jugularis mussten fortgenommen werden; trotzdem konnte Pat. bereits am nächsten Tage das Bett verlassen und am 6. Tage ausgehen. Ebenso war in dem ersten Falle, in dem der Larynx, ein Teil der Trachea, ein Teil des Pharynx und der Zunge, sowie einige Drüsen entfernt wurden, der Allgemeinzustand in den Tagen nach der Operation ein ausgezeichneter. Verf. führt dies auf die Verminderung des Operationsshocks zurück, die durch Vermeidung der Allgemeinnarkose erzielt wurde. Die Anästhesie war

in allen Fällen eine absolute. Verf. bedient sich der von Tapia empfohlenen Technik, d. h. er appliziert eine starke Cocainlösung auf die freigelegten Nerven; ausserdem cocainisiert er die Schleimhaut des Larynx, Pharynx und Hypopharynx. Eine Anästhesierung der Recurrentes hält er für unnötig, da diese Nerven zum grossen Teil motorisch sind. Zum Schluss setzt Verf. die Vorzüge auseinander, die das Gluck'sche Verfahren vor denen von Perier und von Le Bec hat. Für die Sprache der Laryngektomierten hat B. einen kleinen Apparat angegeben, der aus einer speziellen Kanüle und einem künstlichen Larynx besteht, den der Operierte beim Sprechen in der Hand verbirgt; dieser ist durch ein Kautschukrohr mit der Kanüle verbunden.

FINDER.

61) **Jules Broeckaert. Vereinfachte Hemi-Laryngektomie. (Hémi-Laryngectomie simplifiée.)** *Le Larynx. Mai 1914.*

Verf. hat das übliche Verfahren dahin modifiziert, dass er in dazu geeigneten Fällen den oberen und den hinteren Rand des Schildknorpels erhält. Er geht folgendermassen vor: Nach Oeffnung der Trachea und nach Einlegung einer Tracheotomiekanüle wird der Kehlkopf durch einen L-förmigen Schnitt freigelegt, dessen horizontaler Schenkel dem Zungenbein auf der Seite, wo die Kehlkopfhälfte entfernt werden soll, entspricht und dessen vertikaler Schenkel genau in der Medianlinie bis über den unteren Rand des Ringknorpels nach unten läuft. Nachdem dieser Lappen gebildet ist, wird der Kehlkopf in der Mittellinie von oben nach unten gespalten. Man macht den unteren Schildknorpelrand frei, indem man die Membrana crico-thyreoidea und die hier inserierenden Muskeln durchschneidet. Jetzt wird mit einer Knochenscheere der Schildknorpel ausgeschnitten, indem man seinen oberen und hinteren Rand erhält. Man erhält so eine grosse Bresche, durch die man das Larynxinnere genau inspizieren und sich vergewissern kann, ob man weit genug im Gesunden ist. Durch dieses Verfahren wird das Einsinken der Umgebung verhindert, es macht das Tragen einer Tracheotomiekanüle unnötig, gestattet, frühzeitig die Oesophagussonde fortzulassen, macht eine Oesophagusnaht unnötig, setzt die postoperativen Beschwerden auf ein Minimum herab und vereinfacht die Technik.

FINDER.

62) **Jackson. Ein laryngoskopisches Rohr zur Sichtbarmachung der vorderen Kommissur der Stimmbänder.** *The Laryngoscope. August 1915.*

Dieses Rohr soll in jedem Falle die vordere Stimmbandkommissur sichtbar machen. Die Abbildung zeigt ein Rohr, das dem Brünings'schen sehr ähnelt und weder die Beschreibung noch das Bild lassen auf besondere Vorzüge schliessen. Es wird zur Beleuchtung eine gestielte Lampe gebraucht. Wer die Kirstein'sche Lampe beherrscht, wird sich nicht gern mit den leicht beschmutzbaren und schlecht in die Tiefe leuchtenden gestielten Lampen befassen.

OTTO FREER.

63) **Frühwald. Fremdkörper im Larynx.** Demonstration in der k. k. Gesellschaft der Aerzte in Wien. Sitzung vom 22. Oktober 1915. *Berliner klin. Wochenschr. No. 46. S. 1199. 1915.*

Bei dem 5jährigen Mädchen wurde ein kleines Kreuzchen entfernt.

R. HOFFMANN.

64) **Heuser** (Buenos Aires). **Entfernung einer Nadel aus der Trachea.** *Deutsche med. Wochenschr. No. 27. S. 1376. 1914.*

Neunjähriges Mädchen verschluckt eine Nadel am 25. Januar. Schmerzen im Hals, Fieber, blutiger Auswurf, trockner Husten. Röntgenbild und Bronchskopie: Nadel in der Trachea, Nadelkopf in der Höhe der Bifurkation. Extraktion nach Tracheotomia inferior Anfang Mai mit Politzer'scher Pinzette. Heilung.

R. HOFFMANN.

65) **P. Schoumaker. Die Anwendung des Bronchoskops bei direkter Untersuchung von Larynx, Trachea, Bronchien und Oesophagus. (The use of the bronchoscope in direct examination of the larynx, trachea, bronchi and esophagus.)** *The Laryngoscope. Juli 1914.*

Verf. schildert die Fälle, in denen er die direkten Untersuchungsmethoden angewandt hat. Für die Narkose hat sich ihm in vielen Fällen die rektale Anästhesie als eine ideale Methode erwiesen.

EMIL MAYER.

66) **Marx. Beitrag zur Bronchoskopie.** Aus der Univ.-Klinik f. Ohren-, Nasen- u. Kehlkopfkranke in Heidelberg (Direktor: Prof. Kümmel). *Zeitschr. f. Ohrenheilk. u. f. d. Krankheiten der Luftwege. Bd. 70. S. 91.*

Durch Bronchoskopie in Schräglage konnte bei einem Patienten, der angeblich einen Hühnerknochen aspiriert hatte, ein grosser zirkumskripter Gangränherd im rechten Oberlappen festgestellt werden, bei dem Perkussion und Auskultation versagten. Um den vermuteten Fremdkörper zu extrahieren, konstruierte Verf. eine leicht gebogene Zange, die durch das Bronchoskop in den Oberlappenbronchus einzuführen ist. Weder durch sie noch durch die vom Chirurgen vorgenommene Pneumotomie, durch die Entleerung des Eiterherdes und Heilung herbeigeführt wurde, konnte ein Fremdkörper gefunden werden.

KOTZ.

67) **Friedel Pick. Fremdkörper im linken Stammbronchus. Entfernung durch Bronchoskopie.** *Prager med. Wochenschr. No. 26. 1915.*

48jähriger Mann gibt an, vor vier Wochen angeblich einen Kragenknopf verschluckt zu haben; seitdem Husten und zeitweise Atemnot. Links hinten diffuse Bronchitis, auf der ganzen linken Seite das Atmungsgeräusch abgeschwächt gegenüber rechts, Auswurf nur zeitweise, dann aber unter intensiven Hustenanfällen reichlich, leicht übelriechend.

Das Röntgenbild zeigte den Kragenknopf in der Höhe der 4. Rippe links, etwa 4 cm vom Sternum mit der Platte gegen die Mittellinie gelagert, während der Kopf nach aussen unten lag. Demnach befand sich der Knopf im linken Hauptbronchus (ungefähr 5 cm von der Mittellinie) und zwar so, dass er mit dem Kopfe voran hineingerutscht war und die Fussplatte das Lumen des Bronchus verlegte.

Nach fruchtlosen Versuchen, den relativ grossen Knopf (Durchmesser der Platte 13 mm) vom Munde aus zu entfernen, gelang es P. im Anschluss an die vorgenommene Tracheotomia superior den Fremdkörper auf dem Wege der unteren Bronchoskopie unter Lokalanästhesie mit der Brünings'schen Krallenzange zu fassen und trotz des grossen Widerstandes zu lockern und zu extrahieren. Glatter Verlauf.

Nach der von Mann im Lehrbuch der Bronchoskopie (1914) gegebenen Zusammenstellung sind 7 solche Fälle aus der Literatur gesammelt. Nach P. sind noch seither je ein Fall von A. Réthi und einer von Hinsberg dazugekommen. Von diesen neun Fällen wurden nur vier wirklich geheilt (zwei von Killian, je einer von Mann und Réthi).

Die obere Bronchoskopie gelang 4mal (Killian, v. Eicken, Mann, Réthi), in den übrigen Fällen musste die untere gemacht werden.

Die klinischen Lungenerscheinungen waren in den meisten Fällen ziemlich ausgesprochene, indem meist kurz nachher Pneumonien auftraten. In diesem Falle waren die Veränderungen (abgeschwächtes Atmen und Bronchitis links) und auch die Beschwerden relativ gering.

Zum Schluss bezeichnet P. die Forderung berechtigt, in allen Fällen, wo eine Fremdkörperaspiration irgendwie vermutet werden kann — und an diese soll man auch in länger dauernden entzündlichen Lungenkrankheiten unklarer Aetiologie trotz negativer Anamnese denken — eine diagnostische bronchoskopische Untersuchung durchzuführen.

STEINER (PRAG).

68) **M. Paunz** (Budapest). **Ueber den Durchbruch der tuberkulösen tracheobronchialen Lymphdrüsen in die Luftwege im Kindesalter.** *Orvosi hetilap. No. 27—30. 1915.*

Verf. behandelt in dieser Publikation, welche ihrer Ausführlichkeit und Gründlichkeit wegen verdient eine Monographie bezeichnet zu werden, Anatomie, Pathologie und Klinik dieser Erkrankung. Die tuberkulöse Entartung der Bronchialdrüsen ist fast stets sekundärer Natur. Sehr eingehend werden die Erklärung des Durchbruches käsiger Drüsen in die Luftwege und die Arten der Heilung besprochen, dabei die sehr wichtige Rolle betont, welche die direkte Tracheo-Bronchoskopie bei der Diagnose und Therapie spielt. Verf. bespricht 10 Fälle, darunter 7 eigene, letztere sind ausführlich mit Einschluss des Verlaufes und der Epikrise beschrieben. Wir finden in der Publikation die klinischen Symptome, die Perkussion und die radiologischen Untersuchungsergebnisse aufgezählt; Verf. gibt gerne zu, dass diese Untersuchungsmethoden auch wertvolle Beiträge liefern können, die Hauptsache ist und bleibt aber die direkte Tracheo-Bronchoskopie: Wir finden Einwölbungen an der unteren Partie der lateralen Trachealwand und auf der medialen Wand des Hauptbronchus. Die Therapie ist in Fällen von geringer Kompression eine exspektative, kombiniert mit hygienisch diätetischen Massnahmen, in Fällen von stärkerer Kompression kann eventuell die vordere Mediastinotomie, welche Rehn in einem Falle mit Erfolg ausführte, versucht werden; droht aber ein Durchbruch, dann ist unbedingt die Tracheotomie mit nachfolgender unterer Tracheo-Bronchoskopie auszuführen, um der Erstickungsgefahr vorzubeugen. Von den aufgezählten 10 Fällen sind 7 geheilt, dies ist ein Beweis dafür, dass die Prognose jetzt nicht mehr so unbedingt ungünstig ist, wie es seinerzeit Wiederhofer beschrieb: Der Durchbruch ist eine Art der Heilung und wenn die momentane Erstickungsgefahr beseitigt ist, dann kann Heilung erfolgen; es ist folglich unsere Pflicht, in jedem Falle, wo Durchbruch vorliegt, durch sofortige Tracheotomie und untere Tracheo-Bronchoskopie den Versuch zu machen, der Er-

stickungsgefahr vorzubeugen; Aufgabe des Klinikers ist, jede Phase dieser Erkrankung sorgsam zu beobachten, dann ist es zu hoffen, dass die Zahl der nach Durchbruch geheilten Fälle in der Zukunft noch zunehmen wird. POLYAK.

e II) Stimme und Sprache.

69) **Fröschels** (Wien). **Eine sprachärztliche Kriegsabteilung.** *Med. Klinik. No. 50. 1915.*

Die Zahl der in die vom Wiener Militärkommando geschaffene sprachärztliche Kriegsabteilung eingelieferten Kranken beträgt bereits 70. Von den Stotterern hat der grösste Teil den Sprachfehler erst im Kriege erworben, fast durchweg wird angegeben das Niedergedrücktwerden durch den Luftdruck eines explodierenden Schrapnells, in einzelnen Fällen Verschüttetwerden. Die hysterischen Aphonien machen unter elektrischer, intralaryngealer und Ausgleichstherapie nach Flatau bis jetzt befriedigende Fortschritte. Diese Institution wird auch für andere Grossstädte auf das wärmste empfohlen. SEIFERT.

70) **R. Sokolowsky. Versuch einer Analyse fehlerhaft gebildeter Gesangstöne.** *Arch. f. experim. u. klin. Phonetik. Bd. 1. H. 4. S. 328.*

Die Töne wurden mit Absicht exzessiv fehlerhaft gebildet. Die Registrierung und Analyse geschah nach den Methoden von Hermann mit dem Weiss'schen Schallschreiber (Eigenton 4000 Schwingungen pro Sek.). Untersucht wurde der normale, gequetschte, gaumige, nasale, übermässig offene, auf den Vokal A in gleicher Tonhöhe gesungene Ton. Es ergab sich für den gequetschten Ton eine erhebliche Armut an Obertönen, für den Gaumenton eine hohe Grundtonamplitude, für nasale Töne geringe Grundtonamplitude und grosser Mangel an Obertönen; für den übermässig offenen Ton ein grosser Obertonreichtum. NADOLECZNY.

71) **C. van Zanten. Der Entwicklungsgang des Gesangschülers.** *Arch. f. experim. u. klin. Phonetik. Bd. 1. H. 3. S. 274.*

Kurze Anweisungen über die Methodik der Einübung der Tiefatmung, des Sprechens mit wenig Luftverbrauch, der Einübung aller Vokale, der ersten Gesangsübungen mit Ausschaltung fehlerhafter Artikulationsbewegungen und Mischung der Resonanzen (Register). Bevorzugen sollte man Uebungen im Legato und zwar mezzo forte. NADOLECZNY.

72) **L. Welker. Gesangskunst und musikalische Terminologie.** *Stimme. IX. H. 5. Februar 1915.*

Verf. zeigt, dass die unklare bildliche Gesangsterminologie durch die Ergebnisse der Stimmwissenschaft eine „wertvolle für den Pädagogen wichtige Richtigstellung und Erklärung gefunden hat". Beispiele: Nasenresonanz, Decken, Ton nach vorn Bringen. NADOLECZNY.

73) **A. Schmitz. Der Gesangslehrer und die funktionellen Stimmstörungen.** *Stimme. IX. H. 9. Juni 1915.*

Sch. betont die Gefahr leichter funktioneller Störungen für unausgebildete Stimmen und meint, zuerst gehe das „Mischregister", der Registerausgleich ver-

loren. Er empfiehlt individuelle Uebungen. Leider passt er sich bei Sprechstimmstörungen der natürlichen Sprechtonhöhe des Patienten an und übersieht, dass diese angeblich natürliche Tonhöhe dann oft falsch und die Wurzel alles Uebels ist.
NADOLECZNY.

f) Schilddrüse.

74) **Oswald** (Zürich). **Ueber konstitutionellen Jodismus und seine Beziehungen zum Kropf bei Basedow. (De l'iodisme constitutionel et ses rapports avec le goître ophthalmique.)** *Revue méd. de la Suisse romande. No. 9. 1915.*

Der konstitutionelle Jodismus ist in der französischen Schweiz zuerst nachgewiesen worden (Rilliet). Mitunter tritt er unter dem Bilde typischer Basedowsymptome auf, welche durch Jodbehandlung verursacht werden. In den Jahren zwischen 1885—1890 erschien auch in dieser Revue eine Arbeit von Léon Gautier in Genf, welche die interessante Tatsache mitteilte, dass die alten Familien Genfs so stark dem konstitutionellen Jodismus ausgesetzt sind, dass sie durch blossen vorübergehenden Aufenthalt am Meeresgestade daran erkranken (Ref.).

Das Syndrom von Rilliet tritt nach dem 40. Lebensjahre auf, der eigentliche Jodbasedow jedoch nur bei jüngeren Leuten. Konstitutioneller Jodismus sollte nicht mit Jodbasedow verwechselt werden. Eine Grenzlinie zwischen beiden ist allerdings schwer zu ziehen. Ersterer tritt ganz vorwiegend bei mit Kropf Behafteten auf, bei anderen ist er ausserordentlich selten. Jedenfalls gibt es enge Beziehungen zwischen Jodthyreoidismus, sowie Thyreoidismus im allgemeinen einerseits und dem Morbus Basedowii andrerseits.

Der Einfluss der Schilddrüse ist für beide Krankheitsformen maassgebend, aber nicht ausschliesslich. Bei beiden ist die Mitbeteiligung des Nervensystems notwendig, aber nicht in gleichem Maasse. Bei ersterem ist die Neurose nur sekundäres Accidens, bei letzterem primäres Constituens, aber zugleich auch Accidens. Deshalb ist der Basedow der Heilung viel schwerer zugänglich als der Jodisme constitutionel.
JONQUIÈRE.

75) **M. F. Porter. Injektionen mit kochendem Wasser in die Schilddrüse bei Hyperthyreodismus. (Boiling water injections for hyperthyroidism.)** *Surgery, gynecology and obstetrics. Januar 1915.*

Verf. ist auf Grund von experimentellen und klinischen Untersuchungen (cfr. auch Centralbl. 1914. S. 346) zu dem Ergebnis gelangt, dass bei Patienten mit kleiner Schilddrüse und mässigen Erscheinungen von Hyperthyreoidismus Injektionen von kochendem Wasser in die Drüse an Stelle der medikamentösen Behandlung treten sollen. Diese Methode ist auch angebracht bei Fällen mit schweren Symptomen und relativ kleiner Schilddrüse, besonders in Fällen, wo die Hyperplasie zirkumskript ist. Sie ist auch angebracht, wenn ein Lappen bereits exstirpiert ist und noch Symptome von Hyperthyreoidismus bestehen und der zurückgebliebene Lappen hyperplasiert ist. Patienten mit grossen Kröpfen und sehr heftigen Erscheinungan von Hyperthyreoidismus sollen mit den Wasserinjektionen so lange behandelt werden, bis die Aussichten für die Operation gut sind und dann soll diese vorgenommen werden; überhaupt soll in allen Fällen

mit grossem Kropf und toxischen Symptomen, wo die Aussichten für die Operation gut sind, die Operation die Methode der Wahl sein. Nichttoxische Kröpfe sollen nicht mit Wasserinjektionen behandelt werden. EMIL MAYER.

76) **Wissmer. Die bösartigen Geschwülste der Schilddrüse. (Les tumeurs malignes du corps thyroide.)** *Dissert. Genf 1913.*

Mitteilung des genauen mikroskopischen Untersuchungsbefundes von 33 bösartigen Strumen aus dem Genfer path. Institut. Bezüglich der Klassifikation nach dem histologischen Bilde schliesst sich W. im grossen ganzen der Schilderung an, wie sie Langhans (Bern) 1907 gegeben hat. OPPIKOFER.

g) Oesophagus.

77) **Schilling. Ein Fall von Oesophagusschuss.** *Münchener med. Wochenschr. Feldärztl. Beil. No. 32. S. 1100. 1915.*

Einschuss am Hinterrand des Sternokleido. Verhältnismässig wenig Beschwerden. Aphonie und Aushusten von etwas Blut. Nach einigen Stunden wird spontan ein Infanteriegeschoss ausgehustet. Glatte Wundheilung. KOTZ.

78) **A. Barrand** (Lausanne). **Fremdkörper des Oesophagus, der eine doppelseitige Rekurrenslähmung hervorgerufen hat; Extraktion; Heilung. (Corps étranger de l'oesophage ayant provoqué une paralysie récurrentielle double. Extraction. Guérison.)** *Annales des maladies de l'oreille. No. 3. 1914.*

33jähriger Mann hatte im Schlaf sein Gebiss verschluckt; es war ihm von seinem Arzt verordnet worden, Watte und warme Milch zu schlucken. Am 5. Tag Aufnahme in die Klinik. Radioskopie zeigt den Fremdkörper. Die laryngoskopische Untersuchung ergibt eine doppelseitige Rekurrenslähmung, hinter den ödematösen Aryknorpeln sieht man einen weissen Tumor. Oesophagoskopie: Der weisse Tumor erweist sich als einer der verschluckten Wattebäusche und wurde entfernt; allmählich wurden so zehn Wattebäusche aus dem Oesophagus zu Tage gebracht. Das Gebiss war durch die Watte nach vorn gegen den Larynx gedrängt, umfasste diesen ganz eng und war von den ödematösen Aryknorpeln bedeckt; es konnte unter einiger Schwierigkeit entfernt werden. Am Abend beginnt das rechte Stimmband sich zu bewegen, zwei Tage darauf auch das linke; zwei weitere Tage später funktionieren sie in normaler Weise. FINDER.

79) **Herman Lindvall. Fall von diffuser mit Asthma bronchiale kombinierter Oesophagusdilatation. (Fall av diffus oesophagusdilatation kombinerad med asthma bronchiale.)** *Hygiea. Bd. 77. H. 15. 1915.*

Verf. fasst seine Mitteilung in folgendem Resumee zusammen:

Es handelt sich um einen Fall von diffuser Oesophagusdilatation bei einer 59jährigen Frau, die 20 Jahre an Asthma bronchiale gelitten hatte. Die Symptome vom Digestionskanal hatten sich in den letzten 18 Jahren in Form von intermittierenden Schlingbeschwerden entwickelt und traten immer in Zusammenhang mit Verschlimmerung des Asthmas auf. Als ätiologisches Moment würde hier möglicherweise eine Vagusreizung angenommen werden können, die sowohl Asthma bronchiale als Cardiospasmus verursacht hat, welcher wiederum allmählich Anlass zur Entstehung von diffuser Eklasie des Oesophagus gewesen ist.

E. STANGENBERG.



II. Kritiken und Gesellschaftsberichte.

a) Chevalier Jackson. Perorale Endoskopie und Larynxchirurgie. (Peroral endoscopy and laryngeal surgery.) Mit 6 farbigen Platten und 490 Illustrationen. Saint Louis, Mo. The Laryngoscope Company. 1915.

Das Aufblühen der direkten Untersuchungsmethoden des Larynx, der Trachea und Bronchien, nicht zu vergessen die schon früher für den Oesophagus geübten Methoden waren von solch epochemachender Wirkung, dass sie bereits jetzt viele unserer Ansichten geändert haben und dass noch recht viel von ihnen in diagnostischer und therapeutischer Beziehung zu erwarten ist. Der wohl am rühmlichsten bekannte Forscher auf diesem Gebiete in den Vereinigten Staaten ist Chevalier Jackson aus Pittsburgh, und es ist nicht zu verwundern, dass man sein längst angekündigtes Buch mit Spannung erwartete. Wir wurden nicht enttäuscht, und es fällt schwer, nicht jedes einzelne Kapitel durchsprechen zu können, wie wir es wohl gewünscht hätten; das aber würde eine Arbeit von vielen Druckseiten ausmachen.

J. hat seinem Werke den aussergewöhnlichen Titel: Perorale Endoskopie gegeben, d. h. die direkten Untersuchungsmethoden (direkt, denn er beschäftigt sich fast ausschliesslich mit diesen) per os, und das umfasst natürlich so gut wie alles, was auf diesem Gebiete bisher geleistet wurde. Man hat den Laryngologen vorgeworfen, dass sie so viele Instrumente brauchten und in der Tat hat so mancher jüngere Kollege ein Vermögen ausgegeben, ehe er aus der Praxis aurea etwas zurückbekam. Die Wichtigkeit aber einer vollständigen und guten Ausstattung mit chirurgischen Instrumenten für die Bronchoskopie etc. ist im ersten Kapitel auseinandergesetzt und da ist es ganz natürlich, dass für absolut neue Methoden auch eine Anzahl neuer Instrumente erfunden werden musste, unter denen die Jackson'schen einen wichtigen Bestandteil ausmachen. Die letzteren werden bei uns in Amerika von vielen den Killian-Brünings'schen vorgezogen.

In der Vorrede hatte der Verf. bemerkt, dass er seine persönlichen Erfahrungen gebe, so wenig oder so viel sie auch von Wert sein mögen, und er bitte für die Häufigkeit derselben um Entschuldigung. Wer sein Werk studiert, wird finden, dass eine Entschuldigung gar nicht nötig ist; im Gegenteil ist es die vielseitige, reife Erfahrung J.'s, die dieses Buch so wertvoll macht. Das ist aus dem eben erwähnten, wie aus allen folgenden Kapiteln ersichtlich. Hier mögen J.'s eigene Instrumente, wie sein Universalhandgriff, seine Zange etc. erwähnt werden. Verf. benutzt auch nicht mehr irgend einen Aspirator, um Blut und Sekrete aufzusaugen, sondern er wischt sie mit einem eigens konstruierten Instrument weg (s. S. 30).

Einzelheiten in bezug auf die Vorbereitung des Patienten für lokale wie allgemeine Narkose sind so genau gegeben, dass nicht nur jeder Anfänger diesen Instruktionen folgen kann, sondern dass auch der auf diesem Gebiete Erfahrene so manche gute Ratschläge daraus entnehmen kann. Jackson zieht die dorsale Position des Patienten in den allermeisten Fällen vor. Bei kleinen Kindern wird keinerlei Anästhesie gegeben, d. h. weder lokale, noch allgemeine.

In den bekannten Illustrationen, die die Stellung des Operateurs, des Pat., der Assistenten und der Wärterinnen zeigen, überwiegt die weisse Farbe der Opera-

tionsröcke, der Decken usw., und zwar zuweilen so stark, dass dadurch das ganze Bild undeutlich wird. Vielleicht könnten in Zukunft die wichtigen Punkte besser herausgebracht werden durch gelegentlich angebrachte dunkle Bänder oder Farbenstriche an wenigen Stellen des weissen Leinenzeuges.

Bilder, wie die auf S. 104 und 105 sind sehr praktisch und lehrreich.

Das Kapitel über Schwebelaryngoskopie ist von Killian selbst geschrieben, und zwar in einer ausgezeichneten und klaren Darstellung, die den jetzigen Stand dieser Frage sachlich wiedergibt. Bemerkt sei hier nur, dass Killian diese Methode auch empfiehlt für die Einführung von Radium und Mesothorium bei Karzinom des Larynx. Er hat auf diese Weise die Patienten eine Stunde, und selbst anderthalb Stunden in der Schwebe gelassen.

In Kapitel XI über die Erwerbung der nötigen Geschicklichkeit zur Bronchoskopie gibt J. die hierzu gehörigen Vorbedingungen. Endlose Geduld zusammen mit endloser Uebung sind die Grundlagen für jeden, der Bronchoskopie treiben will. Der Autor hätte mit Fug und Recht als Motto für dieses Kapitel die Ueberschrift brauchen können: *τῆσ δ'ἀρετῆσ ἱδρῶτα Θεοὶ προπαρειτεν ἐιηκεν ἀθανατοί.* Vor die Tugend setzten die unsterblichen Götter den Schweiss, oder wie J. sich selbst ausdrückt: Niemand sollte versuchen, beim Menschen einen Fremdkörper zu entfernen, ohne es mindestnes 100mal beim Hunde getan zu haben. Gerade bei der Besprechung der Fremdkörper zeigt sich die Meisterschaft des Verf.'s. Bei der Suche nach Fremdkörpern soll man nie die Tracheotomie machen, selbst nicht bei kleinen Kindern.

J. befindet sich hier etwas im Gegensatz zur Berliner Schule, aber mit seinen kleinen Tuben kommt er ohne Tracheotomie aus. Bei der Nachbehandlung solcher Fälle soll man stets an die Möglichkeit eines plötzlichen Atemstillstandes denken, sowie daran, dass der Patient „in seinen eigenen Sekreten ertrinken kann", und darum soll kein Patient das Hospital verlassen, ehe alle Gefahr beseitigt ist.

Der zweite Teil von J.'s Werk, wenn wir es so einteilen dürfen, behandelt die Krankheiten des Kehlkopfes, der Trachea, Bronchien und des Oesophagus vom Standpunkt der direkten Untersuchungsmethoden in ausführlicher und sehr lehrreicher Weise, und es sind besonders die Erkrankungen des Oesophagus, die viel Neues bringen. „Man ist nicht mehr berechtigt, den Oesophagus zu behandeln oder ösophageale Symptome zu ignorieren ohne Oesophagoskopie, als man berechtigt ist, eine Patientin mit uterinen Symptomen zu behandeln ohne lokale Untersuchung."

In der sicheren Erwartung auf das baldige Erscheinen einer zweiten Ausgabe des Werkes, sei es erlaubt, darauf hinzuweisen, dass das Suchen nach Figuren, auf die im Text Bezug genommen wird, umständlich ist. Die Hinzufügung der betr. Seite, wo dieselbe zu finden ist, wäre eine Erleichterung.

Im ganzen müssen wir Jackson's Werk als wertvolle Bereicherung unserer Literatur betrachten, als ein Werk, das jeder mit Vergnügen lesen wird.

W. Freudenthal.

---

b) Wiener Laryngo-rhinologische Gesellschaft.

Sitzung vom 14. April 1915.

I. Hanszel stellt vor: 1. Einen Infanteristen, der im Oktober in Serbien Typhus akquirierte, am 20. November 1914 im Kaiser Franz Jofef-Spital wegen

einer typischen posttyphösen Larynxstenose tracheotomiert wurde und auch heute — also nach mehr als vier Monaten — die Tubage, selbst mit einem dünnen Katheter, nicht verträgt. Es tritt sofort reaktives Oedem ein. Dieser Fall beweist die Richtigkeit der Mitteilung in O. Chiari's Lehrbuch, nach welcher posttyphöse Stenosen durchschnittlich erst nach einem Jahr zur Tubage geeignet sind. Hanszel spricht sodann über seine nun reichlichen laryngoskopischen Befunde bei Typhen, die meist nur das Bild einer Laryngitis sicca mit Erosionen, nicht aber „typische“ Ulzerationen erkennen liessen, und bedauert die durch die prognostisch tristen posttyphösen Larynxstenosen bedingte, leider nicht seltene, dauernde Militärdienstuntauglichkeit.

2. Vorstellung einss Infanteristen, bei welchem eine schwere Schrapnellverletzung der Nase eine völlige narbige Atresie der Nase zur Folge hatte. Mittels Kaustik, Elektrolyse und vielen mühsamen submukösen Eingriffen konnte Hanszel die linke Nasenseite dauernd wegsam machen, während die Oeffnung in der rechten Seite noch durch einen Verweilkatheter offen erhalten werden muss, da sie sich sonst rasch verengt.

Ad. Heindl hatte in der k. k. Krankenanstalt „Rudolfs-Stiftung“ ebenfalls Gelegenheit, nunmehr viel reichlicher als sonst Typhusfälle zu untersuchen, und konnte ebenfalls nur verhältnismässig selten die beschriebenen Typhusulzera feststellen. Statt dessen bloss eine starke Austrocknung mit Krustenbildung der Schleimhäute der Nase, des Pharynx, Larynx und der Trachea, wie sie sonst bei hochfiebernden Patienten, hier bei diesen, weil sie stunden- und tagelang mehr weniger somnolent sind, in noch höherem Grade beobachtet werden können. Durch das Fieber, durch das Loshusten dieser Sekretkrusten kommt es zur Nekrose des Schleimhautepithels und zum Losreissen desselben, so dass den Typhusbazillen die Eingangspforte geöffnet ist. Es etabliert sich dann dort das Ulkus so wie bei der Tuberkulose des Larynx.

Fein: Auch ich habe in der letzten Zeit eine grosse Anzahl von Typhusfällen untersucht und unter diesen keinen einzigen Fall von Kehlkopfgeschwür beobachtet. In fast allen Fällen handelte es sich um ein Bild, das ungefähr demjenigen entsprach, das der Vortr. als Laryngitis sicca bezeichnet hat. Ich halte aber diese Bezeichnung, die allerdings seit altersher üblich ist, für nicht ganz zutreffend. Es handelt sich erstens nicht um einen auf den Larynx beschränkten Zustand, es ist vielmehr die Schleimhaut des ganzen Respirationstraktus — Nase, Mund, Rachen, Bronchien usw. — ergriffen. Zweitens ist es kein Entzündungszustand, sondern ein Austrocknungsprozess, der mit einer Affektion der Schleimdrüsen, die wenig zähen, klebrigen, adhärenten Schleim absondern, einhergeht. Diese Affektion der Schleimhaut ist auch nicht allein für den Typhus charakteristisch, sondern findet sich auch bei vielen anderen schweren Infektionskrankheiten, die mit hohem Fieber, intermittierender oder dauernder Somnolenz und dgl. einhergehen. Diese Erscheinungen der Schleimhaut, die oft Aphonie und Dysphagie zur Folge haben, schwinden in der Regel bald, wenn die schweren Allgemeinerscheinungen abgelaufen sind.

Kofler: Ich hatte bis jetzt nur wenig Fälle von Typhus mit Erscheinungen im Larynx zu beobachten Gelegenheit gehabt, während der Kriegsmonate im ganzen nur drei. Bei einem dieser Patienten fand ich nur Rötung und Trocken-

heit der Larynxschleimhaut, bei einem zweiten bestand ein sehr grosses, höckriges Infiltrat der Hinterwand, bei dem dritten Patienten endlich kam es zu Oedem des Larynx, des obersten Teiles der vorderen Trachealwand und des darüberliegenden Isthmus, welches die sofortige Tracheotomie notwendig machte. Der zweite Patient wurde der Schutzimpfung gegen Typhus unterzogen, bevor er ins Feld ausrückte; Tuberkulose konnte bei ihm nicht nachgewiesen werden. Alle drei Patienten waren Soldaten.

Hugo Stern: Ich möchte den Herrn Vortragenden nur fragen, inwieweit die Sprache durch die Atresie im zweiten Fall verändert ist; wir wissen aus unserer Erfahrung, dass manche Atresien die Sprache unbedeutend beeinflussen, bei anderen können wir aber eine typische Rhinolalia clausa oder mixta hören.

Hanszel hat keine auffällige Klangveränderung konstatieren können, allerdings hat der nur ruthenisch sprechende Soldat besonders anfangs im Spital sehr wenig gesprochen.

Stern: Es zeigt sich in der Tat keine wesentliche Klangveränderung der Sprache bis auf den Umstand, dass K, G, F und Sch etwas verwaschen klingen, was jedoch vielleicht mit dem Sprachidiom, respektive einem speziellen Dialekt des Pat. zusammenhängen kann.

II. Kofler: 1. Typhusstenose.

Erlaube mir, diesen Patienten (Soldaten) hier vorzustellen, bei welchem es im Verlaufe seiner Typhuserkrankung zu Oedem des Larynx, der Trachea und des darüberliegenden Isthmus gekommen war, ein Zustand, der die sofortige Tracheotomie erheischte.

Späterhin schwand langsam das Oedem des Larynx, es blieb schliesslich, etwa 2 Wochen vor der Aufnahme an unsere Klinik, nur eine stärkere Schwellung um die vordere Kommissur herum zurück, aus der auch etwas eitriges Sekret zum Vorschein kam. Da während dieser Zeit der interne Befund wieder vollständig normal war, insbesondere jede Infektionsmöglichkeit ausgeschlossen werden konnte, musste mangels jeder anderen Ursache das beständige, zeitweilig recht hohe Fieber auf diesen eitrigen Prozess zurückgeführt werden. 7 Wochen nach der Tracheotomie wurde von meinem Chef Hofrat Chiari die Laryngostomie ausgeführt und dabei ein kleines, nekrotisches Stück Schildknorpel aus der vorderen Kommissur entfernt. Pat. verträgt die Nachbehandlung mit Laryngostomiebolzen sehr gut und ohne besondere Reaktion. Durch etwa vier Wochen nach der Laryngostomie war die Temperatur noch ab und zu subfebril, von da ab immer normal.

2. Neue Behandlungsmethode der doppelseitigen kompletten Postikusparalyse.

Die Pat., welche ich hier vorstelle, wurde seinerzeit wegen einer hochgradigen Struma an einer chirurgischen Station operiert. Ich sah die Pat. zum erstenmal einige Monate später mit einer doppelseitigen kompletten Postikusparalyse; ohne Zweifel war diese auf die Operation zurückzuführen. Zu gleicher Zeit bestand jedoch eine akute Laryngitis, welche die Tracheotomie notwendig machte. Vorher schon, also zu einer Zeit, wo noch kein akuter Katarrh das ursprüngliche Leiden komplizierte, musste die Pat. nachts von den übrigen Patienten wegen des überaus lauten stridorösen Atmens abgesondert werden; untertags konnte sie bei Ruhe leidlich atmen. Nach Ablauf der akuten katarrhalischen Er-

scheinungen im Larynx, ungefähr 2—3 Wochen nach der Tracheotomie, versuchte ich zum erstenmal meine neue Behandlungsmethode, welche in ausgiebiger Kauterisation der Basis beider Stimmlippen bestand, so zwar, dass zweizeitig an der Basis jeder Stimmlippe mit dem weissglühenden Kauter weitab von der Kante eine tiefgehende Furche von der vorderen Kommissur bis zum Processus vocalis gezogen wurde, in der Voraussetzung, dadurch entsprechend dieser Furche nach Ablauf der kaustisch-entzündlichen Reaktion die Bildung von Narbengewebe zu erzielen, welches dann durch Schrumpfung die Stimmlippe nach aussen ziehen sollte. Zu meiner Ueberraschung ist der erwartete Erfolg auch eingetreten. Während sich vorher die Kanten beider Stimmlippen bei ruhigem Atmen bloss etwa 1 mm voneinander entfernten, beträgt jetzt diese Distanz 3—4 mm, so dass Pat. jetzt bei verschlossener Kanüle auch nachts vollständig ruhig atmet und die anderen Patienten in keiner Weise mehr stört; auch die Stimme hat sonderbarerweise nicht im geringsten gelitten, obwohl dies nach der Natur der Sache eigentlich zu erwarten gewesen wäre. Patientin spricht und atmet gut bei beständig geschlossener Kanüle. Ich beabsichtige, diese Behandlung an der linken Stimmlippe nochmals zu wiederholen, weil mir der Effekt der Kauterisation hier nicht ausgiebig genug erscheint, und dann die Pat. zu dekanülieren.

Heindl: Eine anhaltende Temperatursteigerung könnte, wenn sie nicht durch die Allgemeinerkrankung erklärlich ist, im ersteren Falle nur auf eine Mischinfektion mit Streptokokken (Phlegmona laryng.) schliessen lassen, da ein einziges im Larynx lokalisiertes Ulkus von Typhus nicht derlei Temperatursteigerungen nach sich ziehen kann. Die beiderseitige gleiche Stimmbandaffektion im zweiten Falle lässt doch den Gedanken aufkommen, ob wir es mit einer postoperativen traumatischen Neurose (spastischen Parese) zu tun haben. Denn dass der Operateur beide Nervi recurrentes verletzt und in ganz gleichem Grade geschädigt haben sollte, ist etwas unwahrscheinlich.

Fein ist nicht der Ansicht Heindl's, dass es sich bei der Stimmbandaffektion im vorgestellten Falle um funktionelle Störungen handelt. Diese Diagnose dürfen wir nur dann annehmen, wenn wir gar keine organischen Veränderungen vorfinden, die die Erscheinungen erklären könnten. Nun sehen wir hier die Narben nach doppelseitig angeführter Strumektomie und wissen, dass in überaus zahlreichen Fällen nach dieser Operation Läsionen des Nerv. recurrens vorkommen. Es wäre daher sehr gezwungen und durch nichts gestützt, in diesem Falle einen Shock und eine funktionelle Neurose annehmen zu wollen.

Weil: Ich beobachte seit Jahren eine ältere Frau, welche von Chirurgen ersten Ranges zweimal wegen Struma operiert wurde. Nach der ersten Operation blieb rechts Postikuslähmung zurück, nach der zweiten links: beide Stimmbänder bieten aber einen vollkommen symmetrischen Anblick. Pat. atmet durch das kleine hintere Dreieck und bekommt beim Gehen leicht Dyspnoe, hat aber sonst nicht viel Beschwerden.

Kofler: Die bei diesem Leiden von anderen Autoren geübte Abtragung einer Stimmlippe scheint mir, sowohl was die Stimme als auch die Atmung anlangt, nicht dasselbe günstige Resultat zu ergeben, weil sich erstens an Stelle der abgetragenen Stimmlippen unebene Granulationen bilden, die öfter entfernt werden müssen und daher eine längere Nachbehandlung erfordern, weil zweitens die Un-

ebenheit dieser Granulationen und auch jene der späteren Narbe sicherlich die Stimmbildung mehr beeinträchtigt, als dies bei meiner Methode der Fall ist, wo im grossen ganzen die Konfiguration der Stimmlippe, insbesondere deren Kante intakt bleibt; ausserdem erscheint mir dieser Eingriff viel einfacher und wegen seiner bloss zweimaligen Durchführung für den Pat. viel weniger beschwerlich als die Abtragung einer Stimmlippe mit nachträglicher wiederholter Entfernung der Granulationen.

III. Weil: Demonstration eines grossen Tuberkuloms der Choane.

Bei der Untersuchung sah ich von rückwärts einen pflaumengrossen, runden, grauen, platten Tumor vom Sitz und Aussehen eines Choanalpolypen; vorn fand ich aber die rechte Nasenhöhle von körnigen Tumormassen ausgefüllt, welche von der Schlinge leicht durchschnitten wurden und heftig bluteten. An zwei Tagen Ausräumung dieser Massen (etwa 40 ccm) mit Schlinge und Conchotom; zuletzt isolierte Abschnürung des Choanaltumors, der durchschnitten und ausgespuckt wurde. Zu meinem Erstaunen fand ich dann, dass sich die graue Oberfläche in Form einer halbkugeligen Schale von 1—2 mm Dicke von dem jetzt rot und körnig erscheinenden Tumor abgelöst hatte. Der Sitz der Zerstörung war das Gebiet der unteren und mittleren Muschel; die Durchleuchtung ergab Verdunklung der rechten Wange. Meine klinische Diagnose war Epitheliom; die histologische Untersuchung ergab jedoch ein Tuberkulom. Nachträglich erfuhr ich, dass die Kranke schon vor 10 Jahren einen ähnlichen Zustand hatte und damals vom Kollegen Koschier operiert wurde.

Hanszel.

---

c) Rumänische Gesellschaft für Oto-Rhino-Laryngologie.

Sitzungen vom 5. Februar, 3. März und 7. April 1915.

Mayersohn stellt ein 7jähriges Mädchen vor mit Speichelfluss otogenen Ursprungs. Seit 6 Monaten sondert das Kind solche Mengen Speichel ab, dass es täglich 8—10 Taschentücher braucht, die völlig mit Speichel getränkt sind. Vor einem Monat hat es eine Diphtherie durchgemacht, durch welche der Speichelfluss nicht beeinflusst wurde. Nach Aussage des Vaters ist das Kind in letzter Zeit sehr apathisch und macht einen fast idiotischen Eindruck. Das Hörvermögen ist seit langem herabgesetzt. Die Ohrenuntersuchung ergibt, dass beide Trommelfelle nach oben gegen die Shrapnell'sche Membran so retrahiert sind, dass man Mühe hat, sie zu sehen. Verf. glaubt, dass eine Läsion der Chordae tympani vorliegt, und dass auf diese der Speichelfluss zurückzuführen sei.

Mayersohn stellt ein 17jähriges Mädchen vor, das seit 7 Monaten Schluckbeschwerden hat. Ihre Erkrankung wurde in einem Krankenhaus für eine syphilitische gehalten, sie wurde mit intravenösen und intramuskulären Injektionen von Neo-salvarsan, sowie mit Hg. behandelt, jedoch ohne merklichen Erfolg. Man findet in der Mundrachenhöhle zahlreiche Narben, eine solche auch auf dem linken hinteren Gaumenbogen, von dem ein Teil fehlt. Die Epiglottis ist verdickt und mit blassen Granulationen bedeckt, dasselbe findet man auf den Aryknorpeln. M. neigt zur Diagnose Tuberkulose.

Costiniu hält die Affektion für eine lupöse, keinesfalls eine syphilitische.

Neumann meint, es handele sich um Tuberculosis vegetans.

Costiniu teilt eine Beobachtung mit, einen 54jährigen Mann betreffend, dem er vor 2 Monaten einen kleinen Polypen vom linken Stimmband entfernt hatte. Zwei Wochen später kam Pat. wieder und man findet eine markstückgrosse Ulzeration auf der Zungenbasis und eine andere kleinere in Höhe der Spitze der Epiglottis. Auf der rechten Halsseite eine grosse Drüse. Die mikroskopische Untersuchung ergab, dass es sich um ein Epitheliom handelte. Verf. leitete folgende Behandlung ein: Es wurde 6 Tage lang das Geschwür mit Acid. arsenicos. gepinselt, dann die Drüse exstirpiert und die Art. lingualis unterbunden. Die mikroskopische Untersuchung der exstirpierten Drüse ergab Pflasterzellen-Epitheliom. Die Ulzerationen sind verschwunden; an Stelle derselben ist nur eine lineare Narbe geblieben. Pat. fühlt sich wohl.

Costiniu stellt ein kleines Mädchen mit leichtem Grade von Rhinolalie vor, für welche ein Grund nicht aufzufinden ist. Nur die hinteren Enden der unteren Muscheln sind etwas hyperplasiert.

Jianu macht eine Mitteilung, betreffend Rhinoplastik mittels Gefässtransplantation.

Die Schwierigkeit bei der totalen Rhinoplastik beruht hauptsächlich auf der Bildung der Nasenlöcher derart, dass keine Obliteration stattfinden kann. Um diesem Uebelstand vorzubeugen, hat man zu verschiedenen Mitteln gegriffen: Bildung von Lappen ans der Stirn- oder Gesichtshaut, deren Epidermisfläche gegen die Nasenhöhle zu gerichtet wird; Transplantation von Schleimhaut aus den Lippen und schliesslich Gefässtransplantation. Bei letzterer wird ein Stück eines Gefässes — und zwar einer Arterie oder Vene (Saphena) — reseziert, man befestigt es auf einem Kautschukrohr und führt es so in die Nasenhöhle ein, wo es auf die blutende Fläche appliziert wird. J. hat dies Verfahren bei einer Syphilitischen angewandt, bei welcher die ganze Nase und die Oberlippe zerstört war. Nachdem J. durch 5 oder 6 Operationen das Nasengerüst und die Lippe hergestellt hatte, ging er an die Herstellung der Nasenöffnung. Ein Stück der Vena saphena wurde auf ein Stückchen Tannenholz montiert, in die Nase eingeführt und dort fixiert. Nach 8 Tagen wurde das Holz entfernt und das Gefässfragment fixiert in der Nase gelassen. Das rechte Nasenloch verengte sich, das linke blieb völlig offen. Diese Gefässtransplantation wurde zuerst von Chirurgen in Lyon angewandt zur Wiederherstellung des Harnröhrenlumens; diese Chirurgen haben die Ansicht ausgesprochen, dass das Gefässfragment resorbiert und durch epitheliales Gewebe ersetzt werde, dass es also nur bis zur Bildung des Epithels als Schützer diene. J. glaubt, dass dies auch bei der Transplantation in die Nase ebenso der Fall sei. L. Mayersohn.

---

d) Hauptversammlung der Vereinigung der Schweizerischen Hals- und Ohren-Aerzte.

Bericht. Korresp.-Blatt für Schweizer Aerzte. Nr. 42. 1915.

1. Rüedi (Davos): Beobachtungen aus Davos über operative Behandlung der Kehlkopftuberkulose.

Die Behandlung ist fast nur galvanokaustisch, nur selten mit Kurette (Epiglottis). Der kaustische Tiefenstich wird nur für geschlossene, diffuse Infiltrationen

und perichondrische Schwellungen empfohlen. Sonst wurde die Mermod-Siebenmann'sche breit und tief alles Krankhafte mit weissglühendem Kauter zerstörende Methode angewendet. Dieselbe hat keine gefahrbringenden Oedeme zur Folge, sodass niemals Tracheotomie in Frage kam. Sie ist der wesentlichste Fortschritt in der Behandlung der Kehlkopftuberkulose.

Von 387 Fällen, welche 3 Monate bis über 5 Jahre nachuntersucht wurden, blieben 63 ungebessert, 135 wesentlich gebessert, 50 waren in Heilung begriffen, 139, also 36 pCt. geheilt.

Die besten Resultate bietet die Tuberkulose der Stimmbänder, während diejenige der Intrarytänoidgegend häufig rezidiviert. Einzig bei der Kehldeckeltuberkulose wirkt die Resektion der infiltrierten Ränder manchmal auch recht günstig.

Diese Operationen sollen grundsätzlich, abgesehen von Notzuständen, nur bei fieberlosem, stationärem Lungenzustand gemacht werden. Dann hat die operative Behandlung einen günstigen Einfluss auch auf das Lungenleiden und das Allgemeinbefinden.

2. Demonstrationen. a) von Laubi (Zürich): 1. Ein Fall von Karzinom einer Tonsille geheilt durch Bestrahlung mit 50 Milligramm Mesothorium. Die hühnereigrosse submaxillare Lymphdrüse wurde mittels Röntgenbestrahlung zur Schrumpfung gebracht.

3. Ein Karzinom im Sinus pyriformis wurde durch Bestrahlung mit Mesothorium nicht geheilt, aber für Monate erträglicher.

b) Nayer (Zürich): 1. Endotheliom der Rosenmüller'schen Grube durch Röntgen ebenfalls weniger schmerzhaft geworden.

2. Schleimhautpemphigus der oberen Luftwege. Arsenbehandlung. Prognosis quoad sanationem ungünstig.

3. Rhinosklerom bei einem 58jährigen Mann; seit 1913 beobachtet; ziemlich stabiles Verhalten.

Jonquière.

---

e) Oto-Laryngologische Gesellschaft in Stockholm.

Sitzung vom 24. September 1915.

Vorsitzender: E. Stangenberg.

Sture Berggren berichtete über seine Tätigkeit und Erfahrungen am Kriegs-Reservehospital No. 15 in Wien, welches seit einigen Monaten von schwedischen Aerzten mit schwedischen Krankenpflegerinnen geleitet wird.

Sitzung vom 29. Oktober 1915.

Vorsitzender: Lars Flodqvist.

N. Aroldson berichtete über zwei Fälle von gummösen Veränderungen im Kehlkopf, in diesem Zusammenhang erinnerte Sture Berggren an einen Fall von malignem Tumor im Subarachnoidalraum bei einem 36jähr. Manne.

Sture Berggren berichtete über einen Fall von Trachealsarkom, welches durch Aussenoperation entfernt wurde.



Sitzung vom 26. November 1915.

Vorsitzender: Gunnar Holmgren.

Gunnar Holmgren hält es für wünschenswert, dass auch in Schweden wie in Deutschland eine Organisation der Kriegskrankenpflege mit besonderer Rücksicht auf das Bedürfnis einer sachverständigen Behandlung der Ohr-, Nasen-, Augen- und Halsverwundeten zustande gebracht werde und machte den Vorschlag, dass die betreffenden Behörden darauf aufmerksam gemacht werden sollten. E. Stangenberg.

---

f) Société Belge d'Otologie, de Rhinologie et de Laryngologie in Brüssel.

Sitzung am 15. Februar 1914.

Vorsitzender: Dr. F. Vues.

Vues: Die Herabsetzung der Arbeitsfähigkeit infolge von Betriebsunfällen, die Ohr, Kehlkopf und Nase betreffen.

Der Hauptteil der Ausführungen des Referenten bezieht sich auf die Schädigungen des Gehörs. Es gibt folgende Schätzungen für die Herabsetzung der Erwerbsfähigkeit:

a) Einseitige Verminderung des Hörvermögens, die gestattet, Flüsterstimme in mehr als 3, aber weniger als 5 Meter Entfernung zu hören: 0—5 pCt.

b) Einseitige Verminderung des Hörvermögens, bei der Flüsterstimme nur in weniger als 3 Meter Entfernung gehört wird: 5—10 pCt.

c) Einseitige Taubheit (Flüsterstimme in weniger als 20 cm): 10—15 pCt. Bei beiderseitiger Affektion addiert man die beiden Werte und fügt 10 pCt. hinzu, wenn es sich um Schwerhörigkeit, und 20 pCt., wenn es sich um Taubheit handelt. Die Ohrgeräusche werden nur da in Betracht gezogen, wenn sie die Hörschärfe herabsetzen oder den Allgemeinzustand beeinträchtigen. Gleichgewichtsstörungen kommen nur für gewisse Berufe in Betracht, man wird dann für sie eine Herabsetzung der Erwerbsfähigkeit von 10—60 pCt. annehmen.

Unfälle, die den Larynx betreffen, sind selten; sie bewirken eine Herabsetzung der Erwerbsfähigkeit, wenn sie erschwerte Atmung oder Aphonie im Gefolge haben. Im ersteren Fall wird die Herabsetzung 5—50 pCt. betragen, je nach den Arbeitsbedingungen; Kanülenträger sind absolut arbeitsunfähig. Störungen der Phonation kommen mehr für solche Leute in Betracht, die auf den Gebrauch ihrer Stimme angewiesen sind, und sind mit 0—30 pCt. zu bewerten. Unfälle, welche die Nase betreffen, sind im Allgemeinen nicht schwer. Die Entstellung infolge Narbenbildung ist mit 5—15 pCt., der totale Verlust der Nase mit 15—30 pCt. zu bewerten, einseitige Stenose mit 5—10 pCt., beiderseitige komplette Verstopfung mit 15—20 pCt:, das Bestehen einer Sinusitis mit 5—10 pCt.

Zum Schluss bespricht Verf. die Uebertragung der Syphilis als Arbeitsunfall.

Capart fils hält Kanülenträger nicht für ohne weiteres Invalide; er hat solche, die noch sehr tätig waren, gekannt.

Beco hat ebenfalls einen Fiakerkutscher gesehen, der von einem Laryngo-Typhus her eine Kanüle trug.

L. Broeckaert: Internationale Sammelforschung über die Ozaena.

Das belgische Nationalkomitee hat sich konstituiert und seit Januar seine Arbeiten begonnen. B. weist besonders auf die Wichtigkeit der Perez'schen Arbeiten über die Aetiologie der Ozaena hin.

Trétrôp: Einige Worte über das Kurpfuschertum in Oto-Rhino-Laryngologie.

T. erinnert daran, dass die Unterdrückung des Kurpfuschertums Gegenstand eines einstimmigen Beschlusses auf dem Internationalen Otologenkongress in Bordeaux im Jahre 1904 gewesen ist. Er schlägt vor, dass die Gesellschaft der belgischen Nationalliga gegen den Charlatanismus beitreten soll.

Dewatripont: Prophylaxe der Syphilis bukkalen Ursprungs bei den Glasbläsern.

Auf Grund einer Enquête, die D. über diesen Gegenstand gemacht hat, fordert er, dass die Gesetzgebung den gegenwärtigen höchst bedauerlichen Zustand der Dinge ändert, die Arbeit in den Glashütten reglementiert, eine permanente ärztliche Ueberwachung dieser Arbeiter im Hinblick auf die Syphilis einrichtet und sie der Untersuchung nach Wassermann und Noguchi unterwirft. Um die direkte Uebertragung zu verhüten, schlägt D. vor, dass jeder Arbeiter ein eigenes Mundstück hat, das er auf die Pfeife steckt. Ferner müssen die Glasbläser über die Gefahren ihres Berufes sorgfältig instruiert werden.

Galand fils: Arbeitsunfall den Kehlkopf betreffend.

Ein Kutscher fiel beim Vornehmen einer Reparatur am Wagenrade so mit dem Hals auf die Radfelge, dass eine Verletzung der vorderen seitlichen, linken Partie des Schildknorpels die Folge war. Unmittelbar danach war Heiserkeit und Schluckschmerz zu bemerken. Kein blutiger Auswurf. Druck besonders in der Höhe des oberen Schildknorpelrandes schmerzhaft. Keine Krepitation fühlbar. Laryngoskopie ergab: Blutige Infiltration des linken Stimmbandes, das in ganzer Ausdehnung lebhaft gerötet ist. Beweglichkeit nicht vermindert. Radiographie lässt keine Fraktur erkennen. Unter Ruhe, Inhalationen, feuchtwarmen Umschlägen, völlige Heilung.

Bayer: Völliges Verschwinden einer malignen Geschwulst der Tonsille nach Radiumanwendung.

Verf. gibt eine kurze Krankengeschichte und behält sich vor, in einer späteren Sitzung auf die Details und das definitive Resultat zurückzukommen.

III. Briefkasten.

Zu unserem Bedauern hat sich Prof. Schmiegelow (Kopenhagen) veranlasst gesehen, seine Mitarbeit am Centralblatt einzustellen. Wir sprechen ihm für die wertvollen Dienste, die er lange Jahre hindurch in uneigennützigster Weise unserem Blatte geleistet hat, auch an dieser Stelle unseren wärmsten Dank aus. F.

Für die Redaktion verantwortlich Prof. Dr. G. Finder, Charlottenburg, Augsburger Str. 38.
Druck von L. Schumacher, Berlin N. 4.

Internationales Centralblatt

für

Laryngologie, Rhinologie

und verwandte Wissenschaften.

Jahrgang XXXII. Berlin, Februar. 1916. No. 2.

I. Referate.

a) Allgemeines, obere Luftwege.

1) **A. Onodi** (Budapest). **Rhino-Laryngologische Fälle im Kriege.** *Orvosi hetilap. No. 36. 1915.*

Erkrankungen der Nasennebenhöhlen kamen 26mal zur Beobachtung, darunter 6 Fälle, in denen eine Schussverletzung die Ursache der Erkrankung war. Eine Schussverletzung der Stirn- und Kieferhöhle ist spontan geheilt, in 5 Fällen von Verletzung des Gesichtes trat Eiterung in der Kieferhöhle auf; Substanzverlust und Fistelbildung hielten die Höhlen offen.

Ein Fall von Abszessbildung im Stirn- und Temporallappen und Meningitis ist bereits früher als ein Fall von Schussverletzung des Gesichtes, Eiterung der vorderen Siebbeinzellen, Fraktur des Unterkiefers und peripharyngealer Senkungsabszess beschrieben worden. Im weiteren Verlaufe traten plötzlich heftige Kopfschmerzen, Fieber und Symptome einer Meningitis auf. Die Eröffnung der Stirnhöhle brachte keine Hilfe. Pat. starb an Meningitis; bei der Obduktion wurde ausser den erwähnten Abszessen eine geheilte Verletzung der Lamina cribrosa und der mittleren Schädelgrube nachgewiesen.

Ein Fall von Hämatom des Kehlkopfes trat bei einem Soldaten auf, welcher durch Granatenluftdruck zur Erde geworfen wurde, wo er eine Zeitlang besinnungslos lag. Nach dem Erwachen sprach er schwer und heiser und hatte starke Schmerzen beim Schlucken.

POLYAK.

2) **M. Koenigstein. Ueber Blutungen, welche nach operativen Eingriffen im oberen Teil des Respirationstractus auftraten.** *Medycyna. No. 15. 1915.*

Verf. kommt auf Grund seiner Erfahrungen zu folgenden Schlüssen:

1. Es darf kein operativer Eingriff an Nase, Rachen und Kehlkopf ambulant vorgenommen werden, sondern nur in der Klinik.

2. Die Operationen an Gaumen- oder Rachenmandel müssen als ernst zu nehmende chirurgische Eingriffe betrachtet werden und sind ausschliesslich in der Klinik vorzunehmen.

3. Bei intralaryngealen Operationen soll man stets auf die Vornahme der Tracheotomie vorbereitet sein.

4. Die besten hämostatischen Mittel bei profusen Blutungen sind nach des Verf.'s Erfahrungen die alten chirurgischen Maassnahmen: Kompression, Naht und Ligatur.

V. SOKOLOWSKI.

3) **Egon Bach. Zur Semiotik des Stridors bei Kinderkrankheiten.** *Zeitschr. f. Kinderheilk. No. 11. 1915.*

Nach Berücksichtigung der verschiedenen durch Stenose in den obersten Luftwegen bedingten Formen von Stridor (Nase, Pharynx, Larynx) bespricht Verf. die durch Röntgenbefunde charakterisierten endothorakalen Stridorformen, zu denen 1. der Stridor thymicus gehört. Er ist angeboren, inspiratorisch bei Tag und Nacht anhaltend. Das Stenosengeräusch ist röchelnd, meckernd oder glucksend. Ueber dem Manubrium sterni lässt sich Dämpfung nachweisen. Röntgenbefund ergibt Verbreiterung des Mittelschattenhalses nach einer Seite (gewöhnlich links) oder beiderseits.

2. Exspiratorisches Keuchen bei Lungendrüsentuberkulose der Säuglinge, häufig verbunden mit klingendem Husten. Röntgenbefund ergibt Schattenbildung entsprechend der geschwollenen Drüse oder entsprechend den begleitenden Lungenveränderungen.

3. Bald ex- bald inspiratorischer Stridor bei hochsitzenden endothorakalen Senkungsabszessen. Klinisch ist die Spondylitis nachweisbar.

4. Stridor bei Asthma, exspiratorisch mit röchelndem Klang. Röntgenbefund ergibt Tiefstand des Zwerchfells.

Andere Stridorformen sind selten.

FINDER.

4) **J. Zange. Gonorrhoische Infektion der oberen Luftwege beim Erwachsenen.** *Zeitschr. f. Ohrenheilk. u. f. d. Krankh. d. Luftwege. Bd. 73. S. 165.*

Bericht über eine Gonokokkeninfektion der Nase und der übrigen Luftwege, die wahrscheinlich durch den Tränengang vom Konjunktivalsack aus überwanderte. In der Literatur sind nur drei bakteriologisch sicher nachgewiesene Nasengonorrhöen bekannt. Verf. nimmt an, dass bei Erwachsenen im Gegensatz zu den Neugeborenen die Gonokokkeninfektion der Nase deshalb so selten ist oder wenigstens ganz mild und daher unbeobachtet verläuft, weil bei ihnen das Plattenepithel wesentlich höher geschichtet und fester gefügt ist.

KOTZ.

5) **Weston P. Chamberlain. Spirochäten und fusiforme Bazillen bei verschiedenen Erkrankungen. (Spirochaetae and fusiform bacilli in various lesions.)** *American journal of tropical disease and preventive medicine. Oktober 1914.*

Verf. hat unter 106 Patienten mit verschiedenen Affektionen von Mund und Rachen bei nicht weniger als 53 pCt. Spirochäten und fusiforme Bazillen gefunden. Die Zahl der positiven Befunde war am höchsten bei Geschwüren im Rachen und am Zahnfleisch und abgesehen von 27, die als syphilitische angesehen werden mussten, ergaben 11 die Vincent'schen Mikroorganismen. Es bestand in den Fällen von schwerer Infektion mit Vincent'schen Mikroorganismen keine Gleichmässigkeit der Symptome. Solche Infektionen sind unter Weissen auf den Philippinen

augenscheinlich häufiger, als in gemässigtem Klima. Zahlreiche Spirochäten und fusiforme Bazillen ähnlich denen bei Angina Vincenti fanden sich auch im Sputum von Patienten mit Typhus und in einem Fall von Hautgeschwür. Alles in allem berechtigt der Befund von Vincent'schen Mikroorganismen im Rachen oder an anderen Stellen nicht zur Diagnose einer Angina Vincenti. Sie kommen vor bei Syphilis, Diphtherie, Carcinom und Hg-Vergiftung. Diese und wahrscheinlich auch andere ätiologische Faktoren müssen sorgfältig ausgeschaltet werden, bevor man die Diagnose auf Angina Vincenti stellt.

EMIL MAYER.

6) **George M. Coates** (Philadelphia). **Die Vaccinebehandlung bei Erkrankungen der Nase, des Halses und der Ohren. (Vaccine therapy in diseases of the nose, throat and ear.)** *New York med. journ. 10. Juli 1915.*

Verf. unterscheidet 3 Arten von Vaccine: 1. die autogene, vom Pat. selbst hergenommene, 2. die im Laboratorium frisch zubereitete und 3. die käufliche Vaccine. Er behandelte die verschiedensten Erkrankungen, von denen wohl die chronischen Eiterungen in der Nase am meisten interessieren dürften.

FREUDENTHAL.

7) **M. Weingärtner** (Berlin). **Die Röntgenstereoskopie und ihre Anwendung in der Rhino-Laryngologie.** Mit 12 Textfiguren und 12 Tafeln. *Arch. f. Laryng. Bd. 29. H. 3. S. 297. 1915.*

Die ersten stereoskopischen Röntgenbilder wurden 1896 von Mach hergestellt, weitere Verbesserungen erfolgten später durch Levy-Dorn, Hildebrand, Albers u. a. Verf. hat seit 1911 durch Verbesserung des alten Grödelschen Apparates einen solchen für die Spezialzwecke der Rhino- und Laryngologie anfertigen lassen. Er beschreibt diesen Apparat, die Art der Aufnahme, die Besichtigung besonders mit den grossen Stereoskopen nach Art der Wheatstone'schen Spiegelstereoskope. Die Stereogramme sind von besonderem Werte für operative Zwecke, indem vor der Operation Genaueres über Form, Tiefe der etwaigen in Frage stehenden Höhlen erkannt werden soll, das Plastische des Schädels mit seinen Höhlen wird auf diese Weise exakt und deutlich gewonnen und namentlich wird die Lokalisation von Fremdkörpern, von Geschossen im Schädel erheblich erleichtert, besonders auch die Lage der in die Nebenhöhlen eingeführten Sonden dargestellt. Auch zum Studium und zur Demonstration anatomischer Verhältnisse leisten die Stereoröntgenbilder wertvolle Dienste. Die beigefügten 12 Tafeln erläutern das Gesagte.

B. BAGINSKY.

8) **W. Freudenthal** (New York). **Ueber die direkte Applikation des elektrischen Stromes sowie medikamentöser Mittel bei der Behandlung des Bronchialasthmas.** *Arch. f. Laryng. Bd. 29. H. 3. S. 443. 1915.*

Die von Nowotny aus Krakau und Ephraim aus Breslau gegebene Anregung, das Bronchialasthma lokal zu behandeln bzw. zu heilen durch Applikation von Medikamenten, welche direkt in die Trachea durch passende Instrumente hineingebracht wurden, gab Freudenthal die Veranlassung, den galvanischen Strom endobronchial anzuwenden, um die zum Spasmus führende Hypersensibilität und die beim Asthma bestehende sekundäre Atonie zu beseitigen. Zu diesem Zwecke benutzt Verf. einen Ephraim'schen Apparat zur Verbindung mit einem die elektri-

sche Leitung herstellenden Drahte. Es wird zunächst eine bronchoskopische Untersuchung vorgenommen und nach genügender Kokainisierung der negative Pol mit den Bronchien in Verbindung gebracht, während der positive Pol um den Thorax oder auf eine Seite desselben gelegt wird. Die Sitzung dauert etwa 6 Minuten und die Stärke des Stromes geht bis 8 M.-Amp. Es werden mehrere Krankengeschichten mitgeteilt mit gutem Erfolge. B. BAGINSKY.

9) **Richman John Godlee. Fremdkörper in den Luftwegen. (Foreign bodies in the air passages.)** *Canadian practitioner and review. XXXIX. No. 1.*

Verf. hat Versuche gemacht, die darauf hinauszielten, die Bewegungen von aspirierten Fremdkörpern in den Bronchien zu studieren. Ein Affe wurde tracheotomiert und in jeden Hauptbronchus ein Kupferdraht hineingebracht. Die Fremdkörper wurden dann auf dem Fluoreszenzschirm beobachtet; der im rechten befindliche wurde bei der Inspiration nach innen gezogen, der im linken konnte nicht gesehen werden.

Verf. beschreibt die Entfernung einer grünen Erbse, die drei Tage lang im rechten Bronchus verweilt hatte. Der Tubus wurde bis zum Fremdkörper eingeführt; sodann wurde ein mit Paraffin. liquid. getränkter Wattetupfer langsam heruntergeführt, bis er gegen die Erbse stiess. Dann wurde der Wattebausch mit einer plötzlichen Bewegung herausgezogen und die Erbse in den Tubus aspiriert.

EMIL MAYER.

10) **Simon D. Ehrlich. Ein Fall von retroperitonealen und ausgedehnten Hautemphysemen nach intratrachealer Anästhesie. Heilung. (A case of retroperitoneal and extensive subcutaneous emphysema following intratracheal anesthesia, with recovery.)** *Medical record. 28. November 1914.*

Die Anästhesie hatte $1^1/_2$ Stunden gedauert, als das Auftreten des subperitonealen Emphysems konstatiert wurde, und das Hautemphysem im Gesicht auftrat, von wo es sich über Hals und Brust ausbreitete. Es erfolgte in wenigen Tagen Heilung. Trotz dieses seltenen Vorkommnisses — es sind bisher 3 Fälle berichtet — hält Verf. doch die Intratrachealnarkose für die sicherste bei Operationen im Gesicht und Hals, am Thorax und bei solchen, die eine Stellung erfordern, bei der die Atmung gestört werden kann. EMIL MAYER.

11) **J. Katz** (Leipzig). **Eine neue Stirnlampe.** *Med. Klinik. No. 2. 1916.*

An einer Stirnbinde kann eine elektrische Taschenlampe mit frontal angebrachter Glühbirne befestigt werden. Durch eine einfache Vorrichtung ist die Lampe beweglich gemacht, so dass der Lichtstrahl genau auf den zu untersuchenden Körperteil eingestellt werden kann. SEIFERT.

b) Nase und Nasenrachenraum.

12) **Girard** (Genf). **Krebs des ganzen Gesichts, von einem Geschwür im Naseneingang ausgehend.** *Revue méd. de la Suisse romande. Sociétés. No. 6. 1915.*

Rapide Zerstörung der Gesichtshaut und des harten Gaumens und Perforation, starke Blutungen, bei einer 68jährigen Frau. JONQUIÈRE.

13) **Karl K. Koessler. Die spezifische Behandlung des Heufiebers mittelst aktiver Immunisation. (The specific treatment of hay fever by active immunization.)** *Illinois med. journ. XXVI. No. 2.*

Verf. betrachtet Heufieber als eine anaphylaktische Erscheinung, die bei besonders empfindlichen Individuen vorkommt. Die durch die erste Resorption von Pollenprotein hervorgerufenen Veränderungen sind derart, dass sie für die Zeit des Lebens andauern und sie können auch von Mutter auf Kind übertragen werden.

Er verwendet alkoholische Extrakte von Pollen in einer Lösung von 1 : 1 000000 und zwar als maximale Anfangsdosis 1 ccm davon. Die Behandlung muss beginnen bevor noch Erscheinungen der Erkrankung auftreten. Die Empfänglichkeit und Resistenz werden durch die Dunbar'sche Ophthalmoreaktion bestimmt. Der Extrakt muss frisch bereitet werden. Verf. hat in den letzten 4 Jahren 41 Patienten mittels der Methode behandelt.

EMIL MAYER.

14) **Kenneth E. Kellogg** (New Britain, Conn.). **Natrium bicarbon. gegen Heufieber. (Sodium bicarbonate in hay fever.)** *New York med. journ. 21. August 1915.*

Die Anwendung von Natr. bicarb. innerlich (3mal täglich einen Teelöffel voll) und eventuell noch als Spray für die Nase hat einer Reihe von Patienten geholfen.

FREUDENTHAL.

15) **A. Kooyman** (Vlaardingen). **Zwei Fälle von Heufieber, bedeutend gebessert durch Vaccinotherapie,** *Nederl. Tijdschr. v. Geneesk. II. No. 9. S. 1266. 1915.*

In beiden Fällen war erfolgreich behandelt mit Pollenvaccin durch Sormani bereitet. Man muss frischbereitetes Vaccin verwenden. Verf. ist selbst einer der Patienten.

VAN GILSE.

16) **Achard** und **Flandin. Heufieber.** Société médicale des hôpitaux, Sitzung vom 26. Juni 1914. *Berliner klin. Wochenschr. No. 35. S. 1603. 1914.*

Die Autoren haben in 2 Fällen von Heufieber Besserung erzielt durch Injektion des eignen Serums der Patienten unter die Haut. $^{2}/_{10}$ und 1 ccm bei einem Patienten, 1 ccm bei einem anderen. In der Diskussion (Martin) betont man, dass bei Injektion fremden Serums, das man in Amerika viel verwendet, 13 Todesfälle verzeichnet sind.

R. HOFFMANN.

17) **R. A. Crooke. Behandlung des Heufiebers mittels aktiver Immunisation. (Treatment of hay fever by active immunization.)** *Laryngoscope. Febr. 1915.*

Es ist nicht richtig, das Wort „Heilung“ bei den Resultaten dieser Behandlung anzuwenden, denn die einmal immun gemachten Fälle behalten nicht einen genügend hohen Grad von Immunität, um sie für das folgende Jahr zu schützen. Als Ausnahme von dieser Regel führt Verf. vier Fälle an, die vor einem bzw. zwei Jahren behandelt wurden, seitdem keine Behandlung durchgemacht haben und von allen Symptomen frei geblieben sind; dies trifft aber keineswegs für die Majorität der Fälle zu. Koessler teilt ebenfalls zwei hierher gehörige Fälle mit und Freeman spricht die Ansicht aus, dass die Immunität über ein Jahr lang vorhalten kann. Es ist jedoch im allgemeinen zutreffend, dass die in einer Saison

genügend immunisierten Fälle im folgenden Jahr schneller auf die Behandlung reagieren. Bei den im vergangenen Jahr behandelten 60 Fällen von Frühjahrskatarrh war das Resultat folgendes: Ausgesprochene Besserung bei 36, gebessert 19, nicht gebessert 5. Von den im Jahre 1913 behandelten 80 Fällen von Herbstkatarrh zeigten 25pCt. ausgesprochene Besserung, 50pCt. Besserung und 25pCt. keine Besserung. Ueber die im Jahre 1914 spät behandelten Fälle lässt sich noch nichts mit Sicherheit sagen, da die Berichte noch nicht völlig eingelaufen sind. Die Immunisation ist beim Herbstkatarrh augenscheinlich schwieriger, was Verf. darauf zurückführt, dass zu dieser Zeit weit grössere Pollenmengen in der Luft vorhanden sind, dass der Pollen einen grösseren Grad von Toxizität besitzt und infolgedessen auch ein höherer Grad von Immunität erforderlich ist.

Zum Schluss weist Verf. auf die Gefahr der Anaphylaxie hin. EMIL MAYER.

18) **Harold Hays** (New York). **Versuche mit Autoserum in der Behandlung des Heufiebers. Das Verhalten der Anaphylaxis und Eosinophilie zum Heufieber. Allgemeine Uebersicht über neuere Methoden der Behandlung. (Experiments with autoserum in the treatment of hay fever. The relation of anaphylaxis and eosinophilia to hay fever. A general survey of new methods of treatment.)** *Annals of otology. Juni 1915.*

Auf Grund günstiger Berichte über die Behandlung mancher Dermatosen mit Autoserum und fernerhin gestützt auf die Tatsache, dass gewisse anaphylaktische Reaktionen vorhanden sind sowohl bei Psoriasis und anderen Dermatosen, wie beim Heufieber und Asthma, und dass eine starke Eosinophilie wiederum anzutreffen ist bei beiden Reihen von Krankheiten, fing Hays seine Versuche mit Autoserum an. Er behandelte so 12 Fälle, aber mit einem absolut negativen Resultate.

Verf. ist der Ansicht, dass Heufieber ein anaphylaktischer Zustand ist, und weist wiederum auf die Aehnlichkeit experimentell erzeugter Anaphylaxis bei Tieren und der Serumkrankheit beim menschlichen Asthma hin. Zum Schluss gibt Verf. eine gute Uebersicht über einige Behandlungsmethoden. FREUDENTHAL.

19) **J. L. Goodale** (Boston, Mass.) **Die Pollentherapie bei Heufieber. (Pollen therapy in hay fever.)** *Annals of otology. Juni 1915.*

Auf Grund sehr eingehender und interessanter Studien kommt Verf. zu folgenden Schlusssätzen:

Durch serobiologische Studien wurde die phylogenetische Verwandtschaft der verschiedenen Pflanzenfamilien erwiesen. Die Anwendung dieser Entdeckung auf die Behandlung des Heufiebers durch Injektion von Pflanzenproteiden verspricht von grossem Nutzen zu sein bei der Auswahl des speziellen Materials für jeden Fall.

Bestimmte Reaktion trat ein, wenn die Pollen in Berührung mit einer Hautabschilferung gebracht wurden. Wiederholte Applikation vermindert die Intensität der Hautreize. Mit dieser Verminderung geht Hand in Hand eine scheinbar vergrösserte Toleranz der Schleimhäute gegen die betr. Pollen. Diese ganze Therapie verspricht viel für die Zukunft, augenblicklich aber lässt sich noch nichts Bestimmtes darüber sagen. FREUDENTHAL.

20) E. Schmiegelow. **Beitrag zur operativen Behandlung der Hypophysenleiden.** *Zeitschr. f. Ohrenheilk. Bd. 62. S. 30.*

27jährige Patientin mit Akromegalie, Kopfschmerzen, auf dem rechten Auge völlig erblindet, auf dem linken Auge temporale Hemianopsie; Röntgenaufnahme ergibt kolossale Vergrösserung der Dimensionen der Sella turcica. Eröffnung der Sella turcica nach vorheriger Eröffnung der Nasenhöhlen durch Aufklappen der äusseren Nase und Dislokation des rechten Nasenbeins; die Operation wurde in Chloroformnarkose unter peroraler Tubage gemacht. Es ergab sich eine Geschwulst der Hypophysis, von welcher Teile mit dem scharfen Löffel entfernt wurden. Das unmittelbare Ergebnis war befriedigend, insofern Pat. von ihren Kopfschmerzen befreit wurde und die Sehkraft gleich nach der Operation normal wurde. Innerhalb 8 Tage war die Nase ohne jede Entstellung festgewachsen. Nach 5 Wochen sehr schnell Exitus unter Erscheinungen von Meningitis. Die Sektion ergab jedoch keine eiterige Meningitis, dagegen ein starkes Hirnödem, wahrscheinlich verursacht durch den Druck der Hypophysengeschwulst auf die Basalnerven des Gehirns.

FINDER.

21) **Edward C. Sewall** (San Francisco, Cal.). **Die Hypophysenoperation nach Hirsch. (Operation on the hypophysis according to Hirsch's method.)** *Journ. amer. med. assoc. 21. August 1915.*

Die Anzahl dieser hochinteressanten Fälle ist sehr gering in den Vereinigten Staaten; aber selbst bei diesem genau beobachteten und operierten Falle ist Verf. schliesslich noch im Zweifel, ob es sich nicht doch um Lues gehandelt haben mag.

FREUDENTHAL.

22) **John J. Sullivan. Die Untersuchung von 106 Fällen von Entzündung der Nebenhöhlen der Nase, den Wert der planmässigen Untersuchung zeigend. Beschreibung gewisser intranasaler Operationsmethoden.** *The Laryngoscope. September 1915.*

Bei der intranasalen Entfernung der nasalen Wand der Kieferhöhle warnt Verf. davor, zu weit nach hinten den Knochen zu entfernen, da man so in Gefahr komme, den Canalis palatinus posterior anzuschneiden, mit Verletzung der Arteria palatina descendens und so, in versteckter Lage, eine schwer zu stillende Blutung hervorzurufen. Dicker- und Festerwerden des Knochens nach hinten zu zeige die Nähe des Kanals an. Eine solche Eröffnung des Canalis palatinus posterior ist anatomisch wohl möglich, und eine schwere Spätblutung nach der Resektion der nasalen Kieferhöhlenwand, welche zur Kenntnis des Ref. gekommen ist und die Unterbindung der Carotis externa benötigte, ist wohl auf diese Weise entstanden.

Sonst enthält der Aufsatz dem Spezialarzte Bekanntes.

O. FREER.

23) **Elschnig** (Prag). **Ueber die Bedeutung der Nasenhöhlenaffektionen in der Pathologie des Auges.** *Nach einem Vortrage im Centralverein deutscher Aerzte in Böhmen.*

Nach der Art des Zusammenhanges sind zwei Hauptgruppen zu unterscheiden. Zunächst werden jene Augenerkrankungen erwähnt, die durch eine Art Fernwirkung des Nasenleidens auf das Auge entstehen, vor allem die Iridocyclitis.

Zur zweiten Gruppe zählt E. die Fälle, in denen die Orbitalgebilde (einschliesslich die tränenableitenden Organe) und der Sehnerv durch indirekte Kompression von Seiten erweiterter Nebenhöhlen (Mukocele) oder durch Uebergreifen der Entzündung von der entzündeten Nebenhöhlenschleimhaut aus beeinträchtigt werden. Häufiger als die Mukocele der verschiedenen Nebenhöhlen, die zur tumorartigen Vorwölbung bzw. Verdrängung des Auges führt, sind die entzündlichen Affektionen, hinsichtlich derer das Material Elschnig's in der Hälfte der Fälle eine zur Tränensackblennorhöe Anlass gebende Erkrankung der vordersten Siebbeinzellen ergibt.

Die häufigsten und schwersten Komplikationen der Nasennebenhöhlenerkrankungen bilden die konsekutiven Sehnervenerkrankungen, bei denen der ophthalmoskopische Befund in keiner Weise pathognomonisch zu sein braucht. Der Exophthalmus ist meist gering, auch die meist auf Reizung des Periosts an der Spitze der Orbita zurückzuführenden Schmerzen sind nicht charakteristisch, da analoge Schmerzen bei Infektionskrankheiten, insbesondere Influenza vorkommen. Ein wertvolles Symptom ist die bei einseitiger Sehnervenaffektion fast regelmässig beobachtete leichte Mydriase bei meist erhaltener, aber fast immer etwas unausgiebiger Reaktion der Pupille.

Die diagnostischen Schwierigkeiten kommen namentlich dann in Betracht, wenn es sich um Kombination von Nasennebenhöhlenaffektionen mit anderen (Nerven-) Erkrankungen handelt.

Von Komplikationen, die neben der Nasennebenhöhlenaffektion in manchen Fällen die Diagnose verwischen, kommt zumeist Lues in Betracht, die in E.'s Material in 5 von 35 Fällen von Sehnervenerkrankung durch Anamnese und Wassermannreaktion nachgewiesen wurde. Da die ätiologische Bedeutung der Lues für die Entstehung der Nasennebenhöhlenaffektionen und für Tabes wohl bekannt ist, erklärt sich, dass in E'.s Material auch derartige kombinierte Erkrankungen viel häufiger vorkommen, als sie heute noch im allgemeinen diagnostiziert werden. Einer dieser Fälle wurde in der med. Klinik, No. 9, 1911, mitgeteilt.

Bezüglich der Häufigkeit der Nasennebenhöhlenaffektionen als Ursache von Sehnervenerkrankungen ergibt sich, dass 15 pCt. aller Sehnervenerkrankungen, die überhaupt E.'s Material zählt, durch Nasennebenhöhlenaffektion entstehen. Im Hinblick darauf empfiehlt der Vortragende, in allen Fällen von Sehnervenaffektionen, in denen eine Nasenaffektion nicht mit Sicherheit auszuschliessen ist, nach gründlichster Untersuchung der Nasennebenhöhlen eine probatorische Eröffnung der hinteren Siebbeinzellen oder der Keilbeinhöhle vorzunehmen. STEINER (PRAG).

24) **M. Paunz. Beitrag zu den Komplikationen der Nebenhöhlenentzündungen der Nase bei Scharlach.** *Zeitschr. f. Kinderheilk. No. 30. 1914.*

Leichte Erkrankungen der Highmorshöhle und des Siebbeins sind beim Scharlach häufig, aber harmlos. Sobald sich aber entzündliche Hautödeme, hochgradige Druckempfindlichkeit und hohes Fieber einstellen, sind solche Affektionen nicht mehr als ungefährlich zu betrachten. Oedem am inneren Augenwinkel entspricht einer Erkrankung der Siebbeinzellen, weit nach oben bis über das Stirn-

bein sich erstreckendes Oedem weist auf die Stirnhöhle hin, Oedem des unteren Augenlides auf die Highmorshöhle. Der weitere Verlauf führt zu subperiostalem Abszess, eventuell zu Knochenfistel mit Sequestrierungen. Die Prognose der Stirnhöhleneiterung ist im allgemeinen schlechter als die der Kieferhöhle und des Siebbeins, im ganzen ist sie aber bei rechtzeitig ausgeführtem operativem Eingriff gut.

FINDER.

25) **Karl Kofler** (Wien). **Perseptale Operationen an der lateralen Nasenwand.** *Wiener klin. Wochenschr. No. 34. 1914.*

Um die laterale Nasenwand zwecks gewisser Operationen en face einstellen zu können, macht Verf. eine temporäre Oeffnung im Septum und operiert dann von der gesunden Seite aus unter günstigeren Bedingungen. HANSZEL.

26) **A. Lautenschläger. Plastischer Verschluss der radikal operierten Kieferhöhle.** *Zeitschr. f. Ohrenheilk. Bd. 62. S. 218.*

Verf. gibt eine Plastik an, um die nach Fortnahme der ganzen fazialen Wand bleibende breite Oeffnung zu schliessen. Er hat das Verfahren in 14 Fällen angewandt; in 2 Fällen misslang es wegen kariöser bzw. stark in die Höhle vorspringender Zähne, in allen anderen gab es ein vollendetes Resultat. FINDER.

27) **Harvard McNaught** (San Francisco). **Intranasale Operationen am Antrum Highmori. (Intranasal antrum operations.)** *Journ. amer. med. assoc. 4. September 1915.*

In 2 Jahren 9 Monaten operierte Verf. 90mal (!) die Kieferhöhle, und zwar meist nach einer Methode, die der Krause'schen ähnlich ist. Er behielt die Pat. 8 Monate nach der Operation in Behandlung, und konnte so genau den Zustand derselben verfolgen. Nur in 4 Fällen war die Wiedereröffnung und radikale Operation notwendig. Bei der sich anschliessenden Diskussion gingen die Ansichten über die Operation weit auseinander. FREUDENTHAL.

28) **E. Wüstmann. Ein Fall von Osteomyelitis des Oberkiefers.** *Zeitschr. f. Ohrenheilk. Bd. 61. S. 221.*

Der Fall betraf ein 2jähriges Kind und wurde durch Operation geheilt.

FINDER.

29) **B. Müller. Zur Pathogenese und Therapie der Nasenrachenfibrome.** Aus der Abt. für Nasen-, Hals- u. Ohrenkrankh. der städt. Krankenanstalten Dortmund (Oberarzt: San.-Rat Dr. Hansberg). *Zeitschr. f. Ohrenheilk. und f. die Krankh. der Luftwege. Bd. 70. S. 145. 1914.*

Die Arbeit gibt einen Ueberblick über die Entstehungstheorien der Nasenrachenfibrome. Meist breitbasig aufsitzend, derb in ihrer Konsistenz und reich an Blutgefässen, sind sie streng von Pseudonasenrachenpolypen zu trennen, weshalb es sich empfehlen würde, den Ausdruck „Polypen“ für sie fallen zu lassen. Trotz ihrer anatomisch gutartigen Natur sind sie wegen ihres raschen Wachstums und ihrer Neigung zu Blutungen und zu Druckusuren zu fürchten. Wenn auch zweifellos spontane Rückbildungen vorkommen, so ist das von mancher Seite empfohlene abwartende Verhalten bedenklich, auch dann, wenn das Alter des Patienten schon

der mutmaasslichen Immunitätsgrenze nahe ist, zumal sich diese auch nicht annähernd festsetzen lässt. An Hand einer Zusammenstellung der Erfolge, welche durch die verschiedenen chirurgischen Methoden (nasale, bukkale, faziale) erzielt wurden, zeigt Verf., dass hierbei mindestens 5,2 pCt. Todesfälle meist durch Verblutung sich ereigneten und 9 pCt. unvollständige Operationen und Rezidive vorkamen. Vor allem sind es Hansberg und Hopmann, die auf die Möglichkeit der Entfernung auf natürlichem Wege hinwiesen. Es werden die Krankengeschichten von sieben Fällen gebracht, bei denen Hansberg mit der Schäffer-schen Zange den mehr oder minder grossen Tumor mit gutem Erfolg von der Nase aus entfernte. Niemals erfolgte eine übermässig starke Blutung, nur einmal musste retronasal tamponiert werden. Jedenfalls ist die Gefahr der Blutung bei diesem Verfahren keineswegs grösser als bei den zu den chirurgischen Methoden nötigen grossen Voroperationen; Todesfälle sind hierbei in der Literatur überhaupt noch nicht bekannt.

Die Elektrolyse hat den Nachteil grosser Langsamkeit, die Gefahr nachfolgender Blutungen und phlegmonöser Prozesse. Aehnliche Bedenken stehen dem galvanokaustischen Verfahren entgegen. Ueber das neuerdings versuchte Fibrolysin und die Anwendung der Diathermie ist noch wenig bekannt. KOTZ.

30) **Karassik. Beiträge zur Histologie der hyperplastischen Rachentonsille.** *Dissert. Bern 1914.*

Mitteilung der histologischen Untersuchung von 10 Rachenmandeln. Tuberkulose war in keinem Falle nachweisbar. OPPIKOFER.

31) **J. A. Boonaeker** (Groningen). **Adenotomie mit oder ohne Narkose oder Lokalanästhesie?** *Nederl. Maandschrift voor Verloskunde en Vrouwennähten en voor Kindergeneeskunde. IV. No. 5. S. 286.*

Behandlung des Themas für den allgemeinen Praktiker. Narkose gebrauche man nur bei durchaus unbehandelbaren und bei äusserst nervösen Kindern; Lokalanästhesie wende man nur bei Erwachsenen an, nach Rupert's Methode. Sonst operiere man ohne Anästhesie. VAN GILSE.

32) **William Brady** (Elmira, N. Y.). **Erfolglose Operationen bei adenoiden Wucherungen. (Unsuccessful adenoid operations.)** *New York med. journ. 17. Juli 1915.*

Die Ursache von adenoiden Vegetationen ist nicht zu selten eine chronische Rhinitis. Es wäre wünschenswert, wenn man zuerst diese behandeln würde. Dann verschwänden die Wucherungen oft von selber. FREUDENTHAL.

c) Mundrachenhöhle.

33) **Robert Levy. Leukoplakia buccalis et lingualis.** *The Laryngoscope. August 1915.*

Eine vollständige Uebersicht der Literatur mit Bericht eines Falles von Leukoplakie der Gaumenschleimhaut des Unterkiefers mit Ausgang in Carcinom. Dieses wurde durch Resektion des Unterkiefers entfernt. Das Carcinom kam nicht

wieder, es bildete sich aber ein neuer Leukoplakieherd im Lippenwinkel in der Form eines Papilloms.

L.'s Schlussfolgerungen sind: Die nicht syphilitische Art der Leukoplakie ist als eine begründete pathologische Einheit zu betrachten.

Unsere gegenwärtige Kenntnis des Wesens des Krebses macht die ältere Ansicht von einer Möglichkeit der Entartung der Epithelzellen des leukoplakischen Herdes in Carcinomzellen unhaltbar. Krebs ist Krebs von Anfang an, reizende Zustände wie Leukoplakie begünstigen nur die Entwicklung des Krebses. In dieser Hinsicht ist Leukoplakie als sehr gefährlich zu betrachten. Die Behandlung der Leukoplakie leistet wenig. Das beste Mittel ist die Fulguration. OTTO FREER.

34) **Linck. Ueber die Genese der Bursa pharyngea embryonalis.** *Zeitschr. f. Ohrenheilk. Bd. 62. S. 158.*

Aus den Schlussfolgerungen, zu denen Verf. auf Grund von Untersuchungen, die er an Föten von verschiedener Scheitelfusslänge vornahm, und auf Grund einer Kritik der bisher von anderen Untersuchern (besonders Froriep und Killian) ausgesprochenen Ansichten gelangt, sei hier nur das Wichtigste hervorgehoben:

Bei einer gewissen Anzahl von Föten von 2 cm Scheitelfusslänge findet sich eine gewebliche Verbindung von geringer flächenhafter Ausdehnung zwischen der Chorda dorsalis und der Rachenoberfläche; diese stets an einer typischen Stelle gelegene Verbindung bringt im Verein mit dem Dickenwachstum der Rachenhaut und dem ungleichmässigen Längenwachstum des Os basilare einen Mechanismus zustande, welcher bewirkt, dass der aufsteigende Chordaschenkel auf die Schleimhautoberfläche einen elastischen Zug ausübt und eine kaudalwärts gerichtete Epithelausstülpung, die Bursa pharyngea embryonalis hervorbringen kann. Die zunehmende Spannung und die gesetzmässige Atrophie führen früher oder später zum Zerreissen des Chordastranges. Von der Haltbarkeit des Chordagewebes im aufsteigenden Schenkel und der Dauer des elastischen Zuges hängt es ab, ob eine Schleimhauteinstülpung überhaupt zustande kommt und ob dieselbe flach oder tief ausfällt. Für die Entscheidung, ob eine Schleimhautgrube am Rachendach als gelegentlicher Recessus oder als selbständige Bursa pharyngea anzusehen ist, ist nicht die Länge der Schleimhautgrube, sondern nur ihre Lage an typischer Stelle und ihre Beziehungen zur Chorda dorsalis maassgebend. Die Bursa pharyngea ist eine Bildung sui generis von anatomischer Selbständigkeit und gehört in ihrer eigentlichen reinen Form dem Embryonalleben an. Ihr späteres Schicksal ist mit Sicherheit nicht zu verfolgen, da durch die Ausbildung und Umbildung, welche die Rachentonsille und deren Umgebung in physiologischem und pathologischem Sinne erfährt, auch eine mehr oder weniger weitgehende Umwandlung der Bursagegend bewirkt wird. Es empfiehlt sich daher, für alle bursaähnlichen Gebilde am Lebenden, dem Vorschlag Killian's entsprechend, die Bezeichnung Recessus pharyng. medius zu wählen. FINDER.

35) **C. C. Bass** und **F. M. Johns. Pyorrhoea dentalis und alveolaris; ihre spezifische Ursache und Behandlung. (Pyorrhea dentalis and alveolaris; specific cause and treatment.)** *Journ. amer. med. assoc. 13. Februar.*

Die Pyorrhoe ist — praktisch genommen — eine Allgemeinkrankheit, die

durch einen langwährenden Eiterprozess zum Verlust der Zähne führt; die spezifische Ursache der Krankheit, an der alle Menschen früher oder später leiden, ist die Entamoeba buccalis, vielleicht auch noch andere Mikroorganismen, die das Peridont infizieren. Die nachweisbaren Entamoeben können durch 5—6 Tage hintereinander gemachte subkutane Einspritzungen von Emetin. hydrochlor. zum Verschwinden gebracht werden, ebenso durch 3mal tägliche Verabreichung per os von „Alcresta ipecac Tabletten (Lilly)". Die Behandlung muss von Zeit zu Zeit wiederholt werden, bis alles geheilt ist. Ausspülung des Mundes mit einer Lösung von Fluidextrakt der Ipecacuanalösung schützt in gewissem Umfange gegen Reinfektion.

EMIL MAYER.

36) **W. N. Clemm** (Rothenburg, O.-L.). **Ein Fall tödlich verlaufener Alveolarpyorrhoe des Unterkiefers.** *Deutsche med. Wochenschr. No. 34. S. 102. 1915.*

Krankengeschichte und Sektionsbefund eines 37 Jahre alten Mannes, bei dem eine einfache Alveolarpyorrhoe des Unterkiefers eine tiefgreifende eitrige Einschmelzung des Kieferknochens bewirkte und trotz reichlicher Entleerung des Eiters nach aussen zu tödlicher Septikopyämie führte.

R. HOFFMANN.

37) **Robert Abbe** (New York). **Krebs des Mundes. (Cancer of the mouth.)** *New York med. journ. 3. Juli 1915.*

Um auszufinden, ob das Rauchen, wie häufig behauptet wird, eine Ursache von Carcinom sei, untersuchte Verf. 100 Fälle von Carcinom des Mundes. Unter diesen waren 10 Frauen und 90 Männer. Bei fast allen Männern und einer Frau wurde der Tabak als Ursache konstatiert.

FREUDENTHAL.

38) **W. J. Coughlin. Zungensarkom; eine Studie über die publizierten Fälle nebst Bericht über zwei neue Fälle. (Sarcoma of the tongue; a study of the published cases with reports of two new cases.)** *Journ. amer. med. assoc. 23. Januar 1915.*

Bisweilen ist es selbst unter Aufbietung aller differentialdiagnostischer Mittel nicht möglich, mit Sicherheit die Diagnose zu stellen, bevor nicht eine Probeexzision mit mikroskopischer Untersuchung gemacht ist. Das Stück zur Probeexzision soll möglichst dem Rande der Geschwulst entnommen werden, damit man möglichst gleichzeitig gesundes und krankes Gewebe in den Schnitt bekommt. Sich selbst überlassen, verläuft das Zungensarkom stets tödlich. Von 25 Fällen, bei denen die Operation vorgenommen wurde, lebten elf ohne Rezidiv von sechs Monaten bis 13 Jahre. In 13 Fällen trat Rezidiv ein und zwar erfolgte es bei drei „in kurzer Zeit" und vier blieben länger als zwei Jahre gesund. Bei einem dieser vier Fälle trat das Rezidiv nach drei Jahren, in einem anderen $3^1/_2$ Jahre nach der Operation ein. In neun Jahren handelte es sich nur um ein lokales Rezidiv, in einem ausschliesslich um ein solches der regionären Drüsen, während bei vier das Rezidiv sowohl in loco wie in den Drüsen auftrat. Alle 13 Patienten gingen an dem Rezidiv zugrunde.

Von den Patienten mit Rundzellensarkom blieben nur vier von 13 länger als drei Jahre gesund; von denen mit Spindelzellsarkom waren nach zwei Jahren nur zwei von zwölf rezidivfrei und zwar war der eine vor vier, der andere vor acht Jahren operiert worden.

In dem ersten der beiden Fälle des Verf.'s wurde ein V-förmiges Stück der Zunge mit dem Tumor entfernt; Verf. verlor den Pat. kurze Zeit nach der Operation aus dem Gesicht. Im zweiten Falle wurde die Wange bis zum Masseter auf der kranken Seite gespalten und eine Modifikation des Whitehead'schen Verfahrens zur Entfernung der halben Zunge angewandt. In der ersten Woche danach wurde mit der Anwendung der Coley'schen Flüssigkeit begonnen, mit welcher zur Zeit dieser Veröffentlichung noch fortgefahren wurde; gleichzeitig werden einmal im Monat grosse Dosen von Röntgenstrahlen angewandt. Patient hat an Gewicht elf Pfund zugenommen und fühlt sich vollkommen wohl. EMIL MAYER.

39) **Sticker. Geheilter Fall von Zungenkrebs nach Radiumbehandlung.** Berliner med. Gesellsch., Sitzung vom 20. Oktober 1915. *Berliner klin. Wochenschr. No. 45. S. 1175. 1915.*

Markstückgrosse, hutpilzförmige Geschwulst mit centraler kraterförmiger Geschwürsöffnung an der linken Seite der Zungenspitze bei einem 54jährigen Stationsschaffner. Zunge unbeweglich, leichter Druck schmerzhaft. Keine Drüsenschwellung. Mikroskopisch typisches Plattenepithelcarcinom. Heilung nach fünf 12stündigen Sitzungen und einem Monat nach der ersten. Heilung (Zunge normal, beweglich, ohne Schmerzen) dauert jetzt drei Monate an. R. HOFFMANN.

40) **H. Coenen** (Breslau). **Hypernephrom des Zungengrundes.** *Berliner klin. Wochenschr. No. 37. S. 1626. 1914.*

Seltener Fall eines Hypernephroms am Zungengrund bei einer 62jährigen Frau. Frühjahr 1913 wurde eine Schwellung an der Zunge bemerkt, die das Schlingen erschwerte, indem die Speisen auf der rechten Zungenhälfte nicht recht herabgleiten wollten. April 1914 nahmen die Schlingbeschwerden zu und vergesellschafteten sich mit Störungen der Atmung durch den Mund. Auf der rechten Hälfte der Zungenbasis wallnussgrosser Tumor, der als glasiges graugelbes Gebilde aus dem roten Zungenfleisch hervorragt, eine harte Konsistenz hat, zum Teil im Zungenfleisch liegt und nicht erheblich ulzeriert ist. Wassermann negativ. An den Abdominalorganen, insbesondere im Bereiche der Nieren keine krankhaften Veränderungen nachweisbar. Operative Entfernung. Am Präparat ist das weissliche Geschwulstgewebe scharf gegen die Zungenmuskulatur abgesetzt, ragt zum grösseren Teil knospenartig über die Zungenoberfläche hervor und schickt einen zapfenartigen Fortsatz in das Zungenfleisch. Die Ulzeration an der Oberfläche rührt möglicherweise von einer anderswo ausgeführten Probeexzision her. Mikroskopisch der für Nebennierentumoren charakteristische Bau. R. HOFFMANN.

41) **G. Brat** (Rotterdam). **Cylindrom der Wangenschleimhaut.** *Nederl. Tijdschr. voor Geneesk. II. No. 16. S. 1882. 1915.*

Kurze Mitteilung eines Falles. VAN GILSE.

42) **Wilhelm Vogelgesang. Ueber multiple Sarkome des Rachens.** *Zeitschr. f. Ohrenheilk. Bd. 61. S. 330.*

Mitteilung zweier Fälle, beide junge Männer von 23 bzw. 27 Jahre betreffend. Im ersten Fall drei Tumoren, deren Sitz hintere Rachenwand und rechte Tonsille war, im zweiten Fall war die Hauptmasse der Geschwulst am weichen Gaumen

und ein kleinerer primärer Herd im Nasenrachenraum. In beiden Fällen handelte es sich um Rundzellensarkom. Beide Fälle endeten infolge Geschwulstkachexie und der durch Dysphagie behinderten Nahrungsaufnahme schnell tödlich. Im ersten Fall war anfangs die Diagnose auf luetische Bildungen gestellt worden; der Misserfolg der spezifischen Behandlung und das Ergebnis der Probeexzision führten auf die richtige Diagnose.

FINDER.

43) **Polanski. Pharyngo-laryngeale Ulzerationen pneumokokkischen Ursprungs. (Pnypadek owrodtein gardteli wy wotauych pner pneumokoki.** *Gazeta Lekarska. No. 44.*

Bei einer 34jährigen Frau, welche an akutem Gelenkrheumatismus mit hohem Fieber litt, fand Verf. auf der hinteren Pharynxwand, Epiglottis und aryepiglottischen Falten, ausgebreitete Geschwüre mit grauem Belage, von welchen typische Kulturen von Pneumokokken angelegt wurden. Es bestand starke Dysphagie. Nach einigen Wochen vollständige Genesung.

v. SOKOLOWSKI.

44) **Aurelius Réthi. Ueber Hypopharyngoskopie.** Mit 3 Textfiguren. *Arch. f. Laryng. Bd. 29. H. 2. S. 437. 1915.*

Zur Untersuchung des Hypopharynx hat Verf. ein neues Instrument angegeben, den Hypopharynxdistraktor, mit welchem es gelingt, sowohl auf die Hinterwand des Pharynx, wie auf die des Larynx einen in entgegengesetzter Richtung ausgeführten Druck auszuüben, ähnlich, wie dies Gerber mit seinem Spatel erreicht. Auch wird noch eines Instrumentes zur Distraktion des Larynx und des Recessus pyriformis Erwähnung getan zur Spreizung der Glottis und des Recessus pyriformis, letzterer um den oberen Kehlkopfnerven anzuspannen, wodurch es möglich wird, den sich plastisch emporhebenden Nerven mit einem vom Verf. angegebenen Quetscher bei etwaiger Dysphagie zu quetschen und so die Leistungsfähigkeit des Nerven aufzuheben.

B. BAGINSKY.

d) Diphtherie und Croup.

45) **Engelmann** (Hamburg). **Diphtheriebacillenträger und chronische Diphtherie.** *Deutsche med. Wochenschr. No. 27. S. 815. 1915.*

Die Eigenschaften des echten Diphtheriebacillus stehen noch nicht fest. Man kann bei sicherer Diphtherie trotz mehrerer Abstriche keine Diphtheriebazillen finden aus verschiedenen Gründen — es kann auch an der Art des Abstreichens liegen.

Es herrscht noch keine Klarheit darüber, wie weit die sogenannten Bazillenträger die Krankheit wirklich verbreiten und vor allem, welche von diesen. Wir wissen nur, dass der Löfflerbacillus eine der Ursachen der Diphtherie ist, und wir können einen Bacillus, der einigermaassen den Bedingungen entspricht, und im Abstrich einer echten Diphtherie gefunden wird — als Diphtheriebacillus ansprechen. Eine grosse Zahl sogenannter Bazillenträger hat eine engbegrenzte Diphtherie am oberen Mandelpol. Viel häufiger als im Rachen fand Verf. bei seinem Material Diphtheriebazillen in der Nase — auch im Alter kommen sie öfters vor.

Wir sehen — besonders bei Kindern — nur den allerkleinsten Teil der Schleimhaut, der vielleicht erkrankt ist und die Bazillen liefert. Daher auch das elende Resultat der Behandlung. Seruminjektion bewirkt immer Besserung, in der Nase auch bei alten Fällen, jedoch keine Heilung. R. HOFFMANN.

46) **Groer** und **Kassowitz. Studien über die normale Diphtherieimmunität des Menschen und das Verhalten des normalen Diphtherieantitoxins bei Müttern und Neugeborenen.** *Zeitschr. f. Immunitätsforschung und experiment. Therapie. Bd. 23. H. 1. 1915.*

In 84pCt. der Mütter und ihrer Neugeborenen war ein ganz beträchtlicher Normaldiphtherieantitoxingehalt im Serum nachzuweisen. Die Schutzkörper werden offenbar durch die Plazenta hindurch auf das Kind übertragen. Positiver Ausfall der intrakutanen Diphtheriereaktion ist kein Beweis für Mangel an Schutzkörpern, negativer Ausfall dagegen zeigt sicher Antitoxin im Blute an. FINDER.

47) **Comte** (Fribourg). **Scharlach mit echter Diphtherie. (Scarlatine avec diphtérie.)** *Revue méd. de la Suisse rom. Sociétés. No. 6. 1915.*

Zwei Fälle von echter Stäbchendiphtherie mit allgemeinen Lähmungen.
JONQUIÈRE.

48) **Cuno** (Frankfurt a. M.). **Kehlkopfdiphtherie und ihre Behandlung.** *Fortschritte d. Med. 33. Jahrg. No. 3. 1915.*

Kommt ein Kind (in Dr. Christ's Kinderhospital) auch nur mit dem Verdacht auf Kehlkopfdiphtherie zur Aufnahme, so erhält es sofort Heilserum injiziert. Bei der foudroyanten Form der Diphtherie wird, wenn möglich, intravenös injiziert. Von inneren Medikamenten erhalten die Kinder sofort Apomorphinmixtur (0,02—0,03 : 100,0, etwa 2stündlich einen Kaffeelöffel) zur Erleichterung der Expektoration, ausserdem Exzitantien. Die Dauerintubation wird nicht mehr vorgenommen, dagegen die temporäre, d. h. jedes zu tracheotomierende Kind wird vor der Operation intubiert. Noch 10 Minuten Narkose und Tracheotomie. Am 3. Tage nach dem Eingriff Entfernung der Kanüle. SEIFERT.

e I) Kehlkopf und Luftröhre.

49) **J. de Bruin** (Amsterdam). **Ein Fall von Stridor inspiratorius congenitus.** *Nederl. Tijdschr. voor Geneesk. II. No. 18. S. 2069. 1915.*

Obgleich eine Thymushypertrophie in diesem Falle besteht, nimmt Verf. doch an, dass eine Missbildung des Kehlkopfs das Symptom verursacht, durch Formveränderung der Epiglottis, wie u. a. durch Ballin (Jahrb. f. Kinderheilk. 42. 1905. S. 808) angegeben wird. VAN GILSE.

50) **A. Onodi** (Budapest). **Probleme der Kehlkopfinnervation im Anschluss an Fälle vom Kriegschauplatz.** Ungar. Akad. der Wiss., 15. Nov. 1915. *Orvosi hetilap. No. 47. 1915.*

Die bisherigen klinischen Beobachtungen gestatten beim Menschen die Bestimmung des zerebralen kortikalen Centrums noch nicht. Die Bezeichnung eines Centrums im hinteren Teile des unteren Gyrus frontalis ist bloss eine Annahme, welche klinisch und pathologisch noch nicht begründet worden ist. Es fragt sich

nun, ob die während des Krieges so massenhaft vorgekommenen Fälle von Schussverletzungen des Kopfes, des Gehirns und Eiterungen des Letzteren zur Klärung der offenen Fragen beitrugen? Verf. stellt mit Bedauern fest, dass bis jetzt eine jede Aufklärung fehlt. Das Semon'sche Gesetz konnte auch keine feste Basis erhalten, im Gegenteil, in einem Falle konnte die Medianstellung der Stimmlippen durch Ausschaltung der oberen sensiblen Nerven beseitigt werden. Von Seiten der psychogenen Störungen sind Epilepsie des Kehlkopfes, spastische und paralytische Aphonie und Stummheit als Folgen der Aufregungen des Krieges beobachtet worden. Die Innervationsstörungen infolge des Schrapnellluftdruckes zeigen sich in Störungen der Bewegungen der Stimmlippen und der Stimmbildung. Zum Schlusse wird die sogenannte Fernwirkung erwähnt, bestehend darin, dass ein in der Nähe der Nervenstämme penetrierendes Geschoss Lähmung verursacht hatte, ohne dass bei der Operation eine sichtbare Veränderung des Nervenstammes hätte nachgewiesen werden können.

Die Fälle vom Kriege haben also zur Klärung der Probleme der Innervation leider nicht beigetragen, sie haben die komplizierte Lehre der Kehlkopfinnervation nur noch komplizierter gemacht.

POLYAK.

51) **H. Pape. Funktionelle Stimmbandlähmung im Felde.** *Münchener med. Wochenschr. Feldärztl. Beil. No. 11. S. 385. 1915.*

Bei 6 Patienten, welche unmittelbar aus der Front kamen, stellte Verf. eine funktionelle Stimmbandlähmung fest. Bei 2 war am nächsten Morgen die Stimme wieder normal, bei 2 anderen gelang während des Spiegelns zeitweilig Phonation. Bei 3 Fällen konnte ein Nervenshock (Explosion, Sturz in einen Wassergraben) als direkte Ursache festgestellt werden. Auch für die anderen Fälle sieht Verf. den Grund in psychologischen Traumen, denen vor allem die Infanteristen in den vordersten Linien ausgesetzt sind.

KOTZ.

52) **K. Blässig. Beitrag zur funktionellen Stimmbandlähmung im Felde.** *Münchener med. Wochenschr. Feldärztl. Beil. No. 24. S. 835. 1915.*

Verf. reiht den von Pape (Münchener med. Wochenschr. No. 11) mitgeteilten Fällen von funktioneller Stimmstörung, die durch ein psychologisches Trauma ausgelöst wurde, einen weiteren an. Es handelt sich hier um einen Matrosen, der mehrere Male nach den Aufregungen eines Gefechtes vollkommene Heiserkeit zeigte.

KOTZ.

53) **O. Kömer** (Rostock). **Ueber bulbäre Kehlkopflähmungen. Alte und neue Beiträge zur Kritik des sogenannten Rosenbach-Semon'schen Gesetzes.** *Zeitschrift f. Ohrenheilk. Bd. 62. S. 198.*

Verf. will in dieser Arbeit, wie in einer bereits früher erschienenen beweisen, dass das Rosenbach-Semon'sche Gesetz für die bulbären Kehlkopflähmungen nicht zutrifft. Die Gültigkeit des Gesetzes für die Stammlähmungen des Rekurrens bestreitet er nicht; er findet dafür ein Analogon in gewissen Lähmungen des Okulomotoriusstammes, bei denen ebenfalls die Lähmung der zugehörigen Muskeln in einer bestimmten Reihenfolge auftritt. Aber ebenso wie bei Kernlähmungen des Okulomotorius ganz verschiedenartige Bilder auftreten, die von jener gesetz-

mässigen Reihenfolge nichts erkennen lassen, so zeigen auch die bulbären Vagusrekurrenslähmungen nichts von der Gesetzmässigkeit einer Auswahl und Reihenfolge der betroffenen Muskeln, wie sie den Stammlähmungen beider Nerven zukommt. Verf. wendet sich gegen A. Kuttner und Grabower, die gegen die Beweiskraft des Analogons am Okulomotorius Einwände erhoben haben, und sucht an der Hand der in der Literatur verzeichneten Kasuistik nachzuweisen, dass kein Fall einer sichergestellten rein bulbären Lähmung vorhanden sei, der für die Gültigkeit des Semon'schen Gesetzes bei solchen Lähmungen spreche. Die Fälle von tabischer Kehlkopflähmung hält Verf. nicht für beweiskräftig, da man (A. Cahn) bei der grössten Mehrzahl von ihnen ausschliesslich Veränderungen an den peripheren Nerven gefunden habe und auch bei nachgewiesenen Kernveränderungen die periphere Nervendegeneration oft überwiegt. Verf. lässt dann noch die klinisch und anatomisch untersuchten Fälle von Bulbärparalyse, Syringobulbie und akuten Bulbärkrankheiten Revue passieren, um seine Behauptung zu stützen, dass keine von ihnen für die Gültigkeit des Semon'schen Gesetzes spreche.

FINDER.

54) **Wolff. Komplette Rekurrenslähmung links nach Schrapnollverletzung.** Militärärztl. wissenschaftl. Abend Ingolstadt, Sitzung vom 8. Mai 1915. *Deutsche med. Wochenschr. No. 35. S. 1055. 1915.*

Die Kugel war durch die seitlichen Halsmuskeln dicht oberhalb des Schlüsselbeins eingedrungen, dann offenbar vom Kehlkopf abgelenkt worden und im Jugulum dicht unter der Haut zu fühlen.

R. HOFFMANN.

55) **H. E. Miller** (St. Louis). **Bilaterale periphere Paralyse der Musculi cricoarytaenoidei postici.** *Zeitschr. f. Laryng., Rhin. u. ihre Grenzgeb. Bd. 7. S. 685. 1915.*

Mitteilung eines Falles von beiderseitiger Postikuslähmung bei 30 Jahre altem Arzt, die innerhalb weniger Jahre, jedesmal im Anschluss an Laryngitis, dreimal auftrat und dann jedesmal wieder zurückging. Anzeichen einer centralen Nervenerkrankung fehlten.

OPPIKOFER.

56) **J. Garel. Intermittierendes Hinken des Kehlkopfes und des rechten Beines. (Claudication intermittente du larynx et de la jambe droite.)** *Annales des maladies de l'oreille. No. 6. 1914.*

Verf. hat bereits 1896 die Vermutung ausgesprochen, dass in Fällen von intermittierender Parese des Gaumensegels diese Affektion in Parallele zu setzen sei mit dem intermittierenden Hinken. Verf. berichtet in vorliegender Arbeit über einen Fall, der einen seit fünf Jahren an intermittierendem Hinken des rechten Beines leidenden Priester betrifft und der eine eigentümliche Stimmstörung aufwies. Wenn er einige Worte gesprochen hat — ungefähr nach 10 Sekunden — erlischt die Stimme allmählich und schliesslich tritt völlige Aphonie ein. Er wartet dann einige Augenblicke, um die Stimmbänder ruhen zu lassen, und beginnt wieder mit lauter Stimme zu sprechen, als ob nichts vorgefallen wäre, dann erlischt die Stimme wieder, und so wechselt Aphonie und normale Stimme. Fängt Pat. an zu zählen, so ist bei 20 die Aphonie eine vollständige; geht er aber beim Zählen umher und ist seine Aufmerksamkeit abgelenkt, so tritt die Aphonie erst

bei 50 ein. Es bestehen ausserdem Akkommodationsstörungen, die auch den intermittierenden Charakter haben.

Verf. zitiert noch einen Fall von Goldstein (1908), in dem intermittierende Parese eines Beines, eines Armes, der Augenmuskeln und des Larynx vorhanden war.

Was den laryngologischen Befund, den Verf. bei der einzigen ihm möglichen Untersuchung des Pat. erheben konnte, anbelangt, so sah man, wenn die Aphonie eingetreten war und der Pat. versucht zu phonieren, dass die Stimmbänder einen elliptischen Spalt zwischen sich liessen (Lähmung der Thyreo-aryt. interni).

Zum Schluss weist Verf. auf die klinische Aehnlichkeit hin, die zwischen der Myasthenia bulbo-spinalis und dem intermittierenden Hinken besteht.

FINDER.

57) **W. Löffler** (Basel). **Polyneuritis alcoholica mit einseitiger Zwerchfell- und Stimmbandlähmung.** *Deutsche med. Wochenschr. No. 44. S. 1308. 1915.*

29jähriger Potator mit Lähmung beider Beine, besonders des linken, mit linksseitiger kombinierter Lähmung von Radialis und Ulnaris, linksseitiger Rekurrens- und linksseitiger Phrenikuslähmung. Bemerkenswert ist die eigentümliche Lokalisation der Lähmungen und die Heilung des Falles, insofern als im allgemeinen Polyneuritis mit Beteiligung von Vagus und Phrenikus prognostisch als sehr ungünstig anzusehen ist.

R. HOFFMANN.

58) **G. Wüstmann. Einseitige traumatische Lähmung aller durch das Foramen jugulare austretenden Nerven: Glossopharyngeus, Vagus und Accessorius.** *Zeitschr. f. Ohrenheilk. Bd. 61. S. 43.*

Es handelte sich um eine Patientin, die zwei Wochen vor der Aufnahme in die Klinik durch Schläge auf den Kopf und die linke Schulter schwer gemisshandelt worden war. Es bestand linksseitige motorische Schlundlähmung, sowie linksseitige Geschmackslähmung auf dem hinteren Abschnitt der Zunge, ebenso waren alle Zweige des Accessorius gelähmt; auf die Verletzung des Vagus war zu beziehen: linksseitige motorische und sensible Schlund- und Gaumenlähmung, sensible Lähmung des Kehlkopfes, motorische Lähmung aller vom N. recurrens versorgten Kehlkopfmuskeln. Alles deutet auf eine Schädigung der Nerven an der einzigen Stelle, wo sie dicht nebeneinander liegen, im Foramen jugulare; jedenfalls lag die Schädigung centralwärts von der Abzweigung des Ramus laryngeus superior, da dieser von ihr nicht mitbetroffen war.

FINDER.

59) **Binswanger** (Jena). **Kriegsneurologische Krankenvorstellungen.** *Korr.-Bl. d. allg. ärztl. Ver. v. Thüringen, 11. Dezember 1915.*

An der Hand einer Reihe von Schädel- bzw. Gehirnschüssen wird die Anarthrie bzw. Dysarthrie besprochen, die sich im Anschluss an Verletzungen der linken motorischen Rindenregion einstellt. Unsere Kriegserfahrungen weisen darauf hin, dass auch linksseitige Hirnrindenverletzungen, die das untere Drittel der vorderen Centralwindung mit betroffen haben müssen, solche anarthrische und dysarthrische Störungen hervorrufen. Sehr lehrreich ist die gemachte Erfahrung, dass durch methodische Sprechübungen eine weitgehende Verbesserung der

Sprache erzielt werden kann. Es darf dies als Beweis für die Anschauung betrachtet werden, dass die der Läsionsstelle benachbarten Rindenteile durch funktionelle Uebung einen teilweisen Ersatz bieten. SEIFERT.

60) **W. Scholz** (Baden-Baden). **Funktionelle Sprachlähmung im Felde.** *Med. Klinik. No. 52. 1915.*

Zwei Fälle von durch Schreckwirkung im Felde entstandener Sprachlähmung. In beiden Fällen war die Ursache Granatexplosion in unmittelbarer Nähe der Betroffenen. Bei beiden bestand vollkommener Mutismus, beide wurden geheilt, der eine vollständig, bei dem anderen besteht noch ziemlich heftiges Stottern, sobald er sich aus irgendeinem Grunde erregt, im übrigen spricht auch er jetzt wieder ziemlich geläufig und mit lauter Stimme. SEIFERT.

61) **Walter Salomon. Ueber Larynxcysten.** *Zeitschr. f. Ohrenheilk. Bd. 62. S. 49.*

Nach einer kritischen Uebersicht über die in der Literatur enthaltenen Angaben über Larynxcysten beschreibt Verf. das Präparat des Kehlkopfes eines 28 Tage alten Mädchens. Es handelte sich um eine den Aditus laryngis fast völlig verlegende cystische Geschwulst, welche den linken Sinus pyriformis ganz ausfüllte. Die linke Plica ary-epiglottica und pharyngo-epiglottica waren verstrichen, von der linken Morgagni'schen Tasche war nur ein schmaler, höchstens 1 mm tiefer Rest vorhanden, ein falsches linkes Stimmband war nicht zu differenzieren. Nach oben wurde die Cyste von der Plica pharyngo-epiglottica begrenzt, die straff gespannt war und direkt in die Cystenwand überging. Der Epiglottisknorpel war durch die Cyste stark einwärts gebuchtet, hatte seine knorplige Konsistenz fast ganz verloren, fühlte sich vielmehr wie die Cystenwand selbst an. Nach unten erstreckte sich die Cyste bis zur Höhe des oberen Schildknorpelrandes. Der Tod des Kindes war unter den Erscheinungen des Glottisödems erfolgt. Die mikroskopische Untersuchung ergab, dass die Cystenwand aus drei Schichten bestand, einer äusseren epithelialen, einer mittleren bindegewebigen und einer inneren epithelialen, bestehend aus mehrschichtigem Zylinderepithel.

Verf. nimmt an, dass es sich aller Wahrscheinlichkeit nach um eine Retentionscyste gehandelt habe. FINDER.

62) **Thomas Hubbard. Papillom des Kehlkopfes.** *The Laryngoscope. 1915.*

Fünf Fälle von Kehlkopfpapillom, zwei bei Kindern, drei bei Erwachsenen. Dauernde Heilung in vier Fällen. In einem konnte nicht operiert werden, weil Asthma bestand und Berührung des Kehlkopfinnern sofort einen asthmatischen Anfall hervorrief.

In einem anderen Fall gebrauchte Verf. ein dünnwandiges grosses gefenstertes Intubationsrohr, um das Papillom in das Fenster einzustellen und dessen Basis mit Trichloressigsäure zu ätzen, auf diese Weise die Aetzung auf den Ursprung des Papilloms beschränkend.

Verf. spricht sich gegen das lange Tragen von Tracheotomieröhren bei Kindern aus, indem manchmal verkehrte Atmung mit inspiratorischem Glottisschluss dadurch erzeugt werden soll, so die Atmung ohne das Rohr unmöglich machend. Es ist dies jedenfalls ein sehr seltenes Ereignis.

Verf. massiert den Kehlkopf und Hals um Rezidive zu vermeiden, indem die Massage Muskelkrämpfe der akzessorischen Muskeln des Kehlkopfs und der Glottisschliessmuskeln beruhigen soll. Dass Papillome solche Krämpfe hervorbringen, ist wenigstens nicht allgemeine Erfahrung. OTTO FREER.

63) **Roos. Myxochondroma laryngis subglotticum.** *Zeitschr. f. Ohrenheilk. Bd. 62. S. 228.*

Bericht über einen bei einem 44jährigen Mann beobachteten Fall. Es bestand unterhalb der Stimmbänder ein Tumor, der vom hinteren Teil der rechten Seitenwand ausging und von glatter, anscheinend normaler Schleimhaut überkleidet war. Der Tumor wurde durch Laryngofissur entfernt. Nachuntersuchung nach $7^1/_4$ Monaten ergab völlig normalen Kehlkopfbefund.. FINDER.

64) **Königstein. Ein Fall von seit sieben Jahren geheiltem Sarkom des Kehlkopfes nach totaler Exstirpation desselben.** *Medycyna. No. 28. 1914.*

Bei diesem Kranken entstand ein Jahr nach der Exstirpation des Larynx (Gluck) ein bösartiger Tumor in dem Nasenrachenraum, welcher nach 6wöchiger Applikation der Röntgentherapie vollständig verschwand und nicht rezidivierte. Der Kranke ist 31 Jahre alt, fühlt sich wohl und ist arbeitsfähig, beklagt sich nicht über Stimmlosigkeit. v. SOKOLOWSKI.

e II) Stimme und Sprache.

65) **H. Gutzmann. Ueber Wesen und Ziele der experimentellen Phonetik.** *Stimme. IX. H. 1. Oktober 1914.*

Einleitende Worte zum I. internationalen Kongress für experimentelle Phonetik. Ref. Centralblatt. S. 265. 1914. NADOLECZNY.

66) **K. Kassel. Die Bedeutung des phonetischen Unterrichts für die Erziehung des Lehrers.** *Arch. f. exper. u. klin. Phonetik. Bd. 1. H. 2. S. 198.*

Allgemeine Erörterungen über den zweifellosen Wert phonetischer Kenntnisse für Lehrer, einerseits wegen ihrer eigenen Stimme, andererseits im Interesse der frühzeitigen Erkennung von Stimm- und Sprachfehlern bei den Schulkindern, also im Interesse einer beiderseitigen Prophylaxe. NADOLECZNY.

67) **J. Hegener. Ein neues Laryngostroboskop, zugleich universeller Beleuchtungsapparat für die Beobachtung und Momentphotographie in Körperhöhlen mit engem Zugang.** *Vox. H. 1. S. 1—10. 1914.*

H. verwendet als erster das Prinzip der Projektion des Bildes einer gleichmässig erleuchteten Sammellinse in die Objektebene, das nach Passieren des optischen Systems ohne Lichtverlust auf einen zentimetergrossen Spiegel vereinigt und von da aus nach dem Objekt hin projiziert wird. Als Lichtquelle dient das Kraterbild einer Wenle'schen Scheinwerferlampe mit senkrecht zueinander gestellten Kohlen. Das Kraterbild soll möglichst klein, die Schlitzbreiten der stroboskopischen Scheibe mindestens dreimal so breit sein. Als Kraftquelle dient ein Motor mit 6000 Umdrehungen pro Minute. Der Apparat ist abgebildet und seine theoretische Begründung ist auseinandergesetzt. NADOLECZNY.

f) Schilddrüse.

68) **Silas P. Beebe** and **J. Wallace Beveridge** (New York). **Die Erkrankungen der Thyreoidea. (Thyroid disease.)** *New York med. journ. 25. Dez. 1915.*

Die Verff. besprechen die Geschichte der Struma, ihre Verbreitung, den Einfluss des Geschlechts, und empfehlen die Anwendung von Beebe's Serum zur Heilung der Krankheit.

FREUDENTHAL.

69) **Irving Wilson Vorhees. Ein Fall von akuter Thyreoiditis. (A case of acute thyroiditis.)** *Medical record. 21. November 1914.*

Es handelte sich um einen 26jährigen Mann; vor zwei Wochen eine Erkrankung, anscheinend Influenza. Es bestand eine erhebliche Schwellung der Schilddrüsenregion, die Haut über der Drüse war gerötet, die Drüse selbst schmerzhaft bei Palpation, besonders der rechte Lappen. Es bestand etwas Temperatursteigerung und allgemeine Abgeschlagenheit. Die Behandlung bestand in Pinselungen mit Jod und Eiskompressen, ferner Kalomel innerlich. Nach 5 Tagen nahm die Schwellung ab und es trat Heilung ein.

EMIL MAYER.

70) **S. P. Beebe. Die Beziehung pathologischer Zustände in Nase und Hals zu der Entstehung und Behandlung des Hyperthyreoidismus. (The relation of pathologic conditions in the nose and throat to the origin and treatment of hyperthyreoidism.)** *Journ. amer. med. assoc. 29. August 1914.*

Verf. glaubt eine Beziehung zwischen Infektionen von Nase und Hals einer- und Hyperthyreoidismus andererseits konstatieren zu können. Bei Patienten im Alter von 16 und 24 Jahren waren bei 35pCt. bis 40pCt. häufige Anfälle von Angina vorgekommen, und viele von ihnen zeigten chronische Pharyngitis und Rhinitis mit Vergrösserung der Tonsillen und Adenoiden. Nicht selten war eine oder mehrere Nebenhöhlen erkrankt. Verf. bezeichnet es als nicht selten, dass eine rapide Vergrösserung der Schilddrüse mit den charakteristischen Symptomen der Hyperaktivität unmittelbar auf eine besonders schwere Angina folgt. Derartige Patienten leiden unter diesen Infektionen besonders schwer; Verf. bezeichnet die Anginen bei Basedowkranken als direkt gefährlich und sagt, man müsse alles tun, um ihnen vorzubeugen. Jedoch soll man bei Patienten mit aktiver Thyreoidintoxikationen vorsichtiger sein mit Tonsillen- und Adenoidoperationen, denn sie vertragen alle operativen Eingriffe nicht gut. Bisweilen ist man überrascht, zu sehen, dass ein Patient nach einer Tonsillektomie besonders heftige Reaktion zeigt, und findet dann bei näherem Zusehen Basedowsymptome. Bei jedem jungen Menschen mit vergrösserter Schilddrüse sollte sorgfältigst Hals und Nase untersucht werden und umgekehrt.

EMIL MAYER.

g) Oesophagus.

71) **J. Szmurlo. Demonstration eines Röntgenogramms von einem Diverticulum oesophagi. Protokoly posiedreii otolaryngologiesnych.** *Gazeta lekarska. No. 44.*

Es handelte sich um einen 49 Jahre alten Mann, der seit einigen Jahren an Dysphagie litt, bei welchem die Sondierung eine Striktur am unteren Abschnitte

der Speiseröhre entdeckte. Die Durchleuchtung aber mittelst Röntgenstrahlen wies ein ziemlich ausgedehntes Diverticulum oesophagi auf. v. SOKOLOWSKI.

72) **Sternberg. Dilatation und Verlängerung des Oesophagus.** K. k. Gesellsch. der Aerzte in Wien, Sitzung vom 29. Oktober 1915. *Berliner klin. Wochenschr. No. 49. S. 1267. 1915.*

Demonstration eines 21jährigen Mädchens, das keinen Bissen schlucken kann, ohne darnach Wasser trinken zu müssen. Oefter Erbrechen. Klinischer Befund negativ.

Den Beschwerden liegt eine sehr seltene (bisher nur 3 Fälle beobachtet) kongenitale Veränderung des gesamten Darmtrakts zu grunde, über die die Röntgenuntersuchung Aufschluss gibt. Oesophagus oberhalb der Klavikula gedehnt und etwas erweitert, im unteren Teile stark dilatiert und Sförmig gekrümmt. Magen tiefstehend. Grosse Kurvatur im Becken. Man sieht fast keine Magenblase. Dickdarm im kleinen Becken. R. HOFFMANN.

73) **N. P. van Spanje** (Amsterdam). **Oesophagismus.** *Nederl. Tijdschr. voor Geneesk. II. No. 12. S. 1542. 1915.*

Kurze Mitteilung von zwei Fällen. VAN GILSE.

74) **Cochez** und **Aboulker. Zwei Fälle von Fremdkörpern des Oesophagus. Extraktion mittels Oesophagoskopie. (Deux cas de corps étrangers de l'oesophage; extraction sous oesophagoscopie.)** *Bullet. d'oto-rhino-laryngologie. Juli 1914.*

Fall 1. Bei einem 16jährigen Mädchen, das an einer vor 7 Jahren durch Trinken von Schwefelsäure erworbenen Verengerung der Speiseröhre leidet, ist ein Bissen Fleisch 16 cm von der Zahnreihe stecken geblieben.

Im Fall 2 handelt es sich um ein Fragment eines künstlichen Gebisses.

FINDER.

75) **G. S. Otrich** (Belleville, Ill.). **Eine Sicherheitsnadel im Oesophagus eines kleinen Kindes. (Safety pin in esophagus of young child.)** *Journ. amer. med. assoc. 31. Juli 1915.*

7 Monate altes Kind, wurde im Bett in einer Art Erstickungsanfall gefunden, trank Wasser leicht, erbrach aber stets alles. Mit Hilfe des intermittierenden fluoroskopischen Bildes führte Verf. eine Schlinge um die nach oben offene Nadel, wodurch es ihm gelang, dieselbe zu schliessen und schnell zu entfernen. Genesung.

FREUDENTHAL.

76) **Guisez. Fremdkörper des Oesophagus und der Luftwege bei ganz jungen Kindern. (Des corps étrangers de l'oesophage et des voies aériennes chez les tout jeunes enfants.)** *Bullet. d'oto-rhino-laryngologie. Mai 1914.*

Verf. berichtet folgende Fälle: 4jähriges Kind; Soustück im oberen Drittel des Oesophagus; 3jähriges Kind Zwei-Frankstück im Oesophagus; $2^1/_2$ jähriges Kind Kupferknopf im Oesophagus eingekeilt; 17 Monate altes Kind Fünf-Centimesstück im oberen Drittel des Oesophagus, eingekeilt in einer Schleimhautfalte; alle

diese wurden durch Oesophagoskopie entfernt. In einem anderen Falle wurde ein 7 Monate altes Kind bereits mit hohem Fieber eingeliefert. Beim Versuch, den Fremdkörper zu entfernen, sistierte die schon vorher behinderte Atmung; sofortige Tracheotomie und künstliche Atmung, worauf das Kind sich erholte. Man fand den Fremdkörper im Anfang des Oesophagus, unmittelbar über dem Ringknorpel, er drückte auf die Trachea. Entfernung mittels Oesophagoskopie. Exitus an septischer Broncho-Pneumonie.

Die Fremdkörper der Luftwege waren: Kaffeebohne im rechten Bronchus bei 28 Monate altem Kind, Entfernung durch Bronchoscopia inferior; Kaffeebohne in der Trachea eines 2jährigen Kindes, Tracheoscopia inferior; Trompetenmundstück im rechten Bronchus eines 5jährigen Kindes, Entfernung durch obere Bronchoskopie; kleine Brosche in Form einer Nadel im Larynx eines $3^1/_2$ Monate alten Kindes, Extraktion durch direkte Laryngo-Tracheoskopie.

Verf. bespricht dann die Diagnostik der Fremdkörper bei Kindern. Was den Wert der Röntgenstrahlen betrifft, so konnte von 52 Fällen nur in 23 das Ergebnis der Röntgenuntersuchung durch die direkte Untersuchung bestätigt werden.

FINDER.

II. Kritiken und Gesellschaftsberichte.

a) **Prof. Dr. Georg Sticker** (Münster, Westf.). **Erkältungskrankheiten und Kälteschäden, ihre Verhütung und Heilung. Encyklopädie der klinischen Medizin.** Mit 10 Textabbild. Berlin 1916. Verlag von Julius Springer. 446 S. Preis geb. 14 M. 80.

Vorliegende Monographie bildet einen Band der Encyklopädie der klinischen Medizin, von der bereits mehrere Lehrbücher und Monographien, über Konstitution und Vererbung von Martius, pädagogische Therapie von Theodor Heller, die Nasen-, Rachen- und Ohrerkrankungen der Kinder von Göppert, die Krankheiten der Neugeborenen von Ritter v. Reuss erschienen sind. Weitere Bände befinden sich unter der Presse. Wenn, wie die Herren Herausgeber es besonders betonen, in dieser Encyklopädie für den Mediziner irgend eine Frage des Gesamtgebiets von autoritativer Seite erschöpfend und vollständig behandelt werden soll, so hat der Autor seine Aufgabe in dem vorliegenden Werke mehr als erfüllt; in reichem Maasse ist die Literatur zusammengetragen, der Stoff, dessen Bearbeitung aus naheliegenden Gründen mit grossen Schwierigkeiten verknüpft ist, in übersichtlicher sachgemässer Anordnung kritisch behandelt, so dass das Werk einer Empfeblung kaum bedarf. Bei dem vielseitigen Begriff der Erkältung haben naturgemäss alle Organe, deren Schädigung hier in Betracht kommt, mehr oder weniger Berücksichtigung gefunden und für die Interessenten unseres Faches sei besonders hervorgehoben das Kapitel über die Katarrhe der Atmungswege, über den Erkältungsschnupfen und seine Beziehungen zu den rheumatischen Erkrankungen und zu den Erkrankungen der Tonsillen. Ein grosser Anhänger der totalen Entfernung der Tonsillen, wie sie in neuerer Zeit bei gewissen rheumatischen Zuständen und Gelenkerkrankungen von den Halsärzten empfohlen wird, scheint der Verf. nicht zu sein und dürfte sich hier mit manchen Aerzten in Widerspruch setzen. Die

ganze Materie ist in fünf Abschnitten untergebracht, dem letzten fünften Teile ist die Prophylaxe und die Therapie gewidmet. Ein Sachverzeichnis bildet den Schluss des Werkes, Ausstattung und Druck sind gut. B. Baginsky.

---

b) XXXVII. Jahresversammlung der American Laryngological Association.

Niagara Falls, 1. bis 3. Juni 1915.

Vorsitzender: Alexander W. MacCoy (Philadelphia).

Thomas Hubbard (Toledo): Kehlkopfpapillom.

H. berichtet über Fälle, die durch Komplikationen bemerkenswert waren, und gibt eine Beschreibung der chirurgischen und allgemeinen Massnahmen. Der erste Fall glich einem Papillom, wurde aber mikroskopisch als ein Epitheliom erkannt. Zwei zu verschiedenen Zeiten entfernte Tumoren erwiesen sich als sicher maligne. Die Behandlung bestand in Entfernung mittels Zange und nachfolgender Kauterisation; diese wurde mit Hilfe eines gefensterten Intubationsrohres vorgenommen, wobei Trichloressigsäurekristalle in die Geschwulstbasis eingerieben wurden, ohne die gesunde Schleimhaut zu verletzen. Es ist bis jetzt, d. h. nach 12 Jahren, kein Rezidiv erfolgt.

In einem Falle bestand Asthma als Komplikation. Der Kehlkopf stellte die Reflexquelle dar, von der ein Bronchialspasmus schwerster Art ausgelöst wurde, der weder durch Morphium noch Adrenalin beeinflusst werden konnte und alle chirurgischen Eingriffe auf das äusserste erschwerte.

Zwei Fälle von Papillomen bei Kindern werden berichtet. Bei beiden war die Tracheotomie erforderlich. Operationen in Gestalt von Laryngofissur und Kurettage von der Tracheotomiewunde waren von Erfolg. In einem Falle wurde eine zweite Operation in weniger als einem Jahre notwendig; die Entfernung eines grossen papillomatösen Tumors führte hier zur völligen Wiederherstellung der Stimme und seit einem Jahre ist kein Rezidiv erfolgt. Im anderen Falle — einen vierjährigen Knaben betreffend — wurde Heilung herbeigeführt durch einmalige Kurettage von oben und unten her. Kein Rezidiv nach drei Jahren.

In einem Falle von Kehlkopfpapillom, der gründlich ungefähr sechsmal innerhalb eines Jahres operiert war, jedesmal aber rezidiviert war, wurde schliesslich dauernde Heilung herbeigeführt mit Hilfe von Halsmassage (!!! Red.), mit der H. einen Monat vor der Schlussoperation begann und die ihm die Operationen zu erleichtern schien. Es wurde nach Entfernung mehrerer kleiner Papillome von verschiedenen Teilen des Larynx mit der Massage fortgefahren; seit sechs Monaten kein Rezidiv. H. meint, durch die Massage werde die normale Ernährung der Gewebe und ihre normale funktionelle Aktivität hergestellt; er spricht dieser Methode — in Verbindung mit operativen Massnahmen — einen grösseren Wert zu als der Tracheotomie und prolongierten Ruhigstellung des Larynx.

J. Payson Clark (Boston) widerspricht der Ansicht Hubbard's, dass das lange Liegenbleiben der Tracheotomiekanüle die Wiederherstellung der Funktion des Larynx verhindert. Er hat Patienten gehabt, welche die Kanüle viele Monate lang trugen und bei denen nach Entfernung derselben vollkommen normale

Funktion des Larynx vorhanden war. Er hält es für gefährlich, die Kanüle bei Kindern zu entfernen, solange noch irgend etwas von Geschwulst im Larynx vorhanden ist; denn diese kann wachsen und so eine zweite Tracheotomie nötig werden, die bekanntlich viel schwieriger ist als die erste.

C. setzt sich auch für die indirekte Laryngoskopie ein. Mit der Erfindung aller Instrumente für direkte Laryngoskopie besteht die Gefahr, dass die indirekte Methode vernachlässigt wird.

E. Fletcher Ingals (Chicago) fragt den Vortragenden über seine Resultate bei Anwendung der Trichloressigsäure. J. kann nicht verstehen, wie eine solche in starker Lösung möglich sei, noch ob die Tube, durch welche hindurch die Kauterisation vorgenommen wurde, unmittelbar nach der Operation oder später entfernt wurde. Wenn sie gleich entfernt wurde, war hinterher keine Schwellung oder Funktionsstörung?

C. hält im Gegensatz zu Hubbard die zweite Tracheotomie für leichter als die erste. Ferner fragt er, ob H. bei der Kurettage von unten her sehen konnte, was er tat.

Allen B. Thrasher (Cincinnati): Bevor man bei Kindern an die Operation geht, muss man die Angehörigen darauf vorbereiten, dass diese wahrscheinlich wiederholt nötig werden dürfte. Der Larynx muss rezidivfrei gehalten werden, bis das Kind 15—16 Jahre alt ist; solange der Larynx noch klein ist, besteht Rezidivgefahr. T. hat eine Tracheotomiekanüle vier Jahre lang liegen lassen, ohne dass die geringste Störung die Folge war; sie wurde in dieser Zeit hin und wieder entfernt, jedoch nicht endgültig fortgelassen. Pat., der die Kanüle vom 12. bis 16. Lebensjahr trug, ist jetzt völlig gesund. T. verwirft aus wissenschaflichen Gründen die Anwendung der Massage in diesen Fällen und glaubt, dass der Erfolg Hubbard's damit nur auf einen Zufall zurückzuführen sei. T. benutzt als Aetzmittel bei Larynxpapillomen Silbernitrat.

John F. Barnhill (Indianopolis) hält nach seinen Erfahrungen für die beste Methode, den Larynx zu eröffnen und gründlich auszuräumen und nachher die Wunde zu schliessen.

Harmon Smith (New York) hat vor einigen Tagen Dr. Lynck nach seiner Methode operieren sehen. Pat. war ein 15jähriger Knabe. Der Kehlkopf war bereits durch einen anderen Laryngologen gründlich ausgeräumt worden; trotzdem trat ein Rezidiv ein. Der Patient trug eine Reihe von Jahren die Kanüle; die Geschwulst änderte sich nicht. Er kam schliesslich zu L., der ihn mit Fulguration behandelte; ein anderer Arzt gebrauchte Radium. Die Geschwulst verschwand teilweise, rezidivierte dann aber. Es blieb eine fibro-papillomatöse Masse in der vorderen Kommissur subglottisch zurück. Lynck operierte und kurettierte diese Masse. Was das Radium betrifft, so ist es nur wirksam bei den Papillomen der Erwachsenen, jedoch nicht bei Kindern.

Lewis A. Coffin (New York) erinnert sich an Fälle von Papillomen bei Kindern, die nach Radium verschwanden, ohne zu rezidivieren. Ferner führt er mehrere Beispiele von Papillom bei Erwachsenen an, die ebenfalls auf Radium prompt zurückgingen.

Emil Mayer (New York) regt die Frage der Aetiologie dieser Tumoren an. Er hat zwei Fälle in Behandlung gehabt, welche Tunnelarbeiter betrafen, die in verdichteter Luft arbeiteten. Wenn Tracheotomie gemacht ist, muss die Kanüle eine ganze Reihe von Jahren getragen werden. M. zitiert einen Fall, der die Gefahr zeigt, in der sich diese Patienten befinden. Es handelte sich um ein Kind mit einem grossen Papillom, das nicht einmal während der kurzen zum Reinigen der Kanüle erforderlichen Zeit ohne diese bleiben konnte, ohne in ernste Erstickungsgefahr zu geraten. Eines Tages beim Spielen riss es das Band, an dem die Kanüle befestigt war, heraus und erstickte, bevor Hilfe kommen konnte.

Crosby Greene jr. (Boston) hat einen Fall behandelt, der dann später in die Hände eines anderen Laryngologen kam; dieser machte eine Thyreotomie und entfernte die Geschwülste gründlich. Sechs Monate später sah G. den Pat. wieder und fand den ganzen Larynx mit Geschwülsten gefüllt. Im letzten halben Jahr hat G. einen Pat. gesehen, der gleichzeitig Warzen auf der Haut und Papillome im Larynx hatte. Kurze Zeit, nachdem die Papillome entfernt waren, verschwanden auch die Hautwarzen.

Henry L. Swain (New Haven) hat einen Knaben mit einem Larynxpapillom gesehen, der nicht zu behandeln war und den er aus den Augen verlor; neun Jahre später hustete der Pat. den Rest des Papilloms aus und blieb seitdem ohne Rezidiv. S. sagt: „Wäre er in meinen Händen geblieben, so wären wahrscheinlich aus seinem solitären Papillom multiple geworden.“ In einem Fall hat er Alkoholspray auf die Oberfläche der Geschwülste angewandt; es wurde in diesem Falle keine instrumentelle Behandlung ausgeführt und trotzdem ist der Larynx jetzt frei von Geschwülsten, was S. auf die Behandlung mit dem Alkoholspray zurückführt.

William E. Casselberry (Chicago) erinnert an die guten Resultate, die man früher in diesen Fällen mit Anwendung von Galvanokaustik erzielte. Er selbst hat einen Kauter zu diesem Zweck angegeben. Er kann nicht verstehen, welchen Vorteil die Fulguration gegenüber der Galvanokaustik besitzen soll. Nach Entfernung der Geschwülste mit der Zange mittels der direkten oder indirekten Methode — er hat oft beide Methoden bei demselben Patienten angewendet — und nach Kurettage, ist die Kauterisation der Basis wünschenswert.

Harris P. Mosher (Boston) bestreitet, dass das lange Tragen der Kanüle die Wiederkehr der Stimme erschwert.

Robert Clyde Lynch (New Orleans) verfügt über 16 Fälle von Larynxpapillom. Er gibt die Geschichte von 3 Fällen, um die von ihm bei der Behandlung befolgte Methode zu illustrieren. Diese besteht in der Ausschneidung der Geschwülste unter Anwendung der Schwebelaryngoskopie. Alle 16 auf diese Weise operierten Fälle blieben rezidivfrei.

Dunbar Roy (Atlanta): Einige statistische Beobachtungen über Hals-, Nasen- und Ohrenkrankheiten bei Negern auf Grund von 1500 Fällen.

Von den 1500 Patienten kamen nur 341 wegen Nasenbeschwerden, Deviationen und Leisten sind sehr selten. R. hat niemals eine Septumdeviation bei einem Vollblutneger gesehen. In der Entwickelung des Kiefers sieht man beim Neger

niemals einen hohen und schmalen Gaumen. Akute Nebenhöhlenerkrankungen waren sehr selten; nur chronische nekrotisierende Ethmoiditis mit Polypenbildung war häufiger als andere Nebenhöhlenaffektionen. Heufieber kam nur in zwei Fällen vor und unterschied sich in seinen Symptomen nicht von der Erkrankung bei der weissen Rasse. Rhinitis atrophicans fand R. nur bei einem Fall; dies scheint in Widerspruch zu stehen zu der Theorie, dass weite Nasengänge einen prädisponierenden Faktor für diese Erkrankung bilden. Es wurde kein Fall von chronischem Oberkieferempyem gesehen. Syphilitische Affektionen waren häufig, ebenso eitrige Rhinitis bei Kindern; sie reagierten prompt auf Hg und Jod.

Diphtherie ist sehr selten, trotz der ungünstigen hygienischen Verhältnisse, in denen die meisten dieser Menschen leben. Larynxtuberkulose fand sich nur in 23 Fällen, Syphilis des Larynx und Pharynx in 270 Fällen, Adenoide und Hyperplasie der Tonsillen in 296, was im Gegensatz steht zu einer vor mehreren Jahren veröffentlichten Statistik, nach der Adenoide bei Negern nicht häufig sind.

Ch. W. Richardson (Washington) kann nach seinen Erfahrungen bestätigen, dass die Neger sich der Diphtherie gegenüber immun verhalten. Er hatte jahrelang die Diphtherieabteilung des Governement Hospital in Washington innegehabt; es kamen so gut wie keine Neger dort zur Aufnahme, und R. kann sich nicht erinnern, je ein Negerkind intubiert zu haben. Dagegen hat er bei Negern viel Adenoide operiert.

Virginius Darney (Washington): Wahres Myxom des Nasenrachens. Bericht über zwei Fälle.

Wahre Myxome sind sehr selten, besonders jedoch im Nasenrachenraum. Einige Pathologen bestreiten überhaupt das Vorkommen myxomatöser Geschwülste.

Fall 1. Der Tumor kam zum Vorschein, wenn man den weichen Gaumen vorzog. In Aethernarkose wurde mit einer Adenoidenkurette die Geschwulst vom Basilarfortsatz abgetragen. Nach 10 Monaten kein Rezidiv.

Fall 2. Bei der Untersuchung entdeckte man nur eine Geschwulst, bei der Operation fand man deren zwei; die eine kleinere am Basilarfortsatz, die grössere inserierte am hinteren Siebbein. Beide wurden mit grossen Adenoidkuretten abgetragen. Angeblich waren ähnliche Geschwülste 11 Jahre zuvor entfernt worden. Demonstration mikroskopischer Präparate, in denen sich keine Spuren fibröser Elemente finden.

Harmon Smith (New York): Viele Pathologen haben festgestellt, dass wahre Myxome in dieser Region nicht vorkommen. In der Mehrzahl der Fälle nehmen die Myxome ihren Ursprung vom Siebbein, während Fibromyxome im Nasenrachenraum entspringen. Seines Wissens ist kein anderer Fall von wahrem Myxom des Nasenrachenraums berichtet.

James E. Logan (Cansas City) fragt nach der Nationalität der Fälle. Er meint, dass diese Fälle in Skandinavien häufiger vorkommen als bei anderen Völkern.

Darney: Der eine Fall betrifft einen Deutschen, der andere einen Amerikaner. Seine beiden Fälle sind von mehreren tüchtigen Pathologen geprüft und als reine Myxome befunden worden.

G. Hudson Makuen (Philadelphia): Die Anatomie der sogenannten Kapsel der Gaumentonsille.

Die sogenannte Tonsillenkapsel ist nicht eine Kapsel im eigentlichen Sinne, und sie besteht — wenigstens zum Teil — aus einem Teil der intrapharyngealen Aponeurose, der einen Recessus bildet, in welchem sich die Tonsille während ihrer Entwickelung anheftet. Die intrapharyngeale Aponeurose ist eine breite Membran, die sich oben an die Schädelbasis anheftet und sich nach unten ausbreitend nicht nur die Tonsille und die Gaumenbögen von dem M. constrictor superior und anderen wichtigen Teilen der Zervikalregion trennt, sondern es schieben sich auch Falten dieser Membran zwischen Tonsille und Gaumenbögen vor; wenn die vordere Falte stark vor und über der Tonsille sich vorschiebt, so bildet sie das, was wir die Plica triangularis oder Plica tonsillaris nennen.

Im Laufe ihrer Entwickelung beim Embryo und in der Kindheit scheint die Tonsille einen Teil des muskulo-fibrösen und Bindegewebes, mit dem sie in Juxtapposition ist, sich anzueignen und schliesslich wird sie beim Erwachsenen fest an diese Membran, der man den Namen intrapharyngeale Aponeurose gegeben hat, angeheftet, von der ein Teil die sogenannte Tonsillenkapsel zu bilden scheint.

Wird, wie gewöhnlich, die Tonsillektomie extrakapsulär gemacht, so wird dadurch eine Fensterresektion der Aponeurosis intrapharyngealis gemacht und dadurch nicht nur die Gaumenbögen und der M. constrictor superior freigelegt, sondern auch Zugang für Infektionen zu den tieferen Halsregionen geschaffen.

Eine empfehlenswertere Operation ist die intrakapsuläre oder noch besser, eine intrakapsuläre Tonsillektomie, bei der die Tonsille entfernt wird nur mit der dünnen, am meisten nach innen gelegenen Schicht der Kapsel und der grösste Teil derselben im Pharynx belassen wird, so dass er die Fossa vollkommen auskleidet und einen starken Schutzwall gegen Infektionen in dieser Gegend bildet. Diese Operation kann gewöhnlich mit dem Sluder'schen Tonsillektom und einer Schlinge gemacht werden; scharfe schneidende Instrumente sind nur in den seltenen Fällen nötig, wo pathologische Adhäsionen sich zwischen der Tonsille und der Schleimhaut der Gaumenbögen gebildet haben.

William E. Casselberry (Chicago) hat stets die von Makuen als „intrakapsulär“ bezeichnete Operation gemacht; er nennt sie jedoch „extrakapsulär“. Ob die Kapsel von der Aponeurose herstammt oder nicht, tue nichts zur Sache; jedenfalls möchte C. die Bezeichnung „Kapsel“ nicht missen, denn was wir sehen, ist eine Kapsel der Tonsille. Die Tonsille ist eingehüllt in eine glatte Membran, die von dem grösseren Teil der Aponeurose getrennt werden kann. Die glatte Ablösung der Kapsel von dem Hauptteil der Aponeurose hält er für die beste Operation. Er war überrascht, wie verschieden dick die Kapsel in den verschiedenen Fällen ist.

J. Gordon Wilson (Chicago) kann nicht verstehen, wie Makuen das die Tonsille bedeckende Gewebe, welches von der Aponeurose stammt, einen Teil der Tonsillarkapsel nennen kann; jener Teil der Aponeurose ist nicht dasselbe wie die Tonsillarkapsel. Die Kapsel ist normaliter sehr dünn und von dem übrigen Tonsillargewebe durch eine Schicht von areolärem Gewebe geschieden. Die beste Beschreibung dieser Verhältnisse findet sich in Toldt's Anatomie.

George E. Shambaugh (Chicago): Wenn ich Dr. Makuen recht verstehe, so soll mit dem Alter die Dicke der Tonsillarkapsel zunehmen und immer mehr adhärent werden. Nach meiner Erfahrung trifft dies nicht zu. Ich habe die Tonsille bei Leuten von 70 Jahren entfernt und sie bei ihnen so locker anhaftend gefunden wie in der Kindheit. Haftet sie fest an, so ist dies zum grossen Teil auf entzündliche Vorgänge und nicht auf den physiologischen Charakter des Gewebes zurückzuführen.

Henry L. Swain (New Haven): Je grösser die Tonsille ist, desto dünner die Kapsel und umgekehrt. Wenn man die Tonsille am Kadaver ausschält, so findet man beim Kind eine sehr dünne Demarkationslinie, wo die die Tonsille bedeckende Membran aufhört und die hintere Pharynxwand anfängt. Bei kleinen Kindern ist eine sehr kleine Demarkationslinie zwischen dem Bindegewebe, auf welchem die Tonsille ruht, und der hinteren Schicht der Aponeurose.

Greenfield Sluder (St. Louis) kommt auf die von ihm im Jahre 1910 angegebene Methode der Tonsillektomie zurück; er macht darauf aufmerksam, dass diese Methode von ihm nicht erfunden, sondern nur ausgebaut sei. Sie ist im Jahre 1827 von Physick veröffentlicht. Es kommt darauf an, ob es eine fibröse Membran gibt, welche den M. constrictor posterior und die Gaumenbögen bedeckt, ob die Krypte nach lateralwärts offen ist oder durch die Umhüllung geschlossen wird. Ist das letztere der Fall, so würde diese Methode die ideale Technik der Tonsillektomie darstellen; ist es aber nicht der Fall, so würde es nicht möglich sein, auf diese Weise auch die letzte Spur von Lymphgewebe zu entfernen, und damit wäre der Zweck der Operation nicht erreicht, denn es würden Rezidive eintreten.

Makuen bemerkt zum Schluss der Diskussion, dass er die Bezeichnung „intrakapsuläre“ Tonsillektomie nur gebraucht habe, weil gewöhnlich nicht unterschieden wird zwischen der dünnen Membran, welche die eigentliche Kapsel der Tonsille bildet, und der Aponourose, an welcher die Tonsille so fest angeheftet ist, dass sie einen Teil der Kapsel zu bilden scheint. Er hat oft gefunden, dass dies Stück der Aponourose mit fortgenommen wurde und dass man dies als „extrakapsuläre“ Tonsillektomie bezeichnete. Er verwirft die Anwendung scharfer Instrumente, weil es mit diesen sehr leicht geschieht, dass man durch die Membran hindurchkommt. Daraus resultieren dann Narbenkontraktionen und Verziehungen am Gaumen.

Robert Levy (Denver): Leucoplakia buccalis und lingualis.

L. teilt einen Fall mit, den er 7 Jahre lang beobachtete, während welcher Zeit er die verschiedensten Stadien durchmachte. Es entwickelten sich grosse papillomatöse Massen und es wurde die Diagnose Carcinom gestellt und der Unterkiefer exstirpiert; nachher jedoch erwies sich die Diagnose als zweifelhaft.

L. gibt eine Definition der Krankheit, bespricht ihre Varietäten, die Aetiologie, Pathologie, die Häufigkeit des Carcinoms, die pathologischen Anzeichen, die für die Entwicklung eines solchen sprechen. Was die Behandlung betrifft, so scheint die Fulguration ermutigende Resultate zu geben.

John F. Barnhill (Indianopolis) berichtet über einen Fall, den er bei einer tuberkulösen Frau beobachtet hat.



Emil Mayer (New York) sieht in der Leukoplakie stets einen Vorläufer von Carcinom; er hat eine Anzahl von Fällen beobachtet, die dafür sprechen.

Charles W. Richardson (Washington) hat fast nur Fälle gesehen, in denen die Affektion so ausgedehnt war, dass an irgendwelche operativen Massnahmen nicht zu denken war. In seinem letzten Falle war nicht nur der Zungenrücken, sondern die ganze Mundhöhle befallen; Pat. hatte intensive Schmerzen.

Bryson Delavan (New York) hat meist gesehen, dass die Fälle maligne wurden. Jede irritierende Behandlung ist kontraindiziert. Oft erfolgt Besserung, wenn die Pat. aufhören zu rauchen. Einige Fälle besserten sich unter Radium. D. kennt jedoch keinen Fall, in dem man von Heilung sprechen konnte.

Levy macht noch einige Bemerkungen betreffend den von ihm mitgeteilten Fall. Er bezeichnet denselben als ganz ungewöhnlich, was die Ausdehnung der Affektion betrifft. Es wurde der Unterkiefer, die Parotis und deren Umgebung entfernt; wie jedoch der weitere Verlauf lehrte, handelte es sich nicht um Carcinom. Es ist durchaus nicht notwendig, dass jeder Fall von Leukoplakie maligne wird, obwohl andererseits feststeht, dass sehr vielen Fällen von Carcinom, wenn man sie lange genug nach rückwärts verfolgt, Leukoplakie vorausgeht. Manche Autoren behaupten, dass Leukoplakie der Zunge besonders leicht maligne wird.

Greenfield Sluder (St. Louis): Hyperplastische Sphenoiditis und ihre Beziehungen zum II., III., IV., V., VI. Nerven und dem Nerv. Vidianus.

S. spricht von dem Keilbeinkörper, unabhängig davon, was für Zellen ihn einnehmen, und erwähnt die engen Beziehungen der oben genannten Nerven zu seinen Knochenwandungen, und dass einige dieser Beziehungen weniger durch die Grösse der Keilbeinhöhle als durch diejenige des Sinus cavernosus bedingt ist. Er spricht ferner von dem klinisch auffallend verschiedenen Verhalten zwischen den in den Kanälen verlaufenden Nerven, den Ober- und Unterkieferästen des V. Hirnnerven und des Nerv. Vidianus verglichen mit dem III., IV. und VI. Hirnnerven, welche durch den weiten Spalt der Fissura sphenoidalis verlaufen, indem die ersteren weit häufiger als die letzteren zu klinischen Fragen Anlass geben. Jonathan Wright hat Knochen des vorderen Teils der Keilbeinhöhle in 156 Fällen entfernt und die mikroskopischen Befunde entsprachen fast gleichmässig dem klinischen Verhalten der Fälle. Der langsam zunehmenden Vermehrung des Knochens entsprechen in der klinischen Anamnese langwährende Schmerzen und oft sehr langsam fortschreitende Abnahme des Sehvermögens, in dem bisweilen nur ein Segment des Nerv. opticus betroffen ist; die Fälle von heftigem Kopfschmerz und schnellem Verlust des Sehvermögens zeigen akute Ostitis auf der Basis des chronischen Prozesses. Der Knochen zeigte bisweilen Periostitis und bisweilen war die Schleimhaut normal. Das klinische Bild erklärte sich in den chronischen Fällen durch die Verengerung des Knochenkanals infolge der hyperplastischen Veränderungen des Knochens und der dadurch bedingten Kompression des Nerv. opticus. Die — gewöhnlich als Migräne gedeuteten — Schmerzen im Gebiete des II. Quintusastes und des Nerv. Vidianus wurden auch durch Verengerung des sie umgebenden Kanals erklärt. In vielen dieser Fälle

gingen diese Kopfschmerzen den Störungen von seiten der Sehnerven um viele Jahre voraus.

George C. Stout (Philadelphia): Kopfschmerzen infolge nicht-eitriger intranasaler Erkrankungen.

Wenn Kopfschmerzen nasalen Ursprungs, bei denen eitrige Erkrankungen mit Sicherheit ausgeschlossen werden können, relativ selten sind, so sind sie doch häufig genug und haben einen derartigen Einfluss auf das Allgemeinbefinden, dass es gerechtfertigt ist, sie als Gruppe für sich zu betrachten.

Die Schmerzen variieren von gelegentlichen Attacken mässigen Grades bis zu häufigen Anfällen höchster Intensität. Sie werden gewöhnlich verlegt in einen Bezirk hinter einem Dreieck, das gebildet wird durch die Glabella, den äusseren Augenwinkel und die Spinae nasalis anterior. Sie können sich auch erstrecken auf die Zähne, die Nachbarschaft der Tuba Eustachi oder die Ohren und bisweilen nach unten bis auf die Schulter. Sie sind gewöhnlich einseitig, können aber auch doppelseitig sein, oder abwechselnd rechts und links auftreten. Sie nehmen bei Inanspruchnahme der Augen nicht zu, obwohl scharfe, stechende Schmerzen in den Augen bisweilen vorhanden sind. Bestehen die Schmerzen längere Zeit, so bleibt ein ungünstiger Einfluss auf den Allgemeinzustand nicht aus. In allen Fällen sollte die Gegend der mittleren Muschel gründlich untersucht, alle gewöhnlichen Ursachen: wie Neurasthenie, fieberhafte Zustände, Syphilis, Verdauungsstörungen usw. ausgeschlossen, das Fehlen von Eiter gesichert werden. Am häufigsten besteht die Ursache für den Kopfschmerz in einer Kompression der mittleren Muschel durch ein deviiertes oder bilateral verdicktes Septum. Behandlung besteht in Kokainisierung und Adrenalisierung der mittleren Muschel und, wenn dies nicht hilft, in Abtragung eines Teiles oder der ganzen mittleren Muschel.

Cornelius G. Coakley (New-York): In den von Sluder gekennzeichneten Fällen, die oft von Augenärzten zugeschickt werden, entsteht immer die Frage, ob eine Erkrankung der hinteren Siebbeinzellen oder des Keilbeins vorhanden ist. Keiner dieser Fälle zeigt die typischen Zeichen einer Eiterung; Radiographie ergibt ebenfalls nichts. Es ist gewöhnlich weder dem Ophthalmologen noch dem Rhinologen möglich, die Ursache für die Störungen zu finden. C. hat oft auf Ersuchen des Ophthalmologen die mittlere Muschel entfernt, die Keilbeinhöhle breit eröffnet, eine normale Schleimhaut in der Höhle gefunden und war erstaunt über die Besserung des Sehvermögens, die in den meisten dieser Fälle auf den Eingriff folgte. Der Uebelstand bei allen Keilbeinhöhlenoperationen ist, dass die Oeffnung sich sehr schnell verkleinert, so dass sie nach 6—8 Wochen nicht weiter ist als normal, bisweilen noch enger.

Hanau W. Loeb (St. Louis) hat für solche Fälle, wie sie Stout beschreibt und die Operationen an der mittleren Muschel erfordern, zwei oder drei Punkte charakteristisch gefunden: Die Kopfschmerzen sind in ihrer Art gleichförmig; sie befallen eine Seite der Nase, einen Teil des Kopfes; sie halten eine mehr oder minder bestimmte Anzahl von Stunden an, um dann zu verschwinden; sie treten fast stets des Morgens auf und verschwinden am Abend.

William E. Casselberry (Chicago) ist der Ansicht, dass in den meisten der hier in Frage kommenden Fälle sich doch schliesslich Eiter finden lässt.

James E. Logan (Kansas City) berichtet über einen Fall, in dem die Kopfschmerzen stets zur selben Stunde des Morgens begannen und zu einer bestimmten Stunde nachmittags aufhörten. Entfernung eines Teiles der mittleren Muschel hatte keinen Erfolg. Schliesslich bekam L. durch Saugen etwas Sekret aus dem Ductus naso-frontalis. Die Untersuchung ergab, dass eine Mischinfektion mit Streptococcus und Staphylococcus aureus vorlag. L. liess eine Vaccine davon bereiten und machte drei Injektionen damit, worauf der Patient gesund wurde. Dasselbe Resultat wurde in einem anderen Falle mit der gleichen Behandlung erzielt.

Emil Mayer (New York): Die Eitermenge kann in diesen Fällen sehr gering sein. Er berichtet über den Fall eines jungen Mannes mit Akromegalie, der dauernde Kopfschmerzen, hohes Fieber und Delirien hatte und bei dem er kleine Mengen Eiter in der Nase fand. Auf Betreiben des Hausarztes entfernte M. die vorderen Siebbeinzellen mit dem Erfolg, dass die Kopfschmerzen und Delirien verschwanden.

Otto T. Freer (Chicago): Auch sehr stark vorspringende Leisten weit hinten in der Nase sind so selten die Ursache von Kopfschmerzen, dass er, was die Kopfschmerzen infolge von Druck in der Nase anbelangt, sehr skeptisch ist. Er stimmt mit Casselberry überein, dass es sich oft um eine latente Eiterung handelt. F. bespricht die Methoden für die Exploration der Höhlen; die Ausspülung derselben durch die natürliche Oeffnung ist nicht immer befriedigend. Er erinnert sich eines Falles, in dem die Kanüle das dünne Dach der Highmorshöhle durchbohrte, die Spülflüssigkeit in die Orbita gelangte und das Auge verloren ging. In einem Falle, in dem die Stirnhöhle durch die natürliche Oeffnung ausgespült wurde, bekam der Pat. Konvulsionen. Die Spülflüssigkeit konnte aus der engen Oeffnung nicht ausfliessen und es entstand ein intrakranieller Druck. Bisweilen wird nun auf eine verborgene Eiterung hingewiesen durch die Angabe des Patienten, dass ihm Sekret hinten in den Hals läuft. Der nach seiner Erfahrung am häufigsten affizierte Nerv ist der N. ethmoidalis anterior, der, wie Killian gezeigt hat, ein sehr sensitiver Nerv ist. Emil Mayer.

(Schluss folgt.)

III. Briefkasten.

Unser werter Mitarbeiter, Dr. L. Polyák, sowie Dr. Safraneck, haben sich an der Universität Budapest für Laryngologie habilitiert.

Prof. Burger (Amsterdam) hat uns ersucht, seinen Namen nicht mehr in der Liste der Mitarbeiter des Centralblattes zu führen. Wir teilen dies mit dem Ausdruck des Bedauerns mit und wollen nicht verfehlen, Herrn Prof. Burger für die langjährigen treuen und wertvollen Dienste, die er unserem Blatte geleistet hat, auch an dieser Stelle unseren aufrichtigen Dank auszusprechen. F.

Für die Redaktion verantwortlich Prof. Dr. G. Finder, Charlottenburg, Augsburger Str. 38.
Druck von L. Schumacher, Berlin N. 4.

Internationales Centralblatt

für

Laryngologie, Rhinologie

und verwandte Wissenschaften.

Jahrgang XXXII. Berlin, März. 1916. No. 3.

I. Referate.

a) Obere Luftwege, äusserer Hals, Medikamente, Instrumente.

1) **Gerhard H. Cocks. Experimentelle Studien über den Einfluss verschiedener atmosphärischer Zustände auf die oberen Luftwege.** *The Laryngoscope. September 1915.*

Zweck dieser Versuche war die möglichst genaue Schätzung des Einflusses kalter, trocken- und feuchtwarmer Luft auf die Blutfülle der oberen Luftwege und auch des Einflusses abwechselnden Verweilens in kalter und heisser Luft. Auch der Reflexeinfluss, die Abkühlung des Kopfes mit kalter Luft, während der Körper sich in warmer Luft befand und umgekehrt, wurde in mehreren anderen Experimenten versucht.

Die Schlussfolgerungen des Verf.'s sind:

Bemerkbare Veränderungen in der Nasenschleimhaut werden durch Veränderung der Lufttemperatur und der Feuchtigkeit der Luft erzeugt. Heisse Luft erzeugt meistens Schwellung und Feuchtigkeit der Schleimhaut, kalte Luft hat den gegenteiligen Einfluss. Feuchtwarme Luft erzeugt diese Veränderungen in grösserem Maasse wie trockenwarme. Fälle von atrophischer Rhinitis unter den untersuchten Personen fand er in der Mehrzahl bei Arbeitern in feuchtwarmer Luft (Wäscheanstalten), und Verf. will den beständigen Aufenthalt in solcher Luft als zu atrophischer Rhinitis prädisponierend betrachten. C. und seine Mitarbeiter finden die ganze Frage sehr verwickelt und weiterer Versuche bedürftig. Eine vollständige Durchsicht der Literatur begleitet den Aufsatz. OTTO FREER.

2) **Karl M. Menzel** (Wien). **Berufliche Erkrankungen an der Schleimhaut der oberen Luftwege der Bäcker.** *Arch. f. Laryng. Bd. 29. H. 3. S. 394. 1915.*

Verf. untersuchte 76 Bäcker mit bezug auf das Verhalten ihrer Luftwege und glaubt auf Grund seiner Befunde zu dem Resultate zu gelangen, dass bei Bäckern beinahe die gleichen Veränderungen in den oberen Luftwegen vorkommen, wie er sie bei Stockdrechslern vorfinden konnte, wenn auch in etwas anderen Prozent-

verhältnissen; augenscheinlich spielt hier, wie dort der Holzstaub, der Mehlstaub eine Rolle, wenn auch letzterer nicht so schädlich zu sein scheint. Von den Erkrankungen sind zu erwähnen Perforationen des Septums, Atrophien der unteren und mittleren Nasenmuscheln, Hypertrophien, Epithelmetaplasien an den vorderen Partien des Septum. Auch die Zähne wurden bei den Bäckern vielfach erkrankt gefunden.

B. BAGINSKY.

3) **Gerber. Ueber Schussverletzungen der oberen Luftwege und benachbarter Teile.** Mit 9 Textfiguren und 18 Tafeln. Aus dem Festungs-Hauptlazarett Königsberg i. Pr. *Arch. f. Laryng. Bd. 29. H. 3. S. 331. 1915.*

Die vorliegenden Mitteilungen über die in Frage stehenden Beobachtungen sind nur als vorläufige zu betrachten bis zur späteren Sichtung des Materials. G. unterscheidet: 1. die tangierenden Schüsse, Streif- und Konturschüsse, 2. perforierende Schüsse und 3. destruierende Schüsse. Die Zahl der Fälle ist keine grosse, obschon gegenüber den im Feldzuge 1870/71 beschriebenen die Zahl sich um Erhebliches jetzt vermehren dürfte. Was die Nase anlangt, so wurden Streifschüsse beobachtet, welche die Nasenspitze wegrissen, ferner Querschläger und Tunnelschüsse, die von einer Seite zur anderen den unteren Nasengang durchquerten. Auch die Nebenhöhlen sind häufig mitbetroffen mit Schussverletzungen der Mundhöhle, der Kiefergelenkgegend und des Unterkiefers. Von Kehlkopfverletzungen kamen nur relativ leichtere Fälle zur Beobachtung, Konturschüsse, welche das Kehlkopfinnere unberührt liessen, bei denen aber zeitweilig infolge entzündlicher Infiltrationen später Stimmstörungen usw. eintreten. Die schweren Durchschüsse, welche den ganzen Kehlkopf durchlöchern, entziehen sich leider infolge der schnellen tödlichen Ausgänge der Beobachtung. Die beigefügten Röntgenaufnahmen geben Aufschluss über den Sitz der Verletzung und der Geschosse.

R. BAGINSKY.

4) **Max Litthauer. Kasuistische Mitteilungen zur Kriegschirurgie: zwei Halsschüsse.** *Berliner klin. Wochenschr. No. 1. S. 12. 1916.*

Fall 1. Gewehrschuss in den Hals. In der der Verletzung folgenden Nacht plötzlich Atemnot. Tracheotomia inferior im Feldlazarett. Nach Entfernung der Kanüle Ueberführung ins Kriegslazarett. Einschuss unterhalb des rechten Kieferwinkels am vorderen Rande des Kopfnickers. Heiserkeit, besonders nachts gelegentliche Anfälle von Atemnot. Röntgenuntersuchung: Spitzgeschoss fast quer vor der Wirbelsäule zwischen 5. und 7. Halswirbel mit gegen den Einschuss gerichteter Spitze, bei seitlicher Aufnahme, etwa in der Mitte zwischen oberem Schildknorpelrand und Wirbelsäule in der erwähnten Höhe liegend. Laryngoskopisch: Schleimhaut über dem rechten Aryknorpel und der rechten ary-epiglottischen Falte geschwollen, gerötet, ödematös. Rechte Stimmlippe verdickt, der Kadaverstellung angenähert, kürzer als die linke erscheinend, bewegt sich nur gering beim Anlauten und der Respiration. Boden des Sinus pyriformis rechts höher als links. Die Schwellung reicht bis auf die Hinterfläche des Aryknorpels und der Ringknorpelplatte. Bei Entfernung des Geschosses Atemnot, die die Tracheotomia superior erfordert. Die Perichondritis arytaenoidea, die Verf. als Folge einer

direkten Verletzung des Aryknorpels oder des Reizes ansieht, welchen das in der Nähe liegende Projektil ausübte, blieb nach der Operation bestehen, ebenso wie die Anfälle von Atemnot noch einige Male nach der Operation aufgetreten waren. Endausgang des Falles unbekannt. Das Geschoss hatte sich wahrscheinlich beim Fluge gedreht.

Fall 2. Gewehrschuss in den Hals. Einschuss an der rechten Halsseite, unterhalb des Kieferwinkels, Hautemphysem am Hals und an den oberen Partien des Brustkorbs. Starke Dyspnoe. Röntgenaufnahme lässt ein Geschoss nicht erkennen. In den nächsten Stunden nach der Aufnahme Ausbreitung des Emphysems nach oben bis zu den Augenlidern, nach abwärts bis über den Beckengürtel hinaus. Dyspnoe in gefahrvoller Weise gesteigert. Bei der Operation fand sich eine in dem zerfetzten linken Schilddrüsenlappen gelegene, mit Blutgerinnsel gefüllte Wundhöhle. Im Grunde der Wunde Riss in der Luftröhre erkennbar, der erweitert und in den eine Kanüle eingeführt wird. Geschoss nicht fühlbar. Temperatur zunächst fieberhaft, am dritten Tage nach der Operation Kranker entfiebert. Hautemphysem nimmt rasch ab. Die Atemnot verschwunden. In der Nacht vom 4. zum 5. Krankheitstage Exitus in kürzester Frist durch abundante Blutung. Sektion zeigte, dass der Schusskanal den Hals in schräger Richtung von rechts oben nach links unten durchquerte, auf seinem Wege die kurze Halsmuskulatur rechts verletzte, die Trachea und den linken Schilddrüsenlappen aufgerissen hatte. Das Geschoss war mit seiner Spitze in der linken Vena anonyma stecken geblieben und hatte diese zunächst fest tamponiert. Von der Tracheotomie wohl untrennbarer Husten hatte diese Tamponade gelockert, bedauerlicherweise während der Nacht.

R. HOFFMANN.

5) **H. I. Wolff. Schussverletzungen.** Militärärztlicher Abend Ingolstadt, Sitzung vom 19. Juni 1915. *Deutsche med. Wochenschr. No. 40. S. 1204. 1915.*

1. Verwundung an der rechten Halsseite. Im Röntgenbild Halsmuskulatur von einer Unzahl sehr kleiner Metallsplitter durchsetzt, ein grösserer liegt am zweiten Halswirbel. Unmittelbar nach der Verletzung Heiserkeit, die noch fortbesteht. Laryngoskopisch: Rötung und Schwellung der ganzen rechten Kehlkopfhälfte; anscheinend Bluterguss unter die Schleimhaut.

2. Soldat mit kleinem vernarbten Einschuss dicht unterhalb des Kehlkopfes, etwas nach rechts von der Mittellinie. Ausschuss oberhalb des linken Schulterblattrandes. Laryngoskopisch: Unterhalb der vorderen Kommissur in der Höhe des ersten Trachealringes spitze knorplige Vorwölbung, von Schleimhaut bedeckt, in das Luftröhrenlumen hineinragend: fast symptomlos verlaufene Fraktur eines Trachealknorpels.

R. HOFFMANN.

6) **J. Ausch** (Prag). **Ueber Schussverletzungen der Hirnnerven.** Nach einer Demonstration im Verein wissenschaftlicher Aerzte in Prag.

Fall 1 betrifft eine isolierte periphere Lähmung des Trigeminus, des Hypoglossus und des Sympathikus auf derselben Seite, hervorgerufen durch ein Gewehrprojektil. Nach der Lage der Ausschussöffnung dürfte es sich um eine

Verletzung des Ganglion supremum des Halssympathikus handeln, wofür das Krankheitsbild, das in besonderer Reinheit den Symptomenkomplex der Sympathikuslähmung zeigt, deutlich spricht.

Im 2. Fall handelt es sich gleichfalls um eine periphere Lähmung des Hypoglossus und des Glossopharyngeus, die man aus der vollkommenen Ageusie schliessen muss; die Sympathikuslähmung tritt hier nicht so rein auf, wie im ersten Falle. Beide Fälle erheischen ein besonderes militärärztliches Interesse aus folgenden Gründen:

Die Zungenlähmung bedingt, dass die gut gekaute Nahrung nur unvollkommen durch den Schlundkopf mit der Zunge fortbewegt werden kann. Wegen der mangelhaften Empfindlichkeit der Zunge kommt es wiederholt vor, dass die Patienten sich in die Zunge beissen, es ist sonach der Soldat in seiner Ernährung gestört und nicht kriegsdiensttauglich.

Der Vortragende empfiehlt, diese Gebrechen, welche die Sprache unverständlich machen und das Essen bedeutend behindern, als Superarbitrierungsgründe anzusehen und eventuell bei einer Neuauflage der Superarbitrierungsvorschriften in dem Verzeichnisse der Glossoplegie und Ageusie (Zungenlähmung und Geschmacklähmung), hervorgerufen durch Nervenläsion (Tumoren, Geschossverletzung), zweckmässig namentlich Erwähnung zu tun. R. STEINER (PRAG).

7) **Leo B. Meyer** (New York). **Die konservative Behandlung vergrösserter Halsdrüsen. (The conservative treatment of enlarged (tuberculous) glands of the neck.)** *Med. Record. 10. Juli 1915.*

Das erste ist, den Mund- und Nasenrachenraum zu untersuchen, und alles Krankhafte, inkl. Zähne, zu beseitigen. Dann Injektionen einer 5proz. Jodoform-Oel-Emulsion oder einer 2—4proz. Lösung von Formalin in Glyzerin. Hat sich Eiter gebildet, dann soll eine kleine Inzision gemacht werden. FREUDENTHAL.

8) **Dostrowsky** (Kairo, Russland). **Zur Kenntnis des Cystadenoma colli papilliferum.** *Basler Dissert. 1915.*

Seitdem man die Vorgänge bei der Entwicklung und Rückbildung der medianen Schilddrüse kennen gelernt hatte, begann man auch das Vorhandensein von epithelialen cystischen Bildungen am Halse in ihren Beziehungen zu jenen Vorgängen zu erforschen.

Verf. beschreibt den einschlägigen Fall eines 54jährigen Mannes, der in der rechten Supraklavikulargegend unter dem Platysma myoides eine dreifächerige Cyste hatte. Die Epithelialbeläge der Wand derselben fehlten bis auf ein papilläres Gebilde auf einer der Scheidewände zwischen den Cystenfächern. Im Stroma dieser Papillen finden sich diffus verteilte Cystenbläschen, die stark an Schilddrüsenbläschen erinnern. Andere Zeichen von embryonalen Versprengungen finden sich nicht vor.

Woher kommt jenes papilläre Gebilde? Dasselbe wird nach dem Verf. am ehesten verständlich, wenn man es aus abnorm differenziertem Drüsenepithel eines

der hinteren Kiemenbranchi herleitet, das sich einerseits zu einem cystischen Gebilde, andrerseits zu einem Papillom weitergebildet hat. Die Ueberlegungen, die zu dieser Schlussfolgerung führen, sind für Interessenten l. c. nachzulesen.

JONQUIÈRE.

9) **Goldhaber. Die Formaminttabletten und die Nachprüfung ihrer Wirkung.** *Centralbl. f. innere Med. No. 37. 1915.*

Aus den bakteriologisch-klinischen Untersuchungen von Verf. ergibt sich der unbestreitbare Wert der Formaminttabletten als Desinfiziens und Antiseptikum sowie ihre prophylaktische und therapeutische Bedeutung.

SEIFERT.

10) **K. Kofler. Neue Instrumente.** *Monatsschr. f. Ohrenheilk. Bd. 49. S. 599. 1915.*

K. beschreibt und bildet folgende Instrumente ab: 1. Nasenspekulum für Operationen im hintersten Abschnitte der Nase. 2. Scharfe Septumzange. 3. Vomerzange. 4. Muschelbrecher. 5. Scharfe Nasenrachenzange. 6. Curette für die Rosenmüller'schen Gruben. 7. Schneidende Larynxzange, die aber nach Abbildung und Beschreibung wohl nichts anderes ist als die gebogene Kehlkopfzange nach Kümmel-Pfau, modifiziert nach Brünings. 8. Schneidende Epiglottiszange. 9. Kanülenaufsatz. 10. Rückwärtskrümmung aller von unten eingeführten metallenen Larynxdilatatoren. 11. Elliptische Tracheobronchoskopie für Kinder. (Elliptische statt der gewöhnlichen runden Rohre benützt die Chiari'sche Klinik seit mehr als 1 Jahr auch für die Oesophagoskopie beim Erwachsenen.) 12. Elektrischer, leicht ausschaltbarer Stirnreflektor, eine Modifikation des Clar'schen Reflektors. 13. T-Kanülen mit auswechselbarem oberen Schenkel. 14. Paraffinspritze, Modifikation der Brünings'schen Spritze. 15. Radiumträger für den Oesophagus. 16. Radiumträger für den Nasenrachenraum. 17. Radiumträger für die Tonsillargegend. 18. Radiumträger für die vordersten Partien der Nasenscheidewand.

OPPIKOFER.

b) Nase und Nasenrachenraum.

11) **L. D. Green. Intranasale Operation der Dakryostenose nebst Krankengeschichten. (Intranasal operation for dacryostenosis with case histories.)** *California state journal of medicine. Oktober 1914.*

Verf. beschreibt die Operation nach Polyak-West und berichtet über zwei nach dieser Methode operierte und geheilte Fälle.

EMIL MAYER.

12) **Otto Glogau. Ein Fall von Dakryocysto-Rhinostomie. (A case of dacryocysto-rhinostomy.)** *The Laryngoscope. Januar 1915.*

Die laterale Nasenwand wird kokainisiert und adrenalisiert. Durch den vorher geschlitzten Kanalikulus wird der Sack zuerst mit einer antiseptischen Lösung ausgespült und dann kokainisiert. Es wird dann eine Tränensonde eingeführt, am vorderen Ansatz der mittleren Muschel wird der Knochen mit der ihn bedeckenden Schleimhaut weggemeisselt bis eine Oeffnung von etwa 3 mm Durchmesser gebildet ist und der Meissel auf die von einem Assistenten nasenwärts gestossene Sonde

trifft. Ein Stück von der Wandung des Sackes wird dann nach West-Halle exzidiert. Es wird dann eine Sonde, die an ihrer Spitze ein Oehr trägt, mit ihrem stumpfen Ende eingeführt, bis man dieses aus der Tränensacköffnung in der Nasenhöhle hervorkommen sieht. In das Oehr am oberen Ende der Sonde wird ein Seidenfaden eingefädelt. Unter Leitung des Nasenspiegels wird dann das stumpfe Ende der Sonde mittels einer Nasenzange gefasst und so die ganze Sonde aus der Nase herausgezogen. Das nun aus der Nase heraushängende Ende des Seidenfadens wird dann mit dem anderen Endo am Kanalikulus verknüpft. Ein äusserer Verband ist nicht nötig. Die ganze Operation dauert nur ein paar Minuten. Der Seidenfaden bleibt in situ mehrere Wochen lang, bis keine Möglichkeit mehr besteht, dass die Wunde sich schliesst. Mittels eines Wattetampons wird der Faden mit einer 10proz. Protargollösung getränkt und auf und ab gezogen, wodurch das Medikament in intime Berührung mit dem ganzen Ductus naso-lacrymalis gebracht wird, was Pat. leicht lernt, selbst zu Hause zu machen.

EMIL MAYER.

13) **Hermann Hönig. Okulomotoriuslähmung als erstes Symptom eines Stirnhirnabszesses.** *Klin. Monatsblätter f. Augenheilk. September/Oktober 1915.*

14jähriger Knabe, links Parese aller äusseren Okulomotoriusäste, inkomplette Ptosis; nach 2 Tagen kommt zu der äusseren Okulomotoriuslähmung auch die innere. Nach 3 Tagen Exitus. Sektion ergibt einen alten Abszess von 7 cm im Durchmesser mit dicker pyogener Membran im linken Stirnlappen mit ausgedehntem Oedem der Umgebung. Rechte Stirnhöhle nicht vorhanden. In der linken Stirnhöhle Exsudat und Verdickung und Hyperämie der Schleimhaut; die linke Stirnhöhle war gegen die Nase vollkommen verschlossen.

FINDER.

14) **Otto Piffl. Ueber retrobulbäre Neuritis infolge von Nebenhöhlenerkrankungen.** *Zeitschr. f. Ohrenheilk. Bd. 63. S. 231.*

Von 824 Fällen, die der deutschen oto-rhinologischen Klinik in Prag durch die Augenklinik zugewiesen wurden, zeigten 538 positiven Befund in der Nase ($70^3/_4$ pCt.), unter diesen waren 67 Nebenhöhlenerkrankungen. Am auffallendsten war die Koinzidenz von Nasenerkrankungen bei den retrobulbären Neuritiden. Unter 37 hierhergehörigen Fällen hatten 30 einen positiven Nasenbefund, unter diesen wiederum befanden sich 7 Nebenhöhlenerkrankungen (23 pCt.). Verf. berichtet ausführlich über 3 Fälle. In dem einen Fall war chronisches Empyem der Siebbeinzellen und der Keilbeinhöhlen vorhanden; nach Operation war anfangs Besserung des Sehvermögens vorhanden, dann aber traten trotz wiederholter Operationen immer wieder eitrige Rezidive ein, die das Sehvermögen fast ganz vernichteten und den Patienten schliesslich zum Suicidium trieben. Die beiden anderen Fälle verliefen in bezug auf die Besserung des Sehvermögens günstig.

Verf. steht auf dem Standpunkt, man solle bei Orbitalerkrankungen infolge von akuten Nebenhöhlenerkrankungen konservativ behandeln, solange keine Gefahr für den nervösen Apparat des Auges besteht; bei beginnender Sehnervenerkrankung muss jedoch auch bei akuten Fällen zur sofortigen radikalen Freilegung der erkrankten Nebenhöhlen geraten werden, ebenso wie bei chronischen Neben-

höhleneiterungen von einer abwartenden Behandlung kein Erfolg mehr zu erhoffen ist.
FINDER.

15) **Ladislaus Onodi. Ergänzungen zu meinem Aufsatz: Ueber die rhinogenen und otogenen Läsionen des Okulomotorius, Trochlearis, Trigeminus und Abduzens.** *Zeitschr. f. Ohrenheilk. Bd. 70. S. 259.*

Ergänzende Angaben.
KOTZ.

16) **Hilfrich. Ueber intraorbitale Komplikationen bei akuten und chronischen Nebenhöhlenaffektionen.** Aus der Univ.-Klinik f. Ohren-, Nasen- und Kehlkopfkrankheiten in Halle (Direktor: Geh. Med.-Rat Prof. Denker). *Zeitschr. f. Ohrenheilk. Bd. 70. S. 31.*

Verf. gibt einen Ueberblick über die Zusammenhänge zwischen Nebenhöhlen- und Augenerkrankungen und erörtert Diagnose und Therapie. Nur das Zusammenarbeiten zwischen Rhinologen und Ophthalmologen kann Erspriessliches zutage fördern. Da die Erkennung der Empyeme besonders der hinteren Nebenhöhlen mitunter sehr schwierig ist, empfiehlt es sich, alle Orbitalphlegmonen und -Abszesse zweifelhaften Ursprungs zunächst dem Rhinologen zur Untersuchung und eventuellen operativen Behandlung zu überweisen. An Hand von 9 Fällen der Halleschen Klinik zeigt er das dort geübte Verfahren, sich nicht allzu lange mit exspektativer Behandlung und endonasalen Eingriffen aufzuhalten, sondern lieber bald zur Radikaloperation zu schreiten. Er verwirft das von anderer Seite empfohlene Vorgehen, rhinogene Abszesse und Phlegmonen der Orbita zuerst direkt zu eröffnen und die Behandlung der betreffenden Nebenhöhle auf später zu verschieben. Für drohende intrakranielle Komplikationen ist Urotropin rätlich.
KOTZ.

17) **Horowitz. Ueber einen Fall von Osteom der Stirnhöhle.** *Diss. Leipzig 1914.*

Verf. gibt zunächst eine Literaturübersicht. Die Symptome lassen sich einteilen in solche von Seiten des Auges und des Centralnervensystems. Erstere bestehen vor allem in Sehstörung infolge der Verdrängung des Bulbus (Exophthalmus, Doppelsehen, sehr häufig auch Neuritis optica); die Gehirnsymptome sind: Kopfschmerz, Erbrechen, Schwindel, Gedächtnisschwäche.

Im Fall des Verf.'s wölbte sich der Tumor auf der linken Stirnseite vor, über dem Margo supraorbitalis beginnend und fast bis zur Haargrenze reichend. Schmerzen bei Bewegungen des Auges, beiderseits Stauungspapille, beim Blick nach abwärts und Adduktion blieb das linke Auge etwas zurück. Ferner bestand Schwindel, Kopfschmerz, schwankender Gang und Erbrechen. Röntgenbild zeigte einen hühnereigrossen Schatten vom linken Sinus frontalis ausgehend und auf die innere obere Orbitalwand übergreifend. Operation. Heilung.
FINDER.

18) **Peter Hans Hosch. Erfolge der Radikaloperationen der Sinusitis frontalis.** *Zeitschr. f. Ohrenheilk. Bd. 61. S. 347.*

Bericht über 34 an der Siebenmann'schen Klinik operierte Fälle. Die ersten 6 Fälle wurden nach dem Kuhnt-Riedel'schen Verfahren operiert, 24 Fälle nach Killian, wobei, wenn es sich um doppelseitige Operation handelte, die beiden Schnitte durch einen Querschnitt über der Nasenwurzel vereinigt

wurden, so dass ein H-Schnitt entstand. Wo bei doppelseitiger Stirnhöhlenoperation aus kosmetischen Gründen die Killian'sche Operation kontraindiziert ist, namentlich da, wo die seitliche Ausbreitung der Höhlen so gross ist, dass ein Recessus zygomaticus bei dem Killian'schen Verfahren als toter Raum zurückbleiben und zu Eiterretentionen Veranlassung geben könnte, wurde eine Modifikation nach Siebenmann angewandt, die in einer Rückwärtsverlagerung der Nasenwurzel besteht und deren genaue Ausführung hier geschildert wird. Nach dieser Modifikation wurde in 4 Fällen operiert.

Von den 34 Fällen endeten 2 — beide nach Killian operiert — tödlich; die übrigen 32 durften, soweit die Kontrolluntersuchungen durchführbar waren, als geheilt angesehen werden.

FINDER.

19) **Howard A. Lothrop** (Boston, Mass.). **Die Eiterungen der Stirnhöhle mit den Resultaten einer neuen Operation. (Frontal sinus operation with results of new operative procedure.)** *Journal american med. assoc. 10. Juli 1915.*

Es ist nicht ratsam, den Boden der Stirnhöhle durch eine intranasale Operation zu entfernen, denn 1. kann man das nicht tun ohne genaue Inspektion der Gegend und 2. weil das Risiko zu gross ist. L. rühmt für seine von aussen zu machende Operation eine volle Uebersichtlichkeit, sehr geringe Narbe und sehr grosse, permanente Oeffnung in die Nasenhöhle hinein. Die Hauptsache der Neuerung besteht darin, dass L. das „dichte Knochengewebe", das sich aus dem Os frontale, nasale und dem Processus nas. des Oberkiefers zusammensetzt, mittels eines Drills stark erweitert. Eine solche Oeffnung ermöglicht permanente Drainage.

FREUDENTHAL.

20) **C. Johnstone Imperatori. Chronische Stirnhöhlen- und Keilbeinhöhlenentzündung mit Ausgang in Influenzameningitis.** *The Laryngoscope. August 1915.*

Ein 26jähriger Mann wurde vor 5 Jahren wegen Stirnhöhleneiterung, welche atrophische Rhinitis komplizierte, radikal nach Killian operiert. Nach vierjährigem Wohlbefinden zeigte sich eine eiternde Fistel in der linken Stirnhöhlengegend nebst Eiterung der linken Keilbeinhöhle. Nach dieser zweiten Operation scheinbare Heilung bis Mai 1915, wo der Patient mit Erbrechen, Schwindel, Kopfschmerz erkrankte, von Aphasie mit Lähmung des rechten Armes und des rechten Fazialnerven gefolgt. Diese Erscheinungen verschwanden aber wieder von selbst. Eine Dekompressionsoperation wurde in der linken Schläfengegend gemacht und die hintere Stirnhöhlenwand wurde entfernt, ohne dass auf einen Eiterherd getroffen wurde. Exitus im Koma. Die Autopsie zeigte eine Basilarmeningitis, ausgehend von dem linken Recessus sphenoidalis der Nasenhöhle.

OTTO FREER.

21) **Lubliner. Das Steckenbleiben einer Gewehrkugel in der Kieferhöhle und der Geschosshülse in den Siebbeinzellen. (Rana postrzatowa nosa zuwiezgniece kuli w jamie highmora.)** *Medycyna. No. 43. 1914.*

Verf. teilt aus der oto-laryngologischen Abteilung des jüdischen Krankenhauses in Warschau den folgenden Fall mit: Ein russischer Soldat, der sich gerade

mit nach hinten geneigtem Kopfe in der Bauchlage befand, wurde von einem Gewehrgeschoss in die rechte Nasenbeingegend getroffen. Auf der Abteilung fand man $1^1/_2$ cm unterhalb des inneren Augenwinkels rechts eine 4 qmm grosse, mit einem Schorf bedeckte Eingangsöffnung; die umgebende Haut etwas geschwollen. Die Rhinoskopie lieferte wegen Schwellung der Schleimhaut und Blutgerinnsel kein genügend klares Bild. Der Allgemeinzustand war ein guter. Temperatur normal. Die Beschwerden bestanden lediglich in einem stumpfen Gefühl im Oberkieferzahnfleisch der rechten Seite. Im Laufe der nächsten Tage wurde das Nasensekret allmählich ein schleimig-eitriges. Die Durchleuchtung ergab eine völlige Verdunkelung der rechten Seite. Bei wiederholter Rhinoskopie fand man rechts eine breite, von unten mit Granulationen bedeckte Verwachsung zwischen der mittleren Muschel und der Nasenscheidewand. Die Sondierung der vorderen Siebbeinzellen war erschwert, es gelang aber eine schleimig-eitrige Absonderung nachzuweisen. Röntgenaufnahme: In der unteren Wand der Kieferhöhle, oberhalb des Alveolarfortsatzes, in der Gegend des 1.—3. Mahlzahnes, ein runder, dichter Schatten, $1^1/_2$ cm im Durchmesser, zwei andere schmale Schatten, ein geradliniger und ein bogenförmiger — etwa $^3/_4$ cm lang —, wahrscheinlich von der Geschosshülse, befinden sich in den vorderen Siebbeinzellen. Die beabsichtigte Operation musste wegen einer anbefohlenen Räumung des Krankenhauses unterlassen werden.

v. SOKOLOWSKI.

22) **Albert. Beitrag zur Behandlung der Stirnhöhlenschüsse.** *Zeitschr. f. Laryng. Bd. 8. S. 5.*

Mitteilung von 3 Fällen schwerer Stirnhöhlenschussverwundung.

Fall 1. Granatschuss dringt an der Stirn über dem linken Auge ein und geht von der Stirnhöhle durch das Siebbein und die Nasenhöhle in die Mundrachenhöhle. Das Geschoss selbst ist nicht zu finden. Da die Wunde an der Stirne beständig weiter eitert, so wird 4 Monate nach dem Unfall die Stirnhöhlenoperation vorgenommen; Entfernung von Sequestern, Dura granulierend. Heilung.

Fall 2. Verwundung durch Schrapnellgeschoss über dem rechten Auge. Heilung der Stirnwunde ohne Schwierigkeiten. 14 Tage nach der Verwundung Fallen der Schrapnellkugel durch den Nasenrachen in den Mund, so dass Patient sie ausspuckte. Nachträglich wieder Eiterung aus der schon vernarbten Stirnwunde und starker Schwindel. Deshalb Stirnhöhlenoperation: Dura freiliegend. Heilung.

Fall 3. Verwundung durch Infanteriegeschoss oberhalb des linken Auges und Austreten des Geschosses oberhalb des rechten Auges. Eiterung der Ausschussöffnung. 3 Monate nach der Verwundung Freilegen der Fistel, Entfernen eines Sequesters, Abfliessen von Liquor. Heilung.

Die Schussverletzungen der Nebenhöhlen haben grosse Neigung zur Eiterung, einerseits infolge der Absprengung von Knochenteilchen, die nun als Fremdkörper wirken, und andererseits infolge der nasalen Infektion. Bei der Operation der Stirnhöhlenschussverwundungen treten die kosmetischen Rücksichten in den Hintergrund und wird deshalb die ganze vordere Stirnhöhlenwand reseziert. Auch ist es angezeigt, das Siebbein vollständig zu entfernen, um nicht eine erkrankte Zelle zu übersehen.

OPPIKOFER.

23) **G. Krebs. Bemerkungen zu den Gesichtsschüssen mit Beteiligung der Nasenhöhle.** *Münchener med. Wochenschr. Feldärztl. Beil. No. 35. S. 1203. 1915.*

Häufig kommen nach Gesichtsschüssen Verwachsungen in der Nase zustande, weil dem Naseninnern nicht genügend Aufmerksamkeit zuteil wird. Zur Beseitigung der Verwachsungen empfiehlt Verf. breite Exzision der Synechien, eventuell nachträglich Einlegen eines Guttaperchastreifens. Nach des Verf.'s Erfahrung ist ein Empyem in durchschossenen Nebenhöhlen nicht allzu häufig. Diaphanoskopie und Radiographie versagen für die Diagnose sehr oft, da durchschossene Kieferhöhlen und Siebbeinzellen im Röntgenbild fast immer dunkel sind, auch wenn sie keinen Eiter enthalten. Von Probespülungen ist abzuraten, weil auch noch ziemlich lange nach der Verletzung ungeheilte Fissuren bis zur Schädelbasis führen und so schwere Komplikationen entstehen können. KOTZ.

24) **O. Seidel. Ueber Verletzungen und Erkrankungen der Nase und ihrer Nebenhöhlen im Kriege und ihre Behandlung.** Aus der oto-laryngologischen Univ.-Klinik und dem Vereinslazarett I zu Jena. *Münchener med. Wochenschr. Feldärztl. Beil. No. 24. S. 825. 1915.*

Nach den Erfahrungen des Verf.'s (er teilt 2 Fälle mit) empfiehlt es sich im Gegensatz zu den im allgemeinen harmlos verlaufenden Schussverletzungen der Kieferhöhlen bei allen Schädelschüssen (Querschüssen), bei denen der Schusskanal durch Siebbein und Stirnhöhle führend nahe der Schädelbasis verläuft, sofort die Radikaloperation nach Killian vorzunehmen, auch dann, wenn die Rhinoskopie keinen Eiter zeigt und kein Fieber und keine Kopfschmerzen bestehen. Nur so könne man dem eventuellen Auftreten von intrakraniellen Komplikationen begegnen. Nur bei Vertikalschüssen, bei denen der Schusskanal eine breite Verbindung der verletzten Nebenhöhle mit dem Naseninnern geschaffen hat, könne davon Abstand genommen werden.

Da natürlich solche Verletzungen um so leichter zu einer Komplikation führen, wenn sie eine schon erkrankte Nebenhöhle treffen, so liege es nahe, alle mit Stirnhöhlen- und Siebbeineiterungen Behafteten erst dann für felddiensttauglich zu erklären, wenn die Radikaloperation vorgenommen ist! KOTZ.

25) **G. Alexander. Steckschuss in der rechten Fossa pterygopalatina nach Durchschuss der Nase.** *Oesterreich. otol. Gesellschaft. 22. Februar 1915.*

Die Indikation zur Entfernung des Projektils war in diesem Falle durch die fast vollständige Mundsperre gegeben. Die transmaxillare Methode war hier nicht durchführbar, die Entfernung durch Operation von aussen ist auf Grund genau orientierender Röntgenbilder gelungen. Hierbei musste jede Verletzung eines Fazialastes vermieden werden, ebenso jede Knochenverletzung, welche die Schädelarchitektur gestört und die Festigkeit des Oberkiefers vermindert hätte. Die Operationsart hat diese Forderungen erfüllt. HANSZEL.

26) **Seifert** (Würzburg). **Grosser Granatsplitter im Nasenrachenraum.** *Zeitschr. f. Laryng. Bd. 8. S. 1. 1916.*

Eindringen eines Granatsplitters durch die Nase und Steckenbleiben in der

Schädelbasis. Röntgenbild. Einkeilung derart fest, dass Extraktion auf natürlichem Wege durch die Nase (nach Lösen der Synechien) nicht gelingt; zudem starke Blutung. Deshalb temporäre Oberkieferresektion und Extraktion des 6 cm langen und 0,5—2,0 cm breiten Granatsplitters; dabei Blutung so stark, dass sofort die Art. carotis communis unterbunden werden musste. Reaktionslose Heilung. 1 Monat nach der Operation ganz unerwartete heftige Blutung aus der Nase, die sich einen Tag später trotz der hochgradigen Anämie und der Tamponade des Nasenrachenraums wiederholte. Exitus infolge der Anämie. Sektion: Arrosion der linken Art. carotis interna an der Schädelbasis mit Bildung eines falschen Aneurysmas, periphere traumatische Erweichung im linken Schläfenlappen lateral vom Canalis caroticus.

Die tödliche Blutung war also aus diesem falschen Aneurysma erfolgt, und zwar auf retrogradem Wege, da die Unterbindungsstelle der linken Art. carotis thrombosiert war.

OPPIKOFER.

27) **N. S. Ferry. Studie über die Bakteriologie des Nasenrachenraums bei Scharlach. (Study of bacteriology of the posterior nasopharynx in scarlatina.)** *Medical Record. 23. Mai 1914.*

Verf. hat einen Mikroorganismus isoliert, den er „Mic. S." nennt; er ist grampositiv und verflüssigt zu gleicher Zeit Gelatine. Durch diese beiden Reaktionen ist der betreffende Mikroorganismus von allen übrigen im Halse vorkommenden Mikroorganismen zu unterscheiden.

EMIL MAYER.

28) **Sohier Bryant. Uebergangsepithel im Nasenrachen. (Transitional epithelium in the rhinopharynx.)** *Transactions amer. otological society. 3./4. Juni 1915.*

Um die Grenzlinien zwischen Pflasterepithel und Flimmerepithel im Rhinopharynx festzustellen, hat Verf. Untersuchungen bei Kaninchen, Meerschweinchen, Katzen, Affen und beim Menschen gemacht. Er fand eine dritte Epithelvarietät, die ein Mittelding zwischen Pflasterepithel und Zylinderepithel bildet. Dieses Epithel erstreckt sich rings um den Rhinopharynx; Verf. fand, dass seine Grenzen bei den verschiedenen Spezies verschieden verlaufen, und zwar ändert sich die Lage des Uebergangepithels mit der oberen Grenze des peristaltischen Verdauungstraktus. Der hintere Rand der Uebergangszone liegt da, wo die Schleimhaut anfängt, von der Nahrung und den Verdauungsflüssigkeiten berührt zu werden.

FINDER.

29) **Alfred Denker. Zur operativen Behandlung der typischen Nasenrachenfibrome.** *Zeitschr. f. Ohrenheilk. Bd. 64. S. 1.*

In gewissen Fällen, besonders wenn es sich um solche nahe der Immungrenze — d. h. im Anfang der zwanziger Jahre — handelt, führt bei Ausdauer und Geduld die Elektrolyse zum Ziele. Bleibt der Erfolg aus, so empfiehlt Verf. für die Fälle, wo die Geschwulst intrapharyngeal entspringt, sich hauptsächlich im Nasenrachenraum ausbreitet und keine allzugrossen Fortsätze in die Nase, die Nebenhöhlen und die Fossa retromaxillaris schickt, die Entfernung per vias naturales. Es wird zuerst mittels des Fingers die Geschwulst von den Wänden abgehebelt und zugleich die vorhandenen Fortsätze in den Nasenrachenraum

hineingewälzt, so dass auf diese Weise aus der breitbasigen Geschwulst eine gestielte wird. Verf. entfernt dann die Geschwulst nicht mittels der Schlinge von der Nase aus, sondern mittels einer von ihm angegebenen Geschwulstzange vom Munde aus. Wenn dagegen der intrapharyngeal entspringende Tumor sehr ausgedehnte Fortsätze aufweist, oder wenn er extrapharyngeal in der Fossa sphenopalatina entspringt, so wendet Verf. die von ihm auf dem Internationalen Laryngologenkongress in Wien empfohlene Methode an, die darin besteht, dass man vom Munde aus unter Resektion der fazialen und der ganzen medialen Kieferhöhlenwand und nach Exstirpation des Siebbeinlabyrinths bis zur Schädelbasis vordringt, wobei es nötig ist, um einen Zugang auch zu den vorderen Siebbeinzellen zu erhalten, dass man nicht nur die faziale Kieferhöhlenwand, sondern auch den Proc. frontalis des Oberkiefers weit nach oben zu reseziert.

FINDER.

c) Mundrachenhöhle.

30) **Reent Martens. Der Torus palatinus als Rassenmerkmal.** *Zeitschr. f. Ohrenheilk. Bd. 63. S. 153.*

Verf. hat eine grosse Anzahl von Schädeln in verschiedenen Sammlungen untersucht. Sieht man von den etruskischen Gräberschädeln ab, bei denen sich der Torus palatinus in 29,37 pCt. der Fälle fand, so schwankt die Häufigkeit bei den von M. untersuchten Völkerschaften zwischen 16,67 pCt. und 3,19 pCt. Die Europäer zeigten durchweg einen häufigeren Torus als die Bewohner der anderen vier Erdteile.

FINDER.

31) **Göppert. Therapeutische Vorschläge aus dem Gebiet der Kinderheilkunde. Therapie der Stomatitis aphthosa.** *Therap. Monatsh. September 1915.*

Hauptsache ist Linderung der Schmerzen durch Aneson, Orthoform, Anästhesin oder Propesin; Aneson wird aufgetupft, die anderen Mittel, zu 2 Teilen mit Milchzucker verdünnt, ohne Berührung des Zahnfleisches aus einem Pinsel ausgeklopft, und zwar 5—10 Minuten vor jeder Mahlzeit. Adstringentien wirken, als Mundspülmittel angewandt, sehr wenig, und beim Pinseln und Tupfen werden Läsionen bewirkt. Erst beim Nachlassen der Krankheit sieht man wohl eine Beschleunigung der Abheilung durch Mundspülen mit Wasserstoffsuperoxyd oder Myrrhentinktur.

FINDER.

32) **Oswald Levinstein** (Berlin). **Pathologie und Therapie der Pharyngitis lateralis.** *Arch. f. Laryng. Bd. 29. H. 3. S. 403. 1915.*

Die zuerst von M. Schmidt 1889 beschriebene, auf die seitliche Pharynxwand beschränkte entzündliche Affektion macht Verf. von neuem zum Gegenstande einer zusammenfassenden Darstellung und bespricht das Wesen, die Aetiologie, Pathogenese, pathologische Anatomie, Symptomatologie, Diagnose, Prognose und Therapie in einer sehr ausführlichen Weise. Therapeutisch wird der ganze lokale Heilapparat in Anwendung gebracht, die chemische Aetzung der Seitenstrangoberfläche bis zur blutigen Exstirpation, mit und ohne Erfolg.

B. BAGINSKY.

33) **M. Hertz. Ein Fall von Pharynxfistel. (Pnypadek pmtoki garstuli.)** *Medycyna. No. 28.*

Bei einem 14jährigen Knaben, bei welchem seit 3 Monaten eine Dysphagie bestand und Schmerzen, besonders bei Kopfbewegungen, vorhanden waren, wurde bei der Untersuchung eine Fistel auf der hinteren Pharynxwand, entsprechend der Gegend des 4. bis 5. Halswirbels, gefunden. Der fistulöse Gang hatte eine Länge von etwa 1 cm, und in der Tiefe stiess die Sonde auf eine rauhe Knochenfläche. Bei der Untersuchung mittels Röntgenstrahlen entdeckte man keine Veränderungen an den entsprechenden Wirbeln. Der Kranke hatte vor 2 Jahren einen schweren Abdominaltyphus durchgemacht; seit der Zeit war sein Allgemeinzustand sehr elend.

v. SOKOLOWSKI.

34) **J. W. M. Indemans** (Mastricht). **Angeborene und erworbene symmetrische Hypertrophie der Speicheldrüsen und des Lymphgefässsystems des Halses.** *Berliner klin. Wochenschr. No. 24. S. 642. 1915.*

Im Anschluss an einen selbst beobachteten Fall von angeborener symmetrischer Hypertrophie der Speicheldrüsen usw. (dieses Centralblatt, No. 7, S. 216) vergleicht Verf. das Krankheitsbild bei dieser mit dem bei der v. Mikulicz'schen Krankheit. In der Art ihres Entstehens different, zeigen beide Krankheitsprozesse topographisch und pathologisch-anatomisch (Veränderungen hauptsächlich im Lymphgefäss- und Lymphdrüsensystem) eine grosse Uebereinstimmung. Das lässt vermuten, dass bei der angeborenen Hypertrophie ein embryologischer Reiz wirkt mit demselben Angriffspunkt wie der endokrine Reiz, der später zur Entwicklung des Symptomenkomplexes der v. Mikulicz'schen Krankheit Anlass gibt. In dieser letzteren Beziehung gedenkt Verf. einer Hypothese Wijn's, nach der das endokrine Organ, von dem der Reiz bei den obigen Krankheitszuständen ausgeht, in der Hypophysis cerebri zu suchen ist.

R. HOFFMANN.

35) **Merz** (Menzikon). **Ueber eine seltene retropharyngeal gelegene Bindegewebsgeschwulst mit Einschlüssen von Ganglienzellen.** *Baseler Dissert. 1915.*

Eine wahrscheinlich angeborene kleinapfelgrosse, derbelastische kuglige Geschwulst rechts an der hinteren Rachenwand, von normaler Schleimhaut überzogen, bei einem 17jährigen Burschen. Dieselbe wird in Narkose stumpf ausgeschält; rasche Heilung, kein Rezidiv. Der Tumor ist $7^1/_2$ cm lang, $5^1/_2$ cm breit, $3^1/_2$ cm dick. Er zeigt sich als eine mit Ganglienzellen stark durchsetzte Bindegewebsgeschwulst. Der Bursche ist nicht vollwertig entwickelt, etwas idiotisch, hat rachitischen Habitus, Knochenauftreibungen, Säbelbeine, zahlreiche zerstreute Pigmentflecken am ganzen Rumpf. Die letzteren sind wahrscheinlich einer Störung des Nervus sympathicus zuzuschreiben, für welche noch folgende Symptome sprechen: Pupillenverengerung rechts, Enophthalmus rechts, Lidspalte rechts enger, vermehrte Schweisssekretion der rechten Gesichtshälfte.

Verf. glaubt mit Sicherheit annehmen zu dürfen, dass der Tumor seinen Ursprung von dem das Ganglion cervicale supremum durchziehenden und umschliessenden Bindegewebe genommen hat.

JONQUIÈRE.

36) **G. Alagna. Ueber einen Fall von Mischgeschwulst des beweglichen Gaumensegels. (Lipoma myxomatosum.)** Mit 7 Abb. *Zeitschr. f. Ohrenheilk. Bd. 70. S. 179.*

Der hühnereigrosse, weiche Tumor, durch den Pat. seit etwa 1 Jahr Beschwerden hatte, konnte leicht mit dem Finger ausgeschält und fast ohne Blutung entfernt werden. Die genau durchgeführte histopathologische und histochemische Untersuchung ergab ein myxomatöses Lipom. Verf. fand in der Literatur keinen ähnlichen Fall.

KOTZ.

37) **O. Levinstein** (Berlin). **Die Angina Vincenti der Seitenstränge.** *Zeitschr. f. Lar. Bd. 8. S. 29. 1916.*

Fall von Angina Vincenti des rechten Seitenstranges. Verf. empfiehlt in Fällen von Angina Vincenti die innerliche Verabreichung von Kali chloricum. Salvarsan ist nur dann anzuwenden, wenn einmal die erst erwähnte Medikation im Stiche lässt.

OPPIKOFER.

38) **Martin J. Synnott. Angina Vincenti. (Vincent's angina.)** *New York med. journal. 6. März 1915.*

Verf. behandelte mit direkter Applikation von unverdünnter Eisenchloridtinktur; es trat sofort Besserung ein, und nach 14 Tagen war völlige Heilung vorhanden.

Die Prognose ist im allgemeinen gut, Komplikationen sind äusserst selten und können bestehen in Ulzerationen des Larynx, Bronchopneumonie, Toxämie, Meningitis, Hirn-, Leber-, Milzabszess. Verf. hatte in seiner Praxis einen tödlich verlaufenden Fall, der ein 2 Jahre altes Kind betraf. Die Ulzerationen auf den Tonsillen reagierten auf keinerlei Behandlung, der Zustand des Kindes wurde bald sehr bedenklich, es trat hohes Fieber ein, schwere Toxämie, mit nachfolgender allgemeiner Pyämie und multiplen Abszessen in verschiedenen Körperteilen. Der Eiter aus diesen Abszessen enthielt keinerlei Mikroorganismen, Kulturversuche auf den verschiedensten Nährböden fielen negativ aus. Das Kind litt an vollkommener Anorexie und ging schliesslich nach 10 Tagen an Erschöpfung zugrunde.

EMIL MAYER.

39) **Otis H. Johnson** (Jacksonville, Fla.) **Tonsillektomie.** *Journ. of the Florida med. assoc. November 1915.*

Verf. bespricht die Methode der Enukleation und die Gefahren derselben, besonders die Zerrung und Reissung der die Tonsillen umgebenden Muskulatur, die Zerreissung der Gaumenbögen usw. und stellt dann als die beste Methode die von Sluder empfohlene dar.

FREUDENTHAL.

40) **Gilbert D. Murray** (Scranton, Pa). **Studie über 848 Tonsillektomien. (A study of 848 cases of tonsillectomy.)** *Pennsylvania med. journ. Aug. 1915.*

Wo die Mandeln den Fokus für eine Infektion bildeten, da wurden nach Entfernung derselben oft auch entfernte Affektionen beseitigt, wie Anämie, Ohrenfluss, Nebenhöhlenerkrankungen, Arthritis rheumatica, vergrösserte Cervikaldrüsen, Verdauungsstörungen usw. Detaillierter Bericht über die vom Verf. operierten Fälle.

FREUDENTHAL.

41) **Francis R. Packard. Die Indikationen für die Entfernung von Tonsillen und Adenoiden bei Kindern. (The indications for the removal of tonsils and adenoids in children.)** *The Therapeutic Gazette. 15. Februar 1915.*

Für die Entfernung der Adenoiden ist die Hauptindikation das Bestehen von Ohrerkrankungen. Eine sehr wichtige Indikation für die Entfernung der Tonsillen sind Infektionen der Cervikaldrüsen, deren häufigste Quelle die Tonsillarerkrankungen sind, ferner rheumatische und tuberkulöse Infektionen, deren Eintrittspforte die Tonsillen sind, weiter häufige Halsentzündungen. Verf. hat in den letzten Jahren häufig erkrankte Tonsillen auch in Fällen von vorgeschrittener Herz- und Nierenkrankheit entfernt, ohne je einen schlechten Einfluss der Operation auf die Erkrankung konstatieren zu können.

EMIL MAYER.

42) **Sandford Blum. Theorie der Tonsillektomie: Resultate derselben bei Kindern. (Theory of tonsillectomy: Results in pediatrics.)** *The Laryngoscope. September 1915.*

Unter 100 nicht ausgewählten Kindern fand Verf. 22, denen die Mandeln entfernt worden waren. Bei vielen derselben war kein vernünftiger Grund für die Tonsillektomie zu finden. Manche Beschwerden, welche durch die Tonsillektomie hätten beseitigt werden sollen, wurden durch dieselbe nicht beeinflusst, zum Beispiel: Heiserkeit, häufige Nasenkatarrhe, Enuresis nocturna, Mundatmung. In 11 Fällen war überhaupt kein Grund, weshalb operiert wurde, zu finden. Obwohl die Mandeln entfernt waren, entstand bei vielen Kindern Vergrösserung der Halsdrüsen, Endokarditis mit Klappenfehlern und Chorea, Zustände, für deren Entstehung die gegenwärtig in den Vereinigten Staaten meist gültige Lehre den Mandeln die Hauptschuld aufbürdet.

Verf. richtet sich gegen die in Nord-Amerika zur Manie gewordene Massenentfernung der Mandeln, für die als Begründung angegeben wird, dass alle möglichen Beschwerden, von denen niemand noch vor wenigen Jahren geglaubt hätte, dass sie von den Mandeln ausgehen können, durch sie erzeugt werden. Verf. gibt folgende Liste solcher Leiden an: Aneurysma, Appendicitis, Erysipelas, Meningitis, Iritis, Pleuritis, Pneumonie, Paraplegie, Strabismus, Parotitis, Nephritis, Osteomyelitis, Oophoritis, Orchitis, Typhus abdominalis und Struma. Verf. ist wegen seines Widerstandes gegen die zunehmende Frivolität in der Stellung der Indikationen zur Tonsillektomie nur zu loben.

Verf. spritzte unlösliche Chemikalien in die Halsdrüsen von Meerschweinchen und gewann Teilchen des eingespritzten Materials in den Mandeln; er will damit zeigen, dass die Mandeln auch Organe der Exkretion für die Halsdrüsen sind.

Verf. betrachtet die Rachenmandel mindestens ebenso oft als septischen Herd wirkend wie die Gaumenmandeln.

OTTO FREER.

43) **Carmody. Tod infolge Blutung nach Peritonsillarabszess. (Death from hemorrhage following peritonsillar abscess.)** *Colorado med. September 1915.*

Verf. diskutiert verschiedene Typen von Blutung in diesen Zuständen und berichtet über einen diesbezüglichen tödlichen Fall bei einem dreijährigen Kinde, bei dem spontane Blutung, mit Berstung eines Abszesses, unmittelbar zum Tode führte.

HORNE.

44) **James H. Heacock** (New York). **Ein neuer Tonsillendepressor. (A new tonsil depressor.)** *New York med. journ. 18. Dezember 1915.*

Der Zeigefinger wird mit dieser metallenen Decke armiert, um so bei der Sluder'schen Operation die Tonsille leichter durch den Ring des Tonsillotoms hindurchpressen zu können.

FREUDENTHAL.

d) Diphtherie und Croup.

45) **Fahr. Beiträge zur Diphtheriefrage.** Aerztlicher Verein Hamburg, Sitzung vom 19. Oktober 1915. *Berliner klin. Wochenschr. No. 50. S. 1292. 1915.*

Untersuchungen von 144 Todesfällen an Diphtherie, von denen einer prophylaktisch, 4 am ersten, 24 am zweiten Krankheitstage Antitoxin erhalten hatten. Untersucht wurden Herz, Leber, Nieren. Am Herzen fanden sich in den 144 Fällen 127mal Veränderungen und zwar 23mal lediglich Verfettung, 18mal kleine interstitielle Infiltrate, 42mal beides zusammen. 4mal fand F. den von Eppinger als Myolyse bezeichneten Prozess, bei dem es zu einer Auflösung des Plasmas im Anschluss an einen der wachsartigen Degeneration ähnlichen, aber nicht mit ihr identischen Prozess oder zu Vakuolenbildung kommt. Diese drei verschiedenen Prozesse sind auf das Diphtheriegift selbst zu beziehen. Streptokokken-Sekundärinfektion war bei allen dreien in einem Teile der Fälle vorhanden und fehlte im anderen Teil. Für die klinischen Erscheinungen kommt nur die Myolyse ursächlich in Frage; die anderen Formen der Herzaffektionen fanden sich auch, wenn klinisch keine Erscheinungen vorhanden waren.

Auch an den Nieren kommen zwei verschiedene Prozesse, nämlich degenerative und entzündliche, zur Beobachtung. Unter 110 Fällen 47mal Veränderungen. Die Leber fand F. unter 90 Fällen nur 5mal ohne Befund. Es wurden konstatiert entzündliche Veränderungen an der Glisson'schen Kapsel, Verfettungen, Koagulationsnekrosen. Alle diese Veränderungen sind völlig unabhängig voneinander, wie von der Behandlung mit und ohne Serum, wie endlich auch von dem Bestehen einer Sekundärinfektion. Aus diesen nicht nur quantitativen, sondern auch qualitativen Verschiedenheiten der Organaffektionen schliesst F., dass auch das Diphtheriegift qualitativ verschieden sein muss.

Die Veränderungen, welche das Virus auf dem Wege vom Bildungs- zum Wirkungsort durchmacht, die Symbiose mit anderen Bakterien und manches andere macht die Diphtheriefälle beim Menschen verschieden von der experimentellen Diphtherie. Gegen ein derartig uneinheitliches Toxin kann auch ein einheitliches Antitoxin nicht immer wirksam sein.

R. HOFFMANN.

46) **Robert A. Keiltz** (Philadelphia, Pa.). **Das Vorhandensein von Diphtheriebazillen im gesunden Halse. (A study of the occurence of diphtheria bacilli in normal throats.)** *Med. Record. 21. August 1915.*

1. Der Prozentsatz des Befundes von Klebs-Löffler-Bazillen bei gesunden Menschen ist gering oder gleich Null. 2. Ein positives Ergebnis bei verdächtigen Membranen ist sehr wichtig. 3. Der Befund von Kulturen im Halse wird überschätzt.

FREUDENTHAL.

47) **Halyozonn** (Killis, Türkei). **Die Behandlung der diphtherischen Lähmungen mit Injektionen von Diphtherieserum. (Le traitement des paralysies diphtériques par les injections du sérum antidiphtérique.)** *Genfer Dissert. 1915.*

Verf. hebt vor allem hervor, dass das Serum, im Gegensatz zu der Meinung mancher Kliniker und Aerzte und des Publikums, die Zahl der Lähmungen bedeutend vermindert. Vor der Serumzeit seien eben die Kinder gestorben, bevor die Lähmungen, die ja später auftreten, bemerkt werden konnten (Comby). Auch behauptet Verf., die nicht seltenen spontanen Heilungen der Lähmungen seien kein Grund gegen die Anwendung des Serums. Die Frequenz der Lähmungen werde durchschnittlich auf 9—12 pCt. der Diphtheriefälle berechnet; bei Erwachsenen sind sie etwas seltener.

Diese Behandlung soll sofort beim ersten Erscheinen der Lähmung vorgenommen werden, täglich oder zweitäglich, je nach dem Alter des Patienten und der Schwere des Falles. Das Serum wird selbst in starken Dosen sehr gut vertragen. Es werden 1500—4000 A.-E. p. dos., bei starker Intoxikation bis 9000 A.-E. p. die eingespritzt. Kleine flüchtige Hautexantheme und andere Zufälligkeiten bei Serumbehandlung seien durchaus belanglos.

Ref. kann das alles vollauf bestätigen. Bezüglich der Exantheme ist zu ihrer Vermeidung zu betonen, dass nur gegen starkes Licht gehaltenes, ganz klares Serum eingespritzt werden sollte. JONQUIÈRE.

48) **Barabás. Sensible Störungen bei postdiphtherischen Lähmungen.** *Jahrb. f. Kinderheilk. H. 6. 1915.*

In einem grossen Teil der mit schweren Symptomen einhergehenden Fälle von Paralysis postdiphtherica finden wir dissoziierte sensorische Lähmungen und zwar die Herabsetzung bzw. vollkommene Aufhebung des Schmerzgefühls bei unveränderter Erhaltung der übrigen Gefühlsqualitäten. Die Aufhebung des Schmerzgefühls ist nur eine transitorische und mit der Besserung der klinischen Symptome kehrt auch das Schmerzgefühl allmählich wieder zurück. Für die Prognose können wir aus diesen sensiblen Abweichungen keinerlei Folgerungen ableiten.

FINDER.

49) **Reiche. Bemerkungen zur Serumtherapie der Diphtherie.** *Med. Klinik. No. 7. 1916.*

Hinweis auf die Schwierigkeiten, aus Statistiken ohne Berücksichtigung einer Reihe der wichtigsten Momente ein Urteil über den Wert der Serumbehandlung zu gewinnen. In dem vorliegenden Aufsatze wird hauptsächlich auf die Diphtherie der Erwachsenen eingegangen. SEIFERT.

e I) Kehlkopf und Luftröhre.

50) **H. Réthi** (Budapest). **Zwei Fälle von schwerer postoperativer Kehlkopfblutung.** *Verh. des k. Vereins der Aerzte zu Budapest. No. 11. 1915.*

Fall I. Patient ist 19 Jahre alt, leidet an Dysphagie. Tuberkulöse Geschwüre am Kehldeckel. Amputation in Lokalanästhesie mit der Alexander'schen Guillotine. Blutung unmittelbar nach der Operation. Koagulentampon ohne Erfolg

appliziert, auch H_2O_2 und Eisenchloridlösung versagen. Symptome von Anämie. Perorale Intubation nach Kuhnt mit Rachentampon. Pat. hustet jetzt Blut durch die Kuhnt'sche Röhre. Die Anämie nimmt zu. Nun wird in Schwebelaryngoskopie nochmals H_2O_2, Koagulen und Eisenchlorid angewendet, doch ohne Erfolg. Nun versucht Verf., die blutende Stelle mit dem Horsford'schen Instrument zu umstechen, die Naht hält aber im infiltrierten Gewebe nicht. Galvanokaustik hilft auch nicht. Die Blutung nimmt zu, Puls sehr frequent, filiform. Nun wird schnell die Tracheotomie ausgeführt und der Kehlkopfeingang vom Munde aus tamponiert. Jetzt hustet der Pat. Blut durch die Kanüle. Da der Zustand sehr bedenklich wurde, entschloss sich Verf. zur Laryngofission, tamponiert kräftig von unten und oben. Pat. würgt stark und blutet weiter. Da jetzt sämtliche bekannte Verfahren erschöpft waren, hat Verf. mit einer guten Idee dem Exitus let. vorgebeugt. Er hat aus Jodoformgaze eine Art von Belloc'schem Tampon gemacht, von unten eingeführt, den Faden durch den Mund hervorgezogen und den grossen Tampon im Kehlkopfeingange eingekeilt, worauf die Blutung stand.

Fall II. Phlegmone laryngis, Skarifikation des Kehldeckels und der Aryfalten, Blutung und Asphyxie nach 30 Minuten. Tracheotomie. Pat. hustet 2 Stunden lang ständig Blut, welches von der Skarifikationswunde stammt. Tampon wie im Falle I. Die Blutung hörte sofort auf.

POLYAK.

51) **Alfr. Zimmermann. Die Laryngitis subchordalis acuta.** *Zeitschr. f. Ohrenheilk. Bd. 63. S. 99.*

Verf. teilt 3 eigene Fälle mit und gibt eine Uebersicht in Tabellenform über 40 aus der Literatur zusammengetragene Fälle, von denen aber 4 einer strengen Kritik nicht standhalten, so dass 36 Fälle übrig bleiben. Es sind vorwiegend Kinder, um die es sich handelt; die Symptomentrias sind bellender Husten, Heiserkeit und Dyspnoe; das Kehlkopfspiegelbild zeigt die charakteristischen subchordalen Schleimhautwülste; die Prognose ist im allgemeinen gut: nur in 2 Fällen war Tracheotomie nötig; die übrigen 33 heilten unter konservativer Behandlung, ein Fall verlief tödlich. Ueber die Aetiologie werden teils gar keine, teils die verschiedensten Angaben (Erkältung, Masern, Influenza, Gravidität, Typhus usw.) gemacht.

An der Hand seiner drei Fälle bespricht Verf. dann noch eingehend die Differentialdiagnose, besonders gegenüber dem „Pseudocroup", Fremdkörperexpiration, Diphtherie, Lues, Tuberkulose, Spasmus glottidis und betont, wie wichtig es ist, in Fällen von plötzlich auftretender Atemnot, besonders bei Kindern, eine Spiegeluntersuchung vorzunehmen. Vor allem solle man sich nicht mit dem Sammelbegriff „Pseudocroup" begnügen.

FINDER.

52) **L. Grünwald. Eigentümliche hyperplastische Entzündungen im Kehlkopfe.** Mit 12 Abb. *Zeitschr. f. Ohrenheilk. Bd. 70. S. 225.*

Bericht über eine Anzahl von Fällen subchronischer und chronischer Entzündung, die ohne an bestimmte Stellen des Kehlkopfes gebunden zu sein, meist die Taschenbänder ergreift und sich „als Mischung von Infiltrat und Hyperplasie (Tumor)" darstellt. Das histologische Bild ist charakterisiert durch vorwiegend

oder ausschliesslich lymphozytoiden Typus des Zellinfiltrates; dazu treten u. a. Veränderungen an den höher differenzierten Teilen des Mesoderms (Endothel, Perithel, Lymphapparat). Eventuell kann Syphilis als entfernte Ursache (metaluetisch) in Betracht kommen. Möglicherweise liegen all dem kongenital vorbestimmte Reaktionsfähigkeiten des Gewebes zugrunde. Auch an anderen Körperstellen ist das Vorkommen ähnlicher Prozesse zu beobachten. „Wenn dem histologischen Bilde einer einfachen chronisch-entzündlichen Gewebsinfiltration die Erscheinung von Geschwulstbildung, besonders von diffuser Art, in vivo entsprochen hat, ohne dass Anhaltspunkte für eine Allgemeinerkrankung vorliegen, dann haben wir es höchstwahrscheinlich mit eigenartigen Vorgängen zu tun, die wir vorläufig noch als torpide hyperplastische Entzündung benennen wollen, so lange bis weitere Erfahrungen vielleicht eine ätiologische Benennung oder Differenzierung ermöglichen werden.“

Ausserdem beschreibt Verf. einen Fall von hyperplastisch-sklerosierender Laryngitis.

KOTZ.

53) **V. Hinsberg. Ueber die chirurgische Behandlung der Perichondritis laryngis.** *Zeitschr. f. Ohrenheilk. Bd. 62. S. 303.*

Verf. berichtet über 8 Fälle, bei denen er nach Laryngofissur unter Schonung der Larynxweichteile den erkrankten Knorpel sorgfältig resezierte — in einem Falle den ganzen Ring- und Schildknorpel — und sofort danach mit der Dilatation begann. Diese wurde fast ausschliesslich mit der Mikulicz'schen Glaskanüle gemacht, die Verf. dadurch modifiziert hat, dass er den ursprünglich soliden Griff durch ein zweites Rohr von gleichem Kaliber ersetzte, das mit dem Lumen des ersten kommunizierte, so dass eine T-Kanüle entstand. Die Kanüle soll im Prinzip so lange liegen bleiben, bis jede Tendenz zu sekundärer Narbenschrumpfung geschwunden ist; der dazu nötige Zeitraum schwankte in den Fällen des Verf.'s von 17 Tagen bis zu mehreren Monaten. Das Bedenken, das man a priori haben könnte, dass nämlich mit der ausgedehnten Resektion des Knorpelgerüstes der Kehlkopf kollabieren könne, traf nicht zu. Ein Fall ging an Lungengangrän zugrunde, bei den übrigen, was das Resultat betrifft, war die Stimme laut, wenn auch heiser, die Atmung in 4 Fällen völlig normal, bei den übrigen war sie in der Ruhe ebenfalls normal und wurde nur bei schwerer körperlicher Anstrengung behindert.

FINDER.

54) **W. Scherf. Vier Wochen lang dauernde diffuse Schwellung der Kehlkopfschleimhaut nach einem vorübergehenden Fremdkörperreiz.** *Zeitschr. f. Ohrenheilk. Bd. 64. S. 44.*

Ein $1^1/_2$jähriges Kind hatte eine Glaskugel zerbissen; die Mutter entfernte die dünnen Scherben aus der Mundhöhle. 3 Tage darauf Stridor, Krikotracheotomie, Verlängerung des Schnittes nach oben durch das Lig. crico-thyreoideum; es wird nirgends ein Fremdkörper, sondern nur diffuse Schwellung der Schleimhaut gefunden. Da der Kehlkopf für die Atmung nicht durchgängig wurde, so wurden nach 17 Tagen die Schildknorpel gespalten; es fand sich auch hier kein Fremdkörper, sondern nur Schleimhautschwellung. Erst nach 4 Wochen gelang das Dekanülement. Es trat völlige Heilung ein.

FINDER.

55) **Otto Seifert** (Würzburg). **Grosses Knochenstück im Kehlkopf.** Mit 2 Textfiguren. *Arch. f. Laryng. Bd. 29. H. 3. S. 321. 1915.*

Ein Knochenstück, welches beim Mittagbrot in den Larynx gelangte, und bei der laryngoskopischen Untersuchung mit seiner Längsrichtung parallel zu den Stimmlippen stehend und etwas über den Larynxeingang herausragend sich darstellte, wurde mit der Schrötter'schen Zange extrahiert. Anschliessend an diese Beobachtung bespricht Verf. die vorliegende Literatur unter Anführung der beschriebenen Fälle.

B. BAGINSKY.

56) **Wüstmann. Einheilung eines Schrotkorns im Kehlkopf.** *Zeitschr. f. Ohrenheilk. Bd. 63. S. 229.*

Das Schrotkorn war von rechts vorn durch den Schildknorpel in den Kehlkopf eingedrungen und sass in den Weichteilen fest, die den Winkel zwischen dem Proc. vocalis und dem Proc. muscul. des Giessbeckenkorpels ausfüllten, und zwar lateral vom Ansatz des Musc. vocalis und oberhalb des Musc. crico-arytaenoid. lateralis. Röntgenaufnahme bestätigte dies. Es bestand anfangs ein grosses Blutextravasat im rechten Stimmband, keine Bewegungsbeschränkung desselben. Nach 14 Tagen war das Blutextravasat resorbiert.

FINDER.

57) **E. Fletcher Ingals** (Chicago). **Fluoroskopische Bronchoskopie. (Fluoroscopic bronchoscopy.)** *Med. Record. 10. Juli 1915.*

In einem früheren Artikel (Journ. Amer. med. assoc., 21. Febr. 1914) setzte Verf. diese Methode auseinander, die, wie er jetzt glaubt, zu Missverständnissen führen kann. Sie ist nicht leicht auszuführen und könnte in der Hand eines Unerfahrenen Unheil hervorbringen. Die Methode ist indiziert: 1. dort, wo so viel Blut, Schleim oder Eiter ist, dass es sehr schwierig oder unmöglich ist, den Fremdkörper zu sehen. 2. Wenn der Fremdkörper von Granulationsgewebe bedeckt ist. 3. Wenn derselbe in einer Abszesshöhle verborgen ist. 4. Wenn sich eine Striktur gebildet hat. 5. In schwierigen Fällen, wenn der Fremdkörper in einen Bronchus des Oberlappens geraten ist, oder wo er durch die gewöhnlichen Methoden nicht entfernt werden kann.

FREUDENTHAL.

58) **Chiari** (Wien). **Extraktion einer Rundkugel aus dem linken Hauptbronchus mittels der oberen Bronchoskoskopie ein Jahr nach ihrem Eindringen von der rechten Schulter aus.** *Monatsschr. f. Ohrenheilk. Bd. 49. S. 577. 1915.*

40 Jahre alter Hauptmann, in Galizien durch eine Schrapnellfüllkugel — das Schrapnell platzte oberhalb des Körpers in einer Höhe von 4 m — verletzt. Eindringen des Geschosses durch den rechten M. cucullaris in die rechte Brusthöhle, Frakturierung der 2 obersten Rippen der rechten Seite und Steckenbleiben des Geschosses, wie das am 5. Tag aufgenommene Röntgenbild zeigte, im Oberlappen nicht der rechten, sondern der linken Lunge (Wiedergabe des Röntgenbildes auf Tafel 1). Eine Woche nach dem Trauma rechtsseitige Pleuritis, wohl infolge der Verletzung der rechten Lunge; rasche Heilung der Pleuritis. 2 Monate nach dem Unfall Aushusten eines Tuchfetzens, welcher wohl mit der Kugel in

den linken Oberlappen gelangt war und von dort nach Bildung eines Abszesses in den linken Hauptbronchus ahgestossen wurde. 3 Monate nach der Verletzung eitrige Pleuritis links. Am Ende des 4. Monates Ausspucken von Eiter in reichlicher Menge. Im 9. Monat wieder Aushusten von Tuchresten, fast immer noch hohes Fieber, heftige Hustenanfälle. Im 10. Monat Nachweis der Kugel an anderer Stelle als früher, weiter unten in der Gegend des linken Hauptbronchus: Wiedergabe des schönen Röntgenbildes auf Tafel 2.

Ein Jahr nach dem Unfall obere Bronchoskopie in liegender Stellung und mit 14 mm Rohr: Kugel frei beweglich im linken Hauptbronchus; Extraktion mit Pinzette nach Art der Brünings'schen Bohnenzange, nur etwas grösser und stärker gebaut. Durchmesser der Kugel 14 mm und Gewicht 18 g. 1 Monat nach der Extraktion der Kugel noch der Befund einer linksseitigen Bronchitis.

Die Diagnose des Lungenabszesses und der Wanderung der Kugel aus dem linken Oberlappen in den Hauptbronchus war hauptsächlich an Hand der Symptome und Röntgenbilder gestellt worden; Auskultation und Perkussion hatten kurz vor der Fremdkörperentfernung nur eine starke Bronchitis im linken Unterlappen ergeben.

OPPIKOFER.

59) **Henry L. Linah. Zwei Fälle von Bronchialfremdkörpern mit Emphysem kompliziert.** *The Laryngoscope. August 1915.*

In dem ersten Falle, dem eines 8jährigen Kindes, war der den Luftstrom in den Bronchien verlegende Fremdkörper eine diphtherische Membran, welche nach einer erfolglosen Intubation ausgehustet wurde. Es bestanden starke Dyspnoe und ein sehr ausgebreitetes Emphysem des ganzen Körpers bis an das Poupartsche Band hinab. Arme, Hände, Hals, Gesicht und besonders die Augenlider waren ungeheuer angeschwollen. Der Fall genas ohne Operation, es wurde nur eine bronchoskopische Untersuchung gemacht.

Der zweite Patient, $3^1/_2$ Jahre alt, hatte vier Stücke einer gelben Rübe in die Bronchien aspiriert. Auch hier bestaud ein gleiches Emphysem mit grösster Atemnot. Wegen derselben wurde eine tiefe Tracheotomie gemacht, wobei die grosse Anschwellung des Halses so sehr das Auffinden der Luftröhre erschwerte, dass ein bronchoskopisches Rohr durch den Kehlkopf in die Luftröhre eingeführt wurde, um die Trachea fühlbar zu machen und ihr Lumen gegen Verengerung bei dem notwendigen Zurückbeugen des Kopfes zu schützen. Nach der Tracheotomie wurde ein Stück Rübe aus einem Bronchus entfernt. Das Kind starb aber trotz der Operation.

Die Autopsie zeigte starkes Emphysem der Lungen und Ausdehnung des Perikardialsacks mit Luft. Das viszerale Blatt der Pleura war mit blasenartigen Ausdehnungen derselben bedeckt. Linah meint, dass die einzige Erklärung für das allgemeine subkutane Emphysem das Bersten solcher Pleurablasen durch die Pleura in den Mediastinalraum mit Verbreitung der eingedrungenen Luft unter die tiefe Halsfaszie sei. Dies hätte aber doch Lungenkollaps und Pneumothorax gegeben und man fand keinen Pneumothorax, sondern stark emphysematöse Lungen. Nicht durch, sondern unter der Pleura wird wohl die Luft in den Mediastinalraum eingedrungen sein.

OTTO FREER.

60) **Mann. Erfolgreiche Entfernung eines Nagels aus dem rechten Bronchus bei einem 16 Monate alten Kinde. (The successful removal of a nail from the right bronchus of a sixteen month-old baby.)** *Journ. of the Arkansas state med. society. September 1915.*

Erfolgreiche Entfernung eines grossen Drahtnagels aus dem rechten Bronchus eines 16 Monate alten Kindes, unter allgemeiner Anästhesie und Tracheotomie.

HORNE.

61) **G. Siewcynski. Zur Therapie der Larynxstenosen im Kindesalter.** *Monatsschrift f. Kinderheilk. No. 4. 1914.*

Vor allem soll man darauf bedacht sein, eine Operation möglichst überhaupt zu vermeiden. Unter 84 Larynxstenosen, die im Bremer Kinderkrankenhaus in Behandlung kamen, wurde bei 18 erreicht, dass durch Anwendung von Narkophin und Chloralhydrat, teilweise allerdings in Kombination mit heissen Kompressen, eine Operation vermieden werden konnte. Unter diesen 18 Fällen lag 5 mal nicht diphtherische Laryngitis acuta vor. Von 8 im ganzen Jahr eingelieferten schweren nichtdiphtherischen Laryngitiden mit erheblicher Stenose kamen nur 3 zur Tracheotomie. Was die Frage „Tracheotomie oder Intubation"? betrifft, so ist Verf. im ganzen mehr Anhänger der ersteren. Unter 63 Tracheotomierten war nur 2mal mit ernsteren Schwierigkeiten beim Decanulement zu kämpfen. Nur bei Kindern im ersten Lebensjahre waren auch beim Verf. die Resultate sehr schlecht (75 pCt. Mortalität).

Was die Technik der Tracheotomie betrifft, so wird am Bremer Kinderkrankenhaus stets ohne Narkose operiert, es wird die quere untere Tracheotomie gemacht, und zwar nur die Haut und Unterhautfettgewebe mit dem Messer durchtrennt, dann aber stumpf mit 2 Pinzetten zwischen Thyreoidea und Thymus in die Tiefe gegangen. Verf. verteidigt die Tracheotomia inferior gegen die superior; es wurde unter den 63 Fällen nie eine Nachblutung und nur 3mal Hautemphysem beobachtet.

FINDER.

62) **L. Srebrny** (Warschau). **Zur Klinik der Trachealstenosen.** *Medycyna in Kronika Lek. 43, 44, 45, 46, 47. 1915.*

S. beschreibt mehrere Fälle von Trachealstenosen, und zwar:

1. Kompressionsstenosen seitens Aortenaneurysmen und Mediastinaltumoren. Verf. beobachtete hier öfters wiederkehrende Heiserkeit ohne subjektive Reizsymptome: Kitzeln im Halse und Husten. S. erklärt diese rezidivierende Heiserkeit durch die den Aortenaneurysmen und vielleicht auch den blutreichen Mediastinaltumoren eigene Veränderbarkeit des Volumens, infolge deren auch der Grad der Hyperämie der Luftröhren- und Kehlkopfschleimhaut Veränderungen unterliegt. Verf. folgert aus seinen diesbezüglichen Beobachtungen, dass öfters wiederkehrende Heiserkeit gewöhnlich ohne subjektive Reizsymptome den Verdacht auf Erweiterung der Aorta bzw. auf einen Mediastinaltumor lenken muss.

2. Den den Kompressionsstenosen der Trachea eigenen charakteristischen Husten schreibt der Verf. nicht einer Vagus- oder Rekurrensreizung, sondern der Verengerung des Trachealumens direkt zu.



3. In einem Falle von Kompressionsstenose seitens der vergrösserten Thymusdrüse trat einige Wochen nach ausgeführter Tracheotomie der Tod ein. Verf. erblickt den ungünstigen Erfolg der Behandlung in der nicht genügend gründlichen Untersuchung des Falles. S. glaubt, dass die in diesem Falle von ihm nicht angewandte Tracheoskopie die Ursache der Stenose direkt nachzuweisen im Stande war und dass eine Thymektomie das Leben des Kindes retten konnte. Auch wurde die Blutuntersuchung, der Verf. eine wichtige differentialdiagnostische Bedeutung zuschreibt, nicht unternommen.

4. Von zwei Fällen von Granulationsstenose der Trachea wurde in dem ersten, der nach einer Tracheotomie entstand, die Geschwulst endotracheal, im zweiten, wahrscheinlich auf dem Grunde eines Ulkus entstandenen, nach vorangegangener Tracheotomie entfernt. Nachdem aber hier nach Entfernung der Kanüle ein Rezidiv entstand, wurde auch hier die endotracheale Methode mit gutem Erfolge angewandt. Verf. redet in Fällen von Granulationsstenose der oberen Tracheoskopie das Wort.

5. Von zwei Fällen von Trachealtumor wurde der eine bei einem 9jährigen Kinde in Lokalanästhesie tracheoskopisch entfernt; der zweite bei einem 55jährigen Manne soll wegen seiner beträchtlichen Dimensionen per tracheotomiam operiert werden. Ausser diesen zwei Trachealtumoren beobachtete Verf. in einer der hiesigen Spitalabteilungen noch einen dritten von chirurgischer Seite operierten Tumor. Alle drei Tumoren scheinen gutartiger Natur zu sein; nur einer (bei dem 9jährigen Kinde) wurde mikroskopisch untersucht (Fibrom).

6. In einem wegen akuter Kehlkopfstenose bei einem Kinde tracheotomierten Falle musste während mehrerer Monate die Sondenernährung angewandt werden, da die auf natürlichem Wege gegebene Nahrung gänzlich durch die Kanüle herausfloss. Da die letztere wegen Suffokationserscheinungen nicht entfernt werden konnte, wurde vom Verf. eine laryngoskopische Untersuchung unternommen, die einen kleinen Tumor der hinteren Trachealwand ergab. Es wurde daher die Trachealwunde erweitert, wobei sich herausstellte, dass den Tumor ein Teil der Oesophaguswand, die zwischen den Rändern der durchschnittenen hinteren Trachealwand eingeklemmt war, bildete. Die Oesophaguswand zeigte eine kleine Fistel, die in das Lumen des Schlundkopfes führte. Beide Wunden — des Oesophagus und der hinteren Trachealwand — wurden vernäht und nach kurzer Zeit konnte die Kanüle entfernt werden. Es war somit bei der Tracheotomie die hintere Wand der Trachea und die vordere des Oesophagus durchschnitten. Die letztere stülpte sich mit der Zeit in das Lumen der Trachea ein und bildete daher ein Hindernis für die Entfernung der Trachealkanüle. Verf. schlägt vor, in Fällen von Oesophagotrachealfisteln, die auf dem Grunde einer heilbaren Krankheit entstanden sind, eine der in seinem Falle ausgeführten ähnliche plastische Operation anzuwenden.

v. SOKOLOWSKI.

63) **Gerald B. Webb, Alexius M. Forster** und **G. Burton Gilbert** (Colorado Springs, Colo.). **Die Lage der Trachea. (Trachea position.)** *Journ. amer. med. assoc. 18. September 1915.*

Einer der Verff. behandelte einen Patienten 15 Jahre lang wegen einer

Kaverne der linken Lungenspitze, während derselbe in Wirklichkeit eine Verlagerung der Trachea hatte. Dies führte alle drei Autoren dazu, gemeinsam 100 Fälle von Lungentuberkulose auf diese Abnormität zu untersuchen. Die häufige Verlagerung nach der affizierten Seite hin legt die Möglichkeit nahe, dass die Deviation der Trachea bei scheinbar gesunden Personen das Resultat einer früher überstandenen Infektion der Lunge sei. Durch Palpation und Auskultation lässt sich die Lage der Luftröhre leicht eruieren. FREUDENTHAL.

64) **Girardet** (Essen, Ruhr). **Doppelte Perforation eines Tuberkelknotens in die Aorta und die Bifurkation der Trachea.** *Deutsche med. Wochenschr. No. 28. S. 1425 1914.*

39jähriger Mann wird mit Hämoptoe eingeliefert. Plötzlich tödliche Blutung aus den Luftwegen. Bei der Sektion: Erweichter Tuberkelknoten am Perikard zwischen Aorta und Pulmonalis. Durchbruch in die Aorta ascendens. Einbruch des dadurch gebildeten Blutsackes (Aneurysma spurium) in die Trachea, knapp über der Bifurkation. Profuse Blutung in Atem- und Speisewege, Blutaspiration in die Lungen, Concretio recens pericardii. Alte vernarbte tuberkulöse Herde in beiden Lungenspitzen, besonders rechts. Tuberkulöse Fistel am Sternum. Disseminierte Miliartuberkulose der Leber, Nieren, Milz und Lungen. Epikrise und Literatur. Doppelte Perforationen tuberkulöser Prozesse in die Aorta und andere benachbarte Organe sind sehr selten. R. HOFFMANN.

65) **Samuel Iglauer** (Cincinnati, O.). **Zufälliger Pneumothorax während einer Tracheotomie; Bericht eines Falles. (Accidental pneumothorax during tracheotomy, with report of a case.)** *Annals of otology, Juni 1915.*

Ein Kind von 23 Monaten, das drei Tage vorher angeblich einen Fremdkörper verschluckt hatte, musste wegen starker Dyspnoe eiligst tracheotomiert werden. Während der Operation, aber noch bevor die Luftröhre eröffnet war, sah man Luftblasen am unteren Teil der Wunde. Unmittelbar nach der Operation Kollaps, von dem das Kind sich erholte, und Pneumothorax. Ein Fremdkörper wurde nicht gefunden und das Kind genas vollständig nach 27 Tagen.

FREUDENTHAL.

e II) Stimme und Sprache.

66) **Karl Nickel. Wie erlernen Kehlkopflose eine für Verkehr und Beruf ausreichende Sprache?** *Stimme. VIII. H. 8 u. 9. Mai/Juni 1914.*

Darstellung der Unterrichtsmethode zur Erzielung der Pharynxstimme und Sprache Kehlkopfloser mit völliger Ausserachtlassung bisheriger Arbeiten von Gutzmann u. a. Neues wird nicht gebracht. NADOLECZNY.

67) **Anton Elders. Neues Verfahren der Stotterheilung.** *Stimme. VIII. H. 8. Mai 1914.*

E. hat die alte Methode, die vom Singen ausgeht und die Verwendung einer Mundsperre neu entdeckt, um den „offenen Klang“ zu erzielen. Dann lässt er mit

verbundenen Silben im Takt und schliesslich mit natürlichem Tonfall sprechen. Er rühmt die suggestive Kraft des offenen Klanges und — seiner Methode, an der aber nichts Neues ist (vgl. dieses Centralbl. Oktober 1915. Ref. 43, 44, 45).

NADOLECZNY.

68) **E. Fröschels** und **F. Fremel. Gehör und Sprache. Beitrag zur Aetiologie des Sigmatismus.** *Arch. f. exper. u. klin. Phonetik. Bd. 1. H. 3. S. 205. 1914.*

Darlegung der bisher bekannten und schon vielfach erörterten Aetiologie der Aussprache-Fehler des S-Lautes mit besonderer Berücksichtigung der Sprachentwicklung und der Schwerhörigkeit für hohe Töne (auf die schon Bloch verwiesen hat. Ref.). Wenn die obere Hörgrenze unter c^7 reicht, soll das S nicht mehr perzipiert werden. Wenn gut sprechende Erwachsene das S durch T ersetzen, so leiden sie an einer doppelseitigen Erkrankung des inneren Ohres. (Diagnose der Ohrerkrankung aus dem Sprachfehler.) Hörübungen und elektrische Behandlung sollen Ohr und Sprache bessern!

NADOLECZNY.

69) **J. Forchhammer. Systematik der Sprachlaute als Grundlage eines Weltalphabets.** *Arch. f. exper. u. klin. Phonetik. Bd. 1. H. 4. S. 281.*

Ein theoretisch ausführlich begründeter Vorschlag, der durch Einteilung der Sprachlaute in Buchstabenlautgruppen zu einem Alphabet mit wenig über vierzig Buchstaben gelangt. Die Einzelheiten müssen im Original nachgelesen werden, das sich zu einem kurzen Referat nicht eignet.

NADOLECZNY.

70) **G. Hudson Makuen** (Philadelphia). **Die Psychologie des Stotterns. (The psychology of stammering.)** *New York med. journ. 17. Juli 1915.*

Wir alle haben in unserer Entwicklungsperiode bei gewissen Gelegenheiten gestottert. Doch nur diejenigen, bei denen dies grössere Dimensionen annahm, werden Stotterer genannt. Bei den letzteren hat das auditorische Bild, das vorhanden ist, bevor ein Kind spricht, aus hereditären oder anderen pathologischen Ursachen Schaden gelitten, und diese Ursachen befinden sich in dem psychomotorischen Sprachgebiet. Die Therapie solcher Zustände wird dann weiter ausgeführt.

FREUDENTHAL.

f) Schilddrüse.

71) **Lotheissen. Thyreoiditis nach Schädelschuss.** K. k. Gesellschaft der Aerzte in Wien, Sitzung vom 14. Mai 1915. *Berliner klin. Wochenschr. No. 24. S. 649. 1915.*

Das Projektil war bei dem Soldaten oberhalb des linken Jochbeins eingedrungen. Nach mehreren Tagen unter Fieber rechts Schwellung am Hals. Wie die Röntgenuntersuchung ergab, war das Projektil in der Thyreoidea stecken geblieben und hatte dort eine Entzündung verursacht.

R. HOFFMANN.

72) **Walter Lathrop** (Hazleton, Pa.). **Rektale Anästhesie bei der Thyreoidektomie. (Rectal anesthesia in thyreodectomy.)** *Pennsylvania med. journ. November 1915.*

Bei neurotischen und asthmatischen Personen ist die Methode von

Gwathmey sehr zu empfehlen. Bemerkenswert ist die Abwesenheit des Erstickungsgefühls und der Cyanose während der Operation, sowie des Erbrechens nach derselben. Auch kann Patient schneller Nahrung und Medikamente zu sich nehmen.

FREUDENTHAL.

73) **Fahr. Histologische Befunde an Kropfherzen.** Aerztlicher Verein in Hamburg. *Deutsche med. Wochenschr. No. 50. S. 1501. 1915.*

Es wurden 7 Kropfherzen untersucht, 5 bei Basedow und 2 bei gewöhnlicher Struma. Allen Fällen gemeinsam waren interstitielle und perivaskuläre Rundzelleninfiltrate sehr wechselnder Intensität. 4 dieser Fälle waren ganz rein. Ein Basedow war durch Paratyphus, die beiden Fälle von gewöhnlicher Struma durch Koronarsklerose kompliziert. Beim Kropfherzen im Körper kreisende Toxine können also nicht nur die Herznerven, wie man bisher auf Grund klinischer Beobachtung in erster Linie annahm, sondern auch die Herzmuskulatur direkt angreifen.

R. HOFFMANN.

g) Oesophagus.

74) **H. Arrowsmith** (Brooklyn). **Angioneurotisches Oedem des Oesophagus. Eine klinische Geschichte. (Angio-neurotic edema of the esophagus. A clinical history.)** *The Laryngoscope. März 1915.*

Es handelte sich um eine 50jährige Frau mit Stenose des Oesophagus, als deren Ursache Verf. auf ösophagoskopischem Wege ein zirkumskriptes angioneurotisches Oedem feststellte, das gerade hinter dem Ringknorpel lokalisiert war.

EMIL MAYER.

75) **Axhausen. Totale Oesophagoplastik.** Vereinigte Berliner ärztliche Gesellschaften. Sitzung vom 10. November 1915. *Deutsche med. Wochenschr. No. 50. S. 1502. 1915.*

Totale Verätzung des unteren Teils der Speiseröhre durch Salzsäure. Völlige Stenosierung, Ernährung nur mit Flüssigkeit nach 3—4mal täglicher Bougierung möglich. A. nahm nach dem Vorgang von Roux und Lexer die Ausschaltung einer Dünndarmschlinge vor, so dass der Zusammenhang des ausgeschalteten Stückes mit dem Mesenterium erhalten blieb. Das eine Ende der Schlinge wurde in den Magen versenkt, das andere durch eine längs des Brustbeins gebildete Hautröhre in die Höhe geleitet und mit dem Oesophagus verbunden. Die Ernährung ist jetzt ungehindert.

R. HOFFMANN.

76) **Ritt** (Russland). **Ein Fall von Krebs der Speiseröhre mit Seleniol behandelt. (Un cas de cancer d'oesophage traité par le séléniol.)** *Genfer Dissert. 1914.*

Schon vor Jahren war durch Solkowsky u. a. der Einfluss nachgewiesen worden, den kolloidale Lösungen von schweren Metallen gegen das Wachstum von Tumoren ausüben, indem sie, in die Geschwulst direkt eingespritzt, den autoly-

tischen Zerfall erregen. Das ausschliessliche Vermögen gewisser Gewebszellen gewisse Metallsalze anzuziehen und sich einzuverleiben, sei eine der grössten Entdeckungen der Biologie. Zu diesen schweren Metallen, deren Lösungen ohne Schaden intravenös eingespritzt werden können, gehören das Selenium und das Tellurium. Leukozyten in Gegenwart von selenierten Lösungen fressen sich voll von Malanoselenium, und diese Leukozyten tragen zur Umwandlung des Glykogens in Glykose bei. Die neoplastischen Gewebszellen können aber ohne Glykogen nicht gedeihen und gehen rasch zugrunde. So soll die Einwirkung kolloidaler Lösung schwerer Metalle auf die Tumoren blitzartig sein, indem diese sofort zu einem hämorrhagischen Brei zerfallen.

Verf. führt eine These von Girard an, worin über 10 Fälle von Krebsbehandlung mit Selen berichtet wird; alle waren äusserst vorgeschrittene Carcinome verschiedener Körpergegenden. Die unmittelbare Reaktion besteht in 2 bis 3tägigem Fieber, bei Nachlass der Beschwerden bis zu einem gewissen Grade. Die Einspritzungen sollen nach 8—14 Tagen wiederholt werden. Von Radikalheilung war bei diesen Fällen keine Rede, höchstens, aber nicht immer, trat bald vorübergehende Besserung ein.

Der eigene Fall des Verf.'s betraf ein sehr vorgeschrittenes Carcinoma cardiae, welches durch 18 intramuskuläre und intravenöse Injektionen nur während eines Monats Schluckbesserung erfuhr und dann der chirurgischen Klinik überwiesen werden musste.

Verfasserin gibt in ihren Schlussfolgerungen zu, dass das Seleniol höchstens palliative Besserungen erzielt, aber wegen der subjektiven Erleichterung immerhin Erwähnung verdient.

JONQUIÈRE.

II. Kritiken und Gesellschaftsberichte.

XXXVII. Jahresversammlung der American Laryngological Association.

Niagara Falls, 1. bis 3. Juni 1915.

(Fortsetzung und Schluss.)

Casselberry: In einer neuen Arbeit berichtet Kelly über nicht weniger als 30 Fälle schlechter Resultate bei Probepunktion des Antrums. Der von Freer erwähnte Fall ist seines Wissens der erste, bei dem ein Versuch, die Höhle durch die natürliche Oeffnung auszuspülen, unglücklich verlief. Wenn er die Kanüle einführt und dabei die Orbitalplatte durchbohrt, so kann man nicht mehr von einer Ausspülung durch die natürliche Oeffnung sprechen. Die Kanüle, mit der C. durch die natürliche Oeffnung ausspült, ist sehr dünn, in mehr als einem rechten Winkel abgebogen und nur 1—2 mm lang. Damit gelingt in den meisten Fällen die Ausspülung von der natürlichen Oeffnung aus. Der Druck darf nicht zu hoch sein. Dasselbe gilt auch für die anderen Höhlen.

Sluder beschreibt zum Schluss ausführlich seine Methode, unter Zuhilfenahme des Hays'schen Pharyngoskops, das hintere Siebbeinlabyrinth und die Keilbeinhöhle zu operieren.

Bryson Delavan (New York): Die Wirkungen des Radiums auf die Nasenrachenfibrome.

Von den drei Methoden der Behandlung: Entfernung des Tumors nach präliminärer Eröffnung der ihn verdeckenden Teile, Entfernung per vias naturales mittels Evulsion oder mit der kalten Schlinge, Reduktion der Grösse des Tumors und seiner Vaskularisation mittels Elektrolyse, Einspritzung chemischer Mittel mit nachfolgender Entfernung des Tumorrestes mit der galvanokaustischen Schlinge hält D. die letztere Methode bei weitem für die beste, obwohl sie langwierig, bisweilen schmerzhaft ist und erhebliche Geschicklichkeit erfordert. Nach statistischen Angaben starben von den nach der ersten Methode operierten 26 pCt., von den per vias naturales operierten starben 5 pCt., während von 66 Fällen, die mittels der elektrischen Methoden behandelten 100 pCt. geheilt wurden.

Die guten Resultate, die mit Radium und Röntgenstrahlen bei Uterusfibromen erzielt wurden, lenken die Aufmerksamkeit auf diese Behandlung bei den relativ kleineren und leichter zugänglichen Fibromen des Nasenrachenraums. Robert Abbe hat Methoden speziell für die Applikation des Radiums in Nase und Nasenrachenraum angegeben. Die beste Prognose bieten Fälle von langsamer Entwicklung bei nicht zu jungen Patienten.

Cornelius G. Coakley (New York) hat in einem Fall von Carcinom der Nase einen ausgezeichneten Erfolg mit Radium gehabt; auch mehrere Fälle von Larynxpapillomen heilten unter Radium und zwar darunter ein Fall, der seine Papillome von der Kindheit bis über das 40. Lebensjahr hatte. In einem Fall von Angiofibrom, welches die ganze Nasenhöhle ausfüllte, gebrauchte er 18 mg Radium in einer Glastube, die in gewöhnlichem Heftpflaster eingehüllt war und in die Nase eingeführt wurde; später wurde eine Tube mit 83 mg eingeführt, die bis in den Nasenrachenraum reichte und 24 Stunden darin belassen. Es entstand eine starke Verbrennung im Gesicht. Pat. kann jetzt durch die Nase atmen und man kann von vorne in den Nasenrachenraum hineinblicken. Seit Anwendung des Radiums haben die Blutungen, an denen Pat. früher regelmässig litt, ganz aufgehört. Was die Reaktion anbetrifft, so erinnert er an einen von Kelly behandelten Fall von Larynxcarcinom, bei dem eine derartige Reaktion auftrat, dass die Tracheotomie gemacht werden musste.

Lewis A. Coffin: Die nichtoperative Behandlung der Nebenhöhlen.

C. hat in vielen Fällen durch negativen Druck und Anwendung von autogener Vakzine sehr befriedigende Resultate erzielt. Mittels eines von ihm angegebenen speziellen Saugeapparates wird das Sekret aus den Höhlen gesaugt, für besondere Fälle wird an den Saugapparat noch eine Kanüle angebracht, danach wird in die Höhlen unter starkem Druck Luft eingeblasen, welche durch Ver-

nebelung von Oel mit verschiedensten medikamentösen Mitteln beladen ist. In Verbindung mit diesem Verfahren hat C. mittels Anwendung der Autovakzine in zwei Fällen ein völliges Sistieren der Absonderung erzielt, in denen das Saugen allein in Verbindung mit Vakzine keinen Erfolg hatte. Der negative Druck soll niedrig beginnen und allmählich steigen, während der Nebel gleich unter starkem Druck eingetrieben werden soll. Als Medikamente benutzt C. ein den Bacillus Bulgaricus enthaltendes Oel oder ein Jodpräparat.

Harris P. Mosher: Beobachtung über intranasale Exenteration des Siebbeinlabyrinths bei Pansinusitis.

M. bespricht die hauptsächlichsten Punkte in der Anatomie des Siebbeinlabyrinths und beschreibt dann seine Methode der Ausräumung folgendermassen: Es wird zuerst das vordere Ende der mittleren Muschel entfernt. Man geht am besten mit der Kurette in das Siebbeinlabyrinth ein, indem man zuerst die Aggerzelle, falls solche vorhanden ist, ausser acht lässt und weiter oben — entsprechend dem äussersten oberen Teil der mittleren Muschel und etwas mehr nach hinten eingeht. Wenn die Kurette nicht leicht in das Siebbeinlabyrinth eindringt, muss sie etwas höher und weiter hinten angesetzt werden. Es kann für den Anfänger schwierig sein, den Punkt zu finden. Ist man einmal in das Labyrinth eingedrungen, so wird die Kurette gedreht und nach vorn ausgeräumt, bis das Instrument die Hinterfläche des Proc. nasalis des Oberkiefers berührt. Dann wird es gedreht, so dass es nach hinten sieht und es wird rückwärts und nach oben der Proc. unciformis, die Bulla ethmoidalis und ihre Zellen eröffnet. Nach Forträumung der Splitter und Fragmente kann man den Ductus naso-frontalis sondieren und erweitern. Der zweite Akt der Operation geht folgendermassen vor sich: Während der Kopf des Patienten so gehalten wird, dass die Lamina cribriformis als Richtschnur dient, geht man mit der Kurette durch den Ansatz der mittleren Muschel und führt sie nach hinten von der Aussenseite der mittleren und oberen Muschel zu der Vorderwand der Keilbeinhöhle, dann wird die Kurette nach unten gekehrt und mit Gewalt durch den Boden des Siebbeinlabyrinths hindurchgestossen. Es bleibt im allgemeinen danach die hintere Hälfte der mittleren Muschel disloziert und hängt herab; sie wird mit Schlinge oder Conchotom entfernt. Die unteren zwei Drittel der Innenwand sind so entfernt worden; das obere Drittel dieser Wand bleibt als ein von vorn nach hinten verlaufender Grat, der vorn von der mittleren und hinten von der oberen Muschel gebildet ist. Es soll von diesem Grat so viel wie irgend möglich entfernt werden. Besonders wichtig ist es, den Teil des Labyrinths fortzunehmen, der vor der Vorderwand der Keilbeinhöhle liegt. Zum Schluss wird die Innenfläche des Os planum von hinten nach vorn kurettiert.

Otto T. Freer: Eröffnung der Stirnhöhle von der Nase aus.

Die Operation beginnt gewöhnlich mit der Ablösung des vorderen Endes der mittleren Muschel oder mit Resektion ihrer vorderen Hälfte; in manchen Fällen kann eine vorspringende mittlere Muschel intakt gelassen werden. Wenn nötig, wird zunächst der Processus uncinatus mit dem scharfen Freer'schen Septumelevatorium fortgeschnitten, um die Bulla ethmoidalis voll zu Gesicht zu bringen.

Mit einer Ringkurette wird die Bulla eröffnet und die vorderen Siebbeinzellen werden von der Bulla nach vorne und aufwärts zum Processus nasalis des Oberkiefers und, wenn möglich, zum Boden des Sinus fortgeräumt, der letztere durchbrochen und der Sinus hinter der Crista nasalis interna eröffnet. Wenn der Boden des Sinus zu hart ist, um von der Kurette durchbrochen werden zu können, so wird eine besonders angegebene Kurettensonde durch das Ostium eingeführt, nachdem der Weg mittels einer gewöhnlichen Sonde ausfindig gemacht worden ist; mittels der Kurettensonde wird das Ostium nach hinten erweitert, dann eine grössere Kurette derselben Form nach oben in das Ostium eingeführt und alle noch unter der Orbitalplatte vorhandenen Zellen fortgeräumt. Wenn nötig, kann noch das Ostium nach vorne zu mittels einer Trephine erweitert werden. Die Hauptsache ist jedoch die Erweiterung nach hinten wegen der postoperativen Bildung von obstruierenden Narben in der Gegend der Crista nasalis interna. Es empfiehlt sich nicht, nach innen zu kurettieren, da die Gefahr besteht, in die Schädelhöhle durch die Wand der Fossa olfactoria einzudringen, besonders wenn ein Torus olfactorius existiert, wie ihn Onodi beschrieben hat. In Fällen, in denen die Eiterung in erheblichem Maasse nach der intranasalen Operation fortdauert, während die Höhle für die Drainage nach der Nase zu offen bleibt, muss man zur Operation von aussen schreiten. Wo Lidschwellung, Exophthalmus oder Cerebralsymptome auf Karies der Sinuswand hindeuten, soll die intranasale Operation nicht versucht werden.

George E. Shambough (Chicago): Zwei Fälle von chronischer Pansinusitis, verbunden mit Allgemeininfektion.

Beide Fälle betrafen junge Frauen. In beiden Fällen waren alle Nebenhöhlen auf beiden Seiten erkrankt. Durch intranasale Behandlung wurden in dem einen Fall alle Höhlen geheilt bis auf die Stirnhöhle, während in dem anderen auch diese geheilt schien. In dem einen Fall trat eine Attacke von akutem Gelenkrheumatismus ein, die augenscheinlich von dem Herd in den Sinus ausging. Die Eröffnung einer grösseren hinteren Siebbeinzelle und der benachbarten Keilbeinhöhle hatte Verschwinden des Rheumatismus zur Folge. Im anderen Falle trat im Anschluss an eine akute Exazerbation der lange bestehenden Sinusitis als Folge eines schweren akuten Gelenkrheumatismus eine schwere chronische Arthritis auf, die alle Gelenke des Körpers befiel. Dieser Fall war wiederkehrenden Attacken von akuten Exazerbationen ausgesetzt, welche mit Fieber und erhöhten Gelenkschmerzen einhergingen. Sobald die Sinusitis geheilt war, traten keine akuten Exazerbationen in den Gelenken mehr auf.

Diskussion über Pansinusitis.

Harmon Smith (New York) demonstriert eine Spritze, mit welcher Milchsäurebazillen in einer Lösung von Argyrol, Enzymol oder einem anderen Präparat in die Höhle gespritzt werden, nachdem ein Vakuum in der Höhle geschaffen worden ist; die Methode kann zu Hause 2—3mal täglich angewandt werden. Subakute und chronische Fälle haben sich bei dieser Behandlung gebessert.

Thomas Hubbard (Toledo) warnt davor, einen zu starken negativen Druck auf die Schleimhaut der Nebenhöhlen auszuüben, da dadurch Blutungen hervorgerufen werden können.

Henry L. Swain (New Haven) hat sich in zwei Fällen von den Vorzügen der Coffin'schen Methode überzeugen können. In dem einen Fall konnte man bequem in die Keilbeinhöhle hineinblicken, aber man sah kein Sekret. Mittels des Coffin'schen Apparats gelang es, eine grosse Menge Eiter herauszusaugen.

John F. Barnhill (Indianopolis) hat seit zwei Jahren die Mosher'sche Operationsmethode mit sehr gutem Resultat angewandt.

Fletcher Ingals (Chicago) hält ebenfalls die Mosher'sche Operation für sehr empfehlenswert, er zieht es jedoch vor, das vordere Ende der mittleren Muschel zu entfernen, da man so einen besseren Ueberblick erhält. J. ist mit der von ihm vor einigen Jahren angegebenen Methode zur intranasalen Eröffnung der Stirnhöhle zufriedener, als mit jeder anderen. Wenn allein die Stirnhöhle erkrankt ist, so kann man mit dieser Methode eine genügend grosse Oeffnung machen, um Heilung herbeizuführen. In 90 pCt. der Fälle werden die Patienten gerade so schnell hergestellt wie durch jede grössere Operation. Die nötige Oeffnung beträgt in der Regel nicht mehr als 2 mm im Durchmesser.

Lewis A. Coffin (New York) bedient sich einer etwas modifizierten Mosher'schen Methode. An Stelle der Kurette benutzt er den Meissel. Durch einen leichten Schlag überzeugt er sich, ob er auf feste Unterlage gekommen ist. Er macht mit dem Meissel eine Inzision nach oben und unten, geht dann nach oben gegen die Medianlinie und führt an dieser Stelle die Luc'sche Zange ein.

William E. Casselberry entfernt ebenfalls das vordere Ende der mittleren Muschel. Die Angabe von Watson Williams, dass die obere Wand sehr reich an Blut- und Lymphgefässen ist, die mit dem Gehirn kommunizieren, hat ihn oft abgeschreckt, die Operation so gründlich zu machen, wie es nötig gewesen wäre, auch fand er diese Wand bisweilen so hart, dass es fast unmöglich war, durch sie hindurch zu kommen.

Charles W. Richardson (Washington): Tonsillektomie bei Erwachsenen. Sind wir berechtigt, so viele Tonsillektomien unterschiedlos zu machen, um Infektionen zu beseitigen?

Es werden infolge der Vorstellung, dass die Tonsillen die einzige Infektionsquelle darstellen — eine Vorstellung, die sogar in der Laienwelt platzgegriffen hat —, eine grosse Anzahl von Tonsillektomien aus ungenügenden Indikationen gemacht. Wenn die Anamnese nur ergibt, dass eine Tonsillitis einer Allgemeininfektion vorausgegangen war, so ist die Entfernung der Tonsillen nicht gerechtfertigt, wenn diese bei nachträglicher Untersuchung völlig normal scheinen.

Hudson Makuen (Philadelphia): Wenn Eiter in den Lakunen vorhanden ist, so ist es möglich, die Ränder der Lakune zu kauterisieren, ohne dass es nötig wäre, eine Tonsillektomie zu machen. Manche von diesen Fällen sind inoperabel

und es ist viel besser, für ausreichende Drainage zu sorgen und so die Möglichkeit einer Infektion zu beseitigen.

William E. Casselberry (Chicago) meint, es sei manchmal nicht möglich, dem Internisten, der uns einen Patienten zur Untersuchung der Mandeln zuschickt, mit Bestimmtheit zu versichern, ob die Mandeln die Quelle einer Allgemeininfektion sind; auch wenn man die Gaumenbögen beiseite zieht und noch so genau untersucht, ist dies oft nicht möglich, denn die Tonsille ist wie ein Schwamm und kann trotz des negativen Untersuchungsergebnisses doch die Infektionskeime in sich beherbergen. Eventuell müssen wir nach anderen Infektionsquellen Umschau halten und es sei da vor allem auf die Nebenhöhlenerkrankungen hingewiesen, die häufig die primäre Quelle der Mandelinfektion darstellen.

Thomas Hubbard machte auf die Zähne als Quelle von Allgemeininfektion aufmerksam. Er berichtet über die Methode von Price (Cleveland), der von den im periodontalen Gewebe gefundenen Bakterien Kulturen anlegt; auf diese Weise kann er die Wurzel ausfindig machen, welche den aktiven Mikroorganismus enthält, auf den die Allgemeininfektion zurückzuführen ist. In zweifelhaften Fällen könnte man auf diesem Wege aussagen, ob die Tonsille die Quelle der Infektion ist.

Hanau W. Loeb hält es für gerechtfertigt, bei Krankheiten, bei denen wir keine andere Quelle der Infektion finden, die Tonsillen zu entfernen. Er führt einen Fall von lange bestehender rheumatischer Arthritis an, der von verschiedenen Internisten ohne Resultat untersucht war und bei dem er die nicht sonderlich grossen Tonsillen entfernte und dann eine Vakzine nach der Methode von Rosenau einspritzte. Es trat unmittelbar hinterher Besserung ein.

James E. Logan (Kansas City) erinnert daran, dass oft die Quelle der Infektion am Rachendach in Gestalt von entzündetem oder degeneriertem adenoidem Gewebe zu suchen ist.

George E. Shambough (Chicago): Die Frage der Herdinfektion bei Allgemeinerkrankungen wird von den Internisten besser gewürdigt als von den Spezialisten. Im Presbyterian Hospital in Chicago hat man deutliche Beziehungen zwischen Appendicitis und Tonsillitis beobachtet. Auch Duodenalgeschwüre sind oft die Folge einer Herdinfektion. Jedoch ist nicht immer die Tonsille die Quelle der Herdinfektion. Diese Fragen sollten nicht von Dentisten, Hals- und Nasenspezialisten, sondern von allen bearbeitet werden.

In den meisten Fällen kann man entscheiden, ob die Tonsille schuld ist. Erstlich durch die Anamnese; wenn ein Patient nach einer Angina einen Anfall von Rheumatismus gehabt hat, so ist ein Zusammenhang zwischen den beiden zu vermuten. Wenn man nicht positiv nachweisen kann, dass die Tonsille der Herd der Infektion ist, so soll ein kompetenter Internist sein Urteil abgeben; kann dieser keinen anderen Herd der Infektion finden, so bleibt die Tonsille verdächtig.

Otto T. Freer (Chicago) gibt zu, dass die Tonsille die Quelle von Allgemeininfektion sein kann, glaubt aber, dass diese von der Rachentonsille häufiger ausgeht, als von der Gaumentonsille. Gewöhnlich weisen die Lymphwege auf die

Geschichte der Infektion hin; wenn die Lymphwege nicht beteiligt sind, so ist F. nicht geneigt, die Tonsille als Ursache der Infektion zu betrachten.

Walter F. Chappell: Wirkungen von Proteinextrakten von Pollen und Früchten auf die oberen Luftwege.

Verf. hat beobachtet, dass es Menschen gibt, die nach dem Genuss gewisser Früchte oder dem Trinken bestimmter Weine lokale Reizungen auf der Schleimhaut der oberen Luftwege und im äusseren Gehörgang aufweisen. Solche Früchte waren Erdbeeren, Grapefruit, Tomaten. Die grössten Störungen traten nach Genuss roher Aepfel auf. Wenn jemand anaphylaktisch gegenüber einer bestimmten Frucht ist, kann er es auch gegenüber anderen sein. Beim Kochen wird die Wirkung dieser Früchte etwas abgeschwächt. Verf. hat bei fünf Personen, von denen er wusste, dass sie sich gegen Erdbeeren, Tomaten, Aepfel anaphylaktisch verhielten, Proteinextrakte dieser Früchte angewandt, eine sechste Person wurde als Kontrollperson angewandt. Es traten zum Teil sehr schwere, teils lokale, teils allgemeine Reaktionen auf.

J. L. Goodale (Boston): Pollentherapie bei Heufieber.

Pollenextrakt hält sich in 14proz. alkoholischer Lösung mehrere Monate lang. Wenn man Heufieberpatienten etwas davon auf eine Hautschramme appliziert, so tritt bei Anwendung der Pollen, gegen die der Patient empfindlich ist, eine deutliche Reaktion auf. Dies setzt uns instand, zu bestimmen, welche Pflanze in dem betreffenden Fall den Reiz ausübt. Die Intensität der Hauterscheinungen wird herabgesetzt durch häufige Darreichung der betreffenden Proteide per os; gleichzeitig mit der Herabminderung der Reaktion scheint eine gesteigerte Toleranz der Schleimhäute gegen die Pollen der betreffenden Pflanze einherzugehen. Die Pollentherapie bei Heufieber ist eine vielversprechende Behandlungsmethode, jedoch steht ihr Wert und die Dauerhaftigkeit ihrer Resultate noch nicht völlig fest. Serobiologische Methoden haben die phylogenetischen Beziehungen zwischen den verschiedenen Pflanzenfamilien festgestellt. Die Anwendung dieser Entdeckungen auf die Heufiebertherapie durch Injektion von Pflanzenproteiden verspricht für die Auswahl des im gegebenen Falle erforderlichen spezifischen Materials von Nutzen zu sein.

Burt R. Shurley (Detroit) hat die Beobachtungen Goodale's bestätigen können.

Emil Mayer (New York) plaidiert dafür, dass nur Standardlösungen gebraucht werden; die von chemikalischen Firmen in den Handel gebrachten Lösungen sind zu verwerfen.

Fletcher Ingals (Chicago): Bronchoskopie unter Führung des Fluoreszenzschirms.

Die Methode ist von besonderem Wert in den Fällen, wo so viel Schleim, Blut oder Eiter vorhanden ist, dass es schwer ist, den Fremdkörper zu sehen oder wo dieser durch Granulationen bedeckt ist, ferner wenn er in einer Abszesshöhle verborgen ist, wenn sich eine Striktur gebildet hat und in schwierigen Fällen, in denen der Fremdkörper im oberen Lappen steckt oder sonst wie durch die ge-

wöhnlichen Methoden nicht zu entdecken ist. Der Operateur steht zur Linken von dem Kopf des Patienten und hält das Bronchoskop, das vorher bis zu dem Fremdkörper eingeführt war, und dirigiert es nach dem Schatten des Fremdkörpers. Ebenso wird die Zange durch den Schatten auf dem Schirm geleitet. Es werden zwei Fälle mitgeteilt.

George L. Richards (Fall River): Fremdkörper in der Lunge, dessen Diagnose zuerst durch Blutuntersuchung gestellt wurde. Entfernung.

25jähriger Mann, der seit Kindheit an Anfällen von Asthma, Bronchitis und Brustschmerzen leidet; es bestand mässige aber ständige Leukozytose. Physikalische Untersuchung ergab nichts Bestimmtes, Röntgenuntersuchung ergab einen Tapeziernagel im rechten Bronchus; wann der Fremdkörper dahin gelangt war, liess sich nicht eruieren. Chevalier Jackson entfernte nach vorheriger Dilatation des strikturierten Bronchus den erodierten und oxydierten Kopf des Nagels, die Spitze kam nicht mit heraus. Die Brustbeschwerden hörten völlig auf.

Robert Clyde Lynch (New Orleans) demonstriert einen Apparat zur Schwebelaryngoskopie, der in mehreren Punkten Modifikationen des Killian'schen Modells zeigt.

Harmon Smith (New York) berichtet über einen unglücklichen Fall. Er betraf einen Mann, der während einer zahnärztlichen Operation einen Zahnbohrer aspiriert hatte. Röntgenaufnahme zeigte den Fremdkörper im linken Oberlappenbronchus, ganz hoch oben. Weder S. noch zwei andere erfahrene Bronchoskopisten konnten den Fremdkörper entfernen. Chevalier Jackson wurde telegraphisch gerufen, arbeitete eine Stunde lang, hatte jedoch auch keinen Erfolg. Es wurde die Pneumotomie gemacht, Pat. starb aber am Shock.

Thomas Hubbard (Toledo) macht darauf aufmerksam, dass die Anwendung der Fluoroskopie bei diesen prolongierten Operationen sowohl für den Operateur, wie für den Patienten nicht ohne Gefahr ist.

Ingals antwortet auf eine Frage, ob er selbst oder ein Assistent das Ende der Zange beobachtet, dass er selbst dies tut, indem er über den Kopf des Patienten hinweg den Schirm beobachtet. Die fluoroskopische Methode soll nicht in jedem Fremdkörperfall angewendet werden, sondern soll das letzte Hilfsmittel darstellen.

Richards wirft die Frage auf, wie lange es gerechtfertigt ist, nach einem Fremdkörper zu suchen. Er erwähnt einen Fall, in dem Killian vor einer Versammlung von Aerzten sich eine Stunde lang vergebens bemühte, eine goldene Sicherheitsnadel bei einer jungen Frau zu entfernen; einige Zeit später versuchte es Chevalier Jackson, musste es aber nach $1^1/_2$stündiger Arbeit ebenfalls als erfolglos aufgeben. Pat. lebt jetzt seit $2^1/_2$ Jahren als Lehrschwester im Hospital und hat niemals von ihrem Fremdkörper Beschwerden gehabt. Er ist davon überzeugt, dass, wenn man in dem Smith'schen Fall ruhig abgewartet hätte, der Patient noch heute am Leben wäre.

Ingals hält eine Stunde für die äusserste Grenze einer Bronchoskopie. Manche Patienten leben mit dem Fremdkörper. Es ist also besser, von vergeblichen Versuchen abzustehen und abzuwarten. Bisweilen kommt auch ein Fremdkörper aus dem Oberlappen nach unten und kann dann leichter entfernt werden.

Greenfield Sluder (St. Louis): Der vom Ganglion spheno-palatinum ausgehende sympathetische Symptomenkomplex.

S. geht aus von seinen 1913 mitgeteilten Beobachtungen über das Nasenganglion. Das „sympathetische Symptom" besteht in seiner vollen Ausbildung in Niessanfällen, wässrigem Ausfluss, Schwellung der Nase innen und aussen, profusem Tränenfluss, Rötung und Schwellung der Lider, Dilatation der Pupillen mit dem Anschein eines leichten Exophthalmus, Gefühl von Brennen, bisweilen starker Photophobie; manchmal auch Dyspnoe mit trockenem Rasseln. Nach Kokainisieren des Nasenganglion gehen die Erscheinungen zurück. Manche Fälle der gewöhnlichen Coryza gehören zu diesem Typus. S. empfiehlt dieselbe Behandlung wie für den vom Ganglion spheno-palatinum ausgehenden neuralgischen Symptomenkomplex. Er gibt eine ausführliche anatomische und physiologische Begründung.

Auf eine Anfrage über die Stelle, an der die Injektionen gemacht werden müssen, antwortet S., dass das Foramen sphenopalatinum stets unmittelbar nach hinten vom hinteren Ende der mittleren Muschel liegt. Bei dem „akuten sympathetischen Symptomenkomplex" bepinselt er diese Stelle nur; er bedient sich dazu einer gesättigten Kokainlösung.

T. H. Halsted (Syracuse). Weiterer Bericht über den 1914 mitgeteilten Fall von Hypophysistumor (vgl. Centralbl. 1914. S. 135).

Dem damals an einer Cyste der Hypophysis operierten Kinde geht es schlecht; es besteht extremste Muskelschwäche, kolossale Adipositas, der Kopf hat einen riesigen Umfang bekommen, es besteht Somnolenz, Intentionstremor, die Sprache ist schwierig, sie kann Finger in 6 Fuss Entfernung sehen.

John F. Barnhill (Indianopolis) empfiehlt die Methode von Cushing und die Anwendung des von Cushing angegebenen Retraktors und Dilatators.

Ralph Butler: Pharynxtumoren, ausgehend in Sarkom.

21 Jahre alte Frau hatte eine Reihe von Pharynxtumoren, die viermal im Laufe von zwei Jahren anscheinend geheilt wurden. Der erste Tumor verschwand auf Inunktionen und Hg-Jodid, ein fast tödlich verlaufendes Rezidiv ging auf Jodkali zurück; bei zwei anderen Rezidiven wurden Röntgenstrahlen in Verbindung mit Jod und Neosalvarsan gebraucht. Wassermann war zuerst schwach positiv, Luetinreaktion positiv. Die erste mikroskopische Untersuchung deutete auf Syphilis, die zweite auf Rundzellensarkom. Die Autopsie ergab Rundzellensarkom mit beginnenden Metastasen.

George L. Richards (Fall River) macht darauf aufmerksam, dass bisweilen Sarkome der oberen Luftwege spontan verschwinden oder durch Mittel beeinflusst werden, denen man kaum einen kurativen Einfluss zuschreiben kann. So hat er einen Fall von Sarkom des Antrum gesehen, der verschwand, als die

Patientin in die Hände der Christian Science kam; sie war unmittelbar vorher mit Coley's Mittel behandelt worden.

George A. Laland (Boston) und Harmon Smith (New York) führen gleichfalls Fälle an, in denen Sarkome nach Anwendung des Coley'schen Mittels verschwanden.

Zum Präsidenten für 1916 wird Hudson Makuen gewählt.

Emil Mayer.

III. Briefkasten.

R. Hoffmann (München) hat sich daselbst für Laryngologie habilitiert.

— —

Es hat sich als notwendig erwiesen, ausdrücklich darauf aufmerksam zu machen, dass wir beim Zitieren der Titel von Zeitschriften uns der in der medizinischen Literatur jetzt allgemein üblichen Abkürzungen bedienen. Wir halten uns dabei im wesentlichen an die von der Vereinigung der medizinischen Fachpresse für „Einheitliche Zitate der Titel medizinischer Zeitschriften und Werke" festgelegten Regeln, deren Anwendung in allen der Vereinigung angehörenden Zeitschriften durch die ordentliche Mitgliederversammlung im Jahre 1913 beschlossen wurde. Wir zitieren also z. B. nicht „Archiv für Laryngologie und Rhinologie", sondern „Arch. f. Laryng.", nicht „Zeitschrift für Laryngologie, Rhinologie und ihre Grenzgebiete", sondern „Zeitschr. f. Laryng." und ebenso auch nicht „Zeitschrift für Ohrenheilkunde und für die Krankheiten der Luftwege", sondern „Zeitschr. f. Ohrenheilk." F.

Für die Redaktion verantwortlich Prof. Dr. G. Finder, Charlottenburg, Augsburger Str. 38.
Druck von L. Schumacher, Berlin N. 4.

Internationales Centralblatt

für

Laryngologie, Rhinologie

und verwandte Wissenschaften.

Jahrgang XXXII. Berlin, April. 1916. No. 4.

I. Referate.

a) Allgemeines, obere Luftwege.

1) **G. L. Richards. Beziehung der Tonsillen, adenoiden Vegetationen und anderer Halszustände zu tuberkulöser Halsdrüsenentzündung. (Relation of the tonsils, adenoids and other throat conditions to tubercular cervical adenitis.)** *Boston medical and surgical journ. Januar 1915.*

Verf. weist auf die zahlreichen Beobachtungen hin, aus denen hervorgeht, dass eine tuberkulöse Adenitis von den Tonsillen bzw. adenoiden Vegetationen ausgeht, ohne dass diese selbst tuberkulös erkrankt sind. Sehr häufig sieht man, dass bei Kindern mit Zervikaladenitis die Drüsen nach Fortnahme der Tonsillen verschwinden.

EMIL MAYER.

2) **E. Basch** (Budapest). **Die Behandlung des Skleroms mit Neosalvarsan.** *Verh. des k. Aerztevereins zu Budapest. No. 2. 1916.*

Pat. ist 36 Jahre alt und seit 12 Jahren krank. Es bestehen Wunden der Nase, welche dreimal operiert worden sind, zuletzt vor 2 Jahren. Linke Nase hochgradig verstopft, die rechte undurchgängig. Es bestand hochgradige ulzerierende Tumorbildung des Naseneinganges und der Oberlippe. Geschwüre und Schrumpfung des weichen Gaumens. Histologische Diagnose positiv, Wassermann negativ. Pat. erhielt 5 Injektionen von Neosalvarsan, wobei im ganzen 2,7 g vom Mittel intravenös appliziert wurde. Eine Besserung war schon 24 Stunden nach der ersten Injektion zu konstatieren. Zu Ende der Kur waren sämtliche Geschwüre vernarbt und die Passage der Nasengänge wesentlich gebessert.

POLYAK.

3) **J. Czillag** (Budapest). **Ein Fall von Lepra.** *Orvosi hetilap. No. 49. 1915.*

Der 26 Jahre alte Soldat befand sich im Feldspitale von Piliscsaba. Er hat vom Beginne des Krieges gedient und zur selben Zeit sollen die ersten Hautsymptome sich gezeigt hat. Pat. ist seit 5 Jahren verheiratet und hat zwei ge-

sunde Kinder. Die leprösen Veränderungen lokalisierten sich auf das Gesicht und auf die Extremitäten. Es waren auch Geschwüre in der Nase vorhanden. Die Diagnose wurde histologisch und bakteriologisch gesichert. Der Pat. wurde später auf die Kehlkopfklinik transferiert und ist seither von Prof. Onodi demonstriert und publiziert worden.

PÓLYAK.

4) **G. Bilancioni. Bedeutung der Eingeweidewürmer für die Oto-Rhino-Laryngoiatrie. (Importanza degli elminti intestinali in oto-rino-laringoiatria.)** *Boll. mal. dell' orecchio. No. 11. 1915.*

Man muss sich die Möglichkeit vor Augen halten, dass Eingeweidewürmer — speziell Ascaris lumbricoides — zu verschiedenen Störungen, Krankheitszuständen, ja sogar zu ganzen Krankheitsbildern im Gebiet der oberen Luftwege führen können. Diese Würmer haben die Neigung aus dem Dünndarm auszuwandern und sich in den äusseren Gängen und Oeffnungen der Respirations- und Digestionsorgane festzusetzen: Sie können bei Kindern den Larynx verlegen, kriechen aus dem Mund oder aus der Nase oder sie kriechen in die Nasenhöhle und in die Tränenwege und in die Stirnhöhle. Es kommt vor, dass sie in die Tuba Eustachii eindringen und — wenn eine Perforation des Trommelfelles infolge chronischer eiteriger Mittelohrentzündung besteht — aus dem äusseren Gehörgang hervorkommen; sie können auch das intakte Trommelfell perforieren. Sie können aus dem Pharynx in den Kehlkopf und die Trachea gelangen, selbst bis in die Bronchien, man kann ferner Askariden in periösophagealen Abszessen finden, sie dringen zwischen die Rachenwände und die Halmuskulatur, können bis zwischen die Wirbelkörper gelangen und zu einer tödlichen Meningitis führen, ausserdem bringen sie durch mechanische Wirkung zahlreiche nervöse Reflexerscheinungen hervor, wie Salivation, Dysphagie, Nasenjucken, trockenen Husten usw.

Verf. lenkt die Aufmerksamkeit der Kollegen auf eine Art von Tonsillitis, die man häufig bei kindlicher Helminthiasis findet. Nach Darreichung eines Wurmmittels und von Abführmitteln verschwinden die entzündlichen Erscheinungen an den Tonsillen und der Rachenschleimhaut.

CALAMIDA.

5) **Richard H. Johnston. Eine Serie von Fremdkörperfällen. (A series of foreign body cases.)** *Southern med. journ. VII. No. 12.*

Verf. berichtet über 9 Fremdkörperfälle im Larynx, Trachea, Bronchien und Oesophagus bei Kindern von 6 Monaten bis 10 Jahren. In 8 Fällen gelang die Entfernung; im 9. Fall handelte es sich um eine offene Sicherheitsnadel im Oesophagus eines 8 Monate alten Kindes, die nicht mittels des Oesophagoskops lokalisiert werden konnte. 5 Tage später ging sie per Rektum ab, ohne Schaden für den Patienten.

EMIL MAYER.

6) **Gerstein. Zwei Fälle von verschlucktem Gebiss, geheilt durch subkutane Apomorphininjektion.** *Münchener med. Wochenschr. No. 42. S. 1424. 1915.*

Der Verf. wandte subkutane Gaben von 0,005 Apomorphin an, das heftiges Erbrechen und Ausstossen des Fremdkörpers bewirkte.

KOTZ.

7) **H. M. Cunningham. Broncheskopie und Oesophagoskopie. (Bronchoscopy and oesophagescopy.)** *Journ. of the Michigan state med. society. Sept. 1915.*

Acht Fälle von Fremdkörpern, welche mit dem Oesophagoskop und Bronchoskop entfernt wurden.

OTTO FREER.

8) **Caldera. Die hämostatischen Mittel in der Oto-Rhino-Laryngeiatrie. (I mezzi emostatici in oto-rino-laringoiatria.)** *Boll. mal. dell' orecchio. No. 10. 1915.*

Verf. lässt die verschiedenen Blutstillungsmethoden Revue passieren: die mechanischen, chemischen, physikalischen, physiologischen; er stellt über den Wert der einzelnen Methoden Betrachtungen an und schildert ihre Anwendungsweise. Er hat auf Grund seiner persönlichen Erfahrungen den Wert des Koagulen Kocher-Fonio bestätigen können.

CALAMIDA.

9) **T. H. Halsted. Somnoform als Betäubungsmittel.** *The Laryngoscope. August 1915.*

1. Somnoform ist ein ideales Anästhetikum für kurze Narkosen für Kinder und für Erwachsene. Die Narkose wird in 30—90 Sekunden vollständig. Die Zeit, welche sie für das Operieren bietet, beträgt $1^1/_2$ bis 3 Minuten. Das Aufwachen erfolgt 3—5 Minuten nach dem Aufhören der Narkose.

2. Die Wirkung ist ebenso gefahrlos und schnell wie bei dem Stickstoffoxydul, sie hat nicht den Nachteil der Zyanose und es gibt keine unangenehmen Nachwirkungen. Man braucht keinen schwerfälligen Apparat mitzunehmen.

3. Die Sterblichkeit ist niedriger als bei irgendeinem anderen Anästhetikum, ausser vielleicht bei Stickstoffoxydul.

4. Es bildet eine vorzügliche Einleitung zur Aethernarkose.

OTTO FREER.

10) **Mosbacher** (Kassel). **Zur Anwendung des Ortizons.** *Deutsche med. Wochenschrift. No. 24. S. 711. 1915.*

Ortizon, eine feste Verbindung des Wasserstoffsuperoxyds mit Karbamid mit 36 pCt. Wasserstoffsuperoxyd, hat den Vorzug, dass man sich damit schnell und leicht Wasserstoffsuperoxydlösungen jeder Konzentration herstellen kann. Es hat sich therapeutisch dem Verf. unter anderem auch bewährt zur Stillung von Blutungen aus der Nase und bei Behandlung von Nebenhöhleneiterungen.

R. HOFFMANN.

b) Nase und Nasenrachenraum.

11) **M. Behr. Ein Beitrag zur Klinik und Behandlung der knöchernen und häutigen Atresie der Nase.** *Zeitschr. f. Laryng. Bd. 8. S. 37. 1916.*

Fall 1. Linksseitiger angeborener Choanalverschluss. Entfernen des Verschlusses mit gleichzeitiger Wegnahme des hinteren Teiles des Vomer.

Fall 2. Unvollständiger Verschluss der Choane, höchst wahrscheinlich aufgetreten nach früher unsachmässig ausgeführten operativen Eingriffen.

OPPIKOFER.

12) **R. S. Morrish. Behandlung von Asthma und Heufieber mittels aktiver Immunisation. (Treatment of asthma and hayfever by active immunisation.)** *Journ. of the Michigan state med. society. August 1915.*

Bericht von Versuchen bei der Behandlung Heufieberkranker mit Pollenextrakt. 1 cg des als Erreger verdächtigen Pollens wurde fein im Mörser zerrieben. 10 ccm Normalsalzlösung wurden dann hinzugefügt, die Suspension geschüttelt und 24 Stunden bei einer Temperatur von 37° C stehen gelassen. Der so erzeugte Extrakt wurde dann zentrifugiert und die klare Flüssigkeit, eine Verdünnung von 1 : 1000 darstellend, wird abgezogen und nach Hinzufügung von 0,25 Karbolsäure im Eisschrank aufbewahrt. 1 ccm einer Verdünnung von 1 : 100000 dieser Mutterlösung enthält 1000 Einheiten des Pollentoxins. Für die Behandlung werden 50 Einheiten als Anfangsdosis subkutan eingespritzt und bis auf 750 Einheiten allmählich gesteigert. Unter 11 Fällen wurden 4 gebessert und 3 für den Rest der Heufieberperiode geheilt.

Das Pollentoxin hält sich schlecht und alle 8—10 Tage sollte die Lösung erneuert werden.

Das Wesen des Heufiebers ist das einer Art von Anaphylaxis.

OTTO FREER.

13) **Wolff Freudenthal** (New York). **Kopfschmerzen in ihrem Verhältnis zu Nasenerkrankungen. (Headache in its relation to nasal disease.)** *New York med. journ. 1. Januar 1916.*

Verf. unterscheidet Kopfschmerzen, die ganz und gar von Erkrankungen der Nase oder des Nasenrachenraums herrühren, und zweitens solche, die durch verschiedene Faktoren verursacht sind, von denen jedoch einer in der Nase oder dem Halse liegt. Die erste Klasse ist allen Laryngologen bekannt. Zu der zweiten gehören Fälle, bei denen die Nase erkrankt ist, die aber ausserdem noch an Arteriosklerose, Nephritis, Herzaffektionen, Stuhlverstopfung usw. leiden. Intranasale Operationen bei dieser letzteren Klasse allein führen nie zum Ziele.

(Autoreferat.)

14) **J. A. Hagemann** (Pittsburgh, Pa.). **Die Wechselbeziehungen zwischen der Funktion des Geruches und derjenigen der Genitalfunktion beim Weibe. (The correlation between olfactory and genital functions in the human female.)** *Med. Record. 25. Dezember 1915.*

Eigene Erfahrungen auf diesem von Fliess zuerst gründlich bearbeiteten Gebiete, die aber einigermaassen von denen anderer Forscher abweichen.

FREUDENTHAL.

15) **William Ferguson** (New York). **Atrophische Rhinitis. (Atrophic rhinitis.)** *New York med. journ. 27. November 1915.*

Verf. teilt, sozusagen, seine Fälle in operable und nichtoperable ein. Von der Entfernung von Exostosen des Septum nar. und von der submukösen Resektion der deviierten Septa hat er gute Erfolge gehabt. (Eine etwas leichte Lösung dieser Frage. Ref.) Seine Theorie muss im Original nachgelesen werden.

FREUDENTHAL.

16) **F. Becker. Ueber das Vorkommen von Ozaena bei Wehrpflichtigen.** *Zeitschrift f. Ohrenheilk. Bd. 70. S. 286.*

Gelegentlich der Militärmusterung im Herzogtum Altenburg wurde bei 1476 20jährigen Rekruten in 38 Fällen (2,6 pCt.) Ozaena, meist leichten Grades, festgestellt. Ein besonderer Unterschied zwischen Stadt- und Landbevölkerung war nicht zu finden, dagegen erschienen Sattler und Schuster am meisten beteiligt.

KOTZ.

17) **Henry Horn** (Sanfrancisco, U. S. A.). **Aetiologie und Behandlung der Ozaena. (The etiology and treatment of ozena.)** *A preliminary report.*

Der Autor ist in der Lage, in einem vorläufigen Bericht alle Befunde Hofer's zu bestätigen, und ist ebenso erfolgreich bezüglich der Behandlung gewesen, sowohl mittels autogener wie Stammvakzinen. In 21 Fällen klinischer Ozaena ist die Isolierung einer Reinkultur des Perez'schen Bazillus geglückt.

Dem Autor scheint eine Neuklassifizierung der Ozaena vom klinischen Standpunkt aus geboten zu sein. Nur in solchen Fällen, bei denen es gelingt, den Coccobacillus foetidus ozaenae zu isolieren, soll die Bezeichnung Ozaena zu recht bestehen. (Autoreferat.)

18) **R. Visso Massei. Ueber die Behandlung des Rhinoskleroms mit Autovakzine. (Sulla cura del rinescleroma con l'autovaccino.)** *Arch. Ital. di laring. No. 4. 1915.*

In dem einen Fall, über den Verf. berichtet, hat er mit der Autovakzinebehandlung ein befriedigendes Resultat erzielt. CALAMIDA.

19) **Tryjarski. Demonstration von 2 Fällen des Rhinoskleroms.** *Medycyna. No. 29. 1914.*

Demonstration von zwei Fällen von Rhinosklerom, welche teilweise operiert und dann mit Autovakzine behandelt waren. Der Erfolg war ziemlich gut. In der Diskussion gingen die Meinungen über Erfolg der Autovakzine auseinander.

v. SOKOLOWSKI.

20) **Edward L. Pratt** (New York). **Trichinose unter dem Bilde einer Sinusitis frontalis. (Trichinosis simulating frontal sinusitis.)** *Journ. amer. med. assoc. 9. Oktober 1915.*

Bericht über 3 Fälle, in denen es Verf. möglich war, die Diagnose auf Trichinose zu stellen, nachdem alle Symptome auf die Nebenhöhlen hingedeutet hatten. Die Differentialdiagnose gründete sich auf die Anwesenheit von Oedem der Augenlider (einmal auch des Gesichts) ohne Oedem an irgendeiner anderen Stelle, 2. den negativen Nasenbefund (in einem Falle war aber anfangs ein Empyem der Kieferhöhlen vorhanden), 3. die Anamnese und 4. die Eosinophilie.

FREUDENTHAL.

21) **Sidney Israel. Myasis der ganzen Nasenhöhle, ihrer Nebenhöhlen und des Schlundes.** *The Laryngoscope. September 1915.*

Eine Fliege von der Art Chrysomyia Marcellaria kroch, durch den Gestank angelockt, in die von tertiärer Syphilis angegriffene Nasenhöhle eines schlafenden

30jährigen Mannes, wo sie ihre Eier legte. Zwei Tage danach Anschwellung des Gesichts, Delirium und Anfälle von Bewusstlosigkeit. 9 Tage darauf kam der Patient in Israel's Behandlung in anscheinend sterbendem Zustand. Puls 132, furchtbarer Geruch aus der Nase. Delirium mit Bewusstlosigkeit abwechselnd. Das ganze Septum war zerstört, der Nasenrücken eingesunken und die nasalen Kieferhöhlenwände waren verschwunden. Die ganze Nasenhöhle, die Kieferhöhlen und die Stirnhöhlen waren mit Fliegenlarven gefüllt. Sie fanden sich auch in einer Perforation des harten Gaumens, in den Mandeln und in den Arcus palatini. Zur Behandlung wurde ein Spray von reinem Chloroform gegen die betroffenen Stellen gerichtet, welcher die Larven tötete. Einzelne Larven hatten sich in die Mandeln und in die Gaumenbögen hineingefressen und mussten herausgeschnitten werden. Nachdem der Patient einen Orbitalabszess durchgemacht hatte, genas er.

OTTO FREER.

22) **V. A. Chapman. Osteom der Stirnhöhle. (Osteoma of the frontal sinus, report of a case.)** *Journ. of the Michigan state med. society. Januar 1916.*

Ein hartes Osteom füllte die rechte Stirnhöhle aus, verdrängte das rechte Auge nach unten und aussen und perforierte schliesslich die Vorderwand der Stirnhöhle. Die Sehkraft des rechten Auges verminderte sich bis auf 20—50, die Netzhautvenen waren stark gefüllt, die Arterien verdünnt. Bei der Entfernung des Osteoms zeigte es sich, dass es durch das Septum interfrontale in die linke Stirnhöhle eingedrungen war. Der Ursprung des Tumors wurde nicht bestimmt.

OTTO FREER.

23) **Imhofer. Fall von Mukocele der Stirnhöhle mit Exophthalmus.** Wissenschaftl. Sitzung der k. k. Militärärzte in Krakau am 29. Januar 1916. *Demonstr. aus der oto-rhinol. Abteilung des k. k. Garnisonspitals No. 15.*

Es bestand Dislokation des Bulbus nach aussen unten, und Vorwölbung der Wand des mittleren Nasenganges.

Operation von der Nase aus, nach Wegnahme einiger Siebbeinzellen, die vorgelagert waren. Entleerung von etwa $^{1}/_{4}$ Liter schleimiger gelblicher Massen. Behandlung mit Spülungen. Chlorzinkätzungen der Schleimhaut. Beträchtlicher Rückgang des Bulbus, Schwund des Exophthalmus.

Die endonasale Eröffnung genügte in dem Falle, da das Auge infolge unregelmässigen Astigmatismus für den Sehakt nicht in Betracht kam. (Visus $< {}^{6}/_{60}$.) Hätte es sich aber um ein gesundes Auge gehandelt, so hätte unbedingt noch eine Operation von aussen stattfinden müssen, um den Bulbus vollständig in normale Stellung zu bringen und Doppeltsehen zu vermeiden.

2. Schussverletzung des linken Siebbeins. Projektil im Röntgenbild in den hinteren Siebbeinzellen. Operation von der Orbita aus (Killian'scher Schnitt). Ausräumung des erkrankten Siebbeins. Extraktion des Projektils (Shrapnelgeschossmantel). Drainage der Wundhöhle in die Nase und nach aussen.

Es war möglich gewesen, den Tränensack vollständig herauszuheben und eine Verletzung desselben zu vermeiden; nach Beendigung der Operation Reposition desselben und exakte Naht.

Heilung ohne Funktionsstörung des Auges und ohne Stenose der Tränenwege.

STEINER (PRAG).

24) **Willy Pfeiffer. Ein Fall von Osteom und Mukozele des Sinus frontalis mit Perforation der cerebralen Wand.** *Zeitschr. f. Ohrenheilk. Bd. 64. S. 223.*

Der vom Verf. mitgeteilte Fall verdient besonderes Interesse, weil das Osteom kompliziert war mit einer Mukozele, die das Krankheitsbild beherrschte; auch war der Tumor nach der Orbita, dem Siebbein, der Stirnhöhle und der Schädelhöhle perforiert und es kam vorübergehend zu meningitischen Reizerscheinungen. Der Patient wurde mit gutem — auch kosmetisch befriedigendem — Resultat operiert. Verf. gibt eine ausführliche Krankengeschichte, den genauen makro- und mikroskopischen Befund und bespricht im Anschluss daran die Symptomatologie und Therapie dieser Geschwülste.

FINDER.

25) **Rhese. Ueber Keilbeinhöhlen-Mukozele, gleichzeitig ein Beitrag zur Aetiologie der Mukozele.** *Zeitschr. f. Ohrenheilk. Bd. 64. S. 169.*

Mitteilung von 3 Fällen; in zwei Fällen beruhte die Diagnose darauf, dass am Dach der Keilbeinhöhle ein grosser Defekt war. Die Entstehung dieser Defekte ist nach dem Verf. nur so zu erklären, dass eine Mukozele vorhanden war, die späterhin der sekundären eitrigen Infektion anheimfiel.

Was die Aetiologie anbetrifft, so hält Verf. die Entstehung durch Zystenbildung für selten, die Entstehung durch Verschluss des Ostium für das gewöhnliche. Es kann auch eine Keilbeinhöhlenmukozele dadurch vorgetäuscht werden, dass eine Siebbeinmukozele sich in die Keilbeinhöhle hinein entwickelt. Unter den entzündlichen Ursachen des Verschlusses eines Nebenhöhlenostium sind anscheinend von besonderem Einfluss die in der Umgebung des Ostium ausserhalb der betreffenden Nebenhöhle sich abspielenden Entzündungen (Ethmoiditis, chronische Entzündungen in den Nischen und Gängen der oberen Nasenregion). Zur Mukozelebildung kommt es im allgemeinen erst dadurch, dass zu dem Verschluss des Ostium besondere Ursachen hinzutreten (Entzündungen, Kompression der Venen in den verengten Ostien, anscheinend auch besonderer Reichtum der Schleimhaut an Drüsen), die zu einer gesteigerten Sekretproduktion führen. Die Mukozelenbildung ist nicht ohne weiteres als ein rein mechanischer Vorgang aufzufassen, sondern es wirken bei ihrer Entstehung Entzündungen mit. Für die Entstehung der Keilbeinhöhlenmukozele sind wichtig die Entzündungen im oberen Nasengang und im Rec. spheno-ethmoidalis, ganz besonders aber die chronischen Erkrankungen des hinteren Siebbeins. Ungünstige Lage und Grösse des Ostium schaffen wahrscheinlich eine Disposition.

FINDER.

26) **Georg Eule. Ueber Dermoide des Nasenrückens.** *Inaug.-Dissert. Berlin 1915.*

Verf. bespricht zunächst die Entstehung der Dermoide der Nase an der Hand eines Ueberblicks über die Entwicklungsgeschichte der Nase. Er schildert einen auf der Ohren- und Nasenklinik der Charité (Passow) beobachteten Fall: Es bestand eine Fistel auf dem Nasenrücken, die sich nicht schloss; Auskratzumg der Zyste führte zu keinem Resultat, dieselbe wurde daher in toto exstirpiert. Mitteilung des mikroskopischen Befunds. Uebersicht über die sehr wenigen, bisher

in der Literatur mitgeteilten Fälle und daran anschliessend Besprechung der Symptomatologie und Anatomie. Als Therapie kommt nur die radikale Exstirpation der Zyste in Betracht. FINDER.

27) **O. Levinstein** (Berlin). **Ueber primäre Nasenpolypen.** *Zeitschr. f. Laryng. Bd. 8. S. 19. 1916.*

Grosser solitärer Polyp bei 7 Jahre altem Kinde, ohne Nebenhöhleneiterung. Die Kieferhöhle erwies sich bei der Eröffnung als gesund. Es gibt also solitäre Nasenpolypen ohne Insertion in der Kieferhöhle und ohne Kieferhöhleneiterung. OPPIKOFER.

28) **Hermann Marx. Ueber das Adenom der Nase.** *Zeitschr. f. Ohrenheilk. Bd. 60. S. 49.*

Uebersicht über die in der Literatur berichteten Fälle und Mitteilung eines eigenen Falles. Dem vorliegenden Material nach sind die mikroskopisch als Adenome sich darstellenden Geschwülste der Nase in zwei verschiedenen Formen beobachtet, einmal als kleine papillom- oder polypenartige Tumoren und dann als grosse Tumoren, die die ganze Nase ausfüllen und auch in die einzelnen Höhlen eindringen können. Zur letzteren Kategorie gehört der hier mitgeteilte Fall. Hier war der Tumor vom Septum ausgegangen, hatte das rechte Siebbein durchwuchert und war in die Orbita eingedrungen, ebenso in die Kiefer- und Stirnhöhle; der hintere Teil des Septums war völlig zerstört. Operation. Heilung. Nach einem Jahr kein Rezidiv. FINDER.

29) **Siebenmann. Chondrom der Nase.** *Korresp.-Bl. f. Schweizer Aerzte. No. 30. 1913.*

Der Fall betrifft einen 31 Jahre alten Mann; der Tumor war zuerst im linken inneren Lidwinkel zum Vorschein gekommen, dort von innen und aussen operiert worden; $1^1/_2$ Jahre später neue Geschwulstbildung im rechten Lidwinkel und Operation. Vf. machte die Radikaloperation; H-Schnitt, wie bei seiner doppelseitigen Stirnhöhlenoperation. Es zeigte sich, dass der Boden der vorderen Schädelgrube im mittleren Drittel fehlte, der Tumor war mit der Dura fest verwachsen. Er reichte beiderseits in die Orbitae bis an deren hinteren Pol, in die Keilbeinhöhlen und hinunter bis in das Velum. Das Gesamtgewicht des Tumors, der sich leicht ausschälen liess, betrug etwa 100 g. Pat. überstand die Operation gut, die vorher unerträglichen Kopfschmerzen verschwanden und das Sehvermögen hob sich beiderseits bedeutend. JONQUIÈRE.

30) **L. Clerc. Varietät der hämorrhagischen gutartigen Tumoren der Nasenhöhle. (Varietà di tumori benigni emorragici delle cavità nasali.)** *Bollet. d. mal. dell' orecchio. No. 6. 1915.*

Die vom Verf. histologisch untersuchten 6 Tumoren hatten ihren Ursprung am Septum; alle Fälle betrafen weibliche Kranke. In 3 Fällen handelte es sich um anämische, nervöse, junge Personen mit vasomotorischen Störungen und Anomalien im Bereich der Genitalsphäre; 2 Fälle betrafen Frauen im vorgerückten Stadium der Gravidität. CALAMIDA.

31) **R. Bishop Canfield. Nasenkrebs. (Cancer of the nose.)** *Journ. of the Michigan state med. society. Juli 1915.*

Unter 11200 Hals-, Nasen- und Ohrenkranken der Ann Arbor-Klinik gab es 50 Fälle von bösartigen Nasentumoren. Von diesen waren 22 primäre Tumoren des Naseninnern, 12 derselben waren Epitheliome, 3 Basalzellencarcinome, 1 Medullarcarcinom, 1 Endothelioma carcinomatosum, 1 Adenocarcinom, 1 Osteosarkom und ein kleinzelliges Sarkom. Der jüngste Patient war 22, der älteste 70 Jahre alt. In nur 3 Fällen ging der Tumor auf das Gehirn über und in keinem Falle wurden die Lymphdrüsen ergriffen, bevor der Tumor die knöchernen Wände der Nase durchbrochen hatte. In keinem Falle gab es Metastasen. 8 Patienten (6 Carcinome, 1 Osteosarkom der Kieferhöhle und 1 Endothelioma carcinomatosum) wurden dauernd geheilt.

OTTO FREER.

32) **R. Bishop Canfield. Ein Fall von Spindelzellensarkom der Nasennebenhöhlen. (A case of spindlecell sarcoma of the accessory sinuses.)** *Journ. of the Michigan state med. society. Oktober 1915.*

Das Sarkom füllte die ganze linke Nasenhälfte vollständig aus, sowie beide Stirnhöhlen, die linken Siebbeinzellen und die linke Kieferhöhle. Es hatte die Orbitalwand des Siebbeins durchbrochen, das Auge nach aussen und unten verdrängend. Das Orbitaldach wurde von der Geschwulst zerstört, so dass die Dura bloss lag. Operation von aussen mittels eines Schnittes wie zur radikalen Stirnhöhlenoperation gemacht, aber mit einem nach oben bis zur Haargrenze reichenden Schnitte verbunden. Genesung.

OTTO FREER.

33) **E. H. Cary** (Dallas, Texas). **Maligne Tumoren in und um die Orbita. (Malignant tumors in and around the orbit.)** *Journ. amer. med. assoc. 30. Okt. 1915.*

Die meisten der von Verf. operierten Fälle gingen von der Nase oder dem Munde aus, und es ist erstaunlich, welche guten Erfolge er hatte bei Sarkomen mit Unterbindung und Exzision der Karotis und ihrer Verzweigungen. Näheres sollte im Original nachgelesen werden.

FREUDENTHAL.

34) **Kofler. Sarkom des Nasenrachenraums.** *K. k. Ges. der Aerzte zu Wien, Sitzung vom 19. 11. 1915.*

Demonstration eines Soldaten, dem Verf. das Sarkom operativ entfernt hat.

HANSZEL.

c) Mundrachenhöhle.

35) **Schopper** (Berlin). **Die Behandlung einer schweren Schussverletzung aus der Kieferstation von Geh. Rat Prof. Dr. Warnekros, Berlin.** *Fortschr. der Med. No. 16. 1916.*

Ein Gewehrschuss hatte bei einem Soldaten fast den ganzen Unterkiefer mit Mundboden, Kinn und Unterlippe fortgeschossen, so dass die Zunge ihren Halt verlor und nach unten gesunken war. Ernährung nur durch die Sonde möglich. Im Oberkiefer waren die Zähne teilweise ausgeschossen, der harte Gaumen an der

Grenze zum weichen durchlöchert. Durch Prothesen und konservierende Behandlung der Zähne und Wurzeln des Oberkiefers sehr gutes Resultat erzielt, wie die 5 Abbildungen beweisen.

SEIFERT.

36) **Hans Gerlach. Otitis externa ulceromembranacea (Plaut-Vincent) mit nachfolgender Stomatitis, Angina und Glossitis ulceromembranacea.** *Zeitschr. f. Ohrenheilk. Bd. 64. S. 309.*

Pat. litt seit frühester Kindheit an Ohrenlaufen; seit kurzem plötzlich Absonderung dicken, braunrot gefärbten Eiters. Die Gehörgangswände zeigten sich ulzeriert, mit schmierigem Belag bedeckt. Ausstrichpräparate ergaben massenhaft fusiforme Bazillen und Spirochäten. Es trat ferner ein Wangengeschwür auf, sowie annuläre Geschwüre am Gaumen und Beläge auf den Tonsillen. An allen Stellen wurden massenhaft Spindelbazillen und Spirochäten gefunden. Verf. meint, dass die Erreger aus der Mundhöhle der Patientin stammen und sekundär — eventuell durch den Finger — ins Ohr eingeschleppt sind. Sie hatte vor einem Jahr Mundfäule gehabt, und Verf. meint, dass seitdem die Mikroorganismen in besonders reichem Maasse in der Mundhöhle vorhanden waren. Das aus dem Mittelohr stammende Sekret mit seinen den Sauerstoff vertilgenden Bakterien und Kokken hat für die anaëroben Fusiformen und Spirochäten die Lebensbedürfnisse zum weiteren Gedeihen im erodierten äusseren Gehörgang geschaffen. Nach einer auf den klinischen Verlauf der Krankheit sehr wirksamen Salvarsaninjektion zeigte sich — kombiniert mit der von Gerber als Erstarrungs- und Totenformen beschriebenen Veränderung der Plaut-Vincent'schen Spirochäte — eine auffallende Körnelung derselben, die Verf. ebenfalls als Absterbeprozess ansieht. Die erste Salvarsaninjektion von 0,4 g war ohne Wirkung gewesen, nach der zweiten von 0,6 g verschwanden die Erreger innerhalb weniger Tage völlig aus dem Ausstrich und die Geschwürsbildung in Mundhöhle und Ohr kam schnell zum Abschluss.

FINDER.

37) **Almkvist** (Stockholm). **Ueber die primären Ursprungsstellen und die sekundäre Ausbreitung der merkuriellen ulzerösen Stomatitis und über die Entstehung der Salivation bei Quecksilberbehandlung.** *Derm. Zeitschr. Bd. 23. 1916.*

Die merkurielle Wirkung in der Mundhöhle ist in Uebereinstimmung mit der merkuriellen Wirkung im Darme eine gefässlähmende und eine geschwürsbildende. Möglicherweise ist auch die Salivation eine Folge von Gefässlähmung in den Speicheldrüsen. Die geschwürsbildenden Veränderungen in der Mundhöhle beruhen nicht auf der Quecksilberwirkung allein, sondern auf einer Kombinationswirkung von Quecksilber- und lokalen Eiweisszersetzungsprozessen, welche H_2S entwickeln. Diese letzteren treten zuerst nur in der Gingivaltasche, den Krypten und Lakunen der Tonsillen und im pharyngogingivalen Winkel auf, daher diese „Schlupfwinkel" die primären stomatitischen Lokalisationen darstellen, von denen aus sekundär teils durch Kontaktwirkung, teils durch Wundinfektion, teils durch Flächenausbreitung andere stomatitische Veränderungen entstehen.

SEIFERT.

38) **T. E. Carmody** (Denver, Colo). **Tuberkulose des Mundes. (Oral tuberculosis.)** *Annals of otology. Juni 1915.*

Die Tuberkulose des Mundes manifestiert sich in den folgenden Formen: 1. Knötchen, 2. Tuberkulome, ein Ausdruck, den Verf. später selbst verwirft, 3. tuberkulöse Abszesse, 4. tuberkulöse Papillome, 5. tuberkulöse Geschwüre, die wieder in tuberkulöse und lupöse zerfallen, und schliesslich Tuberkulose der Speicheldrüsen.

Die Infektion geschieht entweder durch das intakte Epithelium, wie von vielen nachgewiesen wurde, so auch von Dmochowski (Verf. nennt ihn Dmochowitz. Ref.), oder auf hämatogenem Wege. Viel häufiger jedoch ist die sekundäre Tuberkulose, deren Entstehung derjenigen im Larynx gleich ist. Verf. erörtert sodann das Ergriffensein der verschiedenen Stellen des Mundes, welches durch eine Reihe von Krankengeschichten und vorzüglichen Abbildungen illustriert wird.

FREUDENTHAL.

39) **J. Bence** (Budapest). **Drei Fälle von Hypophysenerkrankungen.** *Verh. des k. Aerztevereins zu Budapest. No. 13. 1915.*

Akromegalie war in jedem der Fälle vorhanden, im Falle II bestand ausserdem Riesenwuchs (Körperhöhe 203 cm), im Falle III Glykosurie, täglich 12—15 l Urin mit 2—3 pCt. Zuckergehalt. Die Röntgenuntersuchung ergab in jedem Falle das charakteristische Bild der Hypophysengeschwulst.

POLYAK.

40) **Kofler. Carcinom des Epipharynx.** *K. k. Ges. der Aerzte zu Wien. Sitzung vom 19. 11. 1915.*

Der Fall betraf einen 14jährigen Knaben.

HANSZEL.

41) **Mock** (Chicago). **Tonsillitis und Handinfektionen. (Tonsillitis and hand infections.)** *Surgery, gynaecology and obstetrics. Oktober 1915.*

Verf. hat bei einer grossen Anzahl von Arbeitern eine auffallend häufige Koinzidenz von Angina mit Hand- und Fingerinfektionen gefunden; er wurde dadurch veranlasst, bakteriologische Untersuchungen anzustellen, und fand, dass in der Regel derselbe Mikroorganismus für beide Erkrankungen anzuschuldigen ist. Im Jahre 1914 war in Chikago eine Epidemie von Streptokokkenanginen, die Gesamtzahl der von Verf. beobachteten Fälle von Angina war 603, die Gesamtzahl der von ihm beobachteten Fälle von Handinfektion war 117. Von den letzteren waren bei 32 (27,9 pCt.) gleichzeitig Angina vorhanden. In 24 Fällen war schwere Lymphangitis und Tenosynovitis, diese hatten alle Angina.

FINDER.

42) **T. H. Halsted** (Syracuse, N. Y.). **Die Tonsillen in ihrer Beziehung zu rheumatischen Infektionen. (The tonsils in its relation to rheumatic infection.)** *New York state journ. of med. November 1915.*

Die Tonsillen bilden nicht nur die gewöhnlichsten Eingangspforten für die pyogenen Keime der infektiösen Arthritis mit allen ihren Komplikationen (Endo- und Pericarditis, Nephritis, Chorea, Pleuritis usw.), sondern sie sind auch die Träger dieser Keime, was durch häufige Autoinfektionen bewiesen ist. Verf. ent-

fernte viele erkrankte Tonsillen und ist infolge seiner guten Resultate von dem Zusammenhang zwischen diesen und Rheumatismus fest überzeugt.

FREUDENTHAL.

43) **Oscar Beck. Extraduraler Abszess in der hinteren Schädelgrube nach eitriger Tonsillitis. (Meningitic suppurative extradural abscess of the posterior fossa of the skull after purulent tonsillitis.)** *Annals of otology, rhinology and laryngology. März 1915.*

Es hatte sich nach eitriger Tonsillitis ein retro- und suprapharyngealer Abszess gebildet, der allmählich an Grösse zunehmend nach oben gegen die Schädelbasis gedrückt hatte; der Knochen war hier in seiner ganzen Dicke zerstört worden und es hatte sich in der linken hinteren Schädelgrube ein grosser subduraler Abszess gebildet. Eine Röntgenaufnahme, die von dem Präparat gemacht wurde, zeigt die Stelle, wo der Abszess in den Schädel einbrach, sowie den Defekt in dem Hinterhaupts- und Keilbein. An der Mund- und Rachenschleimhaut konnte nichts Pathologisches entdeckt werden, die Tonsillen schienen normal zu sein; als jedoch tief in das Mandelgewebe eingeschnitten wurde, kam eine grosse Menge Eiter zum Vorschein, besonders auf der linken Seite. Es wurden Veränderungen in der Pharynxmuskulatur in Höhe der Tonsillen konstatiert und zwar war hier das Muskelgewebe leicht erkrankt; sehr viel ausgesprochenere Veränderungen wurden jedoch nahe der Schädelbasis gefunden und es wurde hier auf reichlichen freien Eiter getroffen.

Man konnte bei der Autopsie den Gang der Infektion von der linken Tonsille längs des Rachendachs so deutlich verfolgen, dass kein Zweifel darüber bestehen kann, dass der ganze Prozess seinen Ursprung in der Tonsille hatte. Die Autopsie zeigte auch, warum der retro- und suprapharyngeale Abszess klinisch nicht erkannt worden war. Die ersten Anzeichen begannen, als der Abszess durch die Schädelbasis hindurch brach. Der ganze Krankheitsverlauf hatte 14 Tage gedauert.

EMIL MAYER.

44) **Harry A. Barnes** (Boston, Mass.). **Die radikale Behandlung der peritonsillären Abszesse mittels Tonsillektomie während des akuten Stadiums der Krankheit. (The radical treatment of peritonsillar abscess by tonsillectomy during the acute stage of the disease.)** *Boston med. and surg. journ. 30. Dezember 1915.*

Die Gefahren der gänzlichen Entfernung der Tonsillen während einer akuten Streptokokkeninfektion sind keineswegs so grosse, wie man glaubte. Im Gegenteil lehrt die Erfahrung, dass diese Methode viel sicherer ist, als die frühere durch einfache, meist aber blinde Eröffnung des Abszesses. (Vor mehr als einem Jahre machte Ref. einige Male dieselbe Operation und es erfolgte stets gute Heilung.)

FREUDENTHAL.

45) **J. W. Jervey. Die Beherrschung der Blutung nach Mandelausschälung. (The control of bleeding in tonsil enucleation.)** *Journ. of the South Carolina med. assoc. Oktober 1915.*

Die Kompressorien und Styptika werden als nutzlos verworfen und die Unter-

bindung des jeweils blutendeu Gefässes mittels der Rosenheim'schen Zange und Jervey's eigener Unterbindungszange beschrieben und befürwortet. (Wegen Mangels an Illustrationen ist die Beschreibung unverständlich. Auch berücksichtigt der Autor nicht diejenigen Fälle, wo ein spritzendes Gefäss überhaupt nicht zu finden ist, weil das Blut aus offenen Venen quillt, die sich weder auffinden noch unterbinden lassen. Ref.)

OTTO FREER.

46) **Charles Franklin Adams. Tonsillo-Adenektomie und die Stillung der Blutung. (Tonsiladenectomy and the control of the hemorrhage.)** *New York med. journ. Mai 1915.*

Verf. schildert die von ihm geübte Operationsmethode, die sich nicht wesentlich von der allgemein angewendeten unterscheidet. Ein Hauptgewicht ist auf die exakte Blutstillung zu legen; es sollen nach der Operation die beiden Gaumenbögen mit einer Zange umgestülpt werden, so dass die Fossa tonsillaris frei zutage liegt und dann soll jedes einzelne blutende Gefäss unterbunden werden.

EMIL MAYER.

d) Diphtherie und Croup.

47) **W. Schürmann** und **G. Pringsheim. Zum Nachweis von Diphtheriebazillen im Originaltupferausstrich.** *Med. Klinik. No. 42. 1915.*

1. Die nach Gins modifizierte Neisserfärbung ist der bisher üblichen Färbemethode überlegen. Dadurch, dass die Diphtheriebazillen intensiver gefärbt werden und grösser aussehen, ist eine leichtere Auffindung im mikroskopischen Bild ermöglicht.

2. Sie eignet sich besonders für Originalausstrichpräparate.

3. Auch in den Fällen, wo das Kulturverfahren im Stiche liess, wurden durch die Gins'sche Methode doppelt so viel Fälle noch als positiv erkannt als durch die Neisserfärbung.

4. Es empfiehlt sich, diese neue Methode in allen Laboratorien bei Originalpräparaten zur Anwendung zu bringen, da der geringe Aufwand an Mühe nicht im Vergleich steht zu den erzielten Resultaten.

FINDER.

48) **E. Bergh** (Malmö). **Ueber primäre Nasendiphtherie.** *Monatsschr. f. Ohrenheilk. Bd. 49. S. 584. 1915.*

Der Bericht stützt sich auf 35 Fälle, ohne wesentlich Neues zu bringen. Ein Fall ist an Herzlähmung gestorben. Ob aber dieser Fall (Krankengeschichte 1) direkt der Nasendiphtherie erlegen ist, erscheint dem Referenten unsicher; nach der zu kurzen Krankengeschichte, welcher auch der Sektionsbefund fehlt, zu schliessen, darf die Möglichkeit nicht von der Hand gewiesen werden, dass eine Rachendiphtherie vorausgegangen ist, die dann nachträglich den akuten Herztod bedingt hat. Jedenfalls ergibt auch diese Statistik, dass im grossen Ganzen die Prognose dsr Nasendiphtherie quoad vitam günstig zu stellen ist. Ausser dem Falle von Herztod wurden an weiteren Komplikationen Mittelohrentzündung (in 5 Fällen) und Albuminurie (in 2 Fällen) beobachtet. Wenn Verf. in der Einleitung zu seiner Arbeit bedauert, dass in den Lehrbüchern der Medizin, der Kinderheil-

kunde, der Rhinologie das Bild der Nasendiphtherie zu kurz behandelt wird, so hätte Referent gewünscht, dass in der vorliegenden Abhandlung, wenn sie ein vollständiges Bild geben soll, auch der lokalen Folgeerkrankungen der Nasendiphtherie mit wenig Worten erwähnt wird; es ist doch gar nicht so selten, dass im Anschluss an Nasendiphtherie Synechieen entstehen oder die Nasendiphtherie den direkten Anstoss zu einer später ausgesprochenen Ozaena gibt. Die Angabe des Autors, dass bei der Nasendiphtherie die Serumeinspritzung rasche Heilung bedingt, ist in dieser allgemeinen Fassung nicht ohne weiteres zu bestätigen; gibt es doch nicht selten Fälle von Nasendiphtherie, bei welchen infolge Ueberwucherns der Streptokokken die Wirkung des Diphtherieserums nicht eklatant ist.

OPPIKOFER.

49) **Bakradzé** (Tiflis). **Beitrag zum Studium der nachdiphtheritischen Polyneuritis. (Contribution à l'étude de la polyneurite post-diphtérique.)** *Genfer Dissert. 1915.*

Verf. behauptet, es sei oft schwierig, die asthenische Bulbärparalyse (Erb) von der der nachdiphtheritischen Polyneuritis zu unterscheiden. Bei einer Beobachtung des Verf.'s an der Universitätsklinik in Genf konnte diese Unterscheidung nicht mit Sicherheit durchgeführt werden, sondern die Symptome waren durcheinander gemischt.

Die charakteristischen Unterschiede zwischen asthenischer Bulbärparalyse und nachdiphtheritischen Lähmungen sind folgende:

1. Bei ersterer sehr langsame Entwicklung der Paralyse während mehrerer Jahre, bei letzterer rasche in 2—3 Wochen.

2. Bei ersterer Flüchtigkeit der einzelnen Lähmungen, so dass sie innerhalb eines Tages entstehen und vergehen oder wenigstens in ihrem Grade stark wechseln können; bei letzterer stabile Lähmungen.

3. Bei ersterer hebt die tetanisierende Anwendung des faradischen Stromes nach einigen Sekunden die Erregbarkeit des Muskels auf, bei letzterer ist die faradische Reizbarkeit abgeschwächt oder aufgehoben, die galvanische erhöht, aber die Muskelreaktionen sind träge.

4. Bei ersterer sind keine Sensibilitätsstörungen; umgekehrt bei Diphtherie.

5. Bei ersterer fehlt Atrophie der Muskeln und Sphinkterlähmung, die bei letzterer ausgesprochen sind.

6. Bei ersterer tritt gleich anfangs gern beiderseitige Ptosis der Augenlider ein, bei letzterer Gaumenlähmung, u. a. m.

JONQUIÈRE.

50) **William H. Park** (New York). **Die Anwendung des Diphtherie-Antitoxins zu Heilzwecken. (The administration of diphtheria antitoxin for curative purposes.)** *Health News. November 1915.*

Verf. gibt seit 3 Jahren nur eine einzige Einspritzung von Antitoxin, und zwar in milden Fällen subkutan, in mässig starken Fällen subkutan oder intramuskulär, und in sehr heftigen Fällen intravenös oder intravenös und intramuskulär.

Verf. empfiehlt folgende Dosierung, wohlgemerkt nur in einer Injektion:

Für ein Kind von 10 bis 30 Pfund (amerikanische Pfunde) unter 2 Jahren

Milde Form	Mittelstarke Form	Starke Form	Maligne Form
2000—3000	3000—5000	5000—10000	10000
Für ein Kind von 30 bis 90 Pfund unter 15 Jahren			
3000—4000	4000—10000	10000—15000	15000—20000
Für Erwachsene (90 Pfund und darüber)			
3000—5000	5000—10000	10000—20000	20000—40000.

FREUDENTHAL.

51) E. Leschke. **Ueber die lokale Behandlung der Diphtherie mit Tribrom-β-Naphtol (Providoform).** *Münchener med. Wochenschr. No. 41. S. 1381. 1915.*

Durch Providoform, das eine sehr stark entwicklungshemmende Wirkung gegenüber Diphtheriebazillen besitzt und auch in grossen Dosen vollkommen ungiftig ist, kann günstiger Einfluss auf die lokalen Diphtherieveränderungen in den oberen Luftwegen ausgeübt werden. Es empfiehlt sich die Anwendung mittels eines Zerstäubers und in Form von Gurgelungen, vor allem auch als Prophylaktikum und in der Rekonvaleszenz, wobei Verf. bei den meisten seiner Fälle schon in der ersten Woche nach dem Verschwinden des Belages Bazillenfreiheit erzielen konnte.

KOTZ.

e I) Kehlkopf und Luftröhre.

52) W. Giedgowd. **Ueber den Unterschied in Bau und Funktion des Kehlkopfes beim Kinde und Erwachsenen.** *Medycyna. No. 40—42. 1914.*

Eine ausführliche anatomische und physiologische Studie, dargestellt auf Grund der neuesten Literatur und eigenen Beobachtungen des Verfassers; zum Referat nicht geeignet.

v. SOKOLOWSKI.

53) Julius Dworetzky. **Prophylaxe und Behandlung der Kehlkopftuberkulose. (Prevention and care of laryngeal tuberculosis.)** *XI. Jahresversammlung der National association for the study and prevention of tuberculosis.*

Verf. hat seine Erfahrungen am Otisville Sanatorium gesammelt; von den erwachsenen Patienten haben etwa 70pCt. positiven Sputumbefund und von diesen haben 25pCt. Kehlkopftuberkulose. Verf. gibt einige allgemeine Regeln, deren Innehaltung seines Erachtens der Entstehung von Larynxkomplikationen vorbeugen soll: Vermeidung der Mundatmung, Stimmruhe, Unterdrückung des Hustens, Abstinenz von Tabak und Alkohol usw. Vor allem tritt Verf. dafür ein, dass die Patienten mit Larynxtuberkulose im Sanatorium abgesondert und in einer besonderen Abteilung untergebracht werden, die der Leitung eines Laryngologen untersteht. Je nach dem Umfang und der Art der Larynxaffektion werden verschiedene Grade von Stimmschonung verordnet: Absolutes Schweigen, Flüstern, mässiger Stimmgebrauch. Von aktiven Maassnahmen hat Verf. die besten Resultate von der Galvanokaustik gesehen.

FINDER.

54) **Th. Rüedi. Beobachtungen aus Davos über operative Behandlung der Kehlkopftuberkulose.** *Zeitschr. f. Ohrenheilk. Bd. 73. S. 174.*

Verf. hat aus einem Material von etwa 1000 zur Untersuchung gekommenen Kehlkopftuberkulosen 575 Patienten in 1548 Sitzungen endolaryngeal operiert. Als bestes Verfahren bezeichnet er die elektrokaustische Behandlung nach Mermod-Siebenmann. Bei mehr als einem Drittel der operierten Fälle stellte er Heilung fest. Er bestreitet eine vorherrschende Abhängigkeit des Verlaufes der Larynxtuberkulose von dem der Lungentuberkulose und bezeichnet die Behauptung, bei Kehlkopftuberkulotikern sei die Hochgebirgskur kontraindiziert, als falsch.

KOTZ.

55) **Lubliner. Ein Fall von tuberkulösem Tumor der Epiglottis. (Przypadek guza grioslierego nagtosm.)** *Medycyna. No. 28. 1914.*

In der Warschauer oto-laryngologischen Gesellschaft demonstrierte Verf. einen Kranken, bei welchem an der rechten Seite der Epiglottis ein Tumor von Walnussgrösse bestand, die ganze rechte Kehlkopfseite war stark infiltriert, Dysphagie war dabei gering. In den Lungen waren deutliche tuberkulöse Veränderungen nachweisbar. In der Diskussion entstand die Frage, ob es sich in diesem Falle nicht um eine Mischinfektion handelt, obwohl in der Anamnese Syphilis negiert war.

v. SOKOLOWSKI.

56) **Brünings. Ueber autoskopische Behandlung der Kehlkopftuberkulose mit Röntgenstrahlen.** *Zeitschr. f. Ohrenheilk. Bd. 62. S. 324.*

Verf. hat ein Röntgenautoskop konstruiert, bei dessen Anwendung die Gewähr vorhanden ist, dass die autoskopisch eingestellte Kehlkopfpartie jedesmal in gleicher Weise von der intensivsten Achsenstrahlung getroffen wird. Er schildert genau die Konstruktion des Apparates, seine Anwendungsweise und teilt die Geschichten von 4 so behandelten Fällen mit. Mit Sicherheit liess sich nur eine prompte Wirkung auf die von Schleimhautgeschwüren ausgelösten Schmerzen konstatieren, welche schon nach 2—3 Sitzungen von 10 bis 15 Minuten Dauer eintritt und bis zu 14 Tagen anhält. Wirkungslos war die Bestrahlung gegen zirkumskripte und diffuse Infiltrate, sowie Oedeme.

FINDER.

57) **R. Steiner. Kehlkopfpapillom.** Gemeinsame ärztliche Vortragsabende in Prag. Sitzung vom 4. Februar 1916.

65jähriger Mann, bei dem die laryngoskopische Untersuchung ein fast die ganze linke Kehlkopfhälfte ausfüllendes Papillom ergibt.

Ein erhöhtes Interesse kommt dem Falle dadurch zu, dass Patient vor fünf Jahren mit derselben Diagnose in Behandlung des laryngologischen Instituts stand, nur handelte es sich damals um ein etwa erbsengrosses in der Mitte des rechten Stimmbandes aufsitzendes Papillom.

Die von Prof. Ghon damals vorgenommene mikroskopische Untersuchung der von St. glatt exstirpierten Neubildung ergab den Befund eines Stimmbandpapilloms von myxo-fibromatösem Bau. Demonstration des histologischen Präparats.

Die Sprache blieb 5 Jahre hindurch klar; seit 3 Monaten wieder Hustenreiz und Heiserkeit. Untersuchung ergibt das eingangs beschriebene Bild. Vortr. will

in diesem Falle die endolaryngeale Entfernung mittels Schwebelaryngoskopie vornehmen. Bemerkenswert ist, dass am rechten Stimmband, wo das erste Papillom gesessen hatte, kein Rezidiv erfolgt war. STEINER (PRAG).

58) **Harmon Smith. Kehlkopfkrebs mit Laryngozele kompliziert.** *The Laryngoscope. August 1915.*

Die mit Luft ausgedehnte Appendix ventriculi Morgagni drängte sich zwischen die Schleimhautfalten der linken aryepiglottischen Falte, die Epiglottis verdrängend. Der Luftsack setzte sich unter das Zungenbein in den Hals fort, wo er als elastische Geschwulst gefühlt werden konnte. Ein Einstich in dieselbe entleerte die Luft und der zusammengezogene Luftsack entschwand dem Blicke, worauf eine Geschwulst im Kehlkopfinnern sichtbar wurde, welche als Krebs gedeutet wurde. Verf. betrachtet die Laryngozele als Folge des Krebses. OTTO FREER.

59) **V. Hinsberg. Ueber „Pseudorezidive" nach Exstirpation von Larynxcarcinomen.** *Zeitschr. f. Ohrenheilk. Bd. 64. S. 209.*

Verf. hat unter acht Fällen von Laryngofissur wegen Carcinoms in vier sich nach einiger Zeit Tumoren entwickeln sehen, die auf den ersten Blick den Verdacht auf Rezidiv erweckten, sich aber bei der Untersuchung als harmlose Granulationsbildungen herausstellten. FINDER.

60) **A. Réthi** (Budapest). **Fälle von radikaler Exstirpation des Kehlkopfkrebses.** *Verh. des k. Aerztevereins zu Budapest. No. 2. 1916.*

Es wurden 3 Fälle von Kehlkopfkrebs demonstriert, welche von Réthi nach der Gluck'schen Methode operiert worden sind. Die Fälle sind ungefähr vor 6 Monaten operiert worden und sind derzeit noch rezidivfrei. POLYAK.

61) **Homer Dupuy. Kehlkopfkrebs. (Cancer of the larynx.)** *New Orleans med. and surgical journ. Juli 1915.*

Die Hauptgefahren bei der modernen Laryngektomie sind: Aspirationspneumonie, Mediastinitis, Entzündung der Nervi vagi und Reflexhemmung der Herztätigkeit und der Atmung durch Reizung des Nervus laryngeus superior.

Verf. operiert in zwei Zeiten. Um das Mediastinum zu schützen, soll das Operationsfeld mit Einschluss des Kehlkopfes, der Luftröhre und der seitlichen Teile des Halses, durch eine Voroperation blossgelegt worden. Nach einer Woche, nachdem Granulationen den Brustraum vom Halse abgeschlossen haben, wird der Kehlkopf entfernt. OTTO FREER.

62) **George D. Stewart** (New York). **Die konservative Behandlung von „innerem" Carcinom des Larynx mittels Thyreocricotomie (totale Laryngofissur) oder Thyreotomie (partielle Laryngofissur). (The conservative treatment of intrinsic cancer of the larynx by thyreocricotomy [total laryngofissure] or thyrootomy [partial laryngofissure]).** *Annals of surgery. Dezember 1915.*

Es ist die Absicht des Verf.'s in diesem Artikel die konservative Behandlung von innerem (intrinsic) Krebs des Larynx, d. h. solchen, die an den Stimmbändern oder unterhalb dieser Gegend haften, in das rechte Licht zu setzen. Er empfiehlt folgenden Modus operandi: Man mache die Tracheotomie entweder einige Tage vorher, in welchem Falle die Patienten früher und besser schlucken können, oder

unmittelbar vor der Operation bei deprimierten Personen usw. Dann werden die Schildknorpel in der Medianlinie gespalten, und zwar mit genauer Schonung der Insertion der Stimmbänder (starke Schere zu empfehlen, aber mit Vorsicht). Wenn die Oeffnung nicht genügt, um einen vollkommenen Einblick in den Larynx zu bekommen, so muss noch der vordere Bogen der Cartilago cricoidea durchtrennt werden. Darauf Tamponade des Oesophaguseingangs, genaue Umschneidung des Neoplasmas in der Entfernung von 1 cm und schliesslich Heraussezieren desselben. Ist der Aryknorpel ergriffen oder der Interarytenoidalraum, so muss partielle oder totale Laryngektomie gemacht werden. Verf. glaubt jedoch, dass Laryngofissur allein in mehr als einem Drittel aller Fälle genüge. Seine Resultate waren gut.

FREUDENTHAL.

e II) Stimme und Sprache.

63) **H. Gutzmann. Störungen der Stimme und Sprache bei Kriegsteilnehmern.** Kriegsärztlicher Abend der Zehlendorfer Lazarette, Sitzung vom 20. 10. 1915. *Deutsche med. Wochenschr. No. 53. S. 1585. 1915.*

Es wurden im ganzen bisher über 100 solcher Störungen behandelt, beobachtet und begutachtet. Auf 80 dieser im Felde erworbenen Stimm- und Sprachstörungen geht G. näher ein. Sie waren ausnahmslos recht schwer. Unter den 80 waren durch Schussverletzung entstanden 20, durch „Erkrankungen vor dem Feinde" 60, davon 22 durch Shockwirkung — meist Platzen von Granaten in nächster Nähe, Verschüttung durch Zusammenbrechen der Unterstände —, die sich bei den meisten zunächst in Bewusstlosigkeit äusserte und oft mehrere Tage anhielt. Meist war auch die gesamte Erschütterung des Körpers so schwer, dass man die Folgen wohl kaum mit Recht nur als Shockwirkung ansehen kann oder gar die so entstandenen Stimm- und Sprachstörungen kurzweg als „hysterisch" bezeichnen darf, wie das leider häufig der Fall war. Durch Erkrankungen mannigfacher Art entstanden die übrigen 38. Bei den durch Schussverletzung entstandenen Stimm- und Sprachstörungen war die Behandlung fast immer leichter als bei solchen durch „Erkrankungen vor dem Feinde". Die Behandlung nahm stets einige Monate in Anspruch, wie dies bei diesen Störungen auch sonst erforderlich ist. Zum Teil wurde die Behandlung recht erschwert dadurch, dass die Kranken schon einige Monate in anderen Lazaretten gelegen hatten. Es sind bisher 22 Kranke entlassen worden; fast alle sind wieder dienstfähig geworden. Vier Kranke werden vorgestellt.

R. HOFFMANN.

64) **E. N. Maljutin. Beitrag zur anatomischen Grundlage der Diagnostik des Charakters der Stimme. Stimmgabelharmonium.** *Stimme. Bd. 10. H. 2/3. November/Dezember 1915.*

M. hat sich eingehend mit den Beziehungen zwischen der Form des harten Gaumens und der Stimme beschäftigt. Tiefe steile Gewölbe fand er bei Koloratursopranen und Tenören, breite steile Gaumen beim Kontra-Alt und beim Bass. Kehlkopf, Stimmlippen usw. müssen aber dazu passen. Ganz tiefen Stimmen ist ein kuppelartiges Gaumengewölbe eigen. Passt das Gaumengewölbe nicht zur Stimme, so verändert es M. durch Einsetzen von Prothesen, um die Phonations- bzw. Resonanzverhältnisse zu bessern und den übrigen Organen anzupassen. Ge-

sangschüler können solche angeborene Fehler durch Anpassung ihrer Stimme ausgleichen, wobei M. ein ähnlich dem Gutzmann'schen Stimmgabelapparat konstruiertes Stimmgabelharmonium benutzt. Die Stimmgabelvibrationen werden auf die Stellen des Kopfes, Halses oder der Brust übertragen, wo der Sänger seine Vibrationen wahrnehmen soll. NADOLECZNY.

65) **C. van Zanten. Ueber den Luftverbrauch beim Kunstgesang.** *Stimme. VIII. H. 9. Juni 1914.*

v. Z. unterscheidet mit Recht bei der Singatmung zwei Typen, solche, die eine Weile in einatmender Stellung beharren und solche, welche die Einatmungsluft sofort wieder ausgeben. Erstere atmen richtig. Sie wünscht u. a. die Feststellung des Luftverbrauchs beim weichen und harten Ansatz (Einsatz) und beim Forte und Piano und der Atembewegungen beim Auf- und Abwärtssingen (schon gemacht von Réthi und vom Ref.). NADOLECZNY.

66) **A. Güttich. Die Sängerknötchen in pathologisch-anatomischer Beziehung.** *Arch. f. exper. u. klin. Phonetik. Bd. 1. H. 4. S. 361.*

G. hat 14 Fälle histologisch untersucht. Er fand nie Drüsenbestandteile, meist hauptsächlich Bindegewebe, selten Epithelhyperplasie. „Dieser Befund ist ausreichend, um die Fränkel'sche Drüsentheorie endgültig zu stürzen." Auch in sechs Kehlkopfpolypen fand er keine Drüsenteile, dagegen fand er sie in einem breiten, ungefähr von der Stimmbandmitte ausgehenden Polypen und in einem von der vorderen Kommissur. NADOLECZNY.

67) **L. P. H. Eijkman. Die Zungenstellung bei der Aussprache einiger Vokale, wiedergegeben durch Röntgenaufnahmen. (The tongue position in the pronunciation of some vowels as set forth by Röntgen-photographs.)** *Vox. 1914. H. 3. S. 129.*

Aufnahmen der holländischen Vokale ú, a:, a, í. Genaue Diagramme der verschiedenen Aufnahmen und Vergleiche derselben untereinander.

NADOLECZNY.

68) **Clara Hoffmann. Zur Frage der Gesangsfähigkeit bei Schwerhörigen.** *Vox. 1914. H. 3. S. 144.*

Untersuchungen aus Taubstummen- und Schwerhörigenschulen. Von 102 schwerhörigen Kindern sangen 50 ihre selbstgewählte Melodie völlig richtig, 20 annähernd richtig, 14 noch erkennbar, nur 18 schienen völlig unmusikalisch. Demnach könnten 70 Kinder Gesangsunterricht bekommen, obwohl oder vielmehr weil bei nur zweien die Sing- und Sprechstimme gut war und keines der Kinder richtig atmete. Letzteres traf auch für die Taubstummen zu, deren Stimmen dagegen weich klangen, wohl weil sie besser artikulierten. NADOLECZNY.

f) Schilddrüse.

69) **John E. Summers** (Omaha, Neb.). **Das Auftreten der Heredität als ein Faktor in der Erzeugung der Struma. (The incident of heredity as a factor in the causation of goitre.)** *Annals of surgery. August 1915.*

Obwohl mit einem gewissen Recht ätiologisch das Trinkwasser, sowie auch

Mikroorganismen für das kumulative Auftreten von Struma in gewissen Gegenden verantwortlich gemacht werden, so lässt sich eine hereditäre Beeinflussung doch nicht leugnen, wie aus den Beobachtungen des Verf.'s hervorgeht. Unter anderen starben in einer mit Struma stark behafteten Familie drei kleine Kinder an dieser Krankheit, während das vierte im Alter von acht Tagen in asphyktischem Zustande operiert wurde und genas. FREUDENTHAL.

70) **Thomas Jameson** (Rochester, N. Y.). **Die Indikationen zur chirurgischen Behandlung des Hyperthyreoidismus. (The indications for surgical treatment of hyperthyreoidism.)** *New York med. journ. 18. September 1915.*

J. unterscheidet zwei klinisch genau erkennbare Typen: Die akut einsetzende und die mehr chronisch verlaufende Form, deren Unterscheidungsmerkmale durch die Anamnese und den Befund gegeben sind. Prophylaktisch müsse in den Fällen nach einer Infektion in den oberen Luftwegen, den Zähnen und an entfernteren Stellen gesucht werden.

Genaue Regeln für eine event. Operation, die nie während eines akuten Stadiums gemacht werden dürfe. FREUDENTHAL.

71) **Messerli** (Lausanne). **Die Behandlung des Kropfes mittels fortgesetzter Desinfektion des Darmes. (Le traitement du goitre par la désinfection intestinale continue.)** *Revue méd. de la Suisse rom. No. 12. 1915.*

Vierte oder fünfte Serie von Fällen über diese Behandlungsweise. Publiziert wurden dieselben schon in No. 4 u. 5 dieser Revue, in No. 8 u. 15 der schweizerischen Rundschau f. Medizin, und als Dissertation, alle referiert in diesem Centralblatt (1915).

Bisher hatte Verf. Benzo-Naphthol 0,5 2—3mal täglich verwendet. Diesmal wurde mit mechanischer Reinigung des Darmes mit Abführmitteln, Aloë, Calomel, Magnesia sulf. und Natr. sulf. usw. vorgegangen, oft kombiniert mit Desinfektion durch Salol, Tannoform und Kreosot. Der Erfolg war ebenso gut wie früher.

Die 12 Fälle betrafen follikuläre, parenchymatöse und stark hypertrophierte Strumen. Die Abnahme der Kröpfe schwankte zwischen 6 und 10 cm des Halsumfanges. Die Ergebnisse scheinen also sehr günstig zu sein. Dafür spricht auch, dass Verf. durch den eidgenössischen Oberfeldarzt Dr. Heuser ermutigt wurde, diese Versuche zum Wohl der Truppen fortzusetzen. JONQUIÈRE.

g) Oesophagus.

72) **Levigourevitch** (Russland). **Ueber die Häufigkeit der Oesophagusvaricen bei Lebercirrhose. (De la fréquence des varices oesophagiennes dans la cirrhose alcoolique.)** *Genfer Dissert. 1915.*

Auf 108 Fälle aus der Genfer Klinik von 1905—1915 kommt ein Drittel mit Varicen der Speiseröhre. Diese Varicen sind häufiger bei Cirrhose mit Ascites. In diesen Fällen geht die Sterblichkeit bis zu zwei Dritteln der Fälle. Der Tod kommt ungefähr in der Hälfte dieser Fälle durch Hämorrhagien zustande.

Schon Galen führte diese Varicen auf Stauung in der Vena portarum zurück. JONQUIÈRE.



73) **Thomas W. Grayson** (Pittsburgh, Pa.). **Spastische Striktur mit Erweiterung des unteren Teiles des Oesophagus. (Spasmodic stricture with dilatation of the lower esophagus.)** *Med. Record. 1. Januar 1916.*

Die Hauptsymptome sind Beschwerden beim Schlucken und Regurgitation der Speisen. Die möglichst frühzeitig einzuleitende Behandlung besteht in Lavage, Einführung von Bougies und anderen bekannten Mitteln. FREUDENTHAL.

74) **W. Berger. Ein Fall von Oesophagusschuss.** *Münchener med. Wochenschr. Feldärztl. Beil. No. 45. S. 1557. 1915.*

Die Autopsie zeigte einen Steckschuss, der durch die rechte Kehlkopfwand, die Speiseröhre und die linke Pleurakuppe in die hintere Brustwand gegangen war. Durch Eindringen der Luft von der Speiseröhre aus war ein Pneumothorax entstanden. Bei dem am 4. Tag nach der Verwundung verstorbenen Pat. konnten in vivo sichere Symptome für eine Oesophagusverletzung nicht festgestellt werden. Verf. rät Halsschüsse in bezug auf Diät u. dergl. wie Bauchschüsse zu behandeln.

KOTZ.

75) **F. Massei. Ein verbogenes 5-Centesimi-Stück im Oesophagus eines Kindes. (Una moneta di 5 centesimi curvata a foggia di scodella nell' esofago di una bambina.)** *Arch. ital. di laring. No. 1. 1916.*

Die Münze war so verbogen, dass sie eine Art Näpfchen darstellte; die Konvexität desselben lag dem hinteren Abschnitt des Anfangsteils der Speiseröhre an. Verf. versuchte die Extraktion mit dem Kirmisson'schen Haken, die nach verschiedenen vergeblichen Versuchen auch gelang. CALAMIDA.

II. Kritiken und Gesellschaftsberichte.

a) Rumänische Gesellschaft für Oto-Rhino-Laryngologie.

Sitzung vom 5. Mai 1915.

Vorsitzender: Costiniu.

Mayersohn stellt einen 52jährigen Matrosen vor, der seit 2 Monaten heiser ist; vor 2 Jahren bestand ebenfalls Heiserkeit, die nach Anwendung der gewöhnlichen Mittel zurückging. Einen Monat vor dieser ersten Heiserkeit hatte er einen Schanker akquiriert. Er hat seitdem mehr als 100 Hg-Injektionen erhalten. Wassermann ist zurzeit positiv. Bei Untersuchung des Larynx konstatiert man auf beiden, durchaus beweglichen, Stimmbändern zwei Tumoren, die auf den ersten Anblick Papillome zu sein schienen; beide Tumoren legen sich aneinander. Der übrige Larynx ist normal. Es bestehen weder Schmerzen, noch Atembeschwerden. M. stellt den Fall wegen der diagnostischen Schwierigkeiten, die er bietet, vor.

Costiniu schlägt intravenöse Neosalvarsaninjektionen vor; wenn man kein Resultat erzielt, würde die mikroskopische Untersuchung Aufklärung geben.

Sitzung vom 2. Juni 1915.

Vorsitzender: Costiniu.

Costiniu stellt 1. einen Fall von Sarkom des Nasenrachenraums vor. 51jähriger Mann, im September 1914 begann die Nasenatmung behindert zu werden,

gegen Weihnachten zeigten sich Drüsenschwellungen beiderseits am Hals, seit Januar hat das Gehör nachgelassen. Man sieht im Nasenrachen einen harten roten Tumor, der bei Berührung leicht blutet; es besteht Fötor. Beiderseits am Halse grosse Drüsentumoren. Da der Fall inoperabel ist, hat C. subkutane Injektionen mit Natr. cacodyl. gemacht und Radiotherapie angewandt.

2. 50jähriger Mann mit Larynxtumor. In der Anamnese nichts von Lues, Wassermann jedoch schwach positiv; seit 3 Monaten heiser, keine Schluckschmerzen, aber Atembeschwerden bei Nacht. Man sieht laryngoskopisch einen glatten, roten Tumor, der die ganze linke Kehlkopfhälfte, das Vestibulum und einen Teil der Epiglottis einnimmt. Am Hals keine Drüsen.

Eug. Felix hält den Fall für ein Sarkom, Mayersohn für ein Syphilom.

Costiniu will zunächst einige Neosalvarsaninjektionen machen.

3. 69jähriger Mann, dessen rechte Mandel hochgradig vergrössert ist, so dass sie die Mittellinie überragt und nach unten bis fast an den Larynx reicht. Während die linke Mandel den normalen Grad von Atrophie zeigt, ist die rechte mindestens dreimal so gross wie eine normale Mandel. C. denkt an eine tertiär-syphilitische Affektion.

Sitzung vom 6. Oktober 1915.

Vorsitzender: Constantinescu.
Schriftführer: Mayersohn.

Mayersohn: Fall von vollständiger angeborener membranöser Atresie der vorderen Nasenlöcher.

Während die kongenitale Atresie der Choanen verhältnismässig selten ist, sind die Fälle von totalem kongenitalen Verschluss des Naseneingangs noch seltener. Am seltensten jedoch sind die Fälle von angeborenem totalen Verschluss des Ausgangs der Nasenlöcher, d. h. der vorderen Oeffnung der Nasenhöhle. In den meisten Lehrbüchern werden diese Atresien überhaupt nicht erwähnt. M. hat abgesehen von einem durch Georges Grimmer mitgeteilten Fall (Laryngol. sect. Royal soc. of med., London, 6. März 1908), in dem es sich jedoch nur um einen partiellen Verschluss handelte, nur vier solche Fälle in der Literatur auffinden können. Zu diesen Fällen kommt der von Raoul (Nancy), in dem es sich um ein 2 Monate altes Kind handelte. (Soc. belge d'oto-rhino-laryngologie, publ. Revue méd. de l'Est., 1. April 1903.)

Der von M. vorgestellte Fall betrifft ein 13jähriges Mädchen; von den 13 Geschwistern, von denen die Patientin das neunte ist, weist keines irgendwelche Anomalie auf. Das Kind hält konstant den Mund offen und atmet ausschliesslich durch diesen. Die Nase weist äusserlich nichts Auffallendes auf. Wenn man jedoch die Nasenspitze in die Höhe stülpt, so sieht man, dass im Hintergrund des Nasenvorhofes, da, wo die Haut in die Schleimhaut übergeht, die Nasenhöhlen durch ein häutiges Diaphragma, das rechts etwas grösser ist als links, vollkommen verschlossen sind. Der Verschluss ist ein derart vollkommener, dass keine Spur Luft hindurchgeht. Das Kind kann nicht riechen, gibt jedoch an, dass es bisweilen den Küchengeruch durch den Mund wahrnimmt. Die Sprache ist wie bei hoch-

gradig verstopfter Nase. Da das Kind bereits von Geburt an ausschliesslich durch den Mund atmete, so machte die Ernährung grosse Schwierigkeiten, da es nicht die Brust nehmen konnte. Es hat nicht lesen noch schreiben gelernt.

In einer Sitzung wurden beide Diaphragmen, die eine Dicke von etwa 1 cm hatten, mittels des Galvanokauters zerstört. Im Innern der Nasenhöhle fand M. zahlreiche Narbenbänder, die er ebenfalls zerstörte. Es wurden dann Xeroformgazestreifen in die Nase eingeführt und nach 24 Stunden durch Kautschukdrains ersetzt. M. war gezwungen, Sonden zur Dilatation einzuführen, denn es besteht noch jetzt — 2 Monate nach der Operation — die Tendenz zur Wiederbildung von Membranen. Zurzeit ist die Atmung frei, der Geruch normal.

Costiniu: Fall zur Diagnose: Ein junges Mädchen kommt fast ausgeblutet nach einer Blutung aus dem Munde in das Hospital. Bei der Untersuchung findet man einen fluktuierenden, wahrscheinlich angeborenen, Tumor, der die Zungenbasis von den Papillae circumvallatae bis zum Larynxeingang einnimmt. Die Stimme ist gleich der einer Patientin, die an einer Peritonsillitis leidet. Die Epiglottis ist nicht zu unterscheiden. Temperatur 38,5°, abends 40°. Am dritten Tage von neuem Blutbrechen. Man sieht auf der linken Seite des Tumors eine kleine Ulzeration, jedoch keine Blutspuren. Während zweier Tage schwankt die Temperatur zwischen 38°, 39° und 40°. Am vierten Tage ist sie des Morgens 39,4° und 36° am Abend. Punktion des Tumors ergibt sanguinolente Flüssigkeit. Lungen gesund. Patientin verlässt das Hospital, ohne dass es möglich war, eine Diagnose zu stellen.

Costiniu: Diffuses Sarkom des Pharynx.

45jährige Frau. Seit einem halben Jahr eine grosse Drüse links aussen am Halse. Seit kurzem ist sie beim Sprechen behindert, schluckt und atmet jedoch ohne Beschwerden. Bei der Untersuchung findet man einen roten, weichen Tumor, der den grössten Teil des Pharynx einnimmt. Es wird Radium angewandt; Patientin stirbt am vierten Tage.

Matzianu: Partielles Diaphragma des Kehlkopfs.

M. stellt einen jungen Mann von 17 Jahren vor, der zwischen den vorderen Teilen der Stimmbänder ein Diaphragma zeigt. Es scheint sich um eine angeborene Missbildung zu handeln. Patient hat stets mit belegter Stimme gesprochen.

Mayersohn.

---

b) Oto-Laryngologischer Verein zu Kristiania.

Sitzung vom 21. Oktober 1915.

Vorsitzender: Uchermann.
Schriftführer: Galtung.

Leegaard stellte ein 10jähriges Mädchen mit hereditärer Lues vor, das sich zurzeit in der Ohren-Kehlkopfabteilung des Reichshospitals befindet. Sie war früher wegen phlyktänulärer Keratitis in der Augenabteilung und wegen Skrofulose in der Kinderabteilung und Kehlkopfabteilung behandelt worden, wo sie vor etwa 1½ Jahren wegen Larynxstenose tracheotomiert wurde; später hat sie eine

Kanüle getragen. Wegen zunehmender Atmungsbeschwerden fand sie im August d. J. (zum dritten Male) in der Abteilung Aufnahme. Bei der Ankunft litt sie an Bronchitis und wurde zunächst mit Ipecacuanhamixtur, später mit Kampferemulsion behandelt, fühlte sich aber trotzdem noch beschwert. Zufälligerweise kam eine Pirquetreaktion zur Ausführung, die sich als negativ erwies; später eine Wassermannreaktion, die stark positiven Ausfall hatte. Nach Jodkalium empfand sie keine Erleichterung. Darauf wurde 0,15 und nach 14 Tagen 0,30 Neosalvarsan intravenös angewandt. Seit der ersten Neosalvarsandosis (vor einem Monat) machte sich entschieden eine Besserung mit freierer Atmung geltend. — Die Patientin trägt an beiden Seiten des Halses zahlreiche Narben von suppurierenden Drüsen, sie hat doppelseitige Korneatrübungen sowie ein stark geschwächtes Gehör mit beiderseitigem negativem Trommelfellbefund. — Bei der Tracheoskopie (Pieniazek'sche Röhre) sieht man die Trachealwandungen überall mit gelbem dickem Sekret bedeckt: bei der Bifurkation unten scheint von der einen Seite zur andern eine Verengerung zu bestehen.

Interessant ist vor allem bei dieser Patientin, dass sie aus der einen Abteilung in die andere unter der Etikette Skrofulose gewandert ist, um sich dann ganz zufällig als ein hereditär luetisches Kind zu entpuppen. Die Behandlung ist noch nicht zum Abschluss gekommen und der Fall wird wohl später noch ausführlicher mitgeteilt werden.

Galtung stellt eine Patientin aus der Poliklinik der Universität für Ohren-, Nasen-Halskrankheiten vor, die 4 Monate lang an heftigem bohrendem Stirnkopfschmerz, Schwindelanfällen und unruhigem Schlaf gelitten hatte. Es war kein Nasenfluss, weder nach vorn zu noch durch den Nasenrachen vorhanden. Sie war von einem Privatarzt unter der Diagnose Neurasthenie behandelt worden.

Bei der Untersuchung in der Poliklinik fand man bei Rhinoscopia ant. alles normal, bei Rhinoscopia post. bemerkte man am hinteren Ende der Concha media rechtsseitig nur etwas eingetrockneten Schleim und in der Nähe davon einen vereinzelten Eiterfleck. Mit Killian's Spekulum wurde die rechte Concha med. zur Seite gebogen. Ueber dem Ethmoidalabschnitt war die Schleimhaut etwas bläulichrot.

Mit dem Onodi'schen spitzen Konchotom öffnete man einige Ethmoidalzellen, die mit Schleimeiter ausgefüllt waren. Es stellte sich heraus, dass alle Ethmoidalzellen, die vorderen wie die hinteren, mit Eiter, Granulationen und kleinen Polypen ausgefüllt waren. Man nahm eine Totalresektion mit Beibehaltung der Concha media vor. Der Sinus sphenoidalis fand sich frei. Es sind nun 14 Tage seit der Operation vergangen, ohne dass sie den geringsten Kopfschmerz oder Schwindel verspürt hätte, und nachts hat sie vorzüglich geschlafen. — Die heutige Untersuchung bot nichts Abnormes dar.

Diskussion: Uchermann, Fleischer.

Uchermann stellte einen 77jährigen Mann vor, der unter der Diagnose Cancer laryngis aufgenommen worden war. Während des letzten halben Jahres bestanden Heiserkeit und Dysphagie. Die Untersuchung erwies am Rande der Epiglottis einige hanfsamengrosse rote Knötchen. Die rechte Plica ary-epiglottica und das rechte falsche Stimmband sind uneben, blass geschwollen, nicht ulzeriert.

Die Stimmbänder beweglich, nicht sehr verändert. Das Bild ist mehr das einer Tuberkulose. Ein Stück wird zwecks mikroskopischer Untersuchung entfernt. (Der Fall erwies sich als Tuberkulose.)

Uchermann legte einen etwa bohnengrossen Tumor vor, der endolaryngeal vom rechten falschen Stimmband eines 36jährigen Lehrers entfernt worden war. Die Geschwulst war glatt, sehr hart und ähnelte zumeist einem Fibrom. Bei der mikroskopischen Untersuchung (im pathologisch-anatomischen Institut) wurden im Präparat zahlreiche typische Tuberkel nachgewiesen. Vor 7 Jahren hatte er ein am Rande ulzerierendes höckeriges Infiltrat vom linken falschen Stimmband entfernt (mikroskopische Untersuchung: tuberkulöses Granulationsgewebe). Vor 5 Jahren beseitigte er in derselben Gegend einen kleineren, etwa $^1/_2$ cm hohen, runden, oberflächlich ulzerierenden, sehr harten Tumor. — Die linke Seite ist jetzt vollständig normal, Spuren früherer Eingriffe lassen sich unmöglich erkennen. Abgesehen von einer kurzen Spanne Zeit nach jeder Operation hat er seinem Lehrerberuf ohne Beschwerden obliegen können. Der lokale Prozess scheint im Begriff zu sein, „auszutrocknen". In den Lungen ist nichts zu hören.

Diskussion: Fleischer.

Uchermann legte einen haselnussgrossen Tumor vor, der entsprechend dem oberen Teil des Os lacrymale vom Periost der linken Orbitalhöhle (einer 47jährigen Frau) entfernt worden war. Er ist grauweiss, etwas weicher Beschaffenheit. Er scheint sich im Verlauf von $1^1/_2$ Jahren ohne Schmerzen oder andere Symptome des Auges entwickelt zu haben. Mikroskopisch lautete die Diagnose: Neurofibrom. Die Geschwulst ist dem Aussehen und Verlauf gemäss einem Orbitaltumor gleich, der im Juni d. J. bei einem 27jährigen Manne entfernt wurde. Dieser, ebenfalls vom Periost ausgehend, erwies sich jedoch als ein Myxofibrom. Diese Geschwülste sind zwar verhältnismässig selten, doch in diagnostischer Beziehung interessant, da die Frage stets sein wird, ob die Schwellung vom Sinus frontalis ausgeht oder nicht.

Fleischer: Gumma os. frontis, Sinusitis frontalis supp., Killian's Operation.

Fleischer berichtete einen Fall von Sinusitis frontalis, die von einem Gumma ausging. Die Patientin war eine 60jährige Frau, die mehrere Monate lang Schmerzen um das rechte Auge herum gehabt und wegen supraorbitaler Neuralgie behandelt worden war. Gleichzeitig zeigte sich ein 3 ccm grosser kreisrunder Tumor mitten an der Stirn. Da nach mehreren Monaten auch über und medial dem rechten, nach aussen unten zu etwas dislozierten Auge eine Schwellung eintrat, suchte sie einen Augenspezialisten auf, der, abgesehen von der Dislokation mit Bezug auf das Auge, alles normal vorfand und die Patientin an den Berichterstatter wies. In der Nase liess die Untersuchung nichts Abnormes erkennen. Nach Entfernung des vorderen Teils der Concha media gelangte man leicht in die rechte Frontalhöhle. Die Ausspülung fördert eine Menge dicker, nicht übelriechender Eiterklumpen zutage.

Beim Pumpen sieht man die vordere Wand des Stirntumors sich vor und zurück bewegen. Der Tumor ist 2 ccm gross, kreisrund, mit erhabenen Knochenkanten und vollständiger weicher Mittelpartie.

Die nähere Prüfung ergab luetische Antecedentia.

Trotz täglicher Ausspülung der Frontalhöhle und energischer antiluetischer Behandlung bildete sich unter dem rechten Augenlid ein subperiostaler Abszess, der nach einigen Wochen perforierte. Es wurde eine Radikaloperation nach Killian vorgenommen. Die rechte Frontalhöhle erstreckte sich ziemlich weit linksseitig der Mittellinie, so dass der Stirntumor nur die rechte Frontalhöhle betraf. Dem Tumor entsprechend fand man im Stirnbein einen kreisrunden Defekt mit erhabenen Rändern. Die Weichteile waren erhalten. Normaler Verlauf. Heilung.

Der Krankengeschichte, dem Aussehen des Tumors und dem Defekt des Stirnbeins nach lässt sich mit Bestimmtheit annehmen, dass es sich um ein die Stirnhöhle infizierendes Gumma gehandelt hat. Uchermann.

---

c) Laryngologische Gesellschaft zu Berlin.

Sitzung vom 11. Februar 1916.

Vorsitzender: Killian.

Scheier demonstriert ein Präparat von einer Schussverletzung des Kehlkopfes. Einschuss des Infanteriegeschosses war in der Höhe des Ringknorpels links $^1/_2$ cm von der Mittellinie entfernt am inneren Rande des Kopfnickers, Ausschuss am Rücken 2 cm links von der Wirbelsäule. Es entstand Hautemphysem auf der ganzen linken Halsseite bis zur Klavikula. Fünf Stunden nach der Verletzung sieht man laryngoskopisch unterhalb des linken Stimmbandes ein festsitzendes Blutgerinnsel; keine Schwellung des Kehlkopfinnern. Unter starken Schluckbeschwerden und allmählichem Schlechterwerden des Allgemeinzustandes am folgenden Tage Exitus. Sektion ergab einen 1 cm langen Riss am seitlichen Teil des Ringknorpels und des oberen Trachealringes; Bluterguss im oberen Teil der Oesophagusschleimhaut, im linken oberen Lungenlappen Zerreissung, Hämatothorax.

Killian hat bei seinem recht grossen Material von Kehlkopfschüssen die Beobachtung gemacht, dass es meist sich um Flankenschüsse handelt, während bei nur wenigen die Schussrichtung vorn nach hinten verläuft. Dies liegt vielleicht daran, dass die meisten von den letzteren Fällen schon auf dem Schlachtfeld oder bald danach zugrunde gehen, denn bei ihnen wird die Wirbelsäule und eventuell auch das Rückenmark mitgetroffen.

Kuttner hat bei den Kriegsverletzungen der Nasennebenhöhlen gefunden, dass im Gegensatz zu dem, was man a priori erwarten durfte, in den meisten Fällen trotz ausgedehnter Zerstörung eine vollkommene Heilung erfolgt, ohne dass ernste Komplikationen eintreten. So war in einem Fall eine Shrapnellkugel an der fazialen Wand der Kieferhöhle entlang gegangen, hatte diese durchschlagen, war dann durch die Gaumenplatte in die Mundhöhle gelangt und ausgespuckt worden. Es bestand untes dem linken äusseren Augenwinkel eine reichlich sezernierende Fistel, durch welche man in 3 cm Tiefe auf rauhen Knochen stiess. Pat. lehnte jeden Eingriff ab und die Verletzung heilte in einigen

Wochen unter Tamponade der Fistel glatt aus. In einem anderen Fall gab der Pat. — ein Offizier — an, dass das Infanteriegeschoss, das links dicht unter dem äusseren Augenwinkel eingedrungen war, in der linken Kieferhöhle steckt; man fand im linken unteren Nasengang eine von Granulationen umgebene Oeffnung, in der Nasenhöhle selbst blutig-eitriges Sekret; die rechte Nasenhöhle war frei. Bei der Eröffnung der linken Kieferhöhle erwies sich diese erfüllt mit Granulationen und Sekret, jedoch die Kugel fand sich nicht in ihr; diese steckte vielmehr in der anderen Kieferhöhle. Sie hatte, ohne dass Pat. es wusste, die ganze Nase quer durchschlagen und war in die andere Kieferhöhle eingedrungen, aus der sie dann entfernt wurde. Obwohl sie wochenlang in der Höhle gesteckt hatte, war fast keine Reaktion in dieser vorhanden.

In einem dritten Fall hatte ein Infanteriegeschoss von der rechten fazialen Kieferwand her die Nase quer durchschlagen und war auf der anderen Seite dicht unter dem linken Augenwinkel herausgekommen; sie hatte also die rechte Kieferhöhle durchbohrt, deren mediale Wand oberhalb der unteren Muschel und dann, schräg nach oben verlaufend, das Septum breit durchschlagend, die linke mittlere Muschel verletzt und war dicht unter dem linken inneren Augenwinkel herausgekommen. Es bestand grosse Perforation des Septums und Synechien in beiden Nasenhöhlen. Röntgenbild zeigte starke Verschleirung der rechten Kieferhöhle; Punktion negativ. Es war also trotz der schweren Verletzung auch hier ohne Kunsthilfe vollständige Heilung eingetreten.

K. hat noch eine grössere Anzahl von Fällen beobachtet, wo trotz der Schwere der Verwundung, trotz der ungünstigen Verhältnisse des Schlachtfeldes, des Transports, der ersten Wundhilfe usw. die gefürchtete Infektion oder Komplikationen nicht eintraten, sondern spontan Heilung eintrat.

Finder hat in allen den Fällen von Schussverletzung der Kieferhöhle, in denen er operiert hat, die Operation nach Caldwell-Luc gemacht und hält es in allen diesen Fällen für geboten, sich nicht mit der Wegnahme der fazialen Wand, Ausräumung der Splitter, Granulationen, Geschossteile usw. zu begnügen, sondern eine Gegenöffnung nach der Nase zu machen.

Claus hält ebenfalls die Operationsmethode nach Caldwell-Luc für diese Fälle für angezeigt.

Lautenschläger hat beobachtet, dass, wenn die Verletzung im oberen Teil der Kieferhöhle, im Gebiet des mittleren Nasengangs bestand, die Kieferhöhle immer chronisch erkrankt war und nicht ausheilte, dass aber, wenn durch eine tiefer liegende Schussverletzung der Nasenboden bzw. die laterale Nasenwand durchschlagen war, die Kieferhöhle meist allein ausheilte. L. stellt einen Parallelfall zu dem Kuttner's vor. Das Projektil war im linken Trigonum caroticum eingedrungen, hatte die Innenfläche des aufsteigenden Kieferastes passiert, war gegen die Hinterfläche der Kieferhöhle vorgedrungen, hatte den oberen Teil der Kieferhöhlenhinterwand eingedrückt, den Recessus frontalis sowie die orbitalen Siebbeinzellen durchschlagen und ist dann am rechten hinteren Augenwinkel zutage getreten. Bei der Eröffnung der Höhle zeigte sie sich in merkwürdiger Weise durch den Einbruch der knöchernen Hinterwand verändert. Es ist dauernde

Heilung eingetreten. L. erklärt die chronische Eiterung bei hoch liegender Verletzung der lateralen Nasenwand dadurch, dass das in der Höhle stagnierende Blut, welches keinen Abschluss hat, infiziert wird.

Halle hat einen Fall gesehen, wo, trotzdem ein Geschoss mindestens sechs Monate in der Kieferhöhle gelegen hatte, so gut wie gar keine Reaktion in der Höhle war; in diesem Falle wurde keine Gegenöffnung nach der Nase angelegt. In einem anderen Falle fand man einen Geschossteil im unteren Nasengang; er war nach der Kieferhöhle zu durchgeschlagen, hatte aber weder in der Nase, noch in der Kieferhöhle irgend welche Erscheinungen gemacht. H. begnügte sich damit, den Fremdkörper zu entfernen; es trat reaktionslose Heilung ein. In allen Fällen, wo Eiter, Granulationen und Polypen in der Höhle sind, ist es nötig, eine Gegenöffnung nach der Nase anzulegen.

Killian hat ebenfalls Fälle gesehen, wo trotz schwerster Verletzung Spontanheilung eintrat; in den eiternden Fällen hat er nach Caldwell-Luc operiert.

Laubschat ordnet die Schussverletzungen der Nebenhöhlen in: I. Steckschüsse, und zwar a) nicht infizierte, bei denen es entweder gar nicht zum Empyem kommt oder erst durch nachträgliche Infektion des durch den Fremdkörperreiz hervorgerufenen Exsudates; b) infizierte Steckschüsse, bei denen das Projektil gleichzeitig Infektionsträger ist, und zwar diese Gruppe wieder in: 1. infizierte Steckschüsse mit offenem Wundkanal nach dem Hauteinschuss; 2. infizierte Steckschüsse mit geschlossenem Wundkanal. II. Durchschüsse: a) nicht infizierte; b) infizierte.

Redner demonstriert an Röntgendiapositiven einige nicht infizierte Steckschüsse und zwei Steckschüsse der Kieferhöhlen, einen Steckschuss der hinteren Siebbeinzellen und des Keilbeins und einen nicht reinen Fall von Keilbeinhöhlensteckschuss, bei dem das Geschoss zum Teil in der Schädelhöhle liegt, also einen Keilbein-Schädelhöhlensteckschuss, sowie einige Durchschüsse.

Was speziell den Keilbein-Schädelhöhlensteckschuss anbelangt, so lag die Verwundung durch Shrapnellkugel über dem linken Auge; es waren vorübergehend meningitische Reizerscheinungen aufgetreten. Die Kugel hatte die linke Stirnhöhle durchschlagen, war dann durch die Orbita gegangen, vor und unter dem Foramen opticum durch die Lamina papyracea des Siebbeins und schliesslich in die Keilbeinhöhle und zum Teil rechts hinten oben hindurch in die Schädelhöhle gelangt. Das Röntgenbild zeigt, dass die Shrapnellkugel nur zum Teil in dem rechten hintersten Teile der Keilbeinhöhle liegt; gut die Hälfte des Geschosses liegt bereits in der Schädelhöhle und zwar in der Gegend über dem For. lac. ant. dext. neben dem Clivus und dem Sulc. carot. an der Stelle, wo aus der Dura hervor der Nerv. abducens tritt, um sich dann durch den Sinus cavernosus zur Fiss. orb. sup. in die Orbita und zum Musc. rectus lateralis zu begeben. Dieser Muskel ist gelähmt und zwar aller Wahrscheinlichkeit nach durch den Druck der Shrapnellkugel auf den Nerv. Pat. hat keine subjektiven Beschwerden ausser der Abducenslähmung; deshalb hat L. von einer Entfernung des Fremdkörpers, die nicht ohne Gefahr sein würde, abgesehen.

Killian demonstriert I. eine Stirnschusswunde; dieselbe eiterte und bei der Revision der Wunde und nach Entfernung einiger Knochensplitter sah man in der

Tiefe Pulsation. Die Röntgenaufnahme zeigte, dass kein eigentlicher Stirnhöhlenschuss, sondern nur ein Stirnbeinschuss vorlag. K. operierte wie bei der Radikaloperation der Stirnhöhle, nur dass auf die Spangenbildung verzichtet wurde. Es zeigte sich, dass eine Beziehung zum Gehirn vorhanden war und zwar fand sich eine grosse Granulationshöhle mit Knochensplittern erfüllt; es war ein grosser Defekt im Stirnbein, durch diesen war die Dura prolabiert. Intrakranielle Erscheinungen waren nicht vorhanden. Die eigentliche Stirnhöhle war nur sehr klein und sekundär erkrankt. Die Wunde wurde nach einigen Tagen sekundär geschlossen. Einige Tage nach der Operation traten Kopfschmerzen und mässige Temperatursteigerungen auf, was den Verdacht auf meningitische Reizung nahe legte; die Erscheinungen gingen aber zurück und es trat völlige Heilung ein. K. rät in den Fällen, in denen man spät operiert, zu äusserster Vorsicht; es kann passieren, wenn man beim Hautschnitt zu energisch ist, dass man gleich in den Stirnlappen kommt. Es ist empfehlenswert, sich die Stirnlappengegend bis zuletzt aufzusparen und erst ringsumher alles freizulegen, damit die Topographie klar wird.

II. In diesem Fall handelt es sich um einen Stirnhöhlenschuss, der dreimal operiert wurde, bevor er — $1^1/_2$ Jahr nach der Verletzung — in K.'s definitive Behandlung kam, der ihn radikal operierte. Es war eine tiefe Hautnarbe nebst einer Anzahl von Fisteln vorhanden. Es wurde operativ wie im ersten Fall vorgegangen, alles breit freigelegt, der Orbitalrand mitreseziert; allmählich kam man an die Partie, wo offenbar die Haut dünn und mit dem Stirnlappen verwachsen war. Als K. sie ablöste, zeigte sich deutlich, dass ursprünglich die hintere Stirnhöhlenwand, die Dura und der Stirnlappen mitverletzt worden waren. Es wurde vorsichtig alles Kranke entfernt, aller Knochen, der die kranke Dura bedeckte, reseziert, die Reste der Stirnhöhle nach den Regeln der Kunst beseitigt. Da vorher Erscheinungen vorhanden waren, die auf Gehirnabszess hinwiesen, so wurde im Stirnlappen nach Eiter gesucht, aber keiner gefunden. Trotzdem gingen alle Erscheinungen zurück und Pat. ist wieder ganz normal. Von dem Stirnlappenprolaps, der jetzt vorhanden ist, gehen Granulationen aus und es ist zu erwarten, dass bald Ueberhäutung eintreten wird.

Claus hat fünf Stirnhöhlenabszesse beobachtet, von denen drei geheilt sind. In einem Fall, der einen Schuss durch beide Schläfen erhalten hatte, traten längere Zeit nach der Verletzung, als es dem Pat. schon gut ging und er bereits ins Theater ging, meningitische Erscheinungen auf. C. nahm nach der Röntgenaufnahme eine Verletzung der Stirnhöhle an und operierte; es zeigte sich, dass die Kugel die Hinterwand der linken Stirnhöhle fortgerissen und die Dura verletzt hatte, so dass Hirnbrei aus der Wunde hervorquoll. Zu gleicher Zeit zeigte sich, dass die Stirnhöhle infolge einer akuten Rhinitis entzündet, die Infektion also auf nasalem Wege sekundär erfolgt war. Nach acht Tagen war Pat. vollkommen fieber- und beschwerdefrei. Zwei von den erwähnten Abszessen sind zugrunde gegangen.

C. hält für das Wichtigste die Prophylaxe, d. h. die möglichst frühzeitige breite Freilegung des Schussgebietes.

Ritter hat einen Fall in Behandlung bekommen, wo nach ausgedehnter Zertrümmerung des Stirnbeins eine Knochentransplantation gemacht worden war, um die freiliegende Dura des Stirnlappens zu schützen; auch die Stirnhöhle war

bei der Verletzung eröffnet und bei einer der vorausgegangenen Operationen anscheinend teilweise ausgeräumt worden. Als der Pat. zu Ritter kam, bestand eine eiternde Fistel, die in die Stirnhöhle führte; die Stirnhöhle wurde freigelegt und das transplantierte Knochenstück, das kariös geworden war, musste entfernt werden. Bei der Ausräumung der Stirnhöhle, bei welcher durch zahlreiche Schwarten die Orientierung sehr erschwert war, wurde die Dura an einer Stelle verletzt, aber ohne dass Folgeerscheinungen eintraten. Die Heilung verzögerte sich dadurch, dass, wie sich später herausstellte, ein Fall von Doppelbildung der Stirnhöhle vorlag. Nachdem auch die zweite Höhle ausgeräumt war, ist der Heilungsverlauf gut.

In einem Fall von Querschuss durch die Nasenwurzel wurde auf der einen Seite der Tränensack mitverletzt, so dass eine Art West'scher Operation entstand. Es war das Septum oben durchschlagen und die Gegend der Stirnhöhlenostien verletzt; es hatte sich eine aufsteigende Entzündung beider Stirnhöhlen entwickelt, die durch Radikaloperation geheilt wurde.

Finder teilt einen Fall mit, der zeigt, wie unter Umständen eine Schussverletzung bei schon bestehender chronischer Stirnhöhleneiterung wirken kann. Es handelte sich um einen Mann, dem F. vor $3^1/_2$ Jahren wegen linksseitigem Stirnhöhlenempyem das vordere Ende der mittleren Muschel reseziert hatte und der seitdem fast beschwerdefrei war. Von Zeit zu Zeit trat im Anschluss an eine Erkältung stärkere Sekretion auf; es genügte dann jedesmal, die Stirnhöhle ein paarmal auszuspülen, um die Erscheinungen zum Verschwinden zu bringen. Als F. jetzt den Pat. wiedersah, hatte er vor einigen Monaten einen Schuss erhalten, der auf der linken — kranken — Seite die Nase in Höhe des mittleren Nasengangs durchschlagen hatte und auf der rechten Seite wieder herausgetreten war. Es war links zu einer Verwachsung zwischen dem nach dieser Seite verbogenen Septum und der lateralen Nasenwand gekommen, infolgedessen hatte der Eiter aus der kranken linken Stirnhöhle keinen Abfluss mehr und Pat. klagte über exzessive Kopfschmerzen. F. machte die Passage frei, indem er das Septum submukös resezierte, die Verwachsungen trennte und den Rest der linken mittleren Muschel entfernte. Es entleerte sich ein paar Tage lang reichlich Eiter. Pat. ist wieder von seinen Beschwerden befreit.

Lautenschläger stellt einen Fall vor von Querschuss durch beide Oberkieferhöhlen mit Absprengung beider Processus alveolares und eines ziemlich grossen keilförmigen Stückes des unteren Randes der Apertura pyriformis. Es besteht Pseudarthrosenbildung an beiden Processus alveolares.

Gutzmann.

III. Briefkasten.

Dr. Parmentier (Brüssel) hat uns gebeten, seinen Namen aus der Liste der Mitarbeiter zu streichen; wir erfüllen diesen Wunsch, indem wir Dr. Parmentier für die dem Centralblatt geleisteten Dienste unseren Dank aussprechen. F.

Für die Redaktion verantwortlich Prof. Dr. G. Finder, Charlottenburg, Augsburger Str. 38.
Druck von L. Schumacher, Berlin N. 4.

Internationales Centralblatt

für

Laryngologie, Rhinologie

und verwandte Wissenschaften.

Jahrgang XXXII. Berlin, Mai. 1916. No. 5.

I. Referate.

a) Allgemeines, obere Luftwege, äusserer Hals.

1) **Max Hesse** (Graz). **Positiver Ausfall der Wassermann'schen Reaktion bei Pemphigus.** *Wiener klin. Wochenschr. No. 3. 1915.*

Bei elf verschiedenen Formen von Pemphigus in allen Lebensaltern war die Wassermann'sche Probe 9mal positiv. Auf Grund seiner Untersuchungen glaubt H. annehmen zu müssen, dass der positive Wassermann für Pemphigus charakteristisch sei.

HANSZEL.

2) **Ingeborg Jacobsen** und **Adolph H. Meyer** (Kopenhagen). **Untersuchungen über den Keuchhustenbazillus (Bordet-Gengou'schen Bazillus).** *Archiv für Kinderheilk. Bd. 64. H. 5 u. 6.*

Ausgedehnte Untersuchungen führen die Verff. zu folgenden Schlüssen: Komplementbindung eines Menschenserums mit dem Bordet-Gengou'schen Bazillus als Antigen macht es überaus wahrscheinlich, dass das betreffende Individuum den Keuchhusten hat oder kürzlich hatte. Das Ausbleiben der Reaktion ist dagegen kein sicheres Zeichen dafür, dass das Individuum die Krankheit nicht hat oder kürzlich hatte, indem die Komplementbindung erst etwa in der 3. oder 4. Krankheitswoche einzutreten scheint und nach Verlauf weniger Monate schwinden kann, in einzelnen Fällen noch schneller, in seltenen Fällen sogar ganz auszubleiben scheint. Im grossen und ganzen haben die Untersuchungen die Entdeckungen Bordet's und Gengou's bestätigt, und diese Autoren haben den von ihnen im Jahre 1906 beschriebenen Bazillus mit Recht als den Keuchhustenbazillus bezeichnet.

FINDER.

3) **O. Muck. Ueber den Naevus vascularis der oberen Luftwege.** *Zeitschr. f. Ohrenheilk. Bd. 70. S. 257.*

Ein Fall von hochrotem Naevus des Zungengrundes, der rechten Pharynxhälfte und der Epiglottis bei einem mit einem grossen Feuermal der rechten Halsseite behafteten Patienten.

KOTZ.

4) **Charles P. Grayson** (Philadelphia, Pa.). **Syphilis der Nase und des Halses. (Syphilis of the nose and throat.)** *Pennsylvania med. journ. November 1915.*

Trotz Wassermann und Noguchi, trotz Salvarsan und Arsenobenzol sind die Irrtümer in der Diagnose noch recht häufig. Die klinische Erfahrung ist immer noch von grossem Werte. Jeder Luetiker sollte sofort nach Stellung der Diagnose auf die oberen Luftwege und die Zähne untersucht, und beides in gesundem Zustande erhalten werden.

In schwierigen Fällen mag wohl die serologische Untersuchung von weittragender Bedeutung sein, aber niemals sollte man sich ganz auf die Ergebnisse derselben verlassen.

Von den Initialläsionen im Munde und Halse sind 8—10 pCt. der Schanker extragenital erworben, und von diesen wiederum 75 pCt. im Munde. Perverse sexuelle Instinkte sind in den Vereinigten Staaten verhältnismässig selten, so dass man bei verdächtigen Läsionen an den Lippen, Tonsillen, der Zunge usw. an alles andere eher denkt als an Syphilis.

Bei der mikroskopischen Untersuchung hüte man sich vor Verwechselungen zwischen der Spirochaeta der Syphilis und der von Vincent's Angina. Je früher Salvarsan und Arsenobenzol gegeben werden, desto schneller kann man auf eine Kur rechnen, und darum ist eine frühzeitige Diagnose von der grössten Wichtigkeit. Bei der sekundären Affektion ist häufig die Differentialdiagnose zwischen Plaques muqueuses und Traumen der buccalen Schleimhaut schwierig.

FREUDENTHAL.

5) **Arthur Mayer. Ueber die Beziehungen der atypischen Gicht zu Erkrankungen der Respirationsorgane.** *Berliner klin. Wochenschr. No. 32. S. 1518. 1914.*

Nachdem bekannt war, dass zwischen dem Asthma bronchiale und der typischen Gicht enge Beziehungen bestehen, hat Verf. Untersuchungen angestellt, ob derartige Beziehungen auch zwischen atypischer Gicht und Asthma sich finden lassen. Für Diagnose atypischer Gicht, die sich nur in der Harnsäuretention dokumentiert, ist Nachweis gestörten Purinstoffwechsels entscheidend. Bei 40 untersuchten Patienten mit chronischer Bronchitis und Asthma, die nie einen Gichtanfall gehabt hatten, waren 9 mit charakteristischer Störung im Purinstoffwechsel. Affektion der Respirationsorgane bestand aus chronischer trockener Bronchitis mit leichter exspiratorischer Dyspnoe. Anfallartige Exazerbationen liessen sich bei mehreren Patienten durch dieselben Schädlichkeiten auslösen, die als Veranlassung eines typischen Gichtanfalles bekannt sind (Alkohol und Nukleine). Ferner bespricht Verf. die Beziehungen zwischen atypischer Gicht und Tuberkulose. Unter 27 Tuberkulösen, die fieberfrei waren, ohne grössere Einschmelzungsherde und nie Gichtanfälle gehabt hatten, befanden sich 8 mit gestörtem Purinstoffwechsel. Die Gicht wird in ihrem Verlauf durch Kombination mit Tuberkulose fast immer atypisch, andrerseits wird Tuberkulose durch hinzutretende Gicht sehr günstig beeinflusst (fibröse Schrumpfungen). Manche Lungenblutungen bilden das Aequivalent eines Anfalles bei einer im übrigen latenten Gicht.

R. HOFFMANN.

6) A. **Onodi. Rhinolaryngologische Fälle vom Kriegsschauplatz.** *Archiv für Ohren-, Nasen-, Kehlkopfheilhk., sowie die angrenz. Geb. Bd. 98. H. 4. S. 244.*

1. Gesichts- und Schulterschuss, Stirnläsion, einseitige Chorioretinitis, einseitige partielle Okulomotoriusparalyse, Anästhesie der Nasenhöhle, Anosmie, Geruchshalluzination, Ageusie, einseitige Taubheit. Die Erklärung für die vielseitigen Erscheinungen ist in einer Commotio cerebri zu suchen.

2. Ictus laryngis. Das Auftreten dieses noch ungeklärten Krankheitsbildes mag hier durch neuropathische Disposition des Pat., wozu noch die Aufregungen des Krieges kamen, bedingt gewesen sein.

3. Halsschuss, Läsion der Luftröhre, Kontraktur der Verengerer der Stimmritze. Verf. neigt dazu, für die Kehlkopferscheinungen, welche durch Alkoholinjektionen in den N. laryngeus sup. gebessert wurden, „Fernwirkung" anzunehmen.

4. Hysterische Aphonie. Hysterische Stummheit.

5. Hysterische paradoxe Bewegungen der Stimmbänder. Im Anschluss an einen Fall erörtert Verf. die funktionellen Koordinationsstörungen der Kehlkopfnerven.

6. Gesichts- und Halsschuss, Lähmung des Glossopharyngeus, des Vagus und des Hypoglossus. Auch hier erwägt Verf. wie unter 3 die Annahme der „Fernwirkung".

7. Halsschuss. Fixation des linken Stimmbandes. Anchylose des Cricoarytänoidgelenkes. Die Anchylose ist durch Splitter bedingt, welche im Röntgenbild sichtbar sind.

8. Haematoma laryngis, verursacht durch den Luftdruck einer Granate.

9. Eiterungen der Nasennebenhöhlen. Die Fälle bieten keine neuen Gesichtspunkte.

10. Gesichtsschuss, eröffnete, eitrige, vordere Siebbeinzellen, Mandibularbruch, peripharyngealer Abszess, Gehirnabszesse und Meningitis. Es handelt sich um Abszesse sowohl des Frontal- wie des Temporallappens, die von einer in vivo nicht feststellbaren Verletzung der Schädelbasis ausgingen.

KOTZ.

7) **Forchheimer** (Würzburg). **Geruchs- und Geschmacksempfindungen nach intravenösen Injektionen von Salvarsan.** *Derm. Centralbl. März 1916.*

Bei jeder richtig ausgeführten intravenösen Injektion einer konzentrierten Lösung von Neosalvarsan oder Salvarsan-Natrium haben die Patienten spezifische Geruchs- und Geschmacksempfindungen, die auf Bestandteile des Salvarsans zurückzuführen sind. Die Empfindungen treten nur auf, wenn die Iujektionsnadel richtig in der Vene liegt; daher lässt sich mit ihrer Hilte die technisch einwandfreie Durchführung einer intravenösen Injektion kontrollieren.

SEIFERT.

8) **Heinrich Simmenroth. Beitrag zur Kasuistik der angeborenen Halskiemenfisteln.** *Inaug.-Dissert. München 1914.*

Verf. gibt zunächst eine tabellarische Uebersicht, in welcher besonders die

deutsche und französische Literatur von 1890—1913 berücksichtigt ist; sie beginnt also mit dem Schlussjahr der grossen Tabelle von Kostanecki und Milecki. Die Tabelle umfasst 66 Fälle von Cysten und 89 Fälle von Fisteln. An der Hand dieser Tabellen werden folgende Fragen behandelt: Auftreten in bezug auf das Alter des Patienten, Art der Operation, Inhalt der Cysten und Fistelgänge, angeborene und zufällige Komplikationen, Verteilung der Anomalien auf Seiten und Mitte des Halses, sowie auf die beiden Geschlechter, Lage der Cysten, Lage der äusseren und inneren Fistelöffnung, Richtung des Fistelganges, Beschaffenheit der Cystenwand, Lage von Epithelarten, Muskelfasern, Drüsen usw. an bestimmten Abschnitten des Fistelkanals. Zum Schluss bringt Verf. drei selbst beobachtete Fälle, zwei von seitlicher, einen von medialer Halsfistel.

FINDER.

9) **S. L. Bowschower. Die Erfahrungen mit der Kuhn'schen Narkose unter peroraler Tubage bei rhino-laryngologischen Operationen.** *Inaug.-Dissert. Königsberg 1914.*

Verf. führt die Technik, die Indikation und die Vorzüge der peroralen Tubage an; er führt kurz 50 in der Gerber'schen Klinik auf diese Weise operierte Fälle an (zumeist Kieferhöhlen- und Stirnhöhlenoperationen, ferner Operation eines Nasenrachentumors). Es ergab sich, dass zunächst die Menge des verbrauchten Narkotikums enorm klein war, im Durchschnitt bei einer Dauer von einer Stunde für Chloroform kaum 25 g und für Billrothmischung kaum 45 g; die Narkose verlief in allen Fällen glatt, von seiten des Kehlkopfs und der Lungen erfolgte keine Reaktion.

FINDER.

b) Nase und Nasenrachenraum.

10) **J. D. Pilcher** (Omaha, Neb.). **Die Absorption von Medikamenten durch die Submucosa der Nase bei Hunden. (The absorption of drugs from the nasal submucosa of dogs.)** *Journ. amer. med. assoc. 17. Juli 1915.*

Unter Morphin-Aether-Anästhesie injizierte Verf. verschiedene Substanzen und fand, dass die Oberfläche der Muscheln und des Septums sehr gute absorbierende Eigenschaften besitzen infolge der reichen Versorgung mit Blut- und Lymphgefässen. Er warnt aber zugleich vor möglichen Gefahren, besonders könnte das Epinephrin so angewendet eine grosse Gefahr bedeuten. (Auf diese Tatsache hat Ref. bereits vor mehreren Jahren in diesem Centralblatt hingewiesen durch den Bericht mehrerer Todesfälle.) Trotzdem aber, meint Verf., könnten Stimulantien, besonders Epinephrin (!), so gebraucht werden.

FREUDENTHAL.

11) **Tittel** (Dresden). **Absprengungsmissbildung der Nase.** *Berliner klin. Wochenschrift. No. 28. S. 1340. 1914.*

Rüsselförmiger Anhang am rechten inneren Augenwinkel, der als missgebildete rechte Nasenhälfte gedeutet werden muss.

R. HOFFMANN.

12) **Haenisch. Angeborene wulstige Anhänge an der Nasenscheidewand.** *Med. Gesellschaft zu Kiel, 26. Februar 1916.*

Die wulstigen Anhänge nehmen vom Nasenseptum rechts ihren Ausgang, sind etwa 1 cm lang und 0,5 cm breit und von weicher Konsistenz. Sie ähneln

den bekannten Aurikularanhängen, sind jedoch nach dem Verf. in der Nase noch nicht oder nur vereinzelt beobachtet worden. Histologische Untersuchung steht noch aus.
R. HOFFMANN.

13) **Max Koch** (Berlin). **Eigentümliche Gesichtsmissbildung durch Auftreibung der mittleren Nasenmuscheln.** *Berliner klin. Wochenschr. No. 31. S. 1477. 1914.*

Zwei Fälle von symmetrischer blasiger Auftreibung der mittleren Nasenmuscheln, die in dem einen die Grösse ungefähr einer Walnuss, in dem anderen die eines Gänseeis erreichte. In beiden Fällen Verbreiterung der Nasenwurzel und der mittleren Gesichtspartie. Bezüglich weiterer Einzelheiten sei auf das Original verwiesen.
R. HOFFMANN.

14) **Irving W. Voorhees** (New York). **Ein wertvolles Zeichen zur Diagnose der latenten Syphilis. (A helpful sign in diagnosing latent syphilis.)** *New York med. journ. 4. September 1915.*

Bei der submukösen Operation des Septums empfand Verf. wiederholt Schwierigkeiten bei der Ablösung der Schleimhaut im Beginne der Operation, und bei mehreren dieser Patienten konnte er dann latente Syphilis konstatieren. Er empfiehlt daher, den Wassermann vornehmen zu lassen, besonders wenn der entfernte Knochen irgendwie zweifelhaft erscheint.
FREUDENTHAL.

15) **Lewis Fisher. Ein Tausend submuköse Septumresektionen. (One thousend submucous resections of the nasal septum.)** *New York med. journ. 22. Mai 1915.*

Aus den Schlussfolgerungen, zu denen Verf. auf Grund seiner ausgedehnten Erfahrung gelangt und in denen er die Indikationen und Kontraindikationen der Operation erörtert, sei unter anderem hervorgehoben, dass er sie für absolut kontraindiziert hält in allen Fällen, wo Anzeichen von Atrophie vorhanden sind, und dass sie seines Erachtens bei Kindern nur im äussersten Notfall gemacht werden sollte. Persistente Blutung nach Entfernung der Tamponade betrachtet Verf. gewöhnlich als ein Zeichen von Infektion, und er empfiehlt, die Fälle dementsprechend zu behandeln. Widerspruch dürfte die Behauptung erwecken, dass die Septumresektion eine „Sprechstundenoperation" ist, und dass sie ohne besondere Vorbereitung des Patienten vorgenommen werden kann.
EMIL MAYER.

16) **O. Tydings. Neue submuköse Septumoperation. (New submucous septal operation.)** *The Laryngoscope. Dezember 1915.*

Das Wesentliche der Operation besteht darin, dass nach Ablösung von Schleimhaut und Perichondrium die verbogene Scheidewand gerade gerichtet und in ihrer Lage durch eine Schiene festgehalten wird.
EMIL MAYER.

17) **William Wesley Carter. Zwei Fälle von eingesunkener Nase nach submuköser Septumresektion. (Two cases of depressed nasal deformity resulting from the submucous operation.)** *New York med. record. 15. Mai 1915.*

Untersuchung der Patienten zeigt, dass der obere Rand des Septums, da wo

er zwischen den beiden seitlichen Knorpeln eingebettet liegen sollte, entweder disloziert oder aus dieser Lage gebracht war. Verf. führt dies darauf zurück, dass bei der Operation zur Entfernung des Septums eine Zange gebraucht wurde, mit der gleichzeitig eine Zugwirkung ausgeübt wurde; dies kann vermieden werden, wenn man sich nur eines Instruments bedient, das abkneift oder stanzt.

EMIL MAYER.

18) **W. J. Abbott. Behandlung des Abszesses der Nasenscheidewand. (Treatment of abscess of the nasal septum.)** *Cleveland journ. Bd. 13. No. 3.*

Verf. entleert den Eiter durch Aspiration und spült die Höhle mittels Lösungen von Borsäure, $^1/_4$—$^1/_2$ proz. Karbolsäure oder Hg-Cyanid aus. Tamponade ist nicht nötig.

EMIL MAYER.

19) **G. Genersich** (Kolozsvar, Ungarn). **Destruktion der Nasenscheidewand infolge von Heredolues bei einem 20 Monate alten Kinde.** Sitzungsbericht. *Orvosi hetilap. No. 15. 1915.*

Klinische Beschreibung des Falles.

POLYAK.

20) **Guisez** und **Oudot. Die Entzündungen der Gesichtshöhlen infolge von Schussverletzungen. (Les sinusites de la face par projectiles de guerre.)** *La Presse médicale. 23. März 1916.*

Die Beobachtungen stützen sich auf 48 Fälle.

Diese 48 Fälle — 34 Kieferhöhleneiterungen, 8 Stirnhöhlen-Siebbeineiterungen, 1 doppelseitige Stirnhöhlen- und eine isolierte Siebbeinerkrankung — kommen auf eine Gesamtzahl von 1080 Kriegsverletzten und von 6800 neuen Krankheitsfällen, die in dem Speziallazarett der Verf. zur Beobachtung gelangten; 30 Fälle waren durch Infanteriegeschoss, 18 durch Granatsplitter verursacht. Während bei den Stirnhöhlenverletzungen das Geschoss fast stets direkt die Höhlenwand getroffen resp. durchschlagen hatte, war dies unter den 34 traumatischen Kieferhöhlenerkrankungen nur 18 mal der Fall, in allen anderen Fällen war das Geschoss an einer vom Sinus entfernten Stelle eingedrungen. Der Gang des Geschosses war oft ein sehr komplizierter; so war es in einem Fall in der rechten Halsseite in den rechten Schildknorpelflügel eingedrungen, hatte den rechten Unterkiefer durchschlagen und war durch das Gaumengewölbe in die linke Kieferhöhle gelangt, wo es zu einer Sinusitis mit Fistelbildung und Karies der vorderen Wand geführt hatte.

Verf. stellt die Regel auf, dass wenn ein Geschoss beim Durchgang durch den Gesichtsschädel beide Kieferhöhlen verletzt, fast stets diejenige, welche dem Ausschuss näher liegt, mehr erkrankt. Die Anwesenheit des Geschosses in der Höhle ist durchaus nicht notwendig, damit sich eine Sinusitis entwickelt; unter den 48 Fällen war der Fremdkörper nur 10 mal in der Höhle vorhanden. In einigen Fällen blieb das Geschoss in der Nähe der Höhle stecken, nachdem es diese verletzt und zur Erkrankung gebracht hatte. Zur Hervorbringung der Sinusitis ist es nicht nötig, dass das Geschoss in die Höhle eindringt; so entstand einmal eitrige Ethmoiditis nach heftiger Kontusion durch Granatexplosion, zweimal Kieferhöhlen-

eiterung dadurch, dass das Geschoss von dem Oberkieferknochen rikochetierte. Umgekehrt, wenn auch selten, kann das Geschoss durch die Höhle hindurchgehen, ohne dass eine Sinusitis entsteht. Die Knochenzerstörungen waren in den Fällen von traumatischem Kieferempyem, die zur Operation kamen, stets sehr ausgedehnt; 7 mal war Fistelbildung nach der Wange vorhanden; bei den Stirnhöhlenfällen war niemals Fistelbildung beobachtet. In einem Fall von rechtsseitiger Stirnhöhleneiterung entstand Osteomyelitis und Hirnabszess, in einem anderen Fall hatte sich in der Kieferhöhle ein Aneurysma arterio-venosum der Carotis interna und des Sinus cavernosus durch das zertrümmerte Sieb- und Keilbein hindurch gebildet. Die Blutung konnte erst durch Unterbindung der Carotis interna und externa und lange Tamponade der Höhle gestillt werden. Für die Operation der Kieferhöhle benutzt Verf. die Caldwell-Luc'sche; die Killian'sche Methode der Stirnhöhlenoperation verwirft Verf. als „irrationell und gefährlich". Er beschreibt dann die von ihm geübte Methode, die sich von der Killian'schen im wesentlichen dadurch unterscheidet, dass er von der Bildung einer Spange absieht, den Boden der Höhle nicht fortnimmt und die Stirnwunde nur teilweise oder gar nicht näht.

FINDER.

21) **Uffenorde. Bericht über Kopfschüsse.** *Medizinische Gesellschaft zu Göttingen, 17. Februar 1916.*

Der Gesichtsschädel war 63mal, der Hirnschädel 138mal betroffen. Bei Steckschüssen im Bereich der Nebenhöhlen wird die operative Entfernung des Geschosses auf jeden Fall empfohlen wegen der Gefahr der Sekundärinfektion.

R. HOFFMANN.

22) **Gerber. Meningitis nach larvierter Nebenhöhleneiterung.** *Zeitschr. f. Ohrenheilk. Bd. 63. S. 150.*

Mitteilung eines Falles, in dem nach akuter schwerer Pneumokokkeninfektion es zu einer Eiterung in den Nebenhöhlen und im Mittelohr kam. Die Erscheinungen von seiten der ersteren traten ganz hinter denen von seiten des Ohrs zurück. Es setzte eine foudroyant verlaufende Meningitis ein, die, wie die Sektion ergab, vom Siebbein ausging, und zwar war die Infektion direkt durch die Lamina cribrosa erfolgt.

FINDER.

23) **Lewis A. Coffin. Eine neue Behandlungsmethode der Nebenhöhlenerkrankungen ohne Operation. (A new non-operative treatment of disease of the accessory sinuses of the nose.)** *New York med. record. 3. April 1915.*

Die Behandlung besteht in Anwendung eines Apparates, mit dem abwechselnd positiver und negativer Druck erzeugt wird. Mittels des negativen Druckes wird Eiter aus der Höhle gesaugt, mittels des positiven wird Luft, die mit irgendwelchen Medikamenten beladen ist, in die Höhle getrieben.

EMIL MAYER.

24) **B. Freystadtl. Der Weber'sche Stimmgabelversuch bei Nebenhöhlenempyemen der Nase.** *Zeitschr. f. Ohrenheilk. Bd. 71. S. 28.*

Verf. hat an über 100 Fällen das von Glas angegebene Symptom der Lateralisation einer auf die Nasenwurzel aufgesetzten Stimmgabel nach der Seite der

erkrankten Nebenhöhle nachgeprüft und sich von seiner Brauchbarkeit überzeugt. Er weist darauf hin, dass bei bestehenden Ohrveränderungen der Zustand der Gehörorgane und nicht eine etwa bestehende Nebenhöhlenaffektion für das Ergebnis des Weber'schen Versuches ausschlaggebend ist.

KOTZ.

25) **Th. Hug. Ein Fall von Pansinuitis gangraenosa (scarlatinosa?).** *Zeitschr. f. Ohrenheilk. Bd. 71. S. 31.*

Bericht über einen Fall von foudroyanter, möglicherweise auf eine Scharlachinfektion zurückzuführender Pansinusitis mit zerebralen Erscheinungen und Augenkomplikationen. Operation. Heilung.

KOTZ.

26) **Levinger. Zur Operation von Hypophysentumoren und zur Freilegung des Sinus cavernosus.** *Zeitschr. f. Ohrenheilk. Bd. 64. S. 332.*

Verf. gibt eine kritische Uebersicht über die verschiedenen chirurgischen (mit Aufklappung der Nase und perorale), sowie rhinologischen (endonasalen und paranasalen) Operationsmethoden; er meint, dass eine gefahrlose Freilegung der Sella turcica auf dem Wege durch die Keilbeinhöhle in breiterer Ausdehnung nur möglich ist, wenn der Sinus cavernosus ähnlich wie bei otitischen Erkrankungen der Sinus sigmoideus und transversus in grosser Ausdehnung ohne Wandverletzung völlig sicher blossgelegt werden kann. Da es sich bei den Hypophysentumoren meist um ein ganz oder fast ganz erblindetes Auge handelt, so empfiehlt er auf Grund von Leichenversuchen den einen Bulbus zu opfern, die Orbita auszuräumen und die Lamina papyracea und die allenfalls sonst noch bei der endonasalen Voroperation stehen gebliebenen Teile des Siebbeins zu resezieren. Man kann dann nach vorheriger endonasaler medialer Freilegung der Hypophyse, wobei die Kapsel der Drüse zunächst unverletzt bleibt, bei reflektiertem Licht von der deutlich sichtbaren Trepanationsöffnung der Sella turcica ausgehend, mit schmalen geraden Meisseln und mit einer besonders für diesen Zweck modifizierten Keilbeinstanze gegen den Optikusstumpf zu arbeitend, die Hypophyse, sowie den Sinus cavernosus, soweit er medial die Carotis umschliesst, als auch lateral von ihr, in grosser Ausdehnung durch Wegnahme des ganzen Bodens der Sella und der seitlichen Wand der Keilbeinhöhle freilegen.

FINDER.

27) **Otto J. Stein** (Chicago). **Bericht über einen Fall von endonasaler Hypophysisoperation. (Report of a case of hypophyseal growth operated through the nose and sphenoid.)** *The Laryngoscope. März 1915.*

Es handelte sich um eine 35jährige Frau, die mit Erfolg wegen eines Hypophysistumors durch die Keilbeinhöhle operiert wurde. Verf. rühmt die Vorzüge dieser Methode.

EMIL MAYER.

28) **Blumenthal. Anatomische Beiträge zur endonasalen Hypophysisoperation.** *Zeitschr. f. Ohrenheilk. Bd. 71. S. 123.*

Verf. zeigt an mehreren Bildern die zum Teil beträchtlichen anatomischen Differenzen, die sich in der Lagebeziehung zwischen Keilbein und Hypophysis finden. Er weist darauf hin, „wie wichtig es ist, dass man sich möglichst vor der

Operation mit Hilfe der Sondierung und der Verwertung der Sonden für das Röntgenbild Klarheit über die Topographie verschafft. Nur so sollte man an die Operation herangehen, damit man keine Ueberraschungen und Enttäuschungen erlebt".

KOTZ.

29) **Fein** (Wien). **Ueber einen Fall von chronisch entzündlicher Geschwulst im Nasenrachen.** *Monatsschr. f. Ohrenheilk. Bd. 48. S. 481. 1914.*

Vortrag, gehalten auf der Naturforscherversammlung, Wien 1913. Ref. in dieser Zeitschrift. 1914. Bd. 30. S. 31.

OPPIKOFER.

30) **Lever. Nasenrachenpolyp. (Nasopharyngeal polypus.)** *Colorado medicine. März 1915.*

Bericht über operierte Fälle in den Jahren 1904, 1912 und 1914. Bei radikaler Operation konnte mittels Nasopharyngoskop bestimmt werden, dass der Tumor von der Gegend des Ostium maxillare entsprang; weitere histologische Untersuchung bestätigte dies.

HORNE.

31) **Felix Höninger. Kasuistische Mitteilung über einen Fall von Luftembolie im Anschluss an die Operation eines weichen Fibroms des Nasenrachenraums.** *Inaug.-Dissert. München 1915.*

Es handelte sich um einen 16jährigen jungen Mann. Die Geschwulst war bereits verschiedentlich mit Radium behandelt worden, auch waren Stücke von ihr mittels der Glühschlinge von der Nase aus entfernt worden. Da der Tumor weiter wächst, und Pat. durch häufige Blutungen geschwächt scheint, so wird zur Operation nach Denker geschritten; es gelang, den Tumor völlig zu entfernen. Als Pat. nach Vollendung der Operation auf die Bahre gelegt wird, setzt die Atmung aus. Trotz künstlicher Atmung, Tracheotomie und Sauerstoffzufuhr Exitus. Sektion ergibt schwere Luftembolie, grosse Mengen Luft in den Halsvenen, vor allem im rechten Herzen, selbst durch die Lungengefässe hindurch war Luft bis in den linken Vorhof übergetreten.

FINDER.

c) Mundrachenhöhle.

32) **A. Rossi-Marcelli. Diagnostische Schwierigkeiten in einem Fall von Osteo-Periostitis gummosa des harten Gaumens; enorme Sequesterbildung. (Difficoltà diagnostica in un caso di osteoperiostite gommosa del palato duro; enorme sequestro).** *Annal. ital. di laring. No. 1. 1916.*

Der Fall bietet besonderes Interesse sowohl wegen der diagnostischen Schwierigkeiten, die er bereitete, wie wegen der Ausgedehnheit der Erkrankung, wie auch wegen der aussergewöhnlichen Grösse des Sequesters, der einen guten Teil des Oberkiefers darstellte.

CALAMIDA.

33) **F. B. Bowman** (Toronto). **Stomatitis und Gingivitis ulcero-membranacea bei aktiven Soldaten. (Ulcero-membranous stomatitis and gingivitis among troops on active service.)** *Brit. med. journ. 11. März 1916.*

Die Beobachtungen wurden an über 100 Fällen gemacht. Verf. fand in zahl-

reichen Fällen von Pyorrhoea alveolaris im Ausstrich des Eiters die Vincent'schen Organismen entweder allein oder mit der von den amerikanischen Autoren beschriebenen Amöbe; ferner beobachtete er die als Stomatitis und Tonsillitis ulceromembranacea (Angina Vincenti) bekannte Krankheitsform, und schliesslich hat er auch bei Noma die Vincent'schen Mikroorganismen in Masse gefunden. Die Vincent'sche Krankheit ist nach den Beobachtungen des Verf.'s übertragbar: Ein Zahnarzt behandelte eine schwere Gingivitis bei Pyorrhoe; drei Mann, die er am selben Tage behandelte, erkrankten und zeigten im Ausstrich die Vincent'schen Mikroorganismen. In einem Bataillon fanden sich nicht weniger als 50 Fälle.

Verf. hat die fusiformen Bazillen auf Aszitesflüssigkeit unter anaeroben Bedingungen züchten können.

Bei Pyorrhoea alveolaris führt oft lokale Anwendung von Emetin zur Heilung. Bei der Stomatitis ulcero-membranacea und Angina Vincenti ist Salvarsan wirksam; seine Anwendung verbiete sich aber bei den Truppen wegen der Kosten und der Unbeständigkeit der Lösungen. Verf. hat eine Mixtur gebraucht, bestehend aus Vinum Ipecac., Glyzerin und Liq. arsenicalis, mit der er gurgeln lässt, und die er auf die erkrankten Stellen appliziert oder einige Tropfen auf die Zahnbürste geträufelt zum Bürsten des Zahnfleisches benutzen lässt.

FINDER.

34) **Joseph D. Lewis. Streptokokkenpharyngitis. (Streptococcal pharyngitis.)** *The journal Lancet. Januar 1916.*

Nach Schottmüller gibt es die folgenden Streptokokkenarten: Streptococcus viridans, S. haemolyticus, S. mucosus. Streptokokken und Pneumokokken sind Dauerbewohner des gesunden Schlundes. Der S. viridans hat meistens geringe Giftigkeit, bewohnt hauptsächlich die Oberfläche der Pharynxschleimhaut und ist die Hauptursache der milden, nicht eiternden katarrhalischen Entzündungen. Bei den tieferen pharyngealen Entzündungen, wie Angina scarlatinosa, Scarlatina membranosa, Peritonsillarabszess oder anderen Abszessen des Pharynx, wie z. B. Angina Ludovici, ist der Streptococcus haemolyticus zu finden. Die grosse Aehnlichkeit im Aussehen verschiedenartiger Prozesse, wie Angina syphilitica, Diphtherie, Tonsillitis scarlatinosa, Herpes und Pemphigus machen die mikroskopische Diagnose zur Notwendigkeit.

FREUDENTHAL.

35) **Ralph A. Mellon. Die frühzeitige Diagnose von Streptokokkenanginen und die therapeutische Wirkung von Vakzinebehandlung bei denselben. (The early diagnosis of streptococcic sore throat and the effect of vaccines in its treatment.)** *New York med. record. 15. Mai 1915.*

Die frühzeitige Untersuchung bei akuten Anginen mittels Kulturverfahrens ist geboten, bevor noch die Infektionserreger durch andere Mikroorganismen überwuchert sind; bei chronischen Fällen ist diese Art der Untersuchung wertlos. Es können Streptokokken in der Mundrachenhöhle, z. B. an den Zahnwurzeln und in den Tonsillen vorhanden sein, ohne dass klinische Erscheinungen vorhanden sind, das betreffende Individuum ist dann Streptokokkenträger. Die Beziehungen der hämolytischen Kokken zur Arthritis, des Bacillus viridans und des Pneumokokkus zur Endokarditis macht es notwendig, Blutagar zur Untersuchung zu verwenden,

da wir auf diese Weise schnell unterrichtet werden, mit welchem besonderen Glied der Gruppe wir es zu tun haben. Die akuten Fälle von Streptokokkenangina reagieren sehr schnell und bestimmt auf Anwendung einer Vakzine von bestimmter Stärke. Bei ihrer Anwendung hat Verf. niemals eine der zahlreichen Komplikationen entstehen sehen, die sonst häufig auftreten. OTTO FREER.

36) **James Joseph King. Verläufiger Bericht über die Infektionen des Halses mit Diplococcus Connellan-King. (Preliminary report on the Connellan-King diplococcus infections of the throat.)** *The Laryngoscope. April 1915.*

Verf. hat 6 Fälle einer eigentümlichen Angina beobachtet, bei denen er aus der Tiefe der Tonsillarlakunen einen Diplokokkus isolieren konnte, der in Ermangelung einer besseren Bezeichnung Diplococcus Connellan-King genannt wurde. Zwei von den Patienten hatten eine schwere Nephritis, zwei andere eine so schwere Arthritis, dass sie 12 resp. 14 Wochen ans Bett gefesselt waren. Alle Fälle, mit Ausnahme von zwei, wurden mittels einer autogenen Vakzine behandelt, und zwar mit ausgezeichnetem Erfolg; in einigen Fällen verschwanden auch ernste Komplikationen nach Anwendung der Vakzine, während die Fälle, in denen es erst einige Monate nach Ausbruch der Halserscheinungen gelang, den Diplokokkus zu isolieren, fast ein Jahr lang sehr krank waren. EMIL MAYER.

37) **N. Schoolman. Bericht über einen Fall, der den bipolaren Ursprung der Gaumentonsille zeigt. (Report of a case showing the bipolar origin of the faucial tonsil.)** *The Laryngoscope. Juni 1915.*

Der Fall zeigte eine deutliche Trennung der Mandelsubstanz durch den Recessus intertonsillaris; die linke untere Mandel zeigte ferner den von Grünwald geschilderten Involutionsprozess. EMIL MAYER.

38) **H. H. Stark. Fünfundzwanzig Fälle von Vincent'scher Angina mit Erfolg behandelt mit Natriumperborat. (Twenty-five cases of Vincent's angina successfully treated with sodium perborate.)** *Annals of otology, rhinology, laryngology. März 1915.*

Verf. verordnet eine Lösung von zwei Teelöffeln des Pulvers in einem Glas Wasser; dies stellt eine gesättigte Lösung dar, mit der häufig der Mund ausgespült werden soll. Nur selten kommt es vor, dass die Schmerzen nicht innerhalb 24 Stunden verschwinden und nicht innerhalb kurzer Zeit Heilung eintritt.

EMIL MAYER.

39) **F. Massei. Einige Betrachtungen über die heutige Therapie der Vincentschen Angina. (Qualche considerazione sulla cura odierna dell' angina di Vincent.)** *Arch. ital. di laring. No. 4. 1915.*

Verf. hat mit Vorteil das Salvarsan lokal angewandt; er appliziert es, indem er einen Wattetupfer mit etwas Glyzerin befeuchtet und eine kleine Menge Salvarsan daran haften lässt. Auf diese Weise ist er imstande, das Mittel in die Lakunen hineinzubringen. CALAMIDA.

d) Diphtherie und Croup.

40) **Schmitz. Ergebnisse der Diphtherieuntersuchung mittels des Galle-Serum-Nährbodens (v. Drigalski und Bierast).** *Münchener med. Wochenschr. No. 46. S. 1566. 1915.*

Eine Nachprüfung des von Drigalski und Bierast durch Zusetzung von Rindergalle modifizierten Diphtherienährbodens ergab, dass sich durch diesen eine erhebliche Verstärkung der Bazillenanreicherung gegenüber dem gewöhnlichen Löffler'schen Nährboden erzielen lässt. Hierdurch ist das Durchsuchen der Präparate erleichtert und abgekürzt.

KOTZ

41) **Samuel S. Woody** (Philadelphia, Pa.). **Intramuskuläre Einspritzungen von Antitoxin. (Intramuscular injections of antitoxin.)** *Pennsylvania med. journ. Dezember 1915.*

Für die allgemeine Praxis ist eine einzige grosse Dosis von Antitoxin intramuskulär injiziert aus vielen Gründen zu empfehlen. Unter diesen sind die schnelle Absorption und die infolgedessen schneller eintretende Wirkung, und ferner die im Vergleiche zur intravenösen Injektion höchst einfache Technik.

Die Erfahrung W.'s erstreckt sich über 600 Fälle, bei denen nur 13 mal eine zweite Injektion notwendig war. Die Durchschnittsgabe war: 23800 Einheiten. Die kleinste 3300 und die grösste 100000. Von diesen 600 Patienten starben 33 oder 5,5 pCt.

FREUDENTHAL.

42) **Krause. Intramuskuläre Injektion des Diphtherieserums.** Gesellschaft der Kinderärzte in Moskau, Sitzung vom 22. Januar 1914. *Deutsche med. Wochenschrift. No. 32. S. 1648. 1914.*

In schweren Diphtheriefällen ist die intramuskuläre Injektion anzuwenden. Maximum der Resorption bei subkutaner Injektion des Serums nach 2—3 Tagen, bei intramuskulärer schon nach 8 Stunden. Bei intravenöser Einführung ist schon nach 8 Stunden eine Abnahme der Menge des Antitoxins festzustellen, bei intramuskulärer bleibt die Menge desselben lange Zeit auf derselben Höhe.

R. HOFFMANN.

43) **Egis. Intravenöse Injektion des Diphtherieserums.** Gesellschaft der Kinderärzte in Moskau, Sitzung vom 22. Januar 1914. *Deutsche med. Wochenschr. No. 32. S. 1648. 1914.*

Die intravenöse Injektion wird warm empfohlen, da diese rasch auf lokale Prozesse wirkt.

R. HOFFMANN.

44) **J. Brdlik** (Prag). **Serotherapie und schwere postdiphtherische Lähmungen.** *Casopis ceskych lek. 53. S. 191. 1914.*

Auf Grund seiner 15 Beobachtungen von postdiphtheritischen Lähmungen in Fällen, die mit Serum behandelt wurden und ohne Serumbehandlung geblieben sind, resumiert Verf.: In den mit Serum behandelten Fällen verliefen die Lähmungen bedeutend milder. Auf das klinische Bild der Lähmung hat die Serum-

injektion keinen Einfluss, nur auf den Verlauf; dabei ist der Zeitpunkt des Behandlungsbeginns von Wichtigkeit und absolute Ruhe der Patienten geboten. — Verf. publiziert in extenso die Krankengeschichten und gibt eine Statistik der Lähmungen betreffs ihrer Form und den Einfluss der Behandlung.

STEINER.

45) **Friedländer. Ein Fall von Neuritis postdiphtherica.** *Berliner klin. Wochenschrift. No. 33. S. 1548. 1914.*

Verf. bespricht einen Fall von Polyneuritis nach Diphtherie, den er an sich selbst beobachten konnte. Die nervösen Erscheinungen begannen 5 Wochen nach der Infektion, welche schwer war und am 4. und 5. Tage ihres Bestehens mit zwei Einspritzungen zu 1500 I.-E. Heilserum bekämpft wurde. Von den Nerven waren ergriffen: der Peroneus, Tibialis, Medianus, Radialis, Ulnaris und die Hautnerven. Eine leichte Besserung der teilweise schweren Lähmungen vollzog sich erst etwa 5 Wochen nach Beginn derselben, vollständige Heilung durch Kuraufenthalt in Gardone und Aachen etwa nach einem halben Jahre.

R. HOFFMANN.

e I) Kehlkopf und Luftröhre.

46) **P. Schneider. Zur Genese der kongenitalen Larynxcysten.** *Zeitschr. für Ohrenheilk. Bd. 64. S. 358.*

Verf. berichtet über eine Cyste, die als Todesursache bei der Sektion eines 28 Tage alten Mädchens gefunden wurde; die Cyste hatte die Grösse einer Weinbeere und verlegte den Larynxeingang vollständig; sie sass in der linken ary-epiglottischen Falte und wölbte sich in das Kehlkopflumen hinein. Verf. gibt einen sehr ausführlichen mikroskopischen Befund, aus dem er folgert, dass die Cyste aus einer Abschnürung der Appendix des Kehlkopfventrikels hervorgegangen ist. Er leugnet jedoch nicht, dass es für die Entstehung der kongenitalen Larynxcysten noch andere Möglichkeiten gibt.

FINDER.

47) **Thomas W. de Hass. Ein Fall von Laryngismus stridulus. (Laryngismus stridulus, case report and comment.)** *Indianopolis medical journal.*

Kasuistische Mitteilung.

FREER.

48) **J. Moskovitz** (Budapest). **Fälle von Chorea laryngis.** *Budapesti orvosi ujsag. No. 27. 1915.*

Mitteilung von zwei Fällen.

POLYAK.

49) **Joseph Rosenthal** (Brooklyn, N. Y.). **Paralyse des Rekurrens infolge von Mitralstenose. (Paralysis of the recurrent laryngeal nerve resulting from mitral stenosis.)** *Journ. amer. med. assoc. 29. Januar 1916.*

Verschiedene Theorien dieser Erscheinung nebst Bericht von 2 selbst beobachteten Fällen, die beide akut aufgetreten waren (vor 6 bzw. 8 Wochen).

FREUDENTHAL.



50) **John Guttman** und **Selian Neuhof** (New York). **Pulsdifferenz an der Radialis und Rekurrensparalyse als Folgen einer Mitralstenose. (Radial pulse difference and left recurrent paralysis due to mitral stenosis.)** *Journ. amer. med. assoc. 29. Januar 1916.*

Der seltene Befund des Unterschiedes der beiden Radialpulse, der sich auch auf den Puls der unteren Extremität erstreckte, wird von den Verff. dadurch erklärt, dass die dilatierte Pulmonalarterie wahrscheinlich unter den Aortenbogen und besonders gegenüber dem Ursprung der linken Subklavia gepresst wird und so die Blutzirkulation der letzteren behindert. FREUDENTHAL.

51) **Gerber. Kombinierte Kehlkopflähmung.** Verein f. wissenschaftl. Heilk. in Königsberg, Sitzung vom 2. März 1914. *Deutsche med. Wochenschr. No. 31. S. 1594. 1914.*

Vorstellung eines Patienten mit rechtsseitiger Rekurrensparese, Gaumensegellähmung und Atrophie einzelner Hals-, Schulter- und Brustmuskeln. Keine Entartungsreaktion. Wassermann negativ. Innere Organe o. B. Lähmung des rechten X. und XI. wahrscheinlich peripher. Aetiologie unklar. R. HOFFMANN.

52) **Neumann** (Wien). **Paraffininjektion im Kehlkopf wegen Aphonie.** *Berliner klin. Wochenschr. No. 24. S. 1148. 1914.*

Frau, die seit dem 4. Lebensjahre nach Diphtherie aphonisch und bei der das linke Stimm- und Taschenband narbig zerstört, der linke Aryknorpel unbeweglich war. Das rechte Stimmband bewegte sich bei der Phonation über die Mittellinie, doch blieb eine grosse Lücke. Durch endolaryngeale Paraffininjektion wurde die Gegend des linken Stimm- und Taschenbandes so weit prominent, dass beim Intonieren eine Art von Stimmritze entstand. Pat. spricht mit heiserer, aber laut vernehmbarer Stimme. Der Erfolg hält jetzt 15 Monate an. R. HOFFMANN.

53) **R. Vitto-Massei. Ueber einen Fall von Zungen-Lippen-Kehlkopflähmung. (Su di un caso di paralisi labio-glosso-laringeo.)** *Arch. ital. di laring. No. 3. 1915.*

Die Aetiologie des vom Verf. mitgeteilten Falles von kombinierter Lähmung war unklar. CALAMIDA.

54) **Hajek. Fremdkörper im Kehlkopf.** K. k. Gesellschaft der Aerzte in Wien, Sitzung vom 10. Dez. 1915. *Berliner klin. Wochenschr. No. 4. S. 99. 1916.*

Es handelt sich um eine Nadel, die infolge Erbrechens beim Kokainisieren des Larynx zum Vorschein kam. Es bestand an der äusseren Fläche des Schildknorpels eine fluktuierende Geschwulst, im Larynx selbst waren die Gebilde der linken Seite unbeweglich, und auch hier war eine Geschwulst zu sehen. Man hatte eine Perichondritis laryngea tuberculosa angenommen. Nach der spontanen Entfernung der Nadel schwanden alle Erscheinungen des objektiven Befundes und der subjektiven Beschwerden. (Schmerzen im Kehlkopf und Behinderung des Schluckens.)

HANSZEL.



55) **Henry L. Linah. Fremdkörper im linken Hauptbronchus.** *The Laryngoscope. August 1915.*

Ein Kind von $2^1/_2$ Jahren trug schon drei Monate lang ein wegen Diphtherie eingeführtes Intubationsrohr, weil jeder Versuch der Extubation schwere Atemnot wegen Glottiskrampfs im Gefolge hatte. Bei einem solchen Extubationsversuch wurde durch einen ärztlichen Gehilfen das Intubationsrohr in die Trachea hinabgestossen. Es wurde eine tiefe Tracheotomie gemacht. Um Erstickung beim Zurückbeugen des Kopfes während der Operation zu vermeiden, wurde ein bronchoskopisches Rohr in die Luftröhre als Vorakt der Tracheotomie eingeführt, um ihr Lumen durch das starre Rohr offen zu halten. Das Intubationsrohr wurde dann mit Leichtigkeit aus dem Bronchus mit der Zange entfernt. OTTO FREER.

56) **R. Steiner. Kriegserkrankungen des Larynx.** Verein deutscher Aerzte in Prag, Sitzung vom 18. Februar 1916.

Verf. bespricht zunächst die funktionellen Stimmbandlähmungen. Er berichtet über einen Fall von Mutismus bei einem Soldaten; die Stummheit trat ein, als in seiner unmittelbaren Nähe eine Granate platzte. Der Fall wurde geheilt. Ferner berichtet er über mehrere Fälle von nervöser Aphonie.

Was die Kehlkopfschüsse anbetrifft, die Verf. in der Prager laryngologischen Klinik beobachtet hat, so nahmen sie sämtlich einen günstigen Verlauf; in jenen Fällen, wo anfangs starke Atemnot bestand, konnte die Tracheotomie umgangen werden, während es in den Fällen, wo zunächst die Stimmfunktion in Frage kam, gelang, eine wenigstens brauchbare Stimme zu erzielen. Ein Fall nahm einen — quoad restitutionem — ungünstigen Ausgang. Es handelte sich um einen Fall von Gewehrquerschuss des Kehlkopfs, der wegen hochgradiger Atemnot sofort auf dem Verbandplatz tracheotomiert worden war, und der nicht dekanüliert werden konnte. Es hatte sich — wahrscheinlich infolge von Narbenbildung — eine hochgradige Stenose des Larynx gebildet; Dilatationsversuche, die seit 9 Monaten fortgeführt wurden, hatten kein rechtes Ergebnis, so dass Vornahme der Laryngostomie in Aussicht genommen ist.

Zum Schluss berichtet Verf. über einen Fall von Larynxstenose bei einem Soldaten nach Scharlach und Kehlkopfdiphtherie; zwei Monate nach Ausbruch der Erkrankung musste er wegen hochgradiger Dyspnoe tracheotomiert werden. Es handelte sich um eine Narbenstenose; das linke Stimmband war in Kadaverstellung fixiert. Es gelang, mittels Dilatation die Stenose zu beheben, so dass Pat. dekanüliert werden konnte. (Autoreferat).

57) **A. Zeller. Schuss in den Kehlkopf.** Kriegsärztlicher Abend des Stuttgarter ärztlichen Vereins, Sitzung vom 9. Sept. 1915. *Deutsche med. Wochenschr. No. 46. S. 1382. 1915.*

Schuss Anfang Mai hatte die linke Wange und den Unterkiefer gestreift, und war im Hals stecken geblieben. Gleich nachher starke Schluck- und im geringeren Grade auch Atembeschwerden. Geschoss zunächst nicht gefunden. Anfang August beim Marschieren Atemnot, auch Schluckschmerzen bestanden noch. Röntgenbild:

Infanteriegeschoss in der Höhe des Ringknorpels, wahrscheinlich im Kehlkopf. Laryngoskopische Untersuchung wegen starker Würgbewegung misslangen. Längsschnitt links neben dem Kehlkopf legte die Spitze eines französischen Infanteriegeschosses frei, das leicht entfernt werden konnte. Das Geschoss lag in der Tat im Kehlkopf, unterhalb der Stimmbänder, in der Höhe des Ringknorpels. Es hatte sich beim Eindringen gedreht und war mit dem dicken Teil zuerst eingedrungen.

Als bemerkenswert hebt Verf. hervor, dass ein im Verhältnis zum Lumen des Kehlkopfs so grosser Fremdkörper wie ein französisches Infanteriegeschoss 3 Monate im Kehlkopf festsitzen konnte, ohne alarmierende Erscheinungen hervorzurufen.

R. HOFFMANN.

58) **Simmonds** (Hamburg). **Kehlkopfquerschuss ohne Erscheinungen.** Hamburger Aerzteverein, Sitzung vom 20. April 1915. *Deutsche med. Wochenschr. No. 35. S. 1053. 1915.*

Ein Infanteriegeschoss war quer durch den Kehlkopf gegangen mit Durchbohrung beider Aryknorpel und Zerschmetterung eines Zungenbeinhorns. Trotzdem weder Heiserkeit noch Oedem. Nur die gleichzeitige Durchbohrung der Rachenwand machte heftige Schmerzen. Tod an Pneumonie. R. HOFFMANN.

59) **Böhler. Kehlkopfschüsse.** *Münchener med. Wochenschr. Feldärztl. Beil. No. 24. S. 828. 1915.*

Die hier mitgeteilten Fälle kamen fast alle auf dem Verbandplatz, also in den ersten Stunden nach der Verletzung, zur Beobachtung. Im Vordergrund stand die Atemnot, welche sofortige Tracheotomie nötig machte, und mehr oder minder ausgedehntes Hautemphysem, das Inzision erforderte. KOTZ.

60) **Lonhard. Bruch des Ringknorpels, Schädelbruch, eitrige Hirnhautentzündung.** Strassburger militärärztliche Gesellschaft, Sitzung vom 6. April 1914. *Deutsche med. Wochenschr. No. 37. S. 1750. 1914.*

Durch Hufschlag gegen Knie und Fall auf den Rücken. Kleine Wunde am Knie. Bewusstlosigkeit. Kein Anzeichen für Schädelbruch. Nach 48 Stunden Temperatur 40°. Rechsseitige Pneumonie. Plötzlich schwerste Asphyxie. Tracheotomie. Vordere Hälfte des Ringknorpels herausgesprengt. Entfernung. Kanüle. Nach 24 Stunden plötzlich Exitus. Sektion: Schädelbruch sagittal durch hintere Schädelgrube und Felsenbeinpyramide, eitrige Hirnhautentzündung, besonders entlang dem Schädelbruch. Bemerkenswert ist die späte Folgeerscheinung des Kehlkopfbruches, hervorgerufen anscheinend durch Hustenstösse. R. HOFFMANN.

61) **Mygind. Haematoma laryngis traumaticum.** *Zeitschr. f. Ohrenheilk. Bd. 70. S. 68.*

Angeregt durch einen genau beschriebenen und durch Bilder erläuterten Fall unternahm Verf. an frischen Kadaverkehlköpfen Versuche mit Injektionen von Methylblaulösungen. „Es zeigte sich, dass man beim Spritzen der Flüssigkeit in

die Plica aryepiglottica, besonders zwischen den Cartilagines Santorini und Wrisbergii, eine langsam wachsende bläuliche Ausfüllung bilden konnte, die fast wie eine Reproduktion des klinisch wahrgenommenen Bildes aussah.“ Verf. konnte feststellen, „dass im Lumen des Larynx nur äusserst schwierig Platz zu grösseren Hämatomen in der straffen Schleimhaut werden kann. Auch die Verschiebung derselben durch Druck von lateralen Ansammlungen ist verhältnismässig gering, während das lose Gewebe an den Seiten, besonders im Sinus piriformis, imstande ist, ohne besonderen Widerstand sehr bedeutende Flüssigkeitsmengen aufzunehmen“. Auf Grund der Untersuchungsergebnisse kritisiert er die am Lebenden wahrgenommenen laryngoskopischen Bilder. KOTZ.

e II) Stimme und Sprache.

62) **H. Gutzmann. Das Universitätsambulaterium für Stimm- und Sprachstörungen.** *Vox. H. 5 u. 6. S. 276. 1914.*

Statistischer Bericht 1913/14. 567 Fälle von Sprachstörungen und 124 Kranke mit Stimmstörungen. NADOLECZNY.

63) **H. Löbmann. Der neue Lehrplan für den Gesangsunterricht in den preussischen Volksschulen.** *Stimme. VIII. H. 10, 11, 12. 1914.*

Aus dieser kritischen Würdigung, die auch den Laryngologen angeht, sei hervorgehoben, dass L. dafür eintritt, die Atemübungen nicht stimmlos vorzunehmen. Es wird die Einübung von vereinigtem Zwerchfell- und Flankenatmen, Atemhalten und langsamem gleichmässigen Ausatmen gefordert, ferner der leise Stimmeinsatz, weicher Ton empfohlen und auf Ausbildung der Kopfstimme und Registerausgleich verwiesen. Den leisen Stimmeinsatz unterstreicht auch L., wobei ihm das Versehen begegnet, den Ansatz als stumme physiologische Einstellung zur Erzeugung des weichen Einsatzes zu definieren. Die Verpönung überlauten Singens begrüsst er sehr, da jenes dem hygienischen Grundsatz, grösste Singleistung bei geringstem Kraftverbrauch, widerspricht. Um das Ueberschreiten des Stimmumfangs der Kinder zu vermeiden, soll zweimal im Jahr eine Stimmumfangsprüfung stattfinden, wozu L. noch genauere Anregungen gibt. Auch eine richtige Abwechslung zwischen Klassen-, Gruppen- und Einzelgesang mit Rücksicht auf die Ermüdung scheint wichtig zur Schonung der Stimme. Ferner begrüsst er mit Recht die Befreiung der im Stimmwechsel befindlichen Knaben (im Lehrplan heisst es richtiger Kinder) vom Singen, aber nicht vom Singunterricht, der auch die Lautbildung zu fördern hat. L. verweist auf üble Zustände in höheren Schulen und vergisst doch die mutierenden Mädchen! NADOLECZNY.

64) **E. John-Marlitt. Vorsingen bei der Stimmbildung.** *Stimme. Bd. 10. H. 3. Dezember 1915.*

Das Vorsingen bei der Stimmbildung muss dem Charakter und der Ausbildungsstufe, also der Nachsingmöglichkeit des Schülers angepasst sein und ferner auch die Fehler aufzeigen, die letzterer macht. Vorsingen brillanter Töne, die

vom Schüler noch nicht oder nie erreicht werden können, veranlasst ihn zur Ueberanstrengung und führt zur Phonasthenie. Der Lehrer muss sich in die verschiedensten Stimmen einfühlen und so viele Wege zur Erzielung des schönen Tones finden.

NADOLECZNY.

65) **R. Lindner. Zur Artikulation des S-Lautes im Taubstummenunterricht.** *Vox. H. 2. S. 89. 1914.*

S, der schwierigste Laut für Taubstumme, soll mit mannigfachen Hilfsmitteln erlernt werden. Nach Besprechung einiger bisheriger phonetischer Darstellungsmethoden mit Atemkurven, aus denen Verf. (statt aus der Volumkurve) auf den Atemdruck schliesst, empfiehlt er zum Unterricht die schallempfindliche Stichflamme. Im Flammenbild lässt sich s und ch unterscheiden.

NADOLECZNY.

66) **J. Poirot. Ueber den Hermann'schen Apparat zur Registrierung von Phonographenglyphen. (Sur le transcripteur phonegraphique de Hermann.)** *Vox. H. 2. S. 99. 1914.*

P. legt sich die Frage vor, ob zwei hintereinander abgenommene Kurven, die der Hermann'sche oder Hauser'sche Apparat von der Walze zeichnet, genau gleich sind. Durch rechnerische und geometrische Analyse fand er, dass sie trotz äusserlich grosser Aehnlichkeit geometrisch nicht gleich sind und analytisch abweichen. Praktisch aber sind die berechneten Obertöne gleichartig, weshalb der Apparat als genügend genau zu betrachten ist.

NADOLECZNY.

67) **W. E. Peters. Bemerkungen über einige Klangkurven. (A note on some intonation curves.)** *Vox. H. 1. S. 30. 1914.*

P. bespricht seine von Grammophonplatten durch Analyse mittels des Meyer'schen Kurvenmessapparats gewonnenen Klangkurven, betont ihre Bedeutung für metrische und rhythmische Studien und die Unterschiede gegenüber den Kurven von D. Jones.

NADOLECZNY.

f) Schilddrüse.

68) **Meta Holland** (Tübingen). **Beitrag zur Frage des Jodbasedow.** *Med. Corresp.-Blatt d. württemb. ärztl. Landesvereins. No. 6—12. 1916.*

Jodmedikation vermag einen echten Morbus Basedowii auszulösen, sowohl bei kropfbehafteten Individuen, als auch solchen mit anscheinend normaler Schilddrüse, die aber eine latente Disposition zu thyreotischen Störungen oder eine durch innersekretorische Schwankungen bedingte veränderte Beschaffenheit in sich birgt. Abzugrenzen sind die Formen von Thyreoiditis jodica acuta mit thyreotoxischen Symptomen.

SEIFERT.

69) **Riedel. Ueber einen vor 22 Jahren operierten Fall von Kropftuberkulose mit deutlichen klinischen Erscheinungen.** *Deutsche med. Wochenschr. No. 34. S. 1667. 1914.*

Frau, vor 22 Jahren an Kropf, der mikroskopisch als tuberkulös sich erwies,

operiert, bekam nach 9 Jahren Rezidiv. Allgemeinbefinden jedoch bis jetzt ungestört. Tuberkulose der Schilddrüse kann harmlos verlaufen. R. HOFFMANN.

70) **Leonard Freeman** (Denver, Colo). **Weitere Erfahrungen mit dem Draht-Tourniquet bei der partiellen Thyreodektomie. (Further experience with the use of the wire tourniquet in partial thyreodectomy.)** *Amer. journ. of surg. Januar 1916.*

Nach F. verfährt man auf folgende Weise: Ein Lappen der Drüse wird vollständig frei gelegt, d. h. so, dass er mit all seinen Adnexa leicht sich bewegen lässt. Dann aber ist es die Absicht, die Basis so zu komprimieren, dass ein beliebiger Teil des Lappens abgeschnitten werden kann ohne Gefahr einer Blutung oder Verletzung der Nerven. Dies wird dadurch erreicht, dass man ein Stück Draht von der Länge einer Stricknadel in jede Seite einführt, fest zusammenbindet, und so ein Tourniquet bildet. Die Enden der Drähte werden leicht umgebogen. Dann kann man ohne Gefahr die Entfernung vornehmen. FREUDENTHAL.

g) Oesophagus.

71) **B. B. Finkelstone** und **T. Long Ellis** (Bridgeport, Conn.). **Oesophago-tracheale Fistel. (Report of a case of esophago-tracheal fistula.)** *Journ. amer. med. assoc. 18. Dezember 1915.*

Die Fistel war kongenital; das Kind starb am 5. Tage nach der Geburt.

FREUDENTHAL.

72) **Wrede. Oesophagusdivertikel.** Medizinisch-naturwissenschaftl. Gesellschaft zu Jena, Sektion für Heilkunde. Sitzung vom 4. November 1915. *Deutsche med. Wochenschr. No. 2. S. 58. 1916.*

Apfelgrosses Oesophagusdivertikel am Hals bei 62jährigem Wirker. Exstirpiert unter Steppnaht seines Halses und doppelter Einstülpung des Stumpfes. Keine Gastrotomie. Heilung ohne Fistelbildung. R. HOFFMANN.

73) **R. Penn Smith** (Pittsburgh, Pa.). **Entfernung von Fremdkörpern. (Removal of swallowed foreign bodies.)** *Journ. amer. med. assoc. 13. November 1915.*

Folgender Fall wird berichtet: 29jähriger Mann verschluckte ein Stück Glas. 24 Stunden später gab ihm S. 8 bis 12 g Baumwolle mit der Verordnung, dieselbe in Fäden zu zerteilen und sie dann mit einem Glase Milch hinunter zu schlucken. Eine Stunde später ein Abführmittel aus Magnes. sulphur. bestehend. Im Stuhl fand sich ein spitzes Glasstück, das vollständig von Baumwolle umgeben war.

FREUDENTHAL.

74) **Garrè. Oesophagusresektion im Halsteil mit plastischem Ersatz durch Hautlappen.** Niederrheinische Gesellschaft für Natur- und Heilkunde. Sitzung in Bonn am 2. März 1914. *Deutsche med. Wochenschr. No. 31. S. 1597. 1914.*

Das resezierte Oesophagusstück wird durch einen vom rechten seitlichen Halsteil ohrwärts gebildeten breitgestielten Hautlappen gedeckt. R. HOFFMANN.



75) **R. C. Kemp** (New York). **Eine verbesserte, biegsame Oesophagusbougie. (An improved flexible esophageal bougie.)** *Medical Record. 12. Februar 1916.*

Die von K. angegebene Bougie lehnt sich an die seinerzeit von Lerche empfohlene an, nur dass das neue Instrument biegsamer ist, dabei aber doch eine gewisse Festigkeit besitzt. Nach K. sind biegsame Bougies besonders zur Erkennung von Strikturen sehr geeignet.

FREUDENTHAL.

II. Kritiken und Gesellschaftsberichte.

a) **M. Weingaertner** (Berlin). **Das Röntgenverfahren in der Laryngologie.** Mit 56 Figuren auf 8 Tafeln, 8 Figuren im Text und 8 stereoskopischen Bildern. Hermann Meusser. Berlin 1914.

Das kurz vor Beginn des Weltkrieges erschienene Werk ist der achte Band der Bibliothek der physikalisch-medizinischen Techniken, deren bisheriger Herausgeber Heinz Bauer leider vor kurzem gestorben ist. In der kurzen Einleitung des Buches führt der Verf. an, dass die Laryngologie an das Röntgenverfahren erhebliche Anforderungen stellt, und dass die Herstellung einer guten Photographie des Artikulationsrohres, noch mehr aber deren Deutung exakte Technik und grosse Uebung erfordert. Er betont die Wichtigkeit der Momentaufnahmen, wo es jetzt gelungen ist, die Expositionszeit auf Bruchteile einer Sekunde herabzusetzen und dabei wirklich scharfe, brauchbare Bilder herzustellen. Die Röntgenstereoskopie leistet auch in manchen Fällen wichtige Dienste. Für derartige Aufnahmen hat er an dem Grödel'schen Apparat einige Abänderungen getroffen. Alsdann bespricht Verf., fussend auf kritischer Durcharbeitung der fleissig gesammelten Literatur, die verschiedenen Fortschritte, die die Röntgenuntersuchung in unserer Kenntnis vom inneren Aufbau, der Struktur des Kehlkopfs gezeitigt hat, so in der Ossifikation der Kehlkopfknorpel, der Verschiedenheit im Verlauf der Verknöcherung bei beiden Geschlechtern, in der Architektur der Spongiosa, in der topographischen Anatomie des Kehlkopfs und Tracheobronchialbaums, in der Gefässversorgung des Kehlkopfs und der Bronchien u. a. m.

Ausführlich geht W. auf die Verwendbarkeit der Röntgenstrahlen in der experimentellen Phonetik ein, die Referent bald nach der Entdeckung der Röntgenstrahlen als eine neue Untersuchungsmethode in die Physiologie der Stimme und Sprache eingeführt hat. Er bespricht die verschiedenen Formen des Ansatzrohres beim Phonieren der einzelnen Vokale und Konsonaten. Bemerkenswerte Resultate liefert die Röntgenuntersuchung über die Lage des Kehlkopfs und seiner Teile beim Gesang, besonders bei Brust- und Falsettstimme. Eine Arbeit des Referenten über die Anwendung der Röntgenstrahlen für die Physiologie des Gesanges, die schon im Jahre 1898 in der Allgemeinen med. Centralzeitung erschien, ist dem Verf. entgangen. Auch in der Physiologie des Schluckakts hat die Anwendung der X-Strahlen wichtige Aufschlüsse über bisher strittige Fragen zutage gefördert und schon eine Reihe neuer Tatsachen gebracht.

In klinischer Beziehung ist das Röntgenverfahren zu einem für den Laryngologen unentbehrlichen Hilfsmittel geworden. Als langjährigem Assistenten an

der Königlichen Universitätsklinik für Hals- und Nasenleiden in Berlin stand dem Verf. ein riesiges Krankenmaterial zur Verfügung. Er stützt sich daher bei den meisten Punkten nicht nur auf fremde, sondern ganz besonders auf reiche persönliche Erfahrungen. Unter Beifügung einer grossen Reihe instruktiver Röntgenaufnahmen erläutert er seine Ausführungen, die bei ihrer Prägnanz unsere ganz besondere Anerkennung verdienen und uns über alle diesbezüglichen Fragen in diesem noch in der Entwicklung befindlichen Gebiete aufklären. Am Halse sind es vor allem Drüsenkonkremente und Wirbelsäulenveränderungen, bei denen mit Erfolg die Röntgenstrahlen angewandt wurden, ferner Speichelsteine, Tumoren an der hinteren Rachenwand, die Feststellung einer Halsrippe. Bei Erkrankungen des Kehlkopfs hat das Röntgenverfahren insofern diagnostische Bedeutung, als unter Umständen Strukturveränderungen des Kehlkopfskeletts nachgewiesen und Einengungen des Lumens überblickt werden können. Von praktischer Wichtigkeit sind die Röntgenstrahlen bei Brüchen des Kehlkopfs. Verf. geht dann auf die Arbeiten von Thost ein, auf die Frage, wie weit Erkrankungen des Kehlkopfs an den Knorpeln und deren Struktur sich bemerkbar machen. Nach Thost soll für die Larynxtuberkulose der eigentümlich matte Ton, den die Knorpel im Röntgenbilde haben, charakteristisch sein, während bei Lues des Kehlkopfs die Bilder sich besonders scharf abzeichnen, die Verknöcherungen an den befallenen Partien eine zackige Form haben. Nach Thost soll auch die Verknöcherung des Kehlkopfs unter dem Einfluss des Carcinoms im allgemeinen gefördert werden, ausgenommen die weichen Carcinome, die den Knorpel schnell durchwuchern. Man muss der Ansicht des Verf.'s vollkommen beistimmen, dass, um den Thost'schen Befunden allgemeine Gültigkeit zu verschaffen, Untersuchungen nötig sind, die dahin gehen, das am lebenden Patienten gewonnene Röntgenbild im Verein mit histologischen Untersuchungen in exakter Weise aufzuklären.

Weit häufiger als die primären Erkrankungen der Luftwege sind es die sekundären Veränderungen, für deren Diagnose die Röntgenuntersuchung, natürlich immer nur in Gemeinschaft mit den übrigen klinischen Methoden, mit bestem Erfolg herangezogen wird. Bei der Luftröhre handelt es sich um Abweichungen von der normalen Form und Lage, als deren Ursache Strumen, Aneurysmen, Mediastinal- und Lungentumoren, pleuritische Ergüsse und Schwarten usw. in Betracht kommen. In einem besonderen Kapitel bespricht Verf. die Erkrankungen der Speiseröhre, das Divertikel und Carcinom.

Sehr ausführlich behandelt er die Bedeutung des Röntgenverfahrens bei Fremdkörpern, einmal um zu häufigerem Heranziehen dieser oft ausschlaggebenden Methode zu raten, dann aber auch um vor einer kritiklosen Ueberschätzung zu warnen. Die X-Strahlen wendet man hierbei an zur Erkennung und Lokalisation der Fremdkörper, dann zur Erkennung der Folgezustände, aus denen unter Umständen auf den Sitz des Fremdkörpers geschlossen werden kann, auch eventuell als Hilfsmittel bei der Extraktion desselben. Auf keinen Fall soll man sich jedoch auf ein negatives Resultat der Röntgenuntersuchung verlassen und nur hierauf gestützt die Anwesenheit eines — selbst metallischen — Fremdkörpers ausschliessen. In jedem unklaren, fremdkörperverdächtigen Falle ist die direkte Untersuchung vorzunehmen.

In einem Schlusskapitel wird die Röntgentherapie für unsere Spezialdisziplin besprochen. Ueber günstige Erfolge bei Kehlkopftuberkulose ist nur selten berichtet worden. Der Lupus laryngis scheint eher auf die Röntgenstrahlen zu reagieren. Mit grossem Erfolge jedoch wurde das Sklerom des Kehlkopfs dieser Therapie unterzogen. In jedem Falle von Mediastinal- und Lungentumor sollte die Bestrahlung versucht werden, und zwar reagieren gut auf die Röntgenstrahlen manchmal die Tumoren bei Hodgkin'scher Krankheit, ferner die Lymphosarkome und Sarkome. Ihre schönsten Erfolge erzielt diese Therapie bei der Basedow-Struma, wie auch Referent aus seinen eigenen Erfahrungen bestätigen kann.

Eine sehr wertvolle Zugabe ist ein ausführliches Verzeichnis der Literatur, die schon sehr umfangreich ist. Die Ausstattung des Buches ist vorzüglich, die Reproduktion der Röntgenphotographien tadellos. Glänzend gelungen sind die stereoskopischen Aufnahmen, um deren Einführung in unser Fach sich ja W. besonders verdient gemacht hat. Man kann sie mit dem Stereoskop nicht genug bewundern, besonders Tafel III, wo man die Einzelheiten des Kehlkopfs ganz plastisch vor Augen hat, und Tafel IV mit dem Tracheobronchialbaum.

Das Vorwort zum Werk hat Killian geschrieben, der am Schluss sagt: „Ueberall zeigt sich die ungeheure Befruchtung, welche unser Fach durch die neue Methode erfahren hat. Möge das alles recht eingehend studiert werden, mögen recht viele die Anregung daraus gewinnen, selbständig weiter zu arbeiten". Diesem Wunsche kann Referent sich nur anschliessen. Das Buch sei den Laryngologen auf das Wärmste empfohlen, es darf in unserer Bibliothek nicht fehlen, da ja die Röntgenstrahlen auch in unserem Fache immer mehr als Untersuchungs- und Behandlungsmethode herangezogen werden müssen.

Max Scheier.

---

b) William H. Kelson. Die Krankheiten des Halses, der Nase und des Ohres. (Diseases of the throat, nose and ear.) London 1915.

Kelson's Lehrbuch, soweit es uns hier interessiert, wurde für den Studenten und allgemeinen Arzt geschrieben, und der Autor hat es versucht, das zu bringen, was von Wichtigkeit für jene ist und alles das wegzulassen, was noch nicht spruchreif ist. Viele haben dasselbe versucht, aber leider nur sehr wenigen ist es gelungen. In der Tat scheint es leichter zu sein, ein umfangreiches Lehrbuch zu schreiben, als in knapper, verständlicher Form dem Anfänger das zu geben, was er dann und wann einmal gebrauchen kann. Ist dieses hohe Ziel dem Autor gelungen? In manchen Teilen wohl, aber sehr häufig waren wir enttäuscht.

Schon bei der Besprechung der Instrumente beschreibt K. auch die galvanokaustischen Apparate (Schech's usw.) nebst Illustrationen. Wenn man an den grossen Schaden denkt, der vor etwa 10—15 Jahren durch unangebrachtes „Brennen in der Nase" verursacht worden war, so sollte man dem Unerfahrenen solche Waffen überhaupt nicht in die Hand geben.

Auch an den übrigen Kapiteln muss man aussetzen, dass manche Teile zwar eingehend und zum Teil auch gut geschildert sind, während andere zu kurz sind, um dem Leser überhaupt nur eine Ahnung zu geben, was der Autor eigentlich wünscht.

Einige Abbildungen sind gelungen. Wir können aber absolut nicht die Notwendigkeit einsehen, eine ganze Seite herzugeben (in einem kurzen Leitfaden!) für ein farbiges Bild eines Nasenpolypen oder eine andere ganze Seite für entfernte Tonsillen und Vegetationen. Alles in allem muss gesagt werden, dass man in allen Ländern zahlreiche Lehrbücher wie das obige hat, Lehrbücher, die aber keineswegs eine Bereicherung unserer Literatur darstellen. W. Freudenthal.

---

c) Oto-laryngologischer Verein in Kristiania.

Sitzung vom 20. Januar 1916.

Vorsitzender: Uchermann.
Schriftführer: Galtung.

Der Vorsitzende gedenkt in seiner Ansprache des verstorbenen Mitglieds, Dr. Daniel Tufte.

Heidenreich führte einen 21 jährigen Mann vor mit einem grossen pulsierenden Gefäss in der Seitenwandung des Pharynx, hinter dem hinteren Gaumenbogen. Wahrscheinlich Art. pharyngea ascendens, vielleicht Carotis interna. Er war mit 11 Jahren, ohne dass ungewöhnliche Blutung eintrat, tonsillotomiert worden.

Diskussion: Die Erscheinung ist nicht so selten, und bei der Behandlung peritonsillärer Abszesse darf man sie nicht aus dem Gedächtnis lassen.

Wetterstad besprach 2 Fälle von Cysten im Antrum Highmori unter Vorführung von Röntgenplatten. Ausserdem führte er einen 26jährigen Mann mit abgeheilter Perichondritis cartil. cricoideae vor, mit Fixation des rechten Stimmbandes nach der Medianlage zu.

Gording sprach über einen Fall von Tortikollis nach Adenotomie. Die Patientin, ein 8jähriges Mädchen, wurde in der Narkose operiert. Im Anschluss an die Operation (Beckmann's Adenotom) traten Blutungen ein, so dass der Nasopharynx tamponiert werden musste. Am folgenden Tag Temperaturerhöhung, übelriechende Sekretion aus der Operationswunde und in ausgeprägter Weise Tortikollis. Der Kopf ist, mit dem Gesicht nach rechts gewandt, vornüber und zur linken Seite hin gebeugt. Drüsenschwellung. Keine Empfindlichkeit des M. sternocleidomastoideus, auch nicht der Nackenmuskulatur. Nach Entfernung des Tampons Temperaturabfall und Wohlbefinden. Die Schiefstellung des Kopfes gab sich nach Verlauf von 14 Tagen vollständig.

Mit bezug auf die Pathogenese des postoperativen Tortikollis herrscht ziemlich viel Unklarheit.

Die meisten Autoren sind Anhänger der Infektionstheorie und meinen, dass der Zustand von einer Schwellung der tiefer liegenden Lymphdrüsen (Thost, Herzfeld) oder von einer Muskelentzündung lymphatischen Ursprungs herrühre. Bei einer Diskussion im dänischen otologischen Verein wollten Jörgen Möller und Nörregaard am liebsten die Schwellung der tiefen Lymphdrüsen als das Wesentlichste ansehen, während Mygind meinte, dass die Ursache in einer Läsion

der prävertebralen Muskeln zu suchen sei. Fein nimmt traumatische Veränderungen der Nackenmuskulatur an, weil der Kopf des Kindes mit Gewalt in einer bestimmten Stellung festgehalten wird.

In dem hier berichteten Fall scheint die Pathogenese klar zu sein. Nach einer Adenotomie, wo der Operateur selbst das Gefühl hatte, zu tief gekommen zu sein, treten Blutungen auf, wahrscheinlich als Folge einer Läsion der tieferen Schichten (Halsfaszien oder auch Muskularis). Es wird ein Tampon eingelegt mit darauf folgender Infektion der Wundfläche. Gleich hinter der Wundfläche befindet sich der M. long. capitis und der M. rect. cap. ant. Eine einseitige Zusammenziehung dieser Muskeln muss eben die Kopfstellung zur Folge haben, um die es sich hier handelte. Eine Infiltration der Muskeln, eine Myositis, wird bewirken, dass der Patient, zwecks möglichster Schonung der angegriffenen Muskeln, dieselbe Kopfstellung beibehält; selbstverständlich werden nun auch die Lymphdrüsen im retropharyngealen Bindegewebe anschwellen. In diesem Fall scheint es am folgerichtigsten zu sein, einer vorhandenen Muskelinfiltration die hauptsächlichste Bedeutung beizulegen. Was die traumatische Theorie Fein's betrifft, so dürfte sie vielleicht einzelne Fälle von Tortikollis erklären; nur wäre es auffallend, dass diese Komplikation dann so selten eintritt, wie es tatsächlich der Fall zu sein scheint. Der Berichterstatter selbst hat Tortikollis nur dies eine Mal beobachtet. Sendziak in Warschau hat die Schiefstellung unter 1000 Adenotomien nur einmal festgestellt. Allerdings könnte hinsichtlich der poliklinischen Klientel der Einwand erhoben werden, dass sich viele Fälle der Beobachtung entziehen, mit Rücksicht auf die private Klientel kann dies aber kaum in Betracht kommen.

Diskussion: Uchermann, Fleischer.

Gording legte ein rechtsseitiges, tonsilläres Lymphosarkom vor, das vor etwa 3 Jahren entfernt worden war, ohne dass sich auf dieser Seite ein Rezidiv gezeigt hätte. Dagegen stellten sich auf der linken Seite, wo die Tonsille nicht vollständig ausgeschält war, Metastasen an den Drüsen ein. Es wurde nunmehr die radikale Entfernung der Tonsille mit Exstirpation der Drüsen ins Werk gesetzt.

Uchermann.

---

d) Rumänische Gesellschaft für Oto-Rhino-Laryngologie.

Sitzung vom 8. Januar 1916.

Vorsitzender: Constantinescu.
Schriftführer: L. Mayersohn.

H. Neumann: Geruchsstörungen nach Neosalvarsaninjektionen.

Es handelte sich um eine Dame mit rheumatischen Schmerzen in den unteren Gliedmassen; da der Mann syphilitisch war und der Wassermann bei der Patientin positiv ausfiel, so hielt man die Schmerzen ebenfalls für syphilitischer Natur und machte eine Reihe von intravenösen Neosalvarsaninjektionen. Nach diesen Injektionen verlor die Patientin völlig das Geruchsvermögen; es trat dafür eine Perversion des Geruchssinns auf, indem ihr alle Substanzen, Lebensmittel, verschiedene Medikamente usw. den Geruch von geröstetem Kaffee zu haben

schienen. Nach einiger Zeit verschwand diese Perversion und es blieb nur die totale Anosmie zurück. Die genaue Untersuchung der Nase, der Nebenhöhlen, Mundhöhle usw. ergab nichts Krankhaftes.

Um diese Wirkung zu erklären, erinnert Verf. daran, dass das Neosalvarsan eine elektive Wirkung auf die Hirnnerven ausübt; bisher hat man nur Störungen im Bereich des IX., VIII. und II. Hirnnerven beobachtet. Der vorliegende Fall scheint zu zeigen, dass auch der Riechnerv in Mitleidenschaft gezogen werden kann und zwar äusserten sich die Störungen zunächst als Parosmie; als dann vollständige Atrophie der Nervenfasern eingetreten war, erlosch die Funktion des Nerven völlig und es trat Anosmie ein.

Sitzung vom 12. Februar 1916.

Costiniu: Kehlkopffibrom.

35jähriger Mann, seit 6 Monaten heiser, seit einem Monat Schluckbeschwerden und Husten. Bei der laryngoskopischen Untersuchung findet man eine den Kehlkopf bedeckende Geschwulstmasse, deren Umrisse sich nicht genau bestimmen lassen. Es wird ein Stück zwecks mikroskopischer Untersuchung entfernt; es ergibt sich, dass der Tumor ein Fibrom ist.

Constantinescu: Keratom des Septum.

39jähriger Mann, der vor 3 Jahren im linken Vestibulum nasium eine erbsengrosse Geschwulst wahrnahm. Da die Geschwulst an Grösse zunahm, stellte sich Patient vor 2 Jahren dem Arzt vor, der das Vorhandensein eines den ganzen linken Naseneingang ausfüllenden papillomatösen Tumors feststellte, der vom häutigen Septum ausging. Der Tumor wurde exstirpiert, jedoch bereits nach 6 Monaten kam Patient mit einer Geschwulst von gleichem Aussehen und gleicher Lokalisation wieder. Diesmal folgte auf die Exstirpation kein Rezidiv. Aus der mikroskopischen Untersuchung ergab sich, dass es sich nicht, wie man nach dem Aussehen des Tumors vermutet hatte, um ein Papillom, sondern um ein Keratom handelte.

Sitzung vom 1. April 1916.

Mayersohn: Papillom von der Unterfläche der Stimmbänder.

56jähriger Kirchensänger, der seine Stimme vollständig verloren hat. Vor 6 Monaten bemerkte er, dass die tiefen Töne versagten; am 30. November war die Stimme völlig erloschen, seit einem Monat klagt er über Schluckbeschwerden, seit 8 Tagen über Atembeschwerden. Bei der Laryngoskopie sieht man einen grauroten Tumor, der aus der vorderen Kommissur herkommt, die Grösse eines Olivenkerns hat und den grössten Teil der Larynx verlegt. Der Tumor wurde mit der Schlinge entfernt. Danach fühlt sich Patient sehr wohl und hat keine Beschwerden mehr. Am 3. Tage kommt er wieder und es zeigt sich, dass der Larynx wieder ausgefüllt ist von einem Tumor gleichen Aussehens, der aus derselben Richtung herkommt, der aber die Grösse einer grossen Olive hat und unterhalb der Stimmbänder sitzt. Diesmal ist nach der Exstirpation kein neuer Tumor mehr erschienen. Mikroskopische Untersuchung ergibt Papillom.

Mayersohn.



III. Briefkasten.

William Lincoln Ballenger (Chicago) †.

Am 22. Dezember 1915 starb W. L. Ballenger in der Heimat seiner Kindheit, genannt „Blue Sky Farm", im Orte Economy, Indiana. Schon im Juni 1915, als er ganz gegen seine Gepflogenheit bei der Jahresversammlung der American Lar., Rhin. and Otol. Society nicht anwesend war, erfuhr man, dass B. schwer erkrankt dei. Leider sind die Befürchtungen seiner vielen Freunde eingetroffen und einer der besten Laryngologen und Otologen des Landes uns entrissen worden. B. war surch die vielen von ihm angegebenen, äusserst zweckmässigen Instrumente, besonders durch sein Drehmesser (swivel knife), aber hauptsächlich durch sein ausgezeichnetes Lehrbuch über die Erkrankungen und die Chirurgie der Ohren, der Nase und des Halses weit über die Grenzen seines Vaterlandes hinaus bekannt geworden. Er war nicht nur ein sehr guter Praktiker, Lehrer und wissenschaftlicher Arbeiter, sondern auch ein im Umgange höchst liebenswürdiger und beliebter Kollege. Ehre seinem Andenken. Freudenthal.

John O. Roe (Rochester) †.

Am 24. Dezember starb in seinem Wohnsitz zu Rochester (New York) Dr. John O. Roe an perniziöser Anämie. Er war geboren am 23. Februar 1849 in Patchogue, Long Island; im Jahre 1870 erhielt er den Doktorgrad an der Universität Michigan, 1871 das Diplom des College of Physicians und Surgeons in New York. Im Jahre 1873 liess er sich als Spezialist für Hals- und Nasenkrankheiten in Rochester nieder, ging aber bald danach ins Ausland und setzte seine Studien unter Leitung berühmter Spezialisten, z. B. Sir Morrell Mackenzie, fort.

Dr. Roe war ein nicht nur in Amerika wohlbekannter Laryngologe. Er gehörte zu den Pionieren der Nasenplastik. Geduld, Ausdauer, künstlerischer Sinn und technische Geschicklichkeit waren die Eigenschaften, die ihm dabei besonders zustatten kamen. Er war viele Jahre hindurch Laryngologe am Rochester General Hospital. Er war Mitglied vieler gelehrter Gesellschaften und zu verschiedenen Zeiten Vorsitzender derselben, wie der Medical Society of the State of New York und der Rochester Academy of Medicine, zu deren Gründern er gehörte.

William Wisley Carter.

Unmittelbar vor Abschluss dieses Heftes geht uns die Nachricht zu, dass Dozent Dr. **Morelli** in Budapest gestorben ist.

Für die Redaktion verantwortlich Prof. Dr. G. Finder, Charlottenburg, Augsburger Str. 38.
Druck von L. Schumacher, Berlin N. 4.

Internationales Centralblatt

für

Laryngologie, Rhinologie

und verwandte Wissenschaften.

Jahrgang XXXII. Berlin, Juni. 1916. No. 6.

I. Wilhelm Lindt, Bern †.

Am 27. April d. J. starb in Bern in seinem 57. Lebensjahre nach fast zweijähriger Infektionskrankheit Prof. Wilhelm Lindt. Zwei apoplektische Gehirnblutungen schlossen innerhalb seiner letzten drei Lebensmonate das vielgestaltige traurige Krankheitsbild, innerhalb dessen es auch zu einer vorübergehenden kurzdauernden Amaurose gekommen war. Die Autopsie ergab eine ungewöhnlich stark ausgesprochene, ausgebreitete Arteriosklerose.

Lindt war der Spross einer Dynastie, die vier Generationen tüchtiger Aerzte hervorgebracht hatte und deren Stammvater Ende des 18. Jahrhunderts aus der Gegend von Hanau bei Frankfurt a. M. in Bern eingewandert war. Schon als Schüler zeichnete er sich durch die Lebhaftigkeit seines Geistes aus. Dem talentvollen Medizinstudierenden widerfuhr die seltene Auszeichnung der offiziellen Verleihung der sogenannten Hallermedaille, die zur Erinnerung an den grossen Haller nur für ganz hervorragende Leistungen von Studenten bestimmt ist. Seine Studien schloss er als erster Assistent der medizinischen Klinik in Bern unter Lichtheim und Sahli ab, welche ihn beide als vorzüglichen Mitarbeiter ausserordentlich hochschätzen.

Ziemlich schwer wurde ihm dann der Abschied von der ihm liebgewordenen inneren Medizin, um sich dem damals in

lebhaftem Aufblühen begriffenen Gebiete der Otorhinolaryngologie mit gleichem Eifer zuzuwenden. Er sagte mir damals mit einem Beiklang von Wehmut: „Ich habe mit meiner kritischen Besprechung von Strümpell's spez. Pathologie und Therapie der inneren Medizin Valet gesagt."

Für eine eingehende Beschäftigung mit dem erwählten Spezialfach kam es ihm sehr zustatten, dass er sich als Assistent eifrig mit pathologischer makro- und mikroskopischer Anatomie beschäftigt hatte. Er blieb davor bewahrt, ganz in der spezialistischen Praxis aufzugehen; wie er mit der allgemeinen Medizin stets die engste Fühlung behielt, so bereicherte er auch sein neues Spezialgebiet mit mehreren tüchtigen histologischen Arbeiten. In seinem Spezialfach entfaltete er bald eine rege praktische und wissenschaftliche Tätigkeit. Letztere erhellt aus dem unten folgenden Verzeichnis seiner zahlreichen Schriften, die in schweizerischen und deutschen Fachzeitungen erschienen. Auch übernahm er bald als Privatdozent praktische Lehrkurse.

In den folgenden Jahren war er ein fleissiger Teilnehmer an den Jahresversammlungen der deutschen und österreichischen otologischen und laryngologischen Gesellschaften, die sich eben damals zu bilden angefangen hatten. Er gelangte auch dort, wie in seiner engeren Heimat, bald zu Ansehen und allgemeiner Beliebtheit und hat zuletzt auch als Vorsitzender die oft schwierigen und komplizierten Verhandlungen, u. a. in Jena und Wien mit Gewandtheit geleitet, so dass er das Vorurteil, die Schweizer seien für solche Aufgaben etwas zu schwerfällig, glänzend widerlegte. Er wird daher auch bei seinen deutschen und österreichischen Fachgenossen das beste Andenken hinterlassen. In seinem Heimatland wurde er dank seiner hervorragenden Eigenschaften auch an die Spitze von ärztlichen Gesellschaften, wie des stadtbernischen medizinisch-pharmazeutischen Bezirksvereins und später der Aerztegesellschaft des Kantons Bern, berufen. Als Vorsitzender dieser Gesellschaft verfasste er vor wenigen Jahren zu deren 100jähriger Gründungsfeier eine schöne Festschrift, auf die er trotz seiner vielseitigen übrigen Tätigkeit soviel liebevolle Sorgfalt und Gründlichkeit gewandt hat, dass sie als ein bleibendes Monument gelten darf. Er war auch Mitglied der schweizerischen Aerztekommission und beteiligte sich eifrig an der Gründung der schweizerischen Gesellschaft der Hals- und Ohrenärzte, die im Februar 1914 in Lausanne konstituiert wurde. In Anerkennung seiner wissenschaftlichen Tätigkeit ernannte die medizinische Fakultät unseren Lindt vor acht Jahren zum Titularprofessor. Als Dozent machte er sich seit sieben Jahren durch seine belebte und klare Vortragsweise und seine belehrenden Demonstrationen sehr beliebt; als Mensch war er wegen seiner vielen hervorragenden Eigenschaften hochgeschätzt. Denn er offenbarte sich stets als ein goldener und heiterer Cha-

rakter, grundgütig und voll Taktgefühl gegen alle, namentlich auch gegen seine zahllosen Patienten, die dem tüchtigen Arzt und äusserst gewandten Spezialchirurgen von weither zuströmten.

Die unermüdliche Arbeit und Inanspruchnahme hatte allmählich die nicht sehr feste Gesundheit Lindt's untergraben. Er hatte von Jugend auf an starkem Heufieber mit deutlichen asthmatischen Beschwerden, die ihm oft sehr zusetzten, gelitten und war nicht sehr kräftiger Konstitution. Aber er hatte in der Jugendzeit durch fleissiges Turnen und als eifriger Bergsteiger seinen Körper so gestählt, so dass er Jahrzehnte lang seine grosse Tätigkeit verhältnismässig leicht bewältigen konnte. Freudig wanderte er jeden Sommer mit seiner ihn in allen seinen Bestrebungen unterstützenden edlen Gattin und seinen tüchtigen beiden Söhnen, denen er geistig und seelisch ein treuer Führer war, über seine lieben Berge.

Seine vielen Freunde und ärztlichen Kollegen im In- und Auslande werden dem heiteren, geistesfreien, aufrechten Mann, der überall, wo er auftauchte, Freude und Wohlgefallen erregte, schmerzlich vermissen und nimmer vergessen. Jonquière.

Verzeichnis der Schriften Prof. Lindt's.

1. Mitteilungen über einige neue pathogene Schimmelpilze. Inaug.-Dissert. 1886.
2. Ueber einen neuen pathogenen Schimmelpilz aus dem menschlichen Gehörgang. Archiv f. exper. Pathol. u. Pharmakol. 1888.
3. Ein Fall von primärer Lungenspitzenaktinomykose. Korresp.-Blatt für Schweizer Aerzte. Jahrg. 19. 1889.
4. Zur operativen Behandlung der chronischen Mittelohreiterungen. Ebendas. Jahrg. 15. No. 12. 1895.
5. Die direkte Besichtigung und Behandlung der Gegend der Tonsilla pharyngea und der Plica salpingo-pharyngea in ihrem obersten Teil. Archiv f. Laryngologie. Bd. 6. H. 1. 1896.
6. Zur Diagnose und Therapie der chronischen Eiterungen der Nebenhöhlen der Nase. Ebendas. Jahrg. 27. No. 5. 1898.
7. Ein Fall von Papilloma laryngis im Kindesalter. Korresp.-Blatt f. Schweizer Aerzte. No. 3. 1902.
8. Zur Kasuistik der operativen Behandlung der eitrigen Labyrinthentzündung. Zeitschr. f. Ohrenheilk. Bd. 49. H. 3 u. 4.
9. Einige Fälle von Kieferzysten. Korresp.-Blatt f. Schweizer Aerzte. No. 13. 1902.
10. Beitrag zur pathologischen Anatomie der angeborenen Taubstummheit. Deutsches Archiv f. klin. Med. Bd. 86. 1905.
11. Klinisches und Histologisches über die Rachenmandelhyperplasie. Korresp.-Blatt f. Schweizer Aerzte. No. 17. 1907.
12. Beitrag zur Histologie und Pathogenese der Rachenmandelhyperplasie. Zeitschrift f. Ohrenheilk. Bd. 15. H. 1 u. 2.



13. Adrenalin und seine Verwendung in der Laryngo-Rhino-Otologie. Sammelreferat. Internat. Centralbl. f. Ohrenheilk. Bd. 4. H. 10.
14. Ueber die Wirkung des Fibrolysins auf die Schwerhörigkeit nach entzündlichen Mittelohrprozessen. Dissert. von S. Isablonsky, Bern 1909.
15. Erfahrungen bei der Radikalbehandlung der Eiterungen der Stirn- und Siebbeinhöhlen. Deutsche Zeitschr. f. Chir. Bd. 116. 1912.
16. Expériences faites avec l'emploi de la méthode „radicale" pour le traitement des suppurations chroniques du sinus frontale de l'éthmoide et du sinus maxillaire. Dissert. von Fernand Müller. 1913.
17. Eine seltene Lokalisation der Tuberkulose in der Nase. Verhandl. der deutsch. otolog. Gesellschaft. Heidelberg 1908.
18. Beiträge zur Lehre von der otogenen Sepsis und Pyämie. Dissert. von Fritz Ludwig. Zeitschr. f. Ohrenheilk. u. f. d. Krankheiten d. Luftwege. Bd. 65. H. 4. 1912.
19. Experimentelle Untersuchungen über den Einfluss des Chinins und Salizyls auf das Gehörorgan des Meerschweinchens. Korresp.-Blatt f. Schweizer Aerzte. No. 45. 1913.
20. Ein Fall von Struma baseos linguae. Zeitschr. f. Laryngologie, Rhinologie und Grenzbeb. Bd. 6. 1914.
21. Begutachtung traumatischer Ohraffektionen. Korresp.-Blatt f. Schweizer Aerzte. No. 16. 1914.
22. Enzyklopädie der Chirurgie: „Rhinologisches."

II. Ernst Winckler, Bremen †.

Das grosse Sterben, das durch die Welt geht, hat auch die deutschen Laryngologen eines ihrer besten und tüchtigsten Männer beraubt. Auf der Höhe seines Schaffens, am Tage nach seinem 56. Geburtstag, starb unser Kollege Ernst Winckler den Tod fürs Vaterland, in dessen Dienst er als Oberstabsarzt seine Kräfte gestellt hatte.

Ernst Winckler wurde am 9. Mai 1860 als Sohn eines Juristen in Königsberg geboren. Nachdem er das Gymnasium seiner Vaterstadt besucht und in Kolberg das Abiturientenexamen gemacht hatte, studierte er in Königsberg, Jena und Freiburg, wo er seine ärztliche Staatsprüfung bestand. Er wurde dann in Berlin Assistent bei Küster, damals Chirurg am Augustahospital, und bei Senator an der III. medizinischen Klinik der Charité; von Berlin aus ging er als Assistent an die chirurgische Abteilung des Krankenhauses in Stettin, deren Leiter Prof. Schmidt war. Seine spezialistische Ausbildung genoss er bei Schnitzler und v. Schrötter in Wien. Im Jahre 1888 liess er sich in Bremen zunächst als praktischer Arzt nieder, war aber damals schon viel spezialistisch auf dem Gebiet der Hals- und Nasenkrankheiten tätig, um schliesslich seine Kraft ganz dem Spezialfach zu widmen. Durch eisernen Fleiss und gründliche Studien verschaffte er sich allmählich auch vorzügliche Kenntnisse in der Ohrenheilkunde. In kurzer Zeit verstand er es sich durch seine Tüchtigkeit und Geschicklichkeit allgemeines Ansehen und Vertrauen zu erwerben und eine zahlreiche Klientel zu gewinnen; einen grossen Teil seiner grossen Arbeitskraft widmete er dem Vereinskrankenhaus zum rothen Kreuz in Bremen.

Unter seinen Fachgenossen hat Winckler sich durch eine grosse Reihe vortrefflicher Arbeiten einen geachteten Namen gemacht. Wenn er auch den verschiedensten Gebieten unseres Sonderfaches, so auch der Sprachheilkunde, sein Interesse zuwandte, so gehörte doch von den Anfängen seiner spezialistischen Laufbahn bis zu seiner letzten literarischen Arbeit seine ganz besondere Vorliebe der Rhinochirurgie, insbesondere der Chirurgie der Nebenhöhlen. Er hat sich auf diesem Gebiete nicht nur mit

grossem Erfolge praktisch betätigt, wobei ihm seine ausgezeichnete allgemein chirurgische Ausbildung zustatten kam, sondern auch in einer Reihe von wissenschaftlichen Publikationen und Vorträgen unsere Kenntnisse gefördert und neue Wege gewiesen. Stets wird mit seinem Namen das Verfahren der osteoplastischen Resektion bei Stirnhöhleneiterungen verknüpft bleiben, das von Czerny und Brieger zuerst erprobt, von ihm aber erst zur Methode erhoben wurde. Noch in seiner letzten literarischen Arbeit trat er für diese Methode gegenüber den Bestrebungen, eine radikale Ausheilung der erkrankten Stirnhöhle auf endonasalem Wege zu erreichen, mit Eifer ein. An der frischen und temperamentvollen Art, mit der er für seine Ansichten eintrat und in einer sich anschliessenden literarischen Kontroverse sie verfocht, erkannte man noch den schneidigen alten Jenenser Korpsstudenten.

Winckler erfreute sich bei seinen zahlreichen Patienten wegen seiner hervorragenden ärztlichen und menschlichen Eigenschaften der grössten Wertschätzung; die Lauterkeit und Ehrenhaftigkeit seiner Gesinnung, seine gerade und männliche Art, die mit Liebenswürdigkeit und Zuvorkommenheit gepaart war, verschafften ihm bei seinen Kollegen Achtung und Beliebtheit, was auch dadurch zum Ausdruck kam, dass er mehrmals in den Vorstand des Vereins Deutscher Laryngologen berufen wurde. An den Verhandlungen dieses Vereins nahm er stets den regsten Anteil; ein grosser Teil seiner Arbeiten ist in dessen Sitzungsberichten niedergelegt und er war einer der eifrigsten und gewandtesten Diskussionsredner. Als wir ihn das letzte Mal auf der Kieler Tagung im Frühjahr 1914 sahen, ahnte keiner von uns die ungeheuren Ereignisse, von denen wenige Wochen später die Welt erschüttert werden sollte und denen nun auch er zum Opfer gefallen ist. Sein Andenken wird stets bei uns in Ehren bleiben.

Finder.

Verzeichnis von E. Winckler's Arbeiten.

1. Bemerkungen zur Therapie des Stotterns. Wiener med. Wochenschr. 1891.
2. Zur Diagnose der adenoiden Vegetationen. Ebendas. 1891.
3. Ueber Ausbreitung der Sprachstörungen unter der Bremischen Jugend. Med.-pädag. Monatsschr. f. d. ges. Sprachheilk. 1892.
4. Wann können intranasale Eingriffe beim Morbus Basedow gerechtfertigt sein? Wiener med. Wochenschr. 1892.
5. Ueber das Empyem des Sinus frontalis. Münchener med. Wochenschr. 1892.
6. Ueber den Gebrauch der Dilatationssonden in der Rhino-Chirurgie. Monatsschrift f. Ohrenheilk. 1893.
7. Ueber einen eigenartigen Fall von Asynergia vocalis bei einem Stotternden. Wiener med. Wochenschr. 1893.
8. Zur Anatomie der unteren Wand des Sinus frontalis. Archiv. f. Laryng. 1893.

9. Dürfen die therapeutischen Eingriffe, welche zur Behandlung einer Oberkieferhöhleneiterung als kunstgerechte in Frage kommen, auch bei dergleichen Erkrank. des Sinus frontalis angewandt werden? Monatsschr. f. Ohrenhk. 1894.
10. Ueber einen Fall von akutem Stirnhöhlenempyem. Wiener med. Presse. 1894.
11. Zur Oberkiefermissbildung bei behinderter Nasenatmung. Wiener med. Wochenschr. 1895.
12. Zur Therapie der Nebenhöhlenerkrankungen. Ebendas. 1895.
13. Eine Kurette zu Operationen an der Zungentonsille. Archiv f. Laryng. Bd. 3. 1896.
14. Beiträge zur Pathologie des Stotterns. Wiener med. Wochenschr. 1896.
15. Einiges über die Hyperplasie der Zungentonsille. Verh. des Vereins süddeutscher Laryng. 1897.
16. Ueber eine seltene Kehldeckelgeschwulst. Deutsche med. Wochenschr. 1897.
17. Hilfsoperationen zur Beseitigung gewisser Nasenstenosen. Wiener med. Wochenschr. 1897.
18. Ueber Fieberbewegungen nach Operationen in den oberen Luftwegen. Wiener klin. Rundschau. 1897.
19. Ueber Gewerbekrankheiten der oberen Luftwege. Bresgen's Samml. Bd. 2. 1897.
20. Zur Chirurgie der oberen Nasennebenhöhlen. Archiv f. Laryng. 1898.
21. Zur operativen Behandlung der hyperplastischen Zungentonsille. Wiener med. Wochenschr. 1898.
22. Ueber Massage des Kehlkopfes. Ebendas. 1898.
23. Ueber den Zusammenhang zwischen Nasen- und Augenerkrankungen. Ebendas. Bd. 3. 1898.
24. Zur Behandlung der Stirnhöhleneiterung. Münchener med. Wochenschr. 1900.
25. Die Orientierung auf dem Röntgenbilde des Gesichtsschädels usw. Fortschr. auf d. Gebiete d. Röntgenstrahlen. 1901.
26. Ueber Korrektion schiefer Nasen. Monatsschr. f. Ohrenheilk. 1903.
27. Zur Chirurgie der Oberkieferhöhlenerkrankungen. Verh. der deutschen otologischen Gesellschaft. 1903.
28. Beitrag zur osteoplastischen Freilegung des Sinus frontalis. Verh. d. deutschen otolog. Gesellschaft. 1904.
29. Die Behandlung von Sprachgebrechen in der Hilfsschule. Med.-pädag. Monatsschr. f. d. ges. Sprachheilk. 1905.
30. Bakteriologische Befunde bei Erkrankungen der oberen Luftwege. Verh. d. Vereins süddeutscher Laryng. 1906.
31. Ueber einige seltene Entstehungsursachen der Kieferhöhleneiterungen. Verh. d. Vereins deutscher Laryng. 1909.
32. Zur Kasuistik des Kieferhöhlencholesteatoms. Zeitschr. f. Laryng. 1909.
33. Zur Therapie der phlegmonösen Entzündungen des Waldeyer'schen Ringes. Deutsche med. Wochenschr. 1911.
34. Ueber Tonsillenoperationen im Kindesalter. Verh. d. Ver. deutsch. Laryng. 1914.
35. Ueber Behandlung der Stirnhöhleneiterungen. Münch. med. Wochenschr. 1914.
36. Ueber Therapie der Stirnhöhlenerkrankungen. Archiv f. Laryng. Bd. 29. 1914.

III. Referate.

a) Allgemeines, obere Luftwege, äusserer Hals.

1) **John C. Warbrick** (Chicago). **Asthma bei kleinen Kindern. (Infantile asthma.)** *Buffalo med. journ. September 1915.*

Als Ursache des Asthma bei ganz kleinen Kindern gibt er an: Adenoide Vegetationen, Polypen in der Nase und im Larynx, Deviationen des Septum nar. usw.

FREUDENTHAL.

2) **Henri Iskowitz** (New York). **Immunisierung mit autogenen Proteinen beim Bronchialasthma. (Immunization with autogenous proteins in bronchial asthma.)** *New York med. journ. 6. November 1915.*

Gestützt auf die Untersuchungen des Ref. nimmt Verf. an, dass die Sekrete von der Nase in die Trachea, und von dort in die tieferen Teile gelangen. Da nun nach den Untersuchungen von Sanford (Mayo's Klinik) Schleim und Eiter von asthmatischen Patienten als Antidote bei Asthmatikern wirken, so wandte I. langsam steigende Dosen von Bronchialsekreten bei seinen Patienten an. Mittels eines Bronchialkatheters werden die Sekrete in eine sterile Flasche aspiriert. Im Wasserbade werden sie dann gekocht, bis man eine dicke, gelatinöse Masse bekommt. Zu dieser Masse als Basis werden 60,0 normaler Kochsalzlösung und eine 0,25 proz. Lösung von Phenol hinzugefügt. Von dieser Lösung werden alle anderen Verdünnungen gemacht. Wo es unmöglich ist, ein Bronchialsekret zu erhalten, wird Sekret vom Nasenrachenraum gesammelt und dann verfahren wie vorhin. Vorläufig lässt sich ein Urteil über diese Methode noch nicht fällen.

FREUDENTHAL.

3) **Otto Glogau. Erkrankungen des Ohrs und der oberen Atmungswege bei amerikanischen Fabrikarbeitern. (Diseases of the ear and upper respiratory tract among american factory workers.)** *New York med. journ. 27. März 1915.*

Verf. plädiert für Einführung gewisser hygienischer Maassnahmen in den Betrieben, die mit grosser Staubentwicklung verknüpft sind: Aufstellung mechanischer Exhaustoren, in besonderen Betrieben Versorgung der Arbeiter mit Respiratoren, ärztliche Untersuchung in bezug auf das Vorhandensein von den in Frage stehenden Erkrankungen vor der Anstellung und regelmässige ärztliche Kontrolle alle 6 Monate usw.

EMIL MAYER.

4) **Culver** (San Francisco). **Lupus erythematosus der Schleimhäute.** *Derm. Wochenschr. Nr. 16. 1916.*

Bei 11 Fällen von Lupus erythematosus waren 19 Schleimhautläsionen zu verzeichnen. Die Lokalisierung verteilt sich folgendermaassen: an der Wangenschleimhaut 5, am Zahnfleisch 3, am harten Gaumen 1, an den Lippen 4, an der Nase 2 und am Rande der Augenlider 4. Von den 11 Kranken waren 9 weiblichen Geschlechts, das Alter variierte von 16—67 Jahren. Nur in einem Falle war die Schleimhaut allein affiziert (Backentaschen und linke Seite des Zungenrückens). Die Affektion stellt Flecken dar, rötlich oder gelblich oder leukoplakieartig, manchmal erodiert, ausserordentlich hartnäckig.

SEIFERT.

5) **Francis M. Pottenger. Geheilte Tuberkulose der Zunge, des Kehlkopfes und der Lungen. (Healed tuberculosis of the tongue, larynx and lungs.)** *New York med. journ. 2. Januar 1915.*

Der Fall ist nach mancher Hinsicht interessant. Erstlich in Hinblick auf die Ausdehnung der Erkrankung, ferner dass im Sanatorium und nach Beginn einer Tuberkulinbehandlung sogleich Besserung eintrat, die allmählich fortschritt, bis alle aktiven Anzeichen der Erkrankung verschwunden waren. Verf. hat bisher 7 Fälle von Zungentuberkulose behandelt; 3 davon sind an Lungentuberkulose zugrunde gegangen, 3 sind geheilt, 1 ist noch in Behandlung und auf dem Wege der Besserung.

EMIL MAYER.

6) **Virginius Dabney** (Washington, D. C.). **Der Missbrauch der Chirurgie bei Erkrankungen der Ohren, der Nase und des Halses. (The abuse of surgery in diseases of the ear, nose and throat.)** *Med. review of reviews. Nov. 1915.*

Nirgends wird so viel gesündigt, wie bei den Mandeln, nicht einmal die Appendix ausgenommen. Sie sollten nur dann entfernt werden, wenn sie wirklich erkrankt sind. Eine blosse Vergrösserung, besonders bei Kindern, ist kein Grund dafür. Diese geht häufig von selbst zurück. Aehnlich verhält es sich mit dem Septum narium, das ja bekanntlich in 85 pCt. der Fälle normaler Weise deviiert ist. Die Entfernung der unteren Muschel wird so allgemein verurteilt, dass Jemand ein versteinerter Rhinologe sein muss, wenn er das heute noch tut ohne die allerdringendste Indikation.

FREUDENTHAL.

7) **Jacob Grossman** (New York). **Vergrösserung der Thymusdrüse. (Enlargement of the thymus.)** *New York med. journ. 27. November 1915.*

Bericht eines Falles von anhaltendem Husten bei einem $4^1/_2$jährigen Kinde. Bei Abwesenheit aller anderen Symptome glaubt Verf. den einen vergrösserten Lappen der Thymus für den Husten verantwortlich machen zu müssen; er empfiehlt vorsichtige Röntgenbestrahlung, gibt aber nicht an, ob es in diesem Falle versucht wurde.

FREUDENTHAL.

8) **Riedel. Zystische Geschwülste im Jugulum, speziell eine tuberkulöse, aus der Thymusdrüse (?) hervorgegangene.** *Deutsche med. Wochenschr. No. 32. S. 1604. 1914.*

In kropfreichen Gegenden werden Dermoide und Kropfzysten gleich häufig beobachtet, in kropffreien überwiegen erstere. Kropfzysten werden gelegentlich tuberkulös entarten, Dermoide schwerlich. Die von den Rippenansätzen und den die V. jugularis int. umgebenden Lymphdrüsen ausgehenden zystischen tuberkulösen Geschwülste bzw. Abszesse liegen mehr seitlich im Jugulum. Eine in der Mittellinie desselben lokalisierte tuberkulöse Zyste wird sich entweder von einer substernalen Struma, oder wahrscheinlicher, von der tuberkulösen Thymusdrüse aus entwickeln; auch die Glandulae mediastini ant. kommen in Frage.

R. HOFFMANN.

9) **G. P. Zelljadt. Zur Frage des branchiogenen Karzinoms.** *Inaug.-Dissert. Strassburg 1914.*

Verf. hat sehr fleissig alles zusammengetragen, was bisher über das branchio-

gene Karzinom gearbeitet worden ist. Er berichtet über einen auf der Madelungschen Klinik beobachteten und operierten Fall und gibt dann sämtliche in der Literatur auffindbaren hierher gehörige Beobachtungen (im ganzen 84) wieder. Daran schliessen sich noch einige Beobachtungen bei Tieren. FINDER.

10) **Hölscher. Die direkten Methoden zur Untersuchung und Behandlung von Kehlkopf, Trachea und Speiseröhre, einschliesslich der Schwebelaryngoskopie.** Sitzung des Stuttgarter ärztlichen Vereins vom 2. April 1914. *Deutsche med. Wochenschr. No. 37. S. 1751. 1914.*

Vorteile der direkten Methode: Bild natürlicher und plastischer; Uebersicht über hintere Kehlkopfwand und untere Stimmlippenfläche; hellere Beleuchtung; Operation kann sicherer und gründlicher erfolgen. R. HOFFMANN.

11) **Thost. Bedeutung der Röntgenstrahlen für die Untersuchung der Erkrankungen der oberen Luftwege und der Ohren.** Sitzung des ärztlichen Vereins in Hamburg am 31. März 1914. *Deutsche med. Wochenschr. No. 31. S. 1596. 1914.*

Röntgenbilder geben Aufschluss über Anomalien am Skelett der Nase, über Nebenhöhlenerkrankungen und bei Hypophysentumoren. Röntgenbild unerlässlich, wenn bei Schädellues Salvarsan verordnet wird, zur Feststellung, dass luetische Knochenerkrankung nicht bis an die Hirnhäute reicht. Aufnahmen normaler Kehlköpfe Lebender zeigen das Fehlen einer gesetzmässigen Verknöcherungsfigur. Bei Sängern und Schauspielern meist starke Verkalkung und Verknöcherung. Bei Kachexien und Tuberkulose diffuse Verkalkung. Bei Karzinom gekörnte Figur. Bei Lues Hyperostosen und Verkalkungen namentlich am Periost und Perichondrium. Nachweis von Verletzungen und Stenosen des Larynx und Veränderungen der Halswirbelsäule. R. HOFFMANN.

12) **Harold Hays** (New York). **Saugeröhren zum Gebrauch in der Nase, im Hals und in den Ohren. (Suction tubes for use in the nose, throat and ears.)** *Journ. amer. med. assoc. 31. Juli 1915.*

Die Röhren haben den Vorteil, dass sie aus Glas sind und leicht sterilisiert werden können. Sie passen in einen Saugapparat hinein. In der Nähe des Winkels befindet sich eine sackartige Ausbuchtung, in die die Sekrete hineingelangen. Siehe Abbildungen. FREUDENTHAL.

b) Nase und Nasenrachenraum.

13) **L. Stütz. Angeborene seitliche Nasenspalte, verbunden mit gleichseitiger Choanalatresie.** *Zeitschr. f. Ohrenheilk. Bd. 65. S. 202.*

Es handelte sich um ein 12jähriges Mädchen, das ausser der Choanalatresie einen nicht unerheblichen Defekt der lateralen Nasenwand linkerseits aufwies, welcher in seinem distalen Teil dem Nasenloche entsprach. Nachdem die Choanalatresie auf dem Wege der submukösen Septumresektion beseitigt und die bestehende Rhinitis gebessert war, wurde durch eine Plastik, die vom Verf. an der Hand einer Abbildung erläutert wird, der Defekt mit gutem Erfolg geheilt. FINDER.

14) **Pierre Bonnier. Heuschnupfen und pruriginöse Zustände. (Le rhume des foins et ses projections prurigineuses.)** *Société de biologie de Paris. 15. April 1916.*

B. konstatierte beim Heuschnupfen häufig Jucken, ausser in der Nase, am Scheitel, in den Augen, am Gaumen, der Zunge, dem Knie usw. Verf. empfiehlt dagegen leichte galvanokaustische Aetzungen im vorderen Teil der Nase.

FINDER.

15) **West. Ueber zwei Jahre Erfahrungen mit der endonasalen Eröffnung des Tränensackes bei Dakryostenose.** Berliner ophthalmologische Gesellschaft, Sitzung vom 25. Juni 1914. *Berliner klin. Wochenschr. No. 33. S. 1559. 1914.*

W. gibt eine Uebersicht über die nach seinem Verfahren operierten Fälle.

R. HOFFMANN.

16) **Birch-Hirschfeld. Doppelseitige Neuritis optica nach Sinusitis posterior.** Verein für wissenschaftl. Heilkunde zu Königsberg i. Pr., Sitzung vom 7. März 1916. *Berliner klin. Wochenschr. No. 17. S. 464. 1916.*

3 Fälle mit hochgradiger Sehstörung, die durch Freilegung und Eröffnung der erkrankten Siebbeinzellen wesentlich gebessert wurden. Besonders bemerkenswert ist der dritte. Hier war der blinde Fleck anfangs um das fünffache vergrössert. Seine genaue Ausmessung gab nicht nur für die fortschreitende Besserung nach der Nasenoperation ein feines Reagens, sondern liess auch eine vorübergehende Sekretstauung nachweisen.

Frühzeitiges Zusammenarbeiten zwischen Augen- und Nasenarzt ist von grösster Bedeutung für Diagnose und Therapie. Aber auch nach der Operation ist eine genaue Kontrolle des Auges notwendig, um den Verlauf der Heilung und Störungen derselben festzustellen.

R. HOFFMANN.

17) **John A. Brophy. Drei Fälle einseitiger Blindheit durch Nebenhöhlenerkrankung verursacht mit Wiedererlangung der Sehkraft. (Report of three cases of monocular blindness due to sinus obstruction with recovery of vision.)** *The ophthalmic Record. Juli 1915.*

Im ersten Falle waren die hinteren Siebbeinzellen und die Keilbeinhöhle mit Schleim und Eiter gefüllt. Nach der Eröffnung dieser Nebenhöhlen verschwand die Blindheit vollkommen.

Der zweite und dritte Fall waren derselben Art, die Sehkraft aber wurde im zweiten Fall nur auf $^{20}/_{40}$ im ergriffenen Auge gebracht, im dritten Fall aber auf $^{20}/_{20}$.

OTTO FREER.

18) **Arthur Fels. Kasuistischer Beitrag über Durchbrüche nach der Orbita von den Nebenhöhlen der Nase, speziell Siebbein- und Stirnhöhle.** *Inaug.-Dissert. München 1914.*

In dem mitgeteilten Fall handelte es sich um eine seit ca. 1 Jahr bestehende Kieferhöhlen- und Siebbeineiterung, die zu einer Orbitalphlegmone mit Durchbruch am unteren Augenlid führte. Die Entzündung der Orbita war gleich eingetreten, nachdem ein Arzt beim Versuch die Stirnhöhle auszuspülen, mit dem Stirnhöhlenröhrchen in die Orbita gelangt war. Es ist anzunehmen, dass er die Lamina

papyracea perforiert hatte, durch die sich die Entzündung weiter verbreitete, so dass es zu einer Orbitalphlegmone kam. Heilung durch Operation. Im Anschluss gibt Verf. einen Ueberblick über die in der Literatur verzeichneten Fälle von Augenkomplikationen bei Nebenhöhlenerkrankungen.

FINDER.

19) **Hans Pape. Ueber die Resultate der Caldwell-Luc'schen Operation zur Beseitigung chronischer Kieferhöhleneiterungen.** *Zeitschr. f. Ohrenheilk. Bd. 63. S. 156.*

Verf. berichtet über die an der Breslauer Universitätsklinik (Prof. Hinsberg) erzielten Resultate bei 143 Kieferhöhlen bei 132 Patienten — 11 mal war also eine doppelseitige Eiterung vorhanden —, er schildert die angewandte Technik und den klinischen Verlauf. Der Prozentsatz der Heilungen bei der Gesamtzahl der Fälle betrug 92,8, in den unkomplizierten Fällen 100 pCt. Verf. vergleicht die Caldwell-Luc'sche Operation mit den übrigen in Betracht kommenden Operationsmethoden und kommt zu dem Resultat, dass die einzige Methode, die in Bezug auf die Erfolge mit ihr in Konkurrenz treten kann, die Desault'sche Operation ist, die aber der Caldwell-Luc'schen gegenüber zwei Nachteile hat: Die grosse Zahl der persistenten Fisteln und die unbequeme und langwierige Nachbehandlung.

FINDER.

20) **George Paul Margins. Die Operation der Wahl bei Kieferhöhlenerkrankungen. (The operation of choice in maxillary sinus diseases.)** *Annals of otology, rhinology and laryngology. März 1915.*

Verf. hält die Denker'sche Operation allen andern für überlegen. Der einzige Nachteil, den sie hat, ist der Verlust des Gefühls in den drei Vorderzähnen; in allen hier während des letzten Jahres von ihm operierten Fällen besteht diese Empfindungslosigkeit noch. Er hält es für möglich, dass, wenn man nach Kretschmann einen kleinen Teil der Vorderwand stehen lässt und die ganze nasale Wand reseziert, dasselbe Resultat erreicht wird, ohne dass jener Nachteil eintritt.

EMIL MAYER.

21) **Solenberger** (Colorado Springs). **Subperiostaler Abszess der Kieferhöhle. (Subperiosteal abscess of the maxillary sinus.)** *Colorado medicine. 1915.*

Verf. beschreibt einen Fall, in dem sich eine Eiteransammlung unter dem Periost des Kieferhöhlenbodens befand. Diese Fälle gehen gewöhnlich von einem Wurzelabszess aus.

HORNE.

22) **J. Cohen. Drei follikuläre Zysten des Oberkiefers.** *Zeitschr. f. Ohrenheilk. Bd. 71. S. 24.*

Die Fälle, welche durch Operation zur Heilung kamen, bieten nichts wesentlich Neues.

KOTZ.

23) **Girard** (Genève). **a) Ein Neoplasma des Oberkiefers. b) Ein branchiales Karzinom des Unterkiefers.** *Société médicale de Genève. 1916.*

Ersteres hatte schon die Augenhöhle und die Schläfengrube ergriffen, sodass eine Radikaloperation nicht mehr tunlich war. Indessen will G. den Oberkiefer wegen der neuralgischen Schmerzen unter Schonung des Gaumensegels und der Zähne resezieren.

JONQUIÈRE.

24) **Kummer** (Genève). **Leontiasis ossea des rechten Unterkiefers.** *Société médicale de Genève. 1916.*

Diese seltene Geschwulstart ist histologisch nicht bösartig, aber progressiv und kann alle Knochen des Gesichts und Schädels ergreifen. Die Operation bestand in Einpflanzung eines sterilisierten Skelettunterkiefers in die frische Wunde. Dieser musste aber bald durch eine Hartgummiprothese ersetzt werden, welche sich gut hielt, sodass ein regelrechtes Kauen lange möglich war. Später trat Rezidiv ein. JONQUIÈRE.

25) **Fabian. Ueber einen Fall von Steckschuss im Bereich der Kaumuskulatur.** Aus der chirurg. Abt. „Hesterberg" des Reservelazaretts Schleswig. *Münchener med. Wochenschr. Feldärztl. Beil. No. 39. S. 1342. 1915.*

Durch Röntgenaufnahme und aus den Störungen der Kaubewegungen konnte festgestellt werden, dass ein Infanteriegeschoss im Bereich der Mm. pterygoidei sich befand, während die Spitze in die Kieferhöhle hineinragte. Entfernung durch Operation vom Munde aus. Heilung. KOTZ.

26) **M. Viguerie. Beitrag zum Studium der chronischen Ethmoiditis. (Contribution à l'étude des ethmoïdites chroniques.)** *Dissert. Paris 1913.*

Beschreibung des Krankheitsbildes, ohne Neues zu bringen. OPPIKOFER.

27) **P. Stenger** (Königsberg). **Zur Technik der endonasalen Siebbeinoperation (einschliesslich Keilbein und Stirnhöhle).** *Zeitschr. f. Ohrenheilk. Bd. 64. S. 46.*

Nach Abtragung des vorderen Endes der mittleren Muschel und breiter Eröffnung der Bulla benutzt Verf. zur Abtragung der Wände der einzelnen Siebbeinzellen ein nach Art des Hartmann'schen Konchotoms sagittal gestelltes Konchotom; mittels desselben lässt sich auf gefahrlose und einfache Weise schnell das vordere wie das hintere Siebbeinlabyrinth ausräumen. Er beschreibt ferner die im Anschluss daran vorzunehmende Eröffnung der Keilbeinhöhle. Um auch die Stirnhöhle endonasal zu eröffnen, wurden zunächst die vorderen Siebbeinzellen exakt ausgeräumt. Es wird die vordere Wand der Bulla und anschliessend daran die nach vorn und oben gelegenen Frontalzellen eröffnet resp. völlig entfernt; damit ist die hintere untere Wand der Stirnhöhle breit eröffnet. Verf. sieht allen bisherigen Verfahren gegenüber die prinzipielle Bedeutung seiner Methode darin, dass durch die fast ausschliessliche Benutzung stumpfer Instrumente die Gefahr einer Nebenverletzung völlig beseitigt ist. FINDER.

28) **B. Hannemann. Ein Papilloma durum der Siebbein- und Keilbeingegend, mittels der Denker'schen Operation entfernt.** *Zeitschr. f. Ohrenheilk. Bd. 65. S. 1.*

Der Tumor sass mit seiner Basis an den Siebbeinzellen und der vorderen Keilbeinhöhlenwand fest; von dieser Ansatzstelle senkten sich Auswüchse in den mittleren und unteren Nasengang und nach hinten in die Choane hinein. Untersuchung eines probeexzidierten Stückes erregte Verdacht auf Karzinom, dagegen sprach der klinische Verlauf gegen Malignität. Der Tumor machte seit 2 Jahren Beschwerden und war seitdem langsam und gleichmässig gewachsen. Drüsen und Kachexie fehlten. Der Tumor liess sich mittels Denker'scher Operation leicht ent-

fernen. Verf. gibt ausführliche Beschreibung des mikroskopischen Befundes und Abbildungen dazu. Nach 10 Monaten war kein Rezidiv aufgetreten. FINDER.

29) **Charles M. Robertson** (Chicago, Ill.) **Entfernung der Ethmoidalzellen. (Ethmoidalexenteration).** *Annals of otology. Juni 1915.*

Ein dem Mosher'schen ähnliches Verfahren, nur dass die Zellen „absolut" obliteriert werden, und mit Erhaltung der mittleren Muschel. FREUDENTHAL.

30) **J. Leslie Davis** (Philadelphia, Pa.). **Ethmoiditis, deren vielfache Folgen und eventuelle Verhütung oder deren eventuelle Heilung in ausgesprochenen Fällen. (Ethmoiditis, its varies effects and their probable prevention; or when fully established, their possible cure.)** *Pennsylvania med. journ. Dez. 1915.*

D., der eingehende Studien auf diesem Gebiete gemacht hat, ist der Ansicht, dass Ethmoiditis schon in der frühesten Kindheit angetroffen werde, besonders sei dies der Fall zwischen dem 4. und 5. Lebensjahre. Intestinale Toxämie, die Exantheme u. s. w. spielten hierbei eine grosse Rolle.

Das Geruchsvermögen werde beeinträchtigt, wenn die hinteren Zellen ergriffen wären. In der Aetiologie der Ozaena, der Meningitis, gewisser Kopfschmerzen spiele die Ethmoiditis eine grosse Rolle. Das sog. bronchiale Asthma sei hauptsächlich das Resultat eben dieser Ethmoiditis (dieser letzteren Ansicht kann Ref. nicht beistimmen). Die Behandlung sollte im Original nachgelesen werden. Vaccine war häufig von Erfolg. FREUDENTHAL.

31) **Ralph Opdyke** (New York). **Sinusitis frontalis und maxillaris und deren Folgen, verursacht durch den Staphylococcus pyogenes albus. (Frontal and maxillary sinusitis and sequelae, due to staphylococcus pyogenes albus.)** *Med. Record. 1. Januar 1916.*

Ein sich über viele Monate hinziehender Fall von aussergewöhnlich schwerer Infektion mit dem sonst harmlosen Staphylococcus pyog. alb., bei dem zahlreiche Operationen (alles in allem 21) notwendig wurden, und bei dem schliesslich vollkommene Genesung eintrat. FREUDENTHAL.

32) **Otto T. Freer** (Chicago, Ill.). **Die intranasale Eröffnung des Sinus frontalis bei chronischen Eiterungen. (The frontal sinus; opening it through the nose for chronic suppuration.)** *The Laryngoscope. Dezember 1915.*

1. Im ersten, vorwiegend anatomischen Teil seiner Arbeit zeigt Freer die Wege, auf denen wir intranasal leicht die Stirnhöhle erreichen können. Er erwähnt kurz verschiedene Abnormitäten der uns interessierenden Topographie, um dann eine genaue Beschreibung des Ostiums der Stirnhöhle folgen zu lassen. Die Enge desselben ist bekannt, und man war bisher der Ansicht, dass das Ostium im gegebenen Falle nach vorne zu zu erweitern wäre. Dieser Ansicht tritt F. entgegen, da sie nur scheinbar eine grössere Sicherheit gewährt. Von den verschiedenen hierfür angeführten Gründen seien nur erwähnt, dass zunächst die erzielte Erweiterung des Ostiums auf diese Weise nur eine geringe ist. Der Gewinn aber, den man durch Wegräumung der vom Verf. sog. Cellulae foveales erzielt, ist ein viel grösserer. Er braucht nur leichte Küretten hierzu.

2. Das Operationsfeld. Beschreibung des Einblickes, den man gewinnt, wenn man von oben herab in die vordere Schädelhöhle blickt.

3. Beschreibung des intranasalen Zugangs zur Stirnhöhle, die durch gute Abbildungen, ebenso wie die anderen Kapitel illustriert sind.

4. Die Operation. Einführung einer Sonde in den Sinus front. Fr. braucht drei verschiedene Arten derselben (es ist wohl überflüssig zu sagen, dass die meisten von ihm erwähnten Instrumente auch von ihm angegeben sind). Dann beginnt die eigentliche Operation, deren erster Schritt die Freilegung des mittleren Nasenganges ist. Bei weiten Nasen ist die mittlere Muschel jedoch häufig so weit nach dem Septum zu verbogen, dass alle diese Teile frei zutage liegen, so dass man die ganze Operation am Sinus fr. machen kann, ohne selbst den vorderen Teil der mittleren Muschel entfernen zu müssen. In anderen Fällen jedoch muss eine der verschiedenen, angegebenen Methoden angewendet werden, um die Infundibulargegend frei zu legen. Dann bricht man in die Bulla ethmoidalis hinein und entfernt die vorderen Ethmoidalzellen vollständig. Dann folgt die Erweiterung des Ostiums. Zuweilen werden mit der Entfernung der vorderen Zellen auch die hinteren abgebrochen, und man hat sofort einen Zugang zum Ostium. Häufig aber ist ein festes Dach vorhanden und eine feste Decke. Um diese anzugreifen, benutzt Verf. seine Sondenkürette, die sich leicht einführen lässt, und beim Herausziehen nach unten und hinten schneidet. Damit hat man, wenn alles genau gemacht wurde, einen Zugang gewonnen, der vielversprechend ist. Sollte trotzdem ein Verschluss drohen, so empfiehlt F. die von ihm angegebenen Gummiröhren einzulegen. Die äussere Operation muss gemacht werden in Fällen, wo man eine gute Drainage erzielt hat und doch eine starke Eiterung fortdauert.

Die Lektüre dieser höchst interessanten, hier nur kurz referierten Arbeit ist sehr zu empfehlen. FREUDENTHAL.

33) **Levinger. Beitrag zur Topographie der Hypophysis, des Sinus cavernosus und der Carotis interna.** *Zeitschr. f. Ohrenheilk. Bd. 65. S. 10.*

Verf. erläutert in 3 Abbildungen ausgewählter Rasiermesserschnitte des entkalkten frisch der Leiche entnommenen Präparates die Lagebeziehungen von Keilbeinhöhle, Hypophysis, Carotis interna und Sehnerven zu einander. FINDER.

34) **Harry S. Gradle. Gefrierenlassen der unteren Muschel. (Freezing the inferior turbinate.)** *The Laryngoscope. August 1914.*

Für das Verfahren eignen sich die Muschelschwellungen, die auf Kokain und Adrenalin zurückgehen. Das Naseninnere wird gründlich anästhesiert. Zum Gefrieren wird Kohlensäureschnee benutzt; der lose Schnee wird in eine Form gepresst und geschnitten, so dass ein Zylindersegment von Kohlensäureschnee resultiert, das einen scharfen langen Rand hat. Dieses Segment wird mit einer Fasszange in die Nase eingeführt und der scharfe Rand ungefähr 20 Sekunden lang so gegen die Muschel gedrückt, wie man es mit dem galvanokaustischen Draht tut. Man sieht danach eine scharfe, mit Frostkrystallen besetzte Depressionslinie auf der Muschel. Man muss sich hüten, das Septum und den Naseneingang zu berühren. Es folgt so gut wie keine Reaktion auf den Eingriff. Gelegentlich muss das Verfahren nach

einiger Zeit wiederholt werden. Verf. ist mit dem Erfolg in 20 Fällen, in denen er die Methode angewandt hat, äusserst zufrieden. Die Muschel wird verkleinert, ohne dass es zu einem Verlust an Schleimhaut oder zur Bildung einer sichtbaren Narbe kommt. Rezidive sind bisher — auch nach Verlauf von 2 Jahren — nicht erfolgt. Verf. hält sein Verfahren der Kaustik für überlegen. EMIL MAYER.

35) **Armin Gundelach. Operationen im hinteren Teil der Nase mittels des Nasopharyngoskops. (Posterior nasal operation by means of the naso-pharyngoscope.)** *The Laryngoscope. Februar 1915.*

Verf. führt das Pharyngoskop in die Keilbeinhöhle ein und verschafft sich mittels desselben Kenntnis von der Ausdehnung der Höhle, dem Grad und Charakter der pathologischen Zustände in derselben, ob es sich um eitrige oder hyperplastische handelt. Besonders ist dies von Wichtigkeit, wenn die Höhle eröffnet ist wegen Kopfschmerzen und speziell jener Form von Kopfschmerzen, von denen man glaubt, dass sie in einer nicht-eitrigen Erkrankung der Höhle ihren Ursprung haben. So ist es z. B. möglich, in vielen Fällen den Verlauf des N. Vidianus am Nasenboden zu verfolgen; es markiert sich als eine Erhebung nahe der äusseren Wand. Ebenso kann man die zweite Teilung des V. Hirnnerven oft deutlich erkennen, ebenso den Canalis opticus und die Carotis. Verlängerungen der Keilbeinhöhle in den Proc. clinoid. anterior oder in den Proc. pterygoideus, die mit Sekret gefüllt sein können, sind auf ebendiese Weise diagnostiziert worden. EMIL MAYER.

36) **Gerhard Hutchinson Cocks. Verbesserter Glatzel'scher Spiegel. (Improved Glatzel mirror.)** *The Laryngoscope. März 1915.*

Folgende Faktoren beeinflussen die Atemflecke: Temperatur und Feuchtigkeit der expirierten Luft, Veränderungen in den Luftwegen, Temperatur des Raumes, in dem die Probe angestellt wird, die genaue Zeitabpassung — Verf. zieht nach 30 Sekunden die Umrisse der Atemflecke mit einem Wachsstift nach —, ferner die Position, in der die Metallplatte gehalten wird, und schliesslich die Veränderlichkeit in der Temperatur der Platte. Auch die Lungenkapazität beeinflusst die Grösse der Atemflecke; sie sind daher bei Erwachsenen grösser als bei Kindern, bei Männern grösser als bei Frauen. EMIL MAYER.

37) **Charles E. Dressler** und **Alfred Kahn** (New York). **Ein idealer naso-laryngealer Inhalationsapparat. (An ideal nasolaryngeal inhaler.)** *Med. Record. 11. Dezember 1915.*

Der Apparat besteht aus einem Becher, 2 Tuben für die Nase und einem Mundstück. Im Becher sind 2 Ventile. Das eine kontrolliert die Oeffnung in die Tuben: Die eingeatmete Luft streicht durch den Becher, wird dort gereinigt und mit einem betr. Medikament saturiert. Bei der Exspiration durch das Mundstück und durch das untere Ventil geht die Luft dann nach aussen. FREUDENTHAL.

38) **Henry Lowndes Linah. Ein neues zweiblättriges Spekulum.** *The Laryngoscope. September 1915.*

Dieses Spekulum hat Entenschnabelform und besitzt eine Oberkieferplatte von Messing und einen Zungenspatel von Stahl. Es ist mit zwei gestielten Lichtern versehen. OTTO FREER.

39) **Lublinski** (Berlin). **Gaumenhochstand und adenoide Vegetationen.** *Berliner klin. Wochenschr. No. 4. 1916.*

Bei hohem engen Gaumen und Rachenmandel können die Mundatmung und ihre Schäden erst durch eine der Entfernung der Rachenmandel nachfolgende kieferorthopädische Behandlung des Gaumens und der Nase beseitigt werden. Der hohe Gaumen ist nach den Untersuchungen R. Landsberger's (s. Berl. Kl. W. 1914, No. 36, S. 1613), denen sich L. anschliesst, schon beim Embryo in seiner Anlage vorhanden und hat seinen Grund in einer anormalen Lage (zu tiefe Lagerung) des Zahnkeims. Durch diese Tieflage wird der Zahnfortsatz des Oberkiefers verlängert, so dass demnach der hohe Gaumen eigentlich nur vorgetäuscht ist. Auf jeden Fall wird durch diese Abweichung das bis zum 7. Lebensjahr erfolgende allmähliche Tiefertreten der unteren Nasenmuschel und des Nasenbodens verhindert. So ist das Atmungshindernis in der Nase zu erklären; durch die adenoiden Vegetationen wird es lediglich verstärkt. Die Behandlung hat nach Entfernung der adenoiden Vegetationen in der kieferorthopädischen Dehnung des Gaumens und der Nase zu bestehen. HOFFMANN.

40) **Blumenthal. Beiträge zur Lehre von der Rachenmandel.** *Zeitschr. für Ohrenheilk. Bd. 71. S. 116.*

Die anatomische Studie kommt zu folgenden Schlüssen: „1. Knöcherne Hindernisse bei der Adenotomie sind in erster Linie Exostosen an der Pars basalis des Schädels. 2. Die Bedeutung der Rachenmandel für die Behinderung der Nasenatmung ist zum Teil abhängig von der Grösse des Winkels zwischen Pars basilaris des Hinterhauptbeins und Vomer (äusserer Basalwinkel)." KOTZ.

c) Mundrachenhöhle.

41) **Angelo Cesare Bruni. Ueber Ursprung und Entwicklung des Pharynx-Hypophysisstiels. (Sull' origine e sullo sviluppo del peduncolo faringoipofisario.)** *Arch. ital. di otologia. April 1914.*

Arbeit entwicklungsgeschichtlichen Inhalts, der sich zur Wiedergabe in Form eines Referates nicht eignet. CALAMIDA.

42) **Z. A. Brallovski-Lounkevitch. Beitrag zum Studium der gewöhnlichen Bakterienflora der normalen Mundhöhle. (Contribution à l'étude de la flore microbienne habituelle de la bouche normale.)** *Annales de l'inst. Pasteur. Bd. 29. No. 8. 1915.*

Verf. studiert die Bakterienflora beim Säugling, dem Kinde von 1—14 Jahren, dem Erwachsenen. Beim Kind ist die Mundhöhle in den ersten Jahren nach der Geburt steril, sehr schnell aber treten zahlreiche Mikroorganismen auf, besonders der Streptococcus salivaris und seine Abarten. Die anderen Mikroorganismen treten nur akzidentell auf. Die gewöhnliche Flora ist fakultativ aerob oder anaerob, nur sehr selten findet man einen strikt anaeroben Mikroorganismus, den Parvulus. Sobald die Zähne erscheinen, ändert sich der Charakter der Flora und es treten zu der gewöhnlichen Flora des Neugeborenen strikte Anaeroben (Streptothrix buccalis, Spirillen usw.). Die Flora bei Kindern, die ihre Zähne haben, und bei normalen

Erwachsenen ist identisch; sie ist in den verschiedenen Regionen der Mundhöhle verschieden und gleicht sich bei den verschiedenen Individuen in den entsprechenden Regionen. Verf. hat in normalen Mundhöhlen, die gut gepflegt waren, keine wahren proteolytischen Bakterien gefunden, jedoch hat er pathogene Arten von abgeschwächter Virulenz beobachtet.

FINDER.

43) **W. Wolff** (Berlin). **Stomatitis mercurialis durch Amalgamfüllungen.** *Derm. Zentralbl. Bd. 19. H. 7. 1916.*

In einem Falle (30jährige Frau), bei der fast jeder Backzahn mit einer grossen, bis unter das Zahnfleisch reichenden Amalgamfüllung gefüllt war, hatte sich eine typische Stomatitis mercurialis entwickelt. Nach Entfernung der Amalgamfüllungen und Ersatz durch Goldkronen und Goldeinlagefüllungen war mit Beendigung dieser Behandlung die Stomatitis verschwunden. Wahrscheinlich war das Amalgam fehlerhaft zusammengesetzt worden.

SEIFERT.

44) **Rumpel. Mundseuche.** Aerztl. Verein Hamburg, Sitzung vom 4. Jan. 1916. *Berliner klin. Wochenschr. No. 5. S. 124. 1916.*

In einem Russenlager trat eine eigenartige Mundseuche auf, welche nach 5 Tagen ihren Höhepunkt mit 420 Erkrankungen erreichte und nach 5 Wochen erlosch. Beginn mit Kopfschmerzen, Schwindel, Uebelkeit, Leibschmerzen, Verstopfung, darauf schwere ulzero-purulente Stomatitis mit äusserst widerlich süssem Geruch und starker Salivation. In schweren Fällen zeigten sich Pseudomembranen, besonders in den Backentaschen, sowie Drüsenschwellungen, ferner Milz- und Leberschwellung. Fieber bis 39°. In einigen Fällen am 2.—4. Krankheitstage ein Masern oder Scharlach ähnliches Exanthem mit nachheriger kleienförmiger Schuppung. Dabei zuweilen Hämorrhagien, einmal Miliaria cristallina. Kein Todesfall. Etwa ein Drittel der Lagerinsassen erkrankte nicht. Nach Ausschluss der in Betracht kommenden Krankheitszustände wird als Ursache der Erkrankung eine Allgemeininfektion sui generis angenommen, die ihre Entstehung einem wahrscheinlich durch die Nahrung aufgenommenen Gift verdankt, das bei seiner Ausscheidung die Stomatitis erzeugte. In der Diskussion weist Korach darauf hin, dass ähnliche Beobachtungen, dass die Nahrung die Ursache in solchen Fällen sei, in französischen Militärlazaretten gemacht worden seien. Er selbst konnte in 2 von ihm beobachteten ähnlichen Epidemien (das eine Mal nur Kinder betroffen) die Milch bzw. das Fleisch, das jeweils aus derselben Quelle stammte, als Ursache nachweisen.

R. HOFFMANN.

45) **Petges, Rocher** und **Peyri. Retrolinguale Angina phlegmonosa; septische Phlegmone suprahyoidea. (Angine phlegmoneuse rétro-linguale; phlegmon septique sushyoïdien.)** *La Presse médicale. p. 175. 17. April 1916.*

Bericht über 2 Fälle, von denen bei dem einen spontane Oeffnung erfolgte, während in dem anderen, der sich innerhalb 48 Stunden bei leichter Temperatursteigerung (nicht über 38,5) entwickelte, Dysphagie und Suffokationserscheinungen, Oedem der Zunge und des Mundbodens, Oedem in der Submaxillar- und besonders der Suprahyoidregion auftraten. Auf der Zungenbasis war eine sehr schmerzhafte nicht fluktuierende Schwellung. Bei Inzision entleert sich reichlich Eiter; man

gelangt in eine sich bis zum rechten Zungenbeinhorn erstreckende Abszesshöhle. Heilung; jedoch besteht noch 4 Wochen lang Albuminurie. FINDER.

46) **Müller** (Lehe). **Der klinische Nachweis der okkulten Herdquelle bei Infektionskrankheiten durch Tonsillenmassage.** *Med. Klinik. No. 19. 1916.*

Die „probatorische Mandelmassage“ soll unter Kontrolle von Puls und Temperatur mit dem Finger vorgenommen werden. SEIFERT.

47) **Edward C. Rosenow** und **V. H. Moon. Eine Anginaepidemie und die Giftigkeit der von der als Ursache verdächtigen Milch isolierten Streptokokken. (On an epidemic of sorethroat and the virulence of streptococci isolated from the milk.)** *The journ. of infectious diseases. Juli 1915.*

Die dem Halse der Erkrankten entnommenen Streptokokken machten auf Blutagar grosse, feuchte Kolonien mit hämolytischer Umgrenzung. Ganz gleiche Kulturen wurden von der verdächtigen Milch erhalten. Nach Pasteurisation des weiteren Milchzuganges hörte die Epidemie auf. FREUDENTHAL.

48) **Döbeli** (Bern). **Zur Aetiologie der Angina der Kinder.** *Korresp.-Blatt für Schweizer Aerzte. No. 15. 1916.*

Verf. bespricht ziemlich eingehend die Angina lacunaris der Kinder über einem Jahr. Er führt dieselbe auf Verdauungsstörungen zurück, wie dies schon früher die innere Medizin tat. Zugleich nimmt er auch für diese Fälle eine exsudative Diathase an, welche ebenfalls mit gastrischen Störungen vergesellschaftet sei. Dieser Aetiologie entsprechend heile die Angina lacunaris am schnellsten mit „Teediät und energischen Laxantien.“ Gurgeln lässt er natürlich von Anfang an, aber, wo die Kinder noch nicht gurgeln können, verordnet er 2 proz. Spray mit 2 proz. Perhydrol. Bei der Disposition der Kinder zu Angina lacunaris warnt er vor reichlichem Genuss rohen Obstes, namentlich bei nüchternem Magen. JONQUIÈRE.

49) **H. Hallarman** (New York). **Pharynxstenose. (Pharyngeal stenosis.)** *New York med. journ. 25. Dezember 1915.*

Bei einem Kinde von 7 Wochen fühlte man an der hinteren Pharynxwand, entsprechend dem 5. oder 6. Halswirbel eine scharfe konische, dem Gefühle nach harte Projektion. Die Epiglottis war frei. Röntgenologisch wurde keine Dislokation oder Fraktur der Wirbel gefunden. Die Thymusdrüse wurde entfernt (weshalb?, Ref.), aber mikroskopisch nichts Abnormes konstatiert. Trotzdem leichte Besserung des Atmens, aber nach einigen Monaten Exitus let. infolge von Pneumonie. Die Diagnose „Pharynxstenose“ wurde von einem Kinderarzt gestellt. (Vielleicht wäre es besser gewesen in einem solchen Falle zum mindesten die Trachea von einem Laryngologen untersuchen zu lassen. Ref.) FREUDENTHAL.

50) **Axhausen. Zur operativen Behandlung der hochgradigen supralaryngealen Pharynxstenosen. (Mit Krankenvorstellung.)** Berliner med. Gesellsch., Sitzung vom 12. Januar 1916. *Berliner klin. Wochenschr. No. 6. S. 149. 1916.*

Vorstellung zweier Fälle von hochgradiger supralaryngealer Pharynxstenose, die als Kanülenträger in Behandlung traten und durch einen radikalen operativen

Eingriff (Pharyngotomia externa und nachfolgende Lappenplastik) von ihrer Stenose befreit wurden. Nach dem laryngoskopischen Befund ist eine Wiederkehr der Stenose ausgeschlossen. Bezüglich der Details des operativen Vorgehens sei auf das Sitzungsprotokoll verwiesen.

R. HOFFMANN.

51) **Horgan. Primäre Tuberkulose des Pharynx und des Larynx bei einem 69jähr. Mann.** *The journ. of laryng., rhinol. and otol. XXXI. No. 1. 1916.*

Pat. ist seit 2 Monaten heiser und dysphagisch. Die Untersuchung des Pharynx zeigt, dass die rechte Tonsille vergrössert und gerötet ist und eine vertikal verlaufende Fissur zeigt. Die Aryknorpel, die ary-epiglottischen Falten, sowie die Epiglottis waren ödematös, die Stimmbänder, die nur in den hinteren zwei Dritteln schwer sichtbar waren, schienen infiltriert. Untersuchung eines von der Epiglottis und der rechten Mandel entnommenen Stückes ergab Tuberkulose mit Riesenzellen und käsigen Herden. Die rechte Mandel wurde enukleiert, die Epiglottis amputiert, der Zustand des Pat. verschlechterte sich zusehends und er ging nach 2 Monaten zugrunde. Veränderungen an den Lungen fehlten völlig.

FINDER.

52) **Norman E. Titus** (New York). **Ein Saugzungenspatel. (A suction tongue depressor.)** *Med. record. 27. November 1915.*

Ein Zungenspatel, der mit einem Saugapparat in Verbindung steht und dessen Teile natürlich hohl sind, dient diesem Zweck. Die Oeffnungen gehen nach oben, um nicht die Zunge anzusaugen.

FREUDENTHAL.

d) Diphtherie und Croup.

53) **Bericht des Gesundheitsamts von Charleston (South Carolina): Durch Kontakt mit Diphtheriekranken zu Diphtheriebazillenträgern gewordene nichtinfizierte Menschen. (The contact in diphtheria.)** *Journ. of the South Carolina medical association. G. McF. Mood. August 1915.*

Unter 98 Kontaktpersonen waren 47 Träger virulenter Diphtheriebazillen. Dieselben verschwanden in 7 bis 158 Tagen. Die Durchschnittszeit, während welcher durch Berührung mit Diphtheriekranken zu Trägern gewordene Personen Bazillen beherbergten, war 16,5 Tage.

FREER.

54) **Netter. Die Zufälle nach Reinjektion von Serum und die präventiven Einspritzungen von Antidiphtherieserum. (Les accidents consécutifs aux réinjections de sérum et les injections préventives de sérum antidiphthérique.)** *Académie de médecine de Paris. 25. April 1916.*

Auf Grund von Versuchen, die zeigten, dass bei Tieren, welche schon früher Injektionen von Pferdeserum erhalten hatten, Antitoxine, die man mittels neuer Injektionen einverleibte, sehr schnell ausgeschieden wurden, glaubte man sich zu der Annahme berechtigt, dass eine Seruminjektion die Wirksamkeit späterer Injektionen herabsetzt. Verf. hat an 123 Diphtheriekranken, die bereits früher zu therapeutischen oder prophylaktischen Zwecken Injektionen erhalten hatten, die Erfahrung gemacht, dass diese Annahme nicht berechtigt ist. Verf. empfiehlt jedoch für Reinjektionen und selbst für die ersten Injektionen sich der Methode von Besredka zu bedienen, die darin besteht, dass zuerst nur minimale Quantitäten von Serum injiziert werden.

Was die Wirksamkeit der Präventivimpfungen anbelangt, so hat Verf. sie bei 2582 Injektionen, die er in den Schulen des Seine-Departements gemacht hat, von neuem erprobt. FINDER.

55) **Emanuel Mandolfo. Die Prophylaxe der diphtherischen Lähmungen. (La profilassi delle paralisi difteriche.)** *Il Morgagni. No. 11. 1915.*

In den meisten Fällen beruhen die postdiphtherischen Lähmungen nicht auf schweren und irreparablen Veränderungen am Nervensystem, sondern vielmehr auf einem Zustand nervöser Asthenie und muskulärer Hypotonie. Seine Behandlung basiert auf der tonischen Wirkung, die das Strychnin auf das Nervensystem ausübt. Um diese Wirkung festzustellen, hat Verf. an Kaninchen experimentiert. Nachdem er die Maximaldosis des Strychnins für die Versuchstiere festgestellt hatte, spritzte er den Kaninchen Diphtherietoxin oder Kulturen von Diphtheriebazillen mit oder ohne gleichzeitige Injektion von Strychnin ein. Er fand, dass bei den Tieren, denen gleichzeitig Strychnin injiziert war, nur halb so viel Lähmungen auftraten, als bei den nicht so behandelten, ferner dass bei den ersteren die Zahl der tödlich verlaufenen Fälle weit geringer war, als bei den letzteren. Er hat dann diese Methode beim Menschen angewandt und hat auf Grund seiner nicht zahlreichen Versuche gefunden, dass sie ebenso prompt wie sicher wirkt. Man muss die Strychnininjektionen von Anfang an machen und sie 20 Tage lang fortsetzen. Die maximale Tagesdosis darf bei Erwachsenen 4—5 mg, bei Kindern von 5 bis 10 Jahren 1—2 mg nicht übersteigen. FINDER.

56) **Reiche. Zerebrale Meningitis bei Diphtherie.** Aerztl. Verein zu Hamburg, Sitzung vom 11. Januar 1916. *Berliner klin. Wochenschr. No. 5. S. 125. 1916.*

Demonstration des betreffenden Präparats. In dem meningealen Exsudat fanden sich neben Streptokokken auch Diphtheriebazillen. Intra vitam Nasendiphtherie und meningitische Erscheinungen. Lumbalpunktion enthält erst beim dritten Mal Streptokokken. Zweimal war es steril. R. fand unter 8000 Diphtheriefällen achtmal Meningitis. Zweimal ging die Meningitis serosa in Heilung über, die übrigen Male handelt es sich um Sekundärinfektionen mit Meningo-Pneumo- und anderen Kokken. Der Uebertritt von Diphtheriebazillen in den Liquor ist bisher nur an der Leiche nachgewiesen. R. HOFFMANN.

e I) Kehlkopf und Luftröhre.

57) **Karl Beck. Ueber Aplasie der Epiglottis.** *Zeitschr. f. Ohrenheilk. Bd. 65. S. 249.*

Fall von angeborenem völligem Fehlen der Epiglottis, gefunden an einem Leichenpräparat. Auch in den ventralen Gebieten zwischen Zungenbein und vorderer Stimmbandkommissur ist kein Teil des Epiglottisstiels sicht- oder tastbar. An Stelle der Epiglottis fand sich eine quer verlaufende seichte Furche; im übrigen ging die Zungenbasis ganz allmählich in die Taschenbänder über. Eine Andeutung von Plica glosso-epiglottica media war in Gestalt einer feinen Leiste vorhanden. FINDER.

58) **G. Canuyt** (Bordeaux). **Die Kriegsverletzungen des Larynx und der Trachea. (Les blessures de guerre du larynx et de la trachée.)** *Journ. de médecine de Bordeaux. No. 5. 1916.*

Verf. macht zunächst auf die Seltenheit der Kriegsverletzungen des Larynx



und der Trachea aufmerksam. Guisez hat in 5 Monaten unter 720 Verletzungen des Kopfes und Halses nur 17 Verwundungen des Larynx und 2 der Trachea gesehen. Er erinnert ferner an die Tatsache, dass bisweilen ein auffallendes Missverhältnis besteht zwischen der Verletzung und den Symptomen, wodurch erklärt wird, dass man plötzlichen Tod nach einfacher Commotio des Larynx beobachtet hat.

Die Störungen, die nach Kehlkopfverletzungen auftreten, teilt Verf. in folgende drei Kategorien ein: Neuropathische Störungen; extralaryngeale Verletzungen (Nerven, Gefässe, Muskeln); Verletzungen des Kehlkopfgerüstes oder der Muskeln. Zu der ersten Kategorie rechnet er die Fälle, wo ohne Verletzung des Kehlkopfs neuropathische Störungen an demselben auftraten (Aphonie, Mutismus); er bespricht die oft sehr zweifelhafte Prognose dieser Fälle und rühmt die guten Resultate, die Moure in Bordeaux erzielt habe, der daselbst ein „Centre de Rééducation phonétique et auditive" geschaffen habe. Unter den extralaryngealen Verletzungen bespricht er besonders die des N. recurrens. Ausser der Lähmung durch Verletzung des Nerven komme auch eine „einfache Kontusion" desselben vor, die sich in einer leichten Atonie mit keuchhustenartigem Husten kundgebe. C. hat 8 Fälle von Verletzung des Recurrens, 3 von Verletzung des Vagus gesehen, ferner einen Fall von Durchtrennung des Hypoglossus und Vagus bei demselben Individuum. Bei den Verletzungen des Kehlkopfgerüstes und der Schleimhaut unterscheidet Verf. die Commotio oder Contusio laryngis von den penetrierenden Wunden; bei den letzteren wird sehr häufig die Tracheotomie nötig. In den meisten Fällen führen die penetrierenden Kehlkopfwunden zu einer Narbenstenose, deren Behandlung mittels Kautschukdilatation oder auf operativem Wege (Tracheostomie, Laryngostomie) zu bestehen hat.

Am Schluss seiner Arbeit bespricht C. die Wirkung der erstickenden Gase auf Larynx und Trachea. Er hat bei Soldaten, die unter Gaswirkung gelitten hatten, ausser Conjunctivitis und Rhinitis auch Laryngitiden und Laryngo-Tracheitiden gesehen, die sich in nichts von den gewöhnlichen akuten Entzündungen dieser Teile unterschieden.

FINDER.

59) **Körner. Drei Verletzungen des Kehlkopfes.** *Zeitschr. f. Ohrenheilk. Bd. 72. H. 2. S. 65.*

Fall 1. Gewehrschuss durch den Kehlkopf und Schlund unterhalb der Stimmbänder von rechts vorn nach links hinten. Ungestörte spontane Heilung.

Fall 2. Gewehrschuss rechts durch Unterkiefer und Hals, den Kehlkopf streifend. Heilung und Ankylose des rechten Giessbecken-Ringknorpelgelenkes.

Fall 3. Gewehrschuss in die rechte Gesicht- und Halsseite mit Verletzung des Nervus vagus, des N. accessorius Willisii und des N. hypoglossus.

Verf. fügt den 3 Fällen eine sehr sorgfältige Epikrisis bei und weist auf die sowohl für die eventuelle Behandlung als auch für die wissenschaftliche Verarbeitung nicht gerade günstige Tatsache hin, dass sie erst am 13., 26. bzw. 55. Tage nach der Verletzung laryngoskopisch untersucht werden konnten.

KOTZ.

60) **Körner. Weitere Erfahrungen über Kriegsverletzungen des Kehlkopfes und des Nervus vagus.** *Zeitschr. f. Ohrenheilk. Bd. 72. H. 3. S. 125.*

Nachtrag zu Fall 3 (siehe oben). Der Fall, bei dem zwecks Nervennaht eine operative Freilegung gemacht wurde, wobei man aber die Nerven makroskopisch intakt fand, lehrt, dass am Nerven vorbeigehende Schüsse, ohne sichtbare Verletzungen zu machen, eine plötzliche und dauernde Lähmung hervorrufen können.

Fall 4. Schuss durch Hals und Schulter mit Vaguslähmung. Auch hier ist Fernwirkung anzunehmen.

Fall 5. Schuss durch die rechte Kleinhirnhälfte von hinten nach vorn mit gleichseitiger Lähmung der Nervi acusticus, glossopharyngeus, vagus und hypoglossus. Auch hier zum Teil indirekte Nervenschädigungen.

Fall 6 und 7. Subkutaner Streifschuss des Schildknorpels. Trotzdem in diesen beiden Fällen die Kehlkopfschleimhaut zerrissen sein musste, fehlten Blutungen in den Kehlkopf.

KOTZ.

61) **M. Lubinski** (Berlin). **Ein Fall von Steckschuss im Kehlkopf.** *Deutsche med. Wochenschr. No. 4. S. 105. 1916.*

Das Geschoss, ein Mantelreisser, lag vor der Speiseröhre, etwa in der Höhe des VI. Halswirbels, links von der Mittellinie, in einem Raume, dessen Grund von der hinteren Platte des Ringknorpels gebildet wurde. Es wurde erst bei einer zweiten Operation entfernt, nachdem drei Tage vorher die Tracheotomie notwendig gewesen war. Wesentlicher laryngoskopischer Befund: Linkes Stimmband unbeweglich, Regio arytaenoidea links stark geschwollen, hat ihre normale Form und Nivellierung vollständig verloren. Nach Entfernung des Projektils liessen die Schluckbeschwerden nach, ebenso die Schweratmigkeit und das laute stridoröse nächtliche Schnarchen. Patient konnte geheilt entlassen werden.

R. HOFFMANN.

62) **Elze. Ueber die typische Verlaufsanomalie des Nervus laryngeus inferior dexter usw.** Naturhistorisch-medizinischer Verein zu Heidelberg, Sitzung vom 21. Juni 1914. *Berliner klin. Wochenschr. No. 39. S. 1674. 1914.*

Die Varietät besteht darin, dass der Nervus laryngeus inferior dexter infolge der abnormen Entstehung der Arteria subclavia dextra aus dem distalen Ende der Aortenwurzel nicht rückgängig ist, sondern unmittelbar vom Stamm des Nervus vagus zum Kehlkopf zieht. An der Hand des Präparates eines hierher gehörigen Falls werden die zugrunde liegenden Entwicklungsvorgänge der Kiemenarterienbögen besprochen.

R. HOFFMANN.

63) **E. Siebenmann** (Basel). **Ein- und gleichzeitige Lähmung der Vagus-Accessorius-Glossopharyngeus-Gruppe als Folge von Schädelbruch, von Erhängungsversuch und von Sinusthrombose.** *Zeitschr. f. Ohrenheilk. Bd. 65. S. 114.*

Verf. berichtet über einen Fall, bei welchem infolge eines heftigen Stosses vor den Kopf mit seitlicher Schädelkompression sofort und ohne vorausgegangenen Verlust des Bewusstseins reichliche Schleimsekretion in Mund und Hals sowie eine gleich- und einseitige Lähmung der Schlundmuskulatur, des Stimmbandes, des M. cucullaris und sternocleido-mastoideus und eine beiderseitige nicht ganz

sicher festzustellende Herabsetzung des Geschmackvermögens eintrat. Verf. teilt dann in einer Tabelle noch XI Fälle von derartigen kombinierten Lähmungen nach Trauma mit, die er aus der Literatur zusammengetragen hat; acht davon sind dem seinigen völlig parallel, während in den drei anderen die Lähmung des äusseren Accessoriusastes fehlt. Verf. gibt eine ausführliche Analyse der Fälle und bespricht besonders eingehend die Frage der Beteiligung des Accessorius und Vagus an der Larynxinnervation.

Vier Fälle hat Verf. in der Literatur gefunden, in denen die Lähmung der Vago-Accessoriusgruppe nicht durch Schläge auf den Kopf, sondern durch Aufhängen am Kopf oder Hals herbeigeführt wurde. Sehr selten scheint die Lähmung der Vago-Accessoriusgruppe durch Sinusthrombose des Bulbus jugularis zu sein; Verf. berichtet über einen solchen Fall eigener Beobachtung. FINDER.

64) **G. Guillain** und **J. A. Barré. Multiple Hirnnervenlähmung. (Paralysies multiples des nerfs crânieux.)** *La Presse médicale. No. 25. 1916.*

23jähriger Mann, bei dem seit 10 Monaten sich nacheinander Lähmungen zahlreicher Hirnnerven der einen Seite entwickelt haben. Zuerst trat Taubheit ein; Luft- und Knochenleitung sind aufgehoben, der Vestibularnerv ist intakt geblieben. Es besteht ferner fast völlige Ophthalmoplegia interna und externa des linken Auges. Das Gaumensegel ist auf der linken Seite gelähmt, das linke Stimmband steht unbeweglich in Mittelstellung, ferner ist der linke Sternolkeidomastoideus und Trapezius gelähmt. Der Vagus scheint nicht betroffen. Als Ursache ist ein sarkomatöser Tumor anzusprechen, der hinter dem Sternokleidomastoideus seinen Sitz hat und sich bis zur Schädelbasis verfolgen lässt. FINDER.

65) **H. Hoessly. Ueber Nervenimplantation bei Rekurrenslähmungen.** *Beiträge z. klin. Chir. Bd. 99. S. 186. 1916.*

Nach Experimenten an 3 Hunden, von denen 2 gelangen, empfiehlt H. auch beim Menschen in Fällen von Rekurrenslähmung, wo die Wiederherstellung einer vernehmbaren Stimme ausbleibt, die Neurotisation (Nervenpfropfung) vorzunehmen. Es würde sich darum handeln, einen Ast des N. accessorius dem Sternokleidomastoideus zu entnehmen und ihn nach Anlegung eines Fensters in der Schildknorpelplatte in M. thyreo-arytaenoideus oder M. crico-arytaen. lateralis mittelst Katgut einzunähen. Die Wiederherstellung der Funktion dieser Adduktoren würde, wenn auch nicht zu einer völligen Wiederherstellung der Stimmbandbewegung, so doch zu einer Fixation des Stimmbands in der Mittellinie bei der Phonation führen, bei der ja, wie wir aus dem Bild der Portikuslähmung wissen, eine gute Stimmbildung möglich ist. H. hat allerdings bis jetzt beim Menschen diese Operation noch nie ausgeführt. DREYFUSS (STRASSBURG).

e II) Stimme und Sprache.

66) **Karl Weinberg. Bericht über die Untersuchungen der stotternden Kinder in Stockholms Volksschulen nebst ihrer Behandlung. (Redogörelse för undersökningar rörande stammande barn i Stockholms folkskolor af deras behandling [1909—1912]). Die Verhandlungen der Volksschulen in Stockholm 1914/3. Schulhygienische Untersuchungen. II. (Stockholms folkskolors handlingar 1914 3. Skolhygieniska undersökningar II.)**

Verf. hat in den Jahren 1909—1912 seine Aufmerksamkeit dem Vorkommen

des Stotterns bei den Kindern der Volksschulen in Stockholm gewidmet und zu gleicher Zeit Versuche gemacht, eine wissenschaftliche Behandlung dieses Sprachübels zu organisieren; um eine solche anordnen zu können und um das Interesse der Lehrerschaft für diese Angelegenheit zu wecken, hat er Vorlesungen über die Geschichte, das Wesen, die Ursache und Bedeutung dieser Sprachstörung gehalten.

Unter 25513 Schulkindern hat er 256 (1,003 pCt.) Stotterer gefunden; von diesen waren 177 Knaben und 79 Mädchen, d. h. resp. 69,1 pCt. und 30,8 pCt.; 97 konnten als schwer, 159 als leicht stotternd betrachtet werden; 49 — 19,1 pCt. von den Stotternden waren von herabgesetzter Intelligenz.

Im Jahre 1909 wurden 23 Stotterer 7 Wochen von Lehrerinnen wegen dieser Sprachkrankheit nach der vom Verf. etwas modifizierten Gutzmann'schen Methode und zwar mit ziemlich gutem Erfolg behandelt.

Auf Grund gewonnener Erfahrung glaubt Verf. den Schulbehörden folgende Vorschläge für die Behandlung der stotternden Kinder machen zu können:

Die Gutzmann'sche Methode eignet sich zur Einführung in Stockholms Volksschulen; um sie den Kindern zugänglich zu machen, wird angeordnet die Einrichtung von Spezialklassen mit permanenter Behandlung oder obligatorischer Kurse mit jede Woche wiederkehrenden Probeübungen; diese Kurse, die 3 Monate dauern müssen, werden sprachheilkundigen Lehrern anvertraut. Eine genügende Anzahl von solchen Lehrern wird von einem Spracharzt ausgebildet.

In den folgenden Jahren hat Verf. seine Arbeit mit der Behandlung des Stotterns in den Volksschulen fortgesetzt; er scheint jedoch mit dem Erfolg nicht besonders zufrieden zu sein, hauptsächlich, weil die Besuche der stotternden Kinder sehr unregelmässig gewesen sind. Unter der Lehrerschaft hat er jedoch ein grosses Interesse für diese Angelegenheit gefunden und zahlreiche Lehrer sind für die Behandlung dieser Sprachkrankheit von ihm ausgebildet worden.

E. STANGENBERG.

67) **H. Gutzmann** (Berlin). **Stimm- und Sprachstörungen im Kriege und ihre Behandlung.** *Berliner klin. Wochenschr. No. 7. S. 154. 1916.*

Die Erfahrungen des Verf. (s. a. dieses Centralblatt Seite 120) erstrecken sich in dieser Arbeit auf 200 Fälle. Es werden drei Gruppen von Stimm- und Sprachstörungen unterschieden: solche, deren Entstehung auf äussere Verletzungen (Geschosse, blanke Waffe) zurückzuführen sind, solche, die durch innere Verletzung (nach schweren Verschüttungen mit sofort eingetretenem, länger andauerndem Bewusstseinsverlust), endlich solche, die „durch Erkrankung" entstanden sind. Nimmt man Gruppe 1 und 2 zusammen und stellt ihnen Gruppe 3 gegenüber, so ist das Prozentverhältnis 65 zu 35 pCt., d. h. innere und äussere Verwundungen waren viel häufiger als Entstehungsursache als Erkrankungen. Das Verhältnis von Gruppe 1 zu Gruppe 2 plus 3 ist 35 zu 65 pCt., das von Gruppe 1 zu 2 zu 3 wie 35 pCt. zu 30 zu 35.

Sogenannte reine hysterische Stimm- und Sprachstörungen (Lalopsychosen) sind in Gruppe 3 selten. Sie finden sich wohl stets bei schwer belasteten prädestinierten Individuen.

Die Behandlung soll neben der spezialistischen stets auch eine allgemein ärztliche sein. Erstere darf, insbesondere bei kriegsverletzten Aphasischen, erst einsetzen, wenn alle übrigen krankhaften Erscheinungen seitens des Gehirns verschwunden sind.

Bezüglich der Einzelheiten der sehr interessanten Arbeit sei auf das Original verwiesen.

Den Schluss der Ausführungen bildet eine Kasuistik von Fällen, deren Stimm- und Sprachstörungen durch Schussverletzungen entstanden sind. Es handelte sich dabei um eine Verletzung der Sprachzentren, der zentralen Neurone und Leitungsbahnen, der peripheren Neurone und endlich des äusseren Sprechmechanismus (Knochen, Knorpel, Muskeln usw.). R. HOFFMANN.

68) **L. Pollak** (Graz). **Zur Behandlung der hysterischen Aphonie Kriegsverletzter.** *Med. Klinik. No. 20. 1916.*

In einem Fall von hysterischer Aphonie prompter Erfolg von dem Urbantschitschen Verfahren, das in der Friedenspraxis auf jene hartnäckigen Fälle beschränkt werden solle, die mit anderen, schonenderen Methoden nicht geheilt werden können. Für die kriegsärztliche Praxis dürfte die Urbantschitsche Methode zur Methode der Wahl erhoben werden. SEIFERT.

69) **Gumpertz. Hysterische Sprachstörung.** Berliner Gesellschaft für Psychiatrie und Nervenkrankh., Sitzung vom 10. Januar 1916. *Berliner klin. Wochenschr. No. 11. S. 290. 1916.*

Die Sprachstörung entstand bei einem Soldaten, dem nach einem früheren Trauma ein Gewehrschuss am rechten Ohr vorbeiging. Beim Sprechen kommt es zu ausgedehnten krampfartigen Mitbewegungen des Kopfes nach der linken Seite. R. HOFFMANN.

66) **Prof. Dr. Gustav Spiess** (Frankfurt a. M.). **Kurze Anleitung zur Erlernung einer richtigen Tonbildung in Sprache und Gesang.** Frankfurt a. M. 1916. Verlag von Johannes Alt. 21 S. Preis 1 M.

Empfehlung der von Spiess und K. G. Hermann geübten Summ-Methode, d. h. des Summens auf klingenden Konsonanten in höherer Lage als gewöhnlich gesprochen wird. Im Gegensatz zu anderen Autoren nimmt Spiess als die günstigste Sprechlage einen Ton „ungefähr drei bis vier Töne unter der Mitte des Stimmumfanges“ an und rät Rednern mit phonasthenischen Erscheinungen, „die Sprechlage um einige Töne höher zu nehmen (!)“. Nachdrücklich wird auf deutliche Aussprache hingewiesen. Die Ausführungen über die Tonhöhe der Sprechstimme stimmen mit den Ergebnissen der phonetischen Forschung nicht überein. NADOLECZNY.

67) **Josef Manas. Korrekte Aussprache.** *Stimme. Oktober 1915. Bd. 10. H. 1.*

Obwohl es keine absolut gültigen Sprachgesetze gibt, so muss doch, bevor man singen lernt, die Sprechkunst geübt werden, wobei man sich im grossen und ganzen an die Schrift halten und „in zweifelhaften Fällen das für den Wohlklang gebildete Ohr entscheiden lassen muss, welche Erleichterungen in der Lautbildung möglich sind, ohne der Deutlichkeit, dem Klangcharakter und Wohllaut Abbruch zu tun.“ NADOLECZNY.

f) Schilddrüse.

72) **Hugo Ribbert. Das Adenom der Schilddrüse.** *Frankfurter Zeitschr. für Path. Bd. 18. S. 55. 1915.*

Das Adenom der Schilddrüse gehört zu den häufigsten Geschwülsten; es

findet sich bei über 1/3 aller erwachsenen Leichen. Seine Entstehung führt R. auf Keime zurück, die aus dem übrigen Verband ausgeschaltet sind; dafür spricht die zu allen Zeiten scharfe Umgrenzung auch der kleinsten Adenome. Es sind also aus dem Embryonalleben stammende, durch ihr Wachstum umgestaltete Epithelkeime.

DREYFUSS (STRASSBURG).

73) **Kummer** (Genf). **Späte Ergebnisse einer Implantation von Schilddrüse. (Résultat tardif d'une greffe thyroïdienne.)** *Revue méd. de la Suisse romande. No. 4. 1916.*

Diese Operation bestand darin, dass K. bei der Entfernung einer mächtigen Struma die noch gesunden Nebenteile derselben sorgfältig schonte und aus dem entfernten Stück einzelne gesunde Scheiben herausschnitt und der Operationsstelle aufpfropfte. Nach und nach trat eine kleine Hyperplasie des Pfropfes in zwei Lappen ein, die mit der Haut des Halses nicht verwuchsen. Probeexzisionen aus diesen Lappen nach 3 und nach 12 Jahren ergaben mikroskopisch wahre Neubildung von gesundem Schilddrüsengewebe bis in die feinsten charakteristischen Einzelheiten und vollkommen normale Funktion desselben.

JONQUIÈRE.

74) **Grumme** (Fohrde). **Zur Joddarreichung bei Kropf.** *Korr.-Blatt f. Schweizer Aerzte. No. 16. 1916.*

Verf. empfiehlt den Gebrauch von Jod innerlich und äusserlich gegen den endemischen Kropf, entgegen Oswald, der dasselbe ganz verwirft.

Jodbasedow muss von Jodismus streng unterschieden werden. Ersterer ist eine im Ganzen seltene konstitutionelle Erkrankung. Er kommt am häufigsten in Gegenden und in Verhältnissen vor, wo den Menschen reichlich Jod zugeführt wird, sei es in Meeresstrandgegenden durch die Ernährung mit Meeresalgen und anderer jodhaltiger Nahrung, Meerfische usw., sei es durch Jodmedikamente. Er beruht auf einer funktionellen Schwäche des Organismus und der Schilddrüse, welche das Jod nicht genügend, nicht normal verarbeitet, nicht auf Hyperthyreose, sondern auf „Dysthyreose".

Den Jodismus dagegen bekommt Jeder früher oder später, wenn ihm zu viel Jod einverleibt wird.

Andrerseits ist der endemische Kropf Folge einer Jodunterernährung in jenen Gegenden, wo die Nahrung wenig Jod enthält, namentlich im Gebirge, wo auch Seefische nicht hinkommen. Jodunterernährung ist aber nicht eine Hyperthyreose, nicht Mangel an gesunder Schilddrüsensubstanz. Wo dieser eintritt entsteht Kretinismus.

Hyperthyreose und Jodüberfluss, Hypothyreose und Jodarmut sind also keineswegs sich deckende Begriffe.

Aus diesen Gründen ist es notwendig den endemischen Kropf mit Jod zu behandeln, weil sonst viele Beschwerden von Seiten des Kropfes überhaupt nicht behandelt werden könnten. Dagegen ist dasselbe bei Kropf, selbst mit leichtesten Spuren von Basedow, der überhaupt nicht immer mit sichtlicher Struma behaftet ist, sondern meist nur weiche Kropfarten aufweist, streng zu vermeiden.

Von dem relativ verunreinigten Grundwasser als Kropferreger und von den Gründen der Chirurgen gegen die Jodbehandlung des Kropfs spricht Verf. gar nicht. Seine jedenfalls beherzigenswerten Ansichten seien hier nur mitgeteilt.

JONQUIÈRE.

75) **Dobbertin. Erneute Atemnot nach gelungenen Kropfoperationen.** *Deutsche med. Wochenschr. No. 29. S. 1476. 1914.*

Kurze Bemerkungen zur operativen Indikation und Folgen der Strumektomie: Hyperthermie, Schlingstörungen. Technisches bei notwendig werdender Tracheotomie: Körperquerhautschnitt. Ursachen für erneute Respirationsnot nach Strumektomie: 1. Rezidive Struma. 2. Narbenfixation der erweichten und verengerten Trachea an der Haut, den Muskeln oder dem Sternalrand. Dadurch Verziehung und Abknickung der Luftröhre nach der operierten Seite. Therapie: Operative Tracheolysis mit eventuell folgender autoplastischer Fettumlagerung der skelettierten Trachea. Differentialdiagnostisch zu trennen von der bezeichneten Dyspnoe mit Einziehungen ist die Kurzluftigkeit Kröpfiger infolge emphysematöser Lungenblähung nach Trachealstenose.

R. HOFFMANN.

g) Oesophagus.

76) **Glavitcheff** (Bulgarien). **Ein Fall von Varicen der Speiseröhre. (A propos d'un cas de varices oesophagiennes.)** *Dissert. Genf 1915.*

Das Bluterbrechen von der Speiseröhre aus unterscheidet sich von Magenblutungen durch Fehlen der letzteren vorhergehenden Uebelkeit, sowie durch die unzersetzte Farbe des Blutes; vom Bluthusten bei Tuberkulose der Lungen durch Mangel starken Hustens und die dunklere Farbe des Blutes.

Man teilt die Speiseröhrenvaricen in solche aus mechanischen Ursachen und in idiopathische ein.

Mechanische Ursachen werden durch Stauungen in der Vena portarum, infolge von Pylophlebitis derselben, von Leberzirrhose, auch von Erkrankungen der Milz gegeben.

Zu den idiopathischen Ursachen gehört u. a. allgemeine Plethora und hereditäre Anlage.

Bei dem vorliegenden Falle einer 23 jähr. Frau, die sich im 7. Monat der Schwangerschaft befand, waren schon vom 4. Lebensjahre an starke und schwache Blutungen aufgetreten, die man vom Oesophagus herleiten musste. Die letzte sehr starke Blutung trat auf der Spitalklinik ein, wohin Pat. schon sehr anämisch gebracht worden war. Hier gebar sie ein totes Kind und starb 3 Tage nachher.

Die Autopsie ergab allgemeine Anämie, kleine Ulzerationen der Magen- und Speiseröhrenschleimhaut, ausgesprochene Oesophagitis mit thrombosierten nekrotischen Varicen im unteren Teil des Rohrs.

Als konstitutionelle Ursache lässt sich hier eine hereditäre Syphilis vermuten, der Wassermann war positiv.

JONQUIÈRE.

77) **Georg Eck. Ueber einen Fall von perforiertem Oesophagusdivertikel.** *Inaug.-Dissert. Strassburg 1914.*

Ein 50 jähriger Mann bekam unter schweren Allgemeinerscheinungen einen Ellenbogenabszess, der Abszesseiter enthielt koliartige Bakterien und Diplokokken. Da gleichzeitig Ikterus und Druckschmerzhaftigkeit der Gallenblasengegend bestand, so vermutete man als Ausgangspunkt der Allgemeinerkrankung eine Eiterung in der Gallenblase. Operation derselben ergab jedoch keinen Eiter. Pat. ging unter septischen Erscheinungen zugrunde. Bei der Sektion stellte sich heraus,

dass die Sepsis ausgegangen war von einem perforierten Traktionsdivertikel des Oesophagus; er war in eine mit ihm verwachsene Lymphdrüse perforiert, daran hatte sich eine lokale eitrige Mediastinitis angeschlossen, von der aus sich metastatische Abszesse in Gehirn, Leber, Milz und in der Muskulatur des rechten Arms gebildet hatten.

FINDER.

78) **Christoph Socin. Karzinosarkom der Speiseröhre.** Med. Ges. zu Basel, Sitzung vom 20. Jan. 1916. *Berliner klin. Wochenschr. No. 10. S. 265. 1916.*

Der Tumor sass in einer divertikelartigen Ausbuchtung des Oesophagus (Pulsionsdivertikel nach hinten gegen die Wirbelsäule ausgebuchtet, an der Grenze zwischen Oesophagus und Pharynx), war unten und hinten festgewachsen, höckrig und erwies sich als Mischtumor: Karzinomsarkom. Die Anlage der Pulsionsdivertikel ist in einer Entwicklungsstörung (mangelhafte Schliessung der fötalen Kiemenspalten) zu suchen. Möglicherweise hat die gleiche Störung zur Abschnürung eines Gewebskeims geführt, aus welchem vielleicht unter dem Einfluss der im Divertikel stagnierenden Speisereste das Neoplasma entstanden ist. Bei den übrigens seltenen Karzinosarkomen sind meistens die einzelnen Geschwulstbestandteile scharf voneinander getrennt. Dagegen ist in dem vorliegenden Mischtumor die Grenze zwischen Sarkom und Karzinom ganz unscharf. Der Tumor gleicht einigermaassen dem Krompecher'schen Basalzellenkrebs.

R. HOFFMANN.

IV. Kritiken und Gesellschaftsberichte.

a) Oesterreichische Gesellschaft für experimentelle Phonetik.

Sitzung vom 1. Dezember 1914.

Vorsitzender: Prof. Dr. L. Réthi.

Herr Karl Luick: Ueber die Rutz'schen Stimmtypen und die Sievers'schen Stimmeinstellungsfiguren.

Es werden die vielfach schon wiedergegebenen Rutz'schen und Sievers'schen Hypothesen besprochen, die wie auch anderwärts in der Diskussion viel Widerspruch fanden (vgl. dieses Zentralblatt, Dezember 1915, S. 381—383. Referat Nr. 57—58).

Sitzung vom 12. Januar 1915.

Vorsitzender: Prof. Dr. L. Réthi.
Prof. Dr. R. Wallaschek.

Herr L. Réthi: Der Luftverbrauch beim Singen.

R. hat mit dem Hutschinson'schen Spirometer den Luftverbrauch beim harten und weichen Stimmansatz (von zahlreichen Autoren Stimmeinsatz genannt) im piano, mezzoforte und forte beim Sopran, Alt und Bariton gemessen und beim harten Ansatz bedeutend grösseren Luftverbrauch und demnach geringere Tondauer festgestellt als beim weichen. Er betont wiederum, dass der erstere unökonomisch und für die Stimmlippen schädlich ist (Sängerknoten) und dass er „nicht als System und als Regel" gelten soll. Gelegentlich braucht man ihn, „um einen gewissen Effekt zu erreichen." „Beim Koloraturgesang ist er unentbehrlich." Im übrigen ist er also vom physiologischen Standpunkt aus „unangebracht" und kli-

nisch betrachtet „möglichst zu vermeiden". Die Arbeiten von R. Hahn scheinen R. entgangen zu sein (Ref.). In der Diskussion entspann sich ein terminologischer Streit über die Bezeichnung Ansatz oder Einsatz.

Sitzung vom 2. März 1915.

Vorsitzender: Prof. Dr. L. Réthi.

Herr P. F. Hestermann: Experimentalphonetische Resultate und das Transskriptionsproblem.

Der Vortrag behandelt mehr philologische Fragen und bestreitet der Experimentalphonetik das Recht „unseren Transskriptionsbehelf als unwissenschaftlich zu verdammen" oder „ihre Resultate mund- und schreibgerecht zu machen". In der Diskussion wurde Gutzmann's phonetische Schrift, die er zur Behandlung von motorisch Aphasischen erfand, in die Debatte gezogen und von Fröschels angegriffen, von H. Stern verteidigt.

Sitzung vom 4. Mai 1915.

Vorsitzender: Prof. Dr. L. Réthi.

Herr Julius Tenner: Ueber Klangfarbenbewegung. Beiträge zur Lösung des Problems der Sprachmelodie.

T. unterscheidet vokalische Lautfarben, habituelle Klangfarben im Sinne von Rutz und emotionelle bzw. psychogenetische Klangfarbenvarianten, indem er die menschliche Klangfarbe begrifflich von der instrumentellen genau auseinanderhält. Das Klangfarbenelement, das er im Gegensatz zum melodischen das chromatische Element nennt, erfüllt dieselbe Aufgabe in der Sprachmusik wie die Melodie in der Tonmusik. Die Untersuchungen sollen Sievers' Lehren von der Sprachmelodie ergänzen.

Herr E. Fröschels: Ueber die Akzente der deutschen Sprache.

Fr. bekämpft die bisherigen Definitionen der Akzente und sagt: „Der musikalische Akzent beruht auf einer Erhöhung oder Vertiefung, der dynamische auf einer Verstärkung oder Abschwächung, der temporale auf Verlängerung oder Verkürzung von Sprechtönen." Ferner führt er die Ansicht von Exner an: „Der Akzent beruht darauf, dass der Sprecher die Aufmerksamkeit des Hörers dadurch auf eine Silbe, ein Wort oder einen Satz zu lenken sucht, dass er diese in einer für den Hörer ungewohnten Art ausspricht." Also zwei Definitionen nach verschiedenen Gesichtspunkten (Ursache und Zweck).

In eigner Sache muss Ref. bemerken, dass Fr. die Definition auf Seite 458/59 des von ihm sogar besprochenen Buches des Ref. nicht erwähnt, die sachlich der neuen Definition von Fr. fast gleichkommt.

In der Diskussion wurden Fr. von linguistischer Seite Einwendungen gemacht, die auf einer weiteren Fassung des Akzentbegriffs beruhen.

Nadoleczny.

---

b) Vereinigung westdeutscher Hals- und Ohrenärzte zu Köln.

XXXII. Versammlung vom November 1913.

Vorsitzender: Kronenberg.

E. Hopmann: Grundlagen für das Absehen der Schwerhörigen.

Redner schildert in den Hauptzügen den Gang des Absehunterrichtes in An-

lehnung an Gutzmann. Geeignet für Erteilung des Ableseunterrichts ist Jeder, der gründliche phonetische Kenntnisse besitzt, in erster Linie die Lehrer an den Taubstummenanstalten. Diese müssen sich allerdings vor dem sog. „Grosssprechen" hüten; das natürliche Vorsprechen ist die Hauptbedingung.

Preysing schlägt vor, dass der Ableseunterricht von besonders dafür angestellten Lehrern oder Aerzten erteilt wird, keinesfalls aber von solchen, die daneben oder im Hauptamt noch Taubstummenunterricht erlernen, da diese stets geneigt sein werden, zu scharf zu artikulieren.

Hansberg (Dortmund): Zum zweizeitigen Vorgehen bei der Radikaloperation der Stimmhöhle und des Siebbeins.

Bei den Todesfällen nach Radikaloperation (bei der Killian'schen Methode nach der Statistik etwa 3 pCt.) ist die Meningitis die Hauptursache. Für ihre Entstehung kommen in erster Linie die Lymphbahnen der Nase in Betracht; daneben aber auch die Lymphbahnen der Orbita, wie Verf. dies in einem Falle erlebt hat. Dass die Orbita Lymphgefässe enthält, die mit der Scheide des Optikus und dem Subarachnoidealraum in direkter Verbindung stehen, ist sicher erwiesen. In dem Fall von H. ergab die Sektion des nach linksseitiger Operation an Meningitis zugrunde gegangenen Kranken, dass keine Nebenverletzung vorlag, dass jedoch die Scheide des Optikus gleich bei seinem Eintritt in den Bulbus prall mit Eiter gefüllt war, der sich auf das Chiasma nur von da auf die Meningen fortgepflanzt hatte. Danach müssen die Infektionskeime von den Lymphscheiden der Orbita nach den Meningen gelangt sein. Um eine Meningitis, die von den Lymphwegen der Orbita ihren Ursprung nimmt, mit Sicherheit zu vermeiden, rät H. nach Freilegung der Stirnhöhle zunächst den Bulbus abzulösen, dann einen Jodoformgazestreifen einzulegen und nun 8 Tage zu warten. Erst dann wird der untere Teil der Spange gebildet und das Siebbein in Angriff genommen. Die Ausräumung des letzteren ist jetzt ungefährlich, da sich über dem freigelegten Teil des Bulbus Granulationen gebildet haben. H. hat 27 Fälle so operiert; das kosmetische Resultat war dasselbe wie bei der einzeitigen Methode.

Preysing hat bei der an seiner Klinik geübten Methode (Med. Klinik, 1913, Nr. 44) noch keinen Todesfall erlebt. Er hält eine breite Freilegung des orbitalen Fettgewebes für vollkommen ungefährlich, obwohl er die Radikaloperation in der Hauptsache von der Orbita aus ausführt, ja meistens am Schluss der Knochenoperation die Kapsel des orbitalen Fettgewebes einreisst, damit das herausquellende Fett zum Teil von unten die Stirnhöhle ausfüllt. Dies spricht gegen die angenommene Gefährlichkeit der Lymphbahnen dieses Fettgewebes; selbst wenn man aber eine solche annehmen wollte, würde die zweizeitige Operation die Gefahren nur vermehren.

Eschweiler (Bonn) demonstriert ein Präparat eines Falles von Endotheliom des Larynx. Bisher sind 7 Fälle berichtet. Der Fall E.'s betraf einen 63 jähr. Mann; er hatte einen glatten, nicht ulzerierten Tumor, der offenbar vom Epiglottisstiel ausging und sowohl nach dem Larynxinnern wie den Valleculae vorgewachsen war. Pat. entzog sich der Beobachtung und kam nach einem Jahr mit mässigem Stridor und Dyspnoe bei Anstrengungen zurück. Die Epiglottis war in einen Tumor umgewandelt, der die Valleculae ausfüllte und die Stimmbänder



verdeckte. Probeexzision aus den Valleculae ergab Zylindrom. E. liess zuerst die Gastrostomose machen, nach 14 Tagen machte er die tiefe Tracheotomie und wieder nach 8 Tagen die Hauptoperation. Es zeigte sich, dass der Tumor bereits vorn durch den Schildknorpel durchgewachsen war. Nach Freilegung des Tumors wie beim ersten Akt der Gluck'schen Operation und Unterbindung der grossen Kehlkopfgefässe, machte E. die Pharyngotomie, eröffnete möglichst nach vorn den Pharynx, schälte den Tumor aus dem Zungengrund und zog ihn samt der Epiglottis nach aussen und unten. Nach Exstirpation des Tumors, die ohne Schwierigkeit gelang und wobei die Hörner des Schildknorpels durchtrennt wurden, lag die Hinterwand des Larynx samt beiden Aryknorpeln frei zutage, während nach vorn und besonders nach unten ein grosser Defekt klaffte. Es wurde dann die Trachea oberhalb der Kanüle tamponiert und der Tampon zum unteren Wundwinkel hinausgeleitet, dann die Hautwunde zum grössten Teil zugenäht und nur am oberen Wundwinkel tamponiert, um dem Sekret der Mundhöhle einen Ausweg oberhalb der Operationshöhle zu bieten. Am 9. Tage nach der Operation ging Pat. unter bronchopneumonischen Erscheinungen zugrunde. E. wirft zum Schluss die Frage auf, ob man in solchen Fällen besser tue, die Totalexstirpation zu machen; er ist jedoch der Meinung, dass bei Erhaltung der Aryknorpel und der gesunden Larynxhinterwand in seinem Fall, wenn der Pat. am Leben geblieben wäre, wahrscheinlich die Stimme ganz befriedigend geworden wäre.

Preysing ist der Ansicht, dass in vorliegendem Fall, wo es sich nach dem Ergebnis der Probeexzision um ein Endotheliom, also um einen verhältnismässig gutartigen Tumor handelte, eine partielle Exstirpation wohl gerechtfertigt war. Der vorliegende Fasl stellt aber fast in jeder Beziehung eine Ausnahme dar. Im übrigen ist für die Ausdehnung der Operation der Charakter des Kehlkopfkrebses maassgebend. Bei den ektolaryngealen Krebsen, die über drei Viertel aller Karzinome am Kehlkopf ausmachen, ist dringend zur Totalexstirpation des Kehlkopfes zu raten; bei den endolaryngealen Karzinomen, besonders den Stimmbandkarzinomen, genügt fast immer die Laryngotomie mit Exstirpation des erkrankten Stimmbandes.

Hansberg: Die Endotheliome sind gutartige Geschwülste, bei denen oft die Exstirpation der Weichteile genügt. Er hat einen Fall von Endotheliom, das vom Stimmband auf Sinus Morgagni und Taschenband übergegriffen hatte, durch Laryngofissur dauernd geheilt.

Eschweiler hat bei den Fällen von endolaryngealem Karzinom ebenfalls mit Laryngofissur gute Resultate erzielt; niemals solle man noch so kleine Karzinome im Larynx intralaryngeal zu entfernen suchen.

Cohen: a) Demonstrationen: 1. 13jähr. Patientin mit follikulärer Zyste beider Oberkiefer.

Röntgenaufnahme zeigt deutlich links in der Kieferhöhle einen prämolaren, rechts einen Eckzahn. Operation nach Caldwell-Luc mit totaler Ausschälung des Zystensackes. Heilung.

2. 37jähr. Maschinentechniker mit linksseitiger Zyste des Oberkiefers, von dem im Gebiss fehlenden Weisheitszahn ausgehend. Starke Vorwölbung in

der hinteren Partie des harten Gaumens links. Hier sitzt auch, wie die Operation ergab, im Boden der Kieferhöhle der versprengte Zahn. Operation nach Caldwell-Luc.

3. Röntgenbild einer Zahnzyste im Unterkiefer.

4. Röntgenbild einer Revolverkugel in der linken Kieferhöhle, die von der rechten Schläfe eingedrungen, den L. opticus zerstört und wahrscheinlich durch beide Siebbeine hindurchgegangen war.

5. Röntgenbild eines Fremdkörpers im Larynx. $1^1/_2$jähr. Kind; der Fremdkörper, ein Druckknopf, konnte auch mit dem kurzen Brünings'schen Rohr nicht entdeckt werden, da er mit der Platte nach vorn im subglottischen Raum sass und nur der kleine Knopf nach hinten sah, wo er durch die geschwollene Schleimhaut verdeckt wurde. Laryngofissur; Entfernung des Fremdkörpers; Exitus nach 5 Tagen an Pneumonie.

b) **Bericht über einen Fall von geheilter otogener Meningitis.**

Preysing: Weitere Beiträge zur Pathologie und Chirurgie der Hypophyse.

P. zeigt zuerst das Röntgenbild eines Hypophysistumors bei einem 35jährigen Mann mit Adipositas hypogenitalis. Trotzdem der Pat. sehr hinfällig war und erhebliche Eiweissmengen im Urin hatte, entschloss sich P. doch zur Operation. Da nach dem Röntgenbild der Tumor den Türkensattel zerstört hatte und die Wahrscheinlichkeit bestand, dass er breit in beide Keilbeinhöhlen eingedrungen war, so operierte P. nicht wie in seinen vier ersten Fällen (Verhandl. des Vereins Deutscher Laryng. 1913) nach der palatinalen Methode, sondern nach Schloffer, indem er in einer Sitzung die Nase seitlich aufklappte, Septum, mittlere Muscheln und Siebbeine ausräumte und auf diesem breiten Wege in die Keilbeinhöhlen und von diesen aus in den Türkensattel vordrang. Nach Resektion der hinteren oberen Keilbeinhöhlenwand geriet P. in eine grosse Tumorzerfallshöhle, deren obere Grenze er nicht erreichen konnte und in der er mit grossem Löffel sich, ohne Berührungsflächen zu gewinnen, bewegen konnte. Am nächsten Morgen Exitus an Herzschwäche. Das demonstrierte Präparat zeigt einen fast faustgrossen Tumor, der den ganzen Klivus zerstört hatte und tief in das Foramen magnum hineinreichte.

Der nächste Fall betrifft ein 27jähriges Mädchen mit ausgesprochener Adipositas hypogenitalis, unterscheidet sich von dem vorigen Fall durch Zwergenwuchs. P. hat bei ihr die erste Etappe der Hirsch'schen Operation gemacht und will in einer zweiten Sitzung den Türkensattel von der Nase eröffnen.

Preysing: **Demonstrationen: 1. Karzinom des weichen Gaumens des ganzen linken Naseninnern und des Nasenrachenraums.**

Nach P.'s Ansicht ging die Erkrankung von der Gegend des Siebbeins und der Lamina cribrosa aus. Vor $^3/_4$ Jahren hatte P. die Aufklappung der äusseren Nase und die Resektion des weichen und harten Gaumens vorgenommen. Jetzt nussgrosses Rezidiv, das nach dem linken inneren Augenwinkel durchgebrochen war. Unter Radium hat sich der Tumor zentral erweicht und es verschwanden die vorher bestehenden starken Schmerzen. An dem Patienten lässt sich sehen, welche Uebersichtlichkeit sich bei der von P. empfohlenen palatinalen Hypophysisoperation

erzielen lässt. Bei dem Pat. ist Gaumenplatte und weicher Gaumen reseziert und man sieht die eröffneten Keilbeinhöhlen breit vor sich liegen.

2. Grosses, die rechte Nasenhöhle ausfüllendes Angiofibrom, nach temporärer seitlicher Aufklappung der Nase endgültig entfernt.

3. Tumor der linken Nase, der nach Untersuchung eines zur Probe exzidierten Stückes als Karzinom bezeichnet wurde. Bei der seitlichen Aufklappung der Nase ergab sich, dass es sich um einen gutartigen Tumor handelte, der klinisch den Eindruck eines „blutenden Septumpolypen" im Sinne Chiari's machte, die histologische Untersuchung ergab Granulationsgewebe ohne bösartigen Charakter.

4. Karzinom des gesamten linken Oberkiefers.

Pat., 60 Jahre alt, wurde wegen eines „Zahngeschwürs" in der Umgebung des linken Weisheitzahns der Zahn extrahiert, man gelangte in die eitergefüllte linke Kieferhöhle. Nach 6 Wochen Radikaloperation; die Höhle war ganz verjaucht, man glaubte zuerst ein Empyem vor sich zu haben. Erst als die anscheinend ulzerös veränderte Schleimhaut ausgebeizt wurde und sich als abnorm dick erwies, an einzelnen Stellen auch der knöchernen Unterlage entbehrte, stieg der Verdacht auf maligne Erkrankung auf. Untersuchung der Schleimhaut ergab Karzinom. Nach 4 Wochen Resektion des linken Oberkiefers, bisher mit gutem Erfolg.

Ferner berichtet P. über 5 Fälle von Larynxtuberkulose, die mit Tracheotomie behandelt wurden. Die Fälle erfüllen die für diese Therapie, die mit Unrecht in Misskredit gekommen ist, notwendige Voraussetzung, dass keine wesentliche offene Tuberkulose der Lungen das Krankheitsbild beherrscht, ferner die Bedingung, dass sich eine dringende lokale Veranlassung findet, die im Vordergrunde der subjektiven Beschwerden stehenden Kehlkopfbeschwerden so schnell wie möglich auszuschalten. Drei von den Patienten hatten schwerste Dysphagie und zwei stridoröses Atmen. Daneben ist bei der Indikation der allgemeine Kräftezustand massgebend. Der Erfolg war in allen Fällen ausgezeichnet. Die Atembeschwerden und Schluckschmerzen schwanden sofort, der Kräftezustand hob sich und die Herderkrankungen im Kehlkopf gingen ohne lokale Behandlung zurück. In einem Fall, der nach zwei Monaten dekanuliert wurde, kann man von einer vorläufigen Ausheilung sprechen.

Hugel (Bad Münster a. Stein): Ueber Mesothorbestrahlung bei Schwerhörigen.

XXXIII. Versammlung vom April 1914.

Falk: Der Wert der Röntgenuntersuchung bei Lungentuberkulose und die moderne Lungenkollapsbehandlung in ihrer Beziehung zur Kehlkopftuberkulose.

F. demonstriert eine Anzahl von Röntgenplatten aus dem Kölner Augustahospital. Dann historischer Ueberblick und Erklärung der Pneumothoraxbehandlung und deren Technik, Wirkung und Indikationen. Er bezeichnet es als direkten Kunstfehler, wenn bei dubiösen Fällen nicht neben den anderen Untersuchungsmethoden zur Röntgendiagnose gegriffen wird; ferner ist in allen geeigneten Fällen, speziell auch bei Larynxtuberkulose der Pneumothorax in Anwendung zu bringen.

Blumenfeld hat Fälle von Kehlkopftuberkulose bei angelegten Pneumothorax gesehen, die eine deutliche Neigung zum Fortschreiten zeigten, bei denen also die zu erwartende günstige Wirkung des Pneumothorax auf die Kehlkopftuberkulose nicht eintraf.

G. Tiefenthal: Die chronischen Schwerhörigkeiten und ihre Behandlung durch Radium.

Benjamin: Zur Untersuchung der Brustorgane.

B. berichtet über ein von ihm geübtes Verfahren der Auskultation vom Oesophagus aus. Sie besteht im wesentlichen darin, dass ein Gummiröhrchen in den Oesophagus eingeführt und mittels eines T-Röhrchens mit einem binauralem Stethoskop verbunden wird. Das T-Röhrchen dient zum Schutz unseres Trommelfells; der dasselbe seitlich verschliessende Finger wird jedesmal losgelassen, sobald der Pat. Würg- oder Schluckbewegungen macht. Man ist so imstande, den ganzen Mediastinalraum abzuauskultieren. Die Lungen sind für die Auskultation zugängig an einer Stelle, wo oft verborgene krankhafte Prozesse sitzen, z. B. centrale Pneumonie, interlobuläre Pleuritis und Tuberkulose. Wenn die Person den Atem anhält, so hört man sehr schön die Herztöne, und zwar gibt es nicht nur zwei, sondern vier Geräusche, zunächst sehr laut die gewöhnlichen Herztöne und dann zwei viel leisere Geräusche, die aus der Ferne herzukommen scheinen und bei denen es sich zweifellos um die Vorkammertöne handelt. B. kündigt eine ausführliche Arbeit über sein Verfahren an, die in Pflüger's Archiv erscheinen wird.

Hansberg: Operation bei Durchbruch eines Schläfenlappenabszesses in den Seitenventrikel.

Eugen Littauer: 1. Ein neues Blutstillungsmittel.

L. hat das Koagulen Kocher-Fonio mit ausgezeichnetem Erfolg bei starken Blutungen aus dem Septum bei Arteriosklerose gebraucht. Er spritzte 3 bis 4 Pravazspritzen à 1 g einer 5—10proz. frisch bereiteten Lösung mit ziemlich starkem Druck gegen das blutende Septum und die Blutung stand sofort. Danach legte er einen Salbentampon dagegen; man muss sich hüten, über die Stelle zu wischen, damit sich der Thrombus nicht löst. Ebenso prompt war die Wirkung nach Konchotomien und Siebbeinausräumungen, einmal auch nach Adenotomie, wo mehrere Pravazspritzen durch jede Nasenseite gespritzt wurden.

2. Zwei Röntgenaufnahmen von Aortenaneurysmen, die zu linksseitiger Rekurrenslähmung geführt hatten.

3. Fall von Hirntumor oder Hirnabszess, der zu vollständiger Ertaubung des Patienten geführt hat.

Neuenborn: Zwei Fälle von Nasenkarzinom.

Im ersten Fall, 56 Jahre alter Mann, hatte das Karzinom den ganzen Oberkiefer ergriffen, ferner die ganze rechte Nasenseite mit Sieb- und Keilbein und ragte als apfelgrosser Tumor in den ganzen Nasenrachenraum hinunter. Die Geschwulst war im rechten Augenwinkel durchgebrochen. Pat. war verschiedentlich bei Kurpfuschern gewesen und kam erst in sehr weit vorgeschrittenem Stadium zu N., um sich operieren zu lassen. In Intubationsnarkose wurde zunächst der Oberkiefer nach Denker operiert, die ganze Geschwulst hierselbst entfernt und



ebenso der Tumor in der Nase. Hierauf wurde die äussere Geschwulst entfernt, das ganze Siebbein ausgeräumt und endlich vom Munde aus an den Tumor im Nasenrachen herangegangen, der sich verhältnismässig leicht entfernen liess; hierbei wurde gleichzeitig die Keilbeinhöhle eröffnet und ausgekratzt. Pat., der an Arteriosklerose litt und ein nicht intaktes Herz hatte, ging am dritten Tage in einem Anfall von Herzschwäche zugrunde.

Der zweite Fall betrifft eine 33jährige Frau, die im November 1913 sich mit einer haselnussgrossen roten, leicht blutenden Geschwulst im linken Nasenloch vorstellte. Die Geschwulst sass stielartig dem Septum auf. N. dachte an blutenden Septumpolypen, entfernte die Geschwulst mit der Schlinge. Mikroskopische Untersuchung ergab Plattenepithelkrebs. Bis Ende März 1914 kein Rezidiv.

(Nach dem offiziellen Sitzungsbericht.)

V. Briefkasten.

Karl Morelli †.

Wenige Tage nach seinem 60. Geburtstag starb in seiner Vaterstadt Budapest unser Spezialkollege Hofrat Karl Morelli. Er war in den Jahren 1880—1886 Assistent von Emmerich von Navratil und wurde 1887 als Nachfolger seines Chefs Leiter der II. Laryngologischen Abteilung des Rochusspitals. Im Jahre 1898 habilitierte er sich als Dozent für Nasen- und Halskrankheiten an der Budapester Universität.

Morelli hat sich besonders eingehend mit dem Sklerom der oberen Luftwege beschäftigt, zu dessen Studium er in seinem Vaterlande Ungarn reichlich Gelegenheit hatte: er hat über seine Erfahrungen in zahlreichen Demonstrationen und Vorträgen auf Kongressen und in Sitzungen der Laryngologischen Sektion des Vereins der Budapester Aerzte berichtet. In den letzten Jahren hat er sein Interesse vornehmlich der Oesophagoskopie und Gastroskopie zugewandt; für seine gastroskopischen Aufnahmen des Tiermagens erhielt er 1900 auf der Pariser Weltausstellung einen Preis und bei der Dresdener Hygiene-Ausstellung ein Diplom. Ferner hat er zahlreiche Instrumente angegeben, von denen einige, wie sein Nasentamponhalter, weite Verbreitung gefunden haben.

In den letzten Jahren hatte er schwer unter stenokardischen Anfällen zu leiden. Als er sich wegen seines Gesundheitszustandes von der Praxis zurückziehen musste, behielt er nur die Leitung seiner Hospitalsabteilung und als er schliesslich wegen zunehmender Atembeschwerden nicht mehr imstande war, die Treppen im Spital zu steigen, liess er sich täglich im Sessel hinauftragen. So blieb er ein Muster von Pflichterfüllung und von Begeisterung für seine Arbeit, bis schliesslich eine Influenza ihn völlig daniederwarf und seinen Leiden ein Ende bereitete. Requiescat in pace.

F.

Der Tod hält unter unseren Fachgenossen eine reiche Ernte. Wir erhalten die betrübende Nachricht, dass Prof. Paulsen in Kiel und Dr. Avellis in Frankfurt a. M. gestorben sind. Wir werden die Verdienste beider Forscher im nächsten Heft eingehend würdigen.

Für die Redaktion verantwortlich Prof. Dr. G. Finder, Charlottenburg, Augsburger Str. 38.
Druck von L. Schumacher, Berlin N. 4.

Internationales Centralblatt

für

Laryngologie, Rhinologie

und verwandte Wissenschaften.

Jahrgang XXXII. Berlin, Juli. 1916. No. 7.

I. Paul von Bruns †.

Paul von Bruns, ein Sohn jenes Victor von Bruns, welcher 1861 als der Erste einen Polypen der Stimmlippe intralaryngeal unter Leitung des Türck'schen Kehlkopfspiegels vom Munde aus entfernte, war 1846 in Tübingen geboren und wurde dort 1869 zum Doktor promoviert. Er machte den deutsch-französischen Krieg als Oberarzt mit, wurde dann Assistent seines Vaters, 1875 Privatdozent und 1882 Direktor der chirurgischen Klinik in Tübingen. Er beschäftigte sich, angeregt durch seinen Vater, schon frühzeitig mit der Laryngoskopie und der intra- und extralaryngealen Chirurgie. In seinem schon 1877 erschienenen, bahnbrechenden Werke über die Laryngotomie zur Entfernung intralaryngealer Neubildungen verglich er kritisch die inneren und äusseren zu diesem Zwecke angegebenen Eingriffe und trug wesentlich zur Klärung dieser schwierigen Frage bei. Trotz seiner ausgebreiteten Tätigkeit als Chirurg und als Fachschriftsteller (von ihm rühren grosse Abhandlungen über Knochenbrüche, über die Wirkung der Kleinkalibergeschosse, der Bleispitzengeschosse und anderer Geschosse, und zahlreiche kleinere Arbeiten her), wendete er den chirurgischen Erkrankungen des Kehlkopfes und der Luftröhre immer grosse Aufmerksamkeit zu. So schrieb er zusammen mit v. Hofmeister in Stuttgart für das Handbuch der praktischen Chirurgie von Bruns, Garrè und Kuttner „Die Chirurgie des Kehlkopfes und der Luftröhre“, welche 1913 erschien.

Von ihm selbst rührte in diesem Werke der Abschnitt über die Neubildungen des Kehlkopfes, der Luftröhre und der Bronchien her; er lässt hier der intralaryngealen Chirurgie und den neuen Errungenschaften unserer Spezialität, der direkten Laryngo-, Tracheo- und Bronchoskopie volle Gerechtigkeit widerfahren, da er ja in allen diesen Methoden wohlgeübt war.

Sein ganzes Leben war seinem Fache gewidmet und vieles verdankt ihm die Chirurgie und namentlich auch das Grenzgebiet der Chirurgie gegen unser Fach. Sein erfolgreiches Wirken fand auch viele Anerkennung; er wurde Geheimer Rat, erhielt den Titel Exzellenz und wurde zum Generalarzt à la suite des Württembergischen Sanitätskorps ernannt.

Bis zuletzt war er eifrigst mit der Herausgabe und Redaktion der Neuen Deutschen Chirurgie beschäftigt und erlag mitten in der Arbeit am 2. Juni. Seine grossen Verdienste um die Laryngologie bringen ihn uns besonders nahe.

O. Chiari.

II. Eduard Paulsen †.

Am 14. März 1916 verstarb in Kiel im 70. Lebensjahre Eduard Paulsen, der als Bahnbrecher der Laryngologie in Schleswig-Holstein sich um unser Fach ein dauerndes Verdienst erworben hat.

1874 in Kiel promoviert und dort zuerst als praktischer Arzt tätig, wandte er sich in Wien der Laryngologie zu. Auch nach seiner Rückkehr nach Kiel ist er als Schüler und Freund Schrötter's zeitlebens ein treuer Anhänger der Wiener Schule geblieben. In deutschen Laryngologenkreisen war er wenig bekannt, denn er vermied den Besuch der Fachversammlungen, welche in den letzten Jahrzehnten in zunehmendem Maasse die Verbindungen und persönlichen Beziehungen der Fachgenossen vermitteln. Seine stille, echt nordisch vornehm zurückhaltende Art widerstrebte der Oeffentlichkeit und war befriedigt durch die emsige Arbeit im Studierzimmer und durch die Tätigkeit in einer eigenen Poliklinik und ausgedehnten Praxis.

1882 habilitierte er sich auf Grund seiner in Wien entstandenen Arbeit: „Experimentelle Untersuchungen über die Strömung der Luft in der Nasenhöhle“ als Privatdozent für Hals- und Nasenkrankheiten an der Universität Kiel. Hier wählte er sich als Schüler Flemming's histologische Stoffe zur Bearbeitung. Die Drüsen der Nasenschleimhäute, die Zellvermehrung und ihre Begleiterscheinungen in hyperplastischen Lymphdrüsen und Tonsillen, die ihn in den Tonsillen eigene Keimzentren finden liess, ferner die Schleimhaut und Drüsen der Oberkieferhöhlen waren Arbeiten, die von 1885—1888 zumeist im Archiv für mikrosk. Anatomie erschienen.

Seit 1886 ist Paulsen ständiger Mitarbeiter der Monatsschrift für Ohrenheilkunde.

Waren schon die Studien über die Richtung des Atmungsstroms in der Nase wert, ein allgemeines Interesse zu bean-

sprachen, so haben die Untersuchungen, welche an die Löwenberg'sche Entdeckung eines Kapselbazillus bei Ozaena anknüpften, Paulsen's Namen einen dauernden Platz in der laryngo-rhinologischen Literatur erworben. Er gab diesem Bazillus den Namen Bacillus mucosus foetidus.

Trotz der Gründung neuer Lehrstühle lagen die Verhältnisse so, dass der Rahmen einer kleineren Universität einem reinen Laryngo-Rhinologen nicht die Selbständigkeit eines eigenen Lehramtes gewähren konnte. 1897 erhielt er in Anerkennung seiner tüchtigen wissenschaftlichen Arbeiten und seiner erfolgreichen Lehrtätigkeit in seiner Privatpoliklinik den Professortitel.

Seine letzten Arbeiten (1899) entstammen physiologischen Untersuchungen über die Singstimme der Kinder und enthalten Untersuchungen über die Tonhöhe der Sprache.

Sie runden das Bild des scharf beobachtenden Anatomen und des feinsinnigen Physiologen ab und führen den vielbegehrten Arzt zu der letzten Periode seines Lebens.

Der den edlen Künsten nicht nur als Liebhaber, sondern als tiefer Kenner ergebene Gelehrte suchte und fand sein verum gaudium und sein otium in re severa der bildenden Kunst und der Musik.

Eine vornehme, stille Gelehrtennatur, der die Laryngologie dauernde Förderung und Anregung verdankte, ist mit Paulsen dahingegangen. Die zahlreichen Schüler, die dankbaren Patienten und die grosse Schaar der schleswig-holsteinschen Aerzte, die ihm die Anregung zum ersten laryngologisch-rhinologischen Schaffen verdanken, werden ihm ein dauerndes ehrenvolles Gedenken bewahren.

P. Friedrich-Kiel.

III. Georg Avellis †.

Am 25. April starb plötzlich der bekannte Frankfurter Laryngologe Georg Avellis. Man hatte ihn in den letzten Jahren bei den wissenschaftlichen Zusammenkünften seiner Fachgenossen, deren eifriger Besucher er einst gewesen war, immer seltener gesehen und die ihm Nahestehenden wussten, dass er deprimiert, scheu und verbittert geworden war. Sein jähes Ende aber kam allen unerwartet und das tragische Geschick des so früh hinweggerafften Mannes wird nicht verfehlen, überall schmerzliches Bedauern und herzliche Anteilnahme zu erwecken.

Georg Avellis wurde am 6. Mai 1864 in Forst i. d. Lausitz geboren. Nach erfolgter Gymnasialausbildung begann er auf der Universität Breslau die medizinischen Studien, die er auf den Universitäten Berlin, Freiburg und Giessen weiterführte. Als Assistent von Riegel in Giessen erwarb er sich ausgezeichnete Kenntnisse in der inneren Medizin; durch seine ärztliche Tätigkeit an der Dettweiler'schen Lungenheilanstalt in Falkenstein wurde sein Interesse an den Erkrankungen der oberen Luftwege geweckt. Als mehrjähriger Assistent von Moritz Schmidt genoss er in dem Spezialfach die denkbar vorzüglichste Ausbildung und liess sich im Jahre 1893 als Spezialarzt für Hals-, Nasen- und Ohrenkrankheiten in Frankfurt a. M. nieder.

Trotz einer sehr ausgedehnten Praxis fand Avellis Musse zur Entfaltung einer sehr grossen und fruchtbaren literarischen Tätigkeit; wie ein Blick auf das untenstehende Verzeichnis seiner Arbeiten zeigt, hat er die verschiedensten Gebiete unseres Spezialfaches durch wertvolle klinische und diagnostische Beiträge bereichert. So hat er — um nur einiges hervorzuheben — als der erste eine erschöpfende Schilderung der Symptomatologie und des Verlaufes der akuten Kieferhöhlenentzündung gegeben, hat den Ausgang des Kieferempyems in Verkäsung beschrieben, die Unterscheidungsmerkmale zwischen Stirnhöhlenkopfschmerz und Supra-

orbitalneuralgie festgestellt, wertvolle Beiträge zur Frage der motorischen Kehlkopfinnervation geliefert und auf die relativ häufige Kombination von Rekurrenslähmung und Gaumensegellähmung aufmerksam gemacht. Er hat ein gemeinverständliches Büchlein über Stimmhygiene unter dem Titel: „Der Gesangsarzt“ geschrieben, das weite Verbreitung gefunden hat, und hat auf der Versammlung süddeutscher Laryngologen, deren langjähriger Schriftführer er war, ausser einer grossen Anzahl von Vorträgen ein geradezu mustergültiges Referat über das Thema: „Stimmhygiene und Stimmermüdung“ gehalten. Auf Grund der Erfahrungen, die sich ihm als Leiter der rhinolaryngologischen Kurse in den städtischen Fortbildungskursen für Aerzte in Frankfurt a. M. ergeben, hat er eine Anleitung zur rhinoskopischen und laryngoskopischen Technik verfasst.

Avellis war ein Mann von umfassender allgemeiner Bildung und beseelt von den vielseitigsten Interessen, er besass ein feines künstlerisches Empfinden und beschäftigte sich viel mit ästhetischen und philosophischen Problemen. In Frankfurter Tageszeitungen liess er nicht selten unter einem Pseudonym kleine Aufsätze erscheinen, in denen solche Fragen in geistvoller Weise und in vollendet künstlerischer Form feuilletonistisch behandelt wurden. Er war ein Plauderer von bezwingendem Charme und wusste den Hörer über die heterogensten Dinge in stets fesselnder, oft etwas sarkastischer Weise zu unterhalten. Das Kühle und Verstandesmässige in seinem Wesen hat gewiss manchen, der ihn nicht näher kannte, zunächst abgeschreckt, wohl keiner aber hat seinem Charakter die Achtung und seinen glänzenden Fähigkeiten die Anerkennung versagt und jeder wird sein allzufrühes Ende bedauern.

Finder.

Verzeichnis von Avelli's Schriften.

1. Tuberkulöse Larynggeschwülste. Deutsche med. Wochenschr. 1891.
2. Klinische Beiträge zur halbseitigen Kehlkopflähmung. Berliner Klinik. 1891.
3. Kursus der laryngoskopischen und rhinologischen Technik. 1891.
4. Bemerkungen über das akute primäre Larynxödem usw. Wiener med. Wochenschrift. 1892.
5. Trachealpolyp. Monatsschr. f. Ohrenheilk. 1892.
6. Behaarter Rachenpolyp. Der ärztl. Praktiker. 1893.
7. Beschreibung eines Taschenbestecks für Hals-, Nasen- und Ohrenärzte. Archiv f. Laryng. 1893.
8. Einige kurze klinische Bemerkungen zur Lehre vom Kieferhöhlenempyem. Ebendas. 1895.
9. Die Behandlung des Schluckwehs. Zeitschr. f. prakt. Aerzte. 1896.
10. Das akute Kieferhöhlenempyem und die Frage der Selbstheilung desselben. Archiv f. Laryng. 1896.

11. Die Behandlung des nervösen Schnupfens. Therap. Wochenschr. 1897.
12. Epikrise eines Falles von nicht ganz plötzlichem Thymustod usw. Zeitschr. f. prakt. Aerzte. 1898.
13. Ueber klonische Gaumenmuskelkrämpfe usw. Münch. med. Wochenschr. 1898.
14. Lipom der Mandel. Arch. f. Laryng. Bd. 8.
15. Was ist der sogenannte typische inspiratorische Stridor der Säuglinge? Ebendas. Bd. 8.
16. Ueber die bei kleinen Kindern ein Kieferhöhlenempyem vortäuschende Tuberkulose des Oberkiefers. Münchener med. Wochenschr. 1898.
17. Jododem des Kehlkopfes. Zeitschr. f. prakt. Aerzte. 1899.
18. Beziehung der Laryngitis sicca chron. zur Schwangerschaft. Monatsschr. für Ohrenheilk. 1899.
19. Der Ausgang des akuten Kieferhöhlenempyems in Verkäsung. Archiv für Laryng. 1900.
20. Schleimhautpemphigus als Ursache der Verwachsung des weichen Gaumens usw. Münchener med. Wochenschr. 1900.
21. Die Frage der motorischen Kehlkopfinnervation usw. Arch. f. Laryng. Bd. 10. 1900.
22. Die Entstehung der nicht traumatischen Stirnhöhlenmukozele. Ebendas. Bd. 11. 1900.
23. Die typische Form der Larynxneuralgie. New York med. record. 1900.
24. Ueber die Bedeutung der Schleimhautgeschwüre bei der akuten Nebenhöhleneiterung. Archiv f. Laryng. 1901.
25. Gibt die vergleichende Physiologie eine Antwort auf die Frage nach dem proportionalen Verhältnis zwischen Gesangsleistung und Bau des Singorgans? Ebendas. Bd. 12. 1901.
26. Ueber eine Art trachealer Hämoptoe. Münchener med. Wochenschr. 1901.
27. Ictus laryngis als Keuchhustenerscheinung beim Erwachsenen. Archiv für Laryng. 1903.
28. Die Ventrikelform beim Sängerkehlkopf. Ebendas. Bd. 18.
29. Neue Fragestellung zur Symptomatologie der Sensibilitätsstörungen im Larynx. Ebendas. Bd. 18.
30. Ueber Kehlkopfluftsäcke beim Menschen. Ebendas. Bd. 19.
31. Ueber Heuschnupfenbehandlung. Münchener med. Wochenschr. 1907.
32. Ueber den funktionellen Unterschied der Stimmbandknötchen beim Kinde und Erwachsenen. Archiv f. Laryng. Bd. 21.
33. Gaumenbogennäher und Mandelquetscher. Ebendas. Bd. 22.
34. Ehrlich-Hata in der laryngologischen Praxis. Zeitschr. f. Laryng. 1911.
35. Notiz über gebrauchsfertige Anwendungsformen von Nebennierensubstanzen in der Rhinologie. Ebendas. 1911.
36. Lehrreiche Beispiele von Fehldiagnosen der eigenen Praxis auf dem Gebiete der Tuberkulose der oberen Luftwege. 1911.
37. Der Gesangsarzt.
38. Ueber eine besondere Gruppe kombinierter Nasen- und Nebenhöhlenpolypen. Zeitschr. f. Laryng. 1913.

IV. Przemyslaw Pieniazek †.

Przemyslaw Pieniazek, Ritter von Odrowaz, in Krakau geboren, bildete sich in Wien zunächst an Stoerk's Ambulatorium und dann seit 1875 an der Schrötter'schen Klinik zum Spezialisten aus und wurde 1879 zum Dozenten der Laryngologie in Krakau ernannt. Professor Obalinski eröffnete ihm gastlich die Räume seiner chirurgischen Abteilung und liess sogar 1894 in seinem neuen chirurgischen Pavillon eine eigene laryngologische Abteilung mit zehn Betten für Pieniazek errichten. Darauf und auf eine ziemlich grosse Privatpraxis, die jedoch teilweise Armenpraxis war, gestützt, konnte sich Pieniazek eine grosse Erfahrung, namentlich in Behandlung von Croup, von Larynx- und Trachealstenosen und besonders von Sklerom sammeln und zahlreiche Tracheotomien und Laryngofissuren ausführen.

Schon an der Schrötter'schen Klinik hatte er viel Gelegenheit, sich in der Behandlung der Stenosen einzuüben und die Tracheoskopie auf indirektem Wege und von der Tracheotomieöffnung her vorzunehmen. In Krakau bildete er sich weiter darin aus, entfernte 1882, wie auch vor ihm andere Aerzte, Croupmembranen aus der Trachea mit Pinzetten im Blinden und seit 1884 besichtigte er direkt die Trachea durch die Luftröhrenfistel teils mit dem kleinen Czermak'schen Stahlspiegel, teils mit Zaufal-Röhren, teils mit dem von ihm konstruierten Trachealtrichter. Er konnte auf diese Weise die Trachea bis zur Teilung übersehen und in die beiden Bronchien hineinblicken, dort Diagnosen stellen und Membranen, Wucherungen, abgebrochene Kanülen und andere Fremdkörper mit Hilfe des Reflektors operieren bzw. extrahieren. Die untere, direkte Tracheoskopie verdankt ihm also sehr viel schon vor Killian.

Er arbeitete immer eifrig in seinem Fache und wurde zum ordentlichen Professor ernannt. Er war Mitglied der laryngologischen Gesellschaft zu Berlin, der deutschen laryngologischen

Gesellschaft und korrespondierendes Mitglied der Wiener laryngo-rhinologischen Gesellschaft. Nach langer Kränklichkeit verschied er am 1. Juni.

Auch als Schriftsteller war er eifrig tätig. 1879 gab er ein Handbuch der Laryngologie heraus, welches in polnischer Sprache in Krakau erschien, und 1888 Supplemente dazu.

Für Heymann's Handbuch schrieb er das Kapitel über chronische infektiöse Infiltrationszustände in Larynx und Trachea 1899 und für Jaworski's Handbuch einen Grundriss der Krankheiten der oberen Luftwege (polnisch).

1901 erschien in Wien sein Werk: „Die Verengerungen der Luftwege" und 1913 bearbeitete er für das Handbuch von Katz, Preysing und Blumenfeld: „Die Behandlung der Stenosen der Nase, des Rachens, des Kehlkopfes, der Trachea und der Bronchien."

Nebst diesen im Buchhandel erschienenen Werken finden wir zahlreiche kleinere Arbeiten, von denen namentlich die die Tracheoskopie betreffenden von grosser Bedeutung sind:

1884 Galvanokaustische Zerstörung einer Trachealgeschwulst durch die Tracheotomieöffnung (polnisch). 1889 Spekulierung der Luftröhre durch die Trachealfistel (W. m. Bl.). 1889 Kehlkopf bei Croup (Archiv f. Lar.). 1896 Tracheoskopische Operationen und Trachealkrankheiten (Archiv für Lar.). 1900 Intubation bei Kindern (polnisch). 1900 Membranöse Trachealstenose (XIII. internat. med. Kongress). 1903 Fremdkörperextraktion nach Killian's Methode. 1904 Asthma bronchiale und seine Behandlung durch Spray mit Kokain und Adrenalin, eine Methode, deren Wirksamkeit später von vielen Seiten anerkannt wurde.

Ueber Laryngofissur machte er Mitteilungen 1889 am Berliner internationalen medizinischen Kongress, dann 1890, 1893 (60 Fälle), über Laryngofissur bei Tuberkulose 1900. Diesen Arbeiten liegt eine grosse Erfahrung zugrunde, da er die Operation wegen der verschiedensten Ursachen, besonders aber wegen Sklerom, über hundertmal ausführte.

Das Sklerom wurde von ihm zusammen mit Baurowicz 1896 bearbeitet.

Ueber Fremdkörperextraktion aus der Speiseröhre liegt eine Arbeit von 1902 vor.

Wenn ich noch Mitteilungen über Trachealstenose durch Retropharyngealabszess 1906, über Krebs der Uvula 1909, über Tuberculosis laryngis bei einem 11jährigen Kinde und über Atresia nasi post variolam erwähne, glaube ich nichts Wesentliches aus seiner literarischen Tätigkeit vergessen zu haben. Leider konnte ich die Arbeiten vor 1879 nicht ausfindig machen.

Jedenfalls aber zeigt schon diese Zusammenstellung, dass Pieniazek in allen Zweigen der Laryngologie Tüchtiges geleistet hat; um die untere, direkte Tracheoskopie, die er als der Erste methodisch angewendet und

ausgebildet hat, um die Behandlung des Asthma bronchiale durch broncho-skopische Einstäubung mit Kokain und Adrenalin und um die Behandlung und Operation der Larynx- und Trachealstenosen, besonders bei Sklerom, hat er sich bleibende Verdienste erworben. Sein Name wird deshalb in unserer Disziplin unvergessen bleiben.

O. Chiari.

V. Referate.

a) Allgemeines, obere Luftwege.

1) **Die Gemeindeschulen in Stockholm. Bericht für das Jahr 1914. (Stockholms stads folkskolor. Berättelse för ar 1914.)**

Von den Ohren-, Nasen- und Halsspezialisten sind 4854 Kinder untersucht worden; von diesen litten 50 (1 pCt.) an schwererem Schnupfen, 254 (5 pCt.) an Ohrenkrankheiten, 585 (12,3 pCt.) an Tonsillenhypertrophien, 532 (10,9 pCt.) an adenoiden Vegetationen, 385 (7,9 pCt.) wurden an Drüsen operiert.

E. STANGENBERG.

2) **Ernst Weber. Neue Untersuchungen über experimentelles Asthma und die Innervation der Bronchialmuskeln.** *Archiv f. Anat. u. Physiol. (Physiol. Abt.). 1914.*

Die gross angelegte Arbeit zerfällt in 5 Kapitel, nämlich die Methoden, die Mittel, experimentelles Asthma herbeizuführen, und die Gegenmittel; ferner die Angriffspunkte der das experimentelle Asthma erzeugenden Mittel; über experimentelle Lungenblähung und über experimentelles Asthma ohne Mitwirkung der Bronchialmuskeln. Zum Schluss fasst W. die Ergebnisse in 25 Thesen zusammen.

Das Studium der interessanten Arbeit ist jedem, der sich mit der Asthmafrage beschäftigt, unerlässlich.

DREYFUSS.

3) **Stephan** (Berlin). **Zur Behandlung des Asthma bronchiale mit dem Endobronchialspray.** *Deutsche med. Wochenschr. No. 4. S. 102. 1916.*

Bericht über die Erfolge in 10 Fällen. Sämtliche Patienten litten seit längerer Zeit (4—20 Jahre) an Asthma bronchiale. Objektiv über den Lungen die üblichen Anzeichen, also: bronchitische Geräusche, verlängertes Ausatmungsgeräusch, mehr oder minder ausgeprägter Tiefstand der Lungen mit eingeschränkter Ausdehnungsfähigkeit. Herz o. B. Nasales Asthma war in allen Fällen ausgeschlossen worden. Applikation des Sprays nach Brünings immer durch das Bronchoskop, was nach Ansicht des Verf.'s besser (exaktere Lokalisation, Möglichkeit der Absaugung von Sekret) ist als die Methode von Ephraim. Verwandt wurden 5—10 ccm einer $^1/_2$—1 proz. Novokainlösung, dazu 5—20 Tropfen Adrenalin (Lösung 1:1000). Etwaige Sekrete wurden vorher abgesaugt.

Die Ergebnisse waren nicht so günstig wie die anderer Autoren (Ephraim). Der günstigste Fall zeigte eine völlig anfallsfreie Pause von dreiviertel Jahren, sechs Fälle hatten anfallsfreie Zeiträume von 2—12 Wochen, zwei hatten guten

Anfangserfolg, konnten aber nicht weiter beobachtet werden. Eine stark neurasthenische Patientin hatte nur eine vorübergehende Besserung von wenigen Tagen.

Einen in jedem Falle sicheren Erfolg gewährleistet die Behandlung nicht. Sie kann aber in auf andere Weise (Jodtherapie, Inhalations-Pneumato-Mechano-Hydrotherapie) unbeeinflussbaren Fällen dringend nach den bisherigen Erfahrungen empfohlen werden. Sie ist imstande allein oder im Verein mit anderen therapeutischen Massregeln in manchen sonst aussichtslosen Fällen noch Heilung zu erzielen. In der grossen Mehrzahl der Fälle hat sie sich als hervorragendes Beruhigungsmittel für kürzere oder längere Zeit bewährt. R. HOFFMANN.

4) **J. L. Goodale** (Boston). **Vorläufige Mitteilung über Hautreaktionen, die durch verschiedene bakterielle Proteide bei gewissen vasomotorischen Störungen der oberen Luftwege erzeugt werden. (Preliminary notes on skin reactions excited by various bacterial proteids in certain vasomotor disturbances of the upper air passages.)** *Boston med. and surg. journ. 17. Februar 1916.*

Die Untersuchungen von G. sollen dartun, dass bei manchen anaphylaktischen Personen, die während des ganzen Jahres an vasomotorischen Störungen der oberen Luftwege leiden (also nicht Heufieber usw., sondern das vom Verf. sogenannte infektiöse Asthma), eine charakteristische Hautreaktion auftritt nach Verreibung eines löslichen Extraktes von Staphylococcus pyogenes albus, aureus, citreus, Micrococcus tetragenus und ferner einem bis jetzt noch nicht identifizierten, dem Friedländer'schen ähnlichen Bazillus. Manche Fälle vasomotorischer Störung, die klinisch gar nicht von den eben genannten zu unterscheiden waren, zeigten keine Reaktion, ebenso wenig wie Personen ohne vasomotorische Störungen. FREUDENTHAL.

5) **H. Burkhard** (Breslau). **Fall von Aktinomykose der Haut (mit lokaler Reaktion nach Salvarsaninjektion).** *Archiv f. Derm. Bd. 121. H. 4. S. 697.*

Eine in verhältnismässig kurzer Zeit sich kolossal in der Haut (Gesicht, Hals, Brust, Rücken) verbreitende Aktinomykose bei einer 28jährigen Grubenarbeiterin hatte ihren Ausgang mit einem bohnengrossen Knoten am Zahnfleischrande des rechten Unterkiefers genommen. SEIFERT.

6) **W. Plessner. Die Erkrankung des Trigeminus durch Trichloräthylenvergiftung.** *Monatsschr. f. Psych. u. Neurologie. Bd. 39. S. 129. 1916.*

Infolge Mangels an Benzol und ähnlichen Flüssigkeiten, die zur Reinigung von Metallgegenständen von dem anhaftenden Schmieröl dienen, hat man Trichloräthylen verwendet. Dasselbe ist, wie sich jetzt herausstellt, ein schweres Nervengift, das in ganz eklektiver Weise den Trigeminus schädigt und zwar nur seine beiden oberen sensiblen Aeste unter völliger Schonung des motorischen dritten Astes.

Verf. hat vier solche Fälle beobachtet. Es bestand bei dreien völlige Anästhesie des Gesichts, der Wangenschleimhaut, des Zahnfleisches und der Zunge. Der Geschmack auf den vorderen zwei Dritteln der Zunge ist für sauer, süss und salzig aufgehoben. Bitter (Glossopharyngeus!) wird erkannt. Hornhaut unemp-

findlich, Reflex fehlt. Keine Tränenabsonderung, auch bei Riechen von starkem Salmiakgeist, zu erzielen. Geruch sehr herabgesetzt und verändert. Die Störung war nach Monaten noch nicht ganz geschwunden. DREYFUSS.

7) **R. Kraus** (Buenos Aires). **Ueber eine neue Behandlungsmethode des Keuchhustens. 1. Mitteilung:** *Wiener klin. Wochenschr. No. 51 und* **2. Mitteilung:** *Ebendas. 1916. No. 17.*

Nachdem die Bakterientherapie bei Pertussis keine ermutigenden Resultate ergibt, hat Verf. in der Annahme, dass der Erreger vielleicht ein unzüchtbares Virus sei und gewisse Eiweisskörper therapeutisch wirksam sind, das Sputum von Keuchhustenkindern, entsprechend präpariert und steril gemacht, subkutan injiziert. Nach der zweiten Injektion trat fast ausnahmslos eine Besserung des Zustandes ein. Die Zahl der Anfälle nimmt ab und der Krampf wird gemildert, das Erbrechen verschwindet. Die Injektionen bleiben lokal reaktionslos. Es wurden 0,5—1,0 ccm injiziert, und zwar jeden dritten oder vierten Tag.

In der zweiten Mitteilung berichtet K. über insgesamt 250 Kinder. Hinsichtlich der Dosierung erwies es sich als zweckmässig 2 ccm auf einmal schon bei der ersten Injektion zu geben und jeden dritten Tag zu wiederholen. O. CHIARI.

8) **Harry Kahn** und **L. E. Gordon** (Chicago). **Der Gebrauch des Extract. pituitar. zur Koagulation bei Hals- und Nasenoperationen. (The use of pituitary extract as a coagulant in surgery of the nose and throat.)** *Annals of otology. Juni 1915.*

Durch die Anwendung dieses Extrakts wird die Koagulationszeit des Blutes wesentlich reduziert, die Nachblutungen sind geringer, besonders nach Muscheloperationen, und der Effekt auf den Blutdruck bei Kindern ist verschieden.

FREUDENTHAL.

9) **Hermann Riedl** (Portorose). **Koagulen bei unstillbarer Lungenblutung.** *Wiener klin. Wochenschr. No. 1. 1915.*

Bei einem als Hämophilen bekannten jungen Mann kam es nach einer körperlichen Anstrengung zu einer Lungenblutung bei tuberkulöser Lungenveränderung. Alle sonst gebräuchlichen Mittel erfolglos. Eine intravenöse Injektion von 1 g Koagulen brachte die Blutung dauernd zum Stehen. (Nach den Erfahrungen des Refererenten bewährt sich Koagulen als äusserst wirksames Blutstillungsmittel in den oberen Luftwegen.) HANSZEL.

b) Nase und Nasenrachenraum.

10) **Otto Grosser. Die Glandula nasalis lateralis und das Nasoturbinale beim Menschen.** *Anatom. Anzeiger. Bd. 43. 1913.*

Untersuchungen über die Steno'sche Drüse an ganz jungen menschlichen Embryonen. In einem Drittel der Fälle liess sie sich mit Sicherheit, in einem weiteren Drittel noch unsicher nachweisen. Sie liegt vor dem vorderen Ende des Nasoturbinale, das bekanntlich beim Menschen auch nur rudimentär fötal angelegt wird. In den späteren Fötalmonaten verschwinden beide Gebilde. DREYFUSS.

11) **Heinrich Illig. Beitrag zur Kenntnis der Nebenhöhlen der Nase der Haussäuger.** *Inaug.-Dissert. Zürich 1913 und Autoreferat im Anatom. Anzeiger. Bd. 43. 1913.*

Ausgedehnte entwicklungsgeschichtliche und histologische Untersuchungen der Nebenhöhlen und ihrer Schleimhaut beim Pferd, Rind, Schaf, Hund und Schwein.

DREYFUSS.

12) **Wacker** (Basel). **Furunkel der Nase mit Exitus letalis infolge septischer Thrombose des Sinus cavernosus.** *Korr.-Blatt f. Schweizer Aerzte. No. 14. 1916.*

12jähriger Knabe. 1. Oktober 1915 Beginn mit Rötung der Nasenspitze und Pustelchen am Innenrand des linken Nasenflügels, rasche Schwellung der Nasenspitze, Fieber, harte Schwellung der Umgebung des linken Auges, der Orbitalgegend und Stirn, schläfriges Wesen, 39,8°, derbes Oedem beider Augenlider, linker Augapfel stark vorgetrieben, schwer beweglich, Stauung der Venen im Augenhintergrund. Eiter im Vestibulum nasi ausdrückbar, Staphylococcus aureus. 6. Oktober: Spital.

Operation: Probeöffnung der Sinus front., kein Eiter. Beim Einschneiden der Caps. Tenoni seröser Eiter, Fettgewebe von gangränösem Aussehen. Keine thrombosierten Venen, keine Abszesshöhle. 7. Oktober: 40,2°, Somnolenz. 8. Oktober: Lumbalpunktion, Liquor klar, zieht aber nach dem Kochen Fibrinfäden. Nachmittag: Exitus.

Sektion: Orbitalphlegmone, in den Lungen viele Abszesschen, beiderseitige Thrombophlebitis sinus cavernosi et sphenoparietalis, Meningitis purulenta. Durae gespannt, Innenfläche glänzend. Gehirnbasis gegen die Sella turcica zu: eitriger Belag. Hirnrinde in der Gegend der Schläfenlappen: reichlicher meningitischer eitriger Belag, Hirnkonvexität dasselbe usw.

Der Weg vom Nasenfurunkel aus war derjenige der Vena facialis anterior, die als Vena angularis mit den Venen der anderen Seite kommuniziert und in der Höhe der Orbita mittels der Venae ophthalmicae durch die Fissura orbitalis sup. in breite und mehrfache Verbindung mit dem Sinus cavernosus tritt. Den perineuralen Lymphräumen ist nach Siebenmann wegen ihrer engen Beziehungen zum Sinus cavernosus der auffällig rasche Uebertritt der Entzündung vom Sinus auf die Meningen beizumessen.

Im Anschluss an diese Beschreibung führt Verf. einige ganz ähnliche Fälle an, die überhaupt gar nicht selten auch von anderen oberflächlichen Infektionsherden aus entstehen.

JONQUIÈRE.

13) **Cheridion** (Genf). **Pseudosinusiten. (Pseudosinusites.)** *Schweizer Rundschau f. Med. No. 3. 1916.*

a) Nervöse Form mit Schmerzen.

b) Lokale Form, ein Fall durch Kieferzyste vorgetäuscht.

Von ersterer Form teilt Verf. mehrere Fälle mit, woraus hervorgeht, dass der ganze Begriff der Pseudosinusitis des Verf. wahrscheinlich überflüssig und unrichtig ist. Eine Neuralgie des Sinus wird ebenso wenig Pseudosinusitis als eine Otalgie Pseudotitis genannt, ebenso wenig ein Fall von Kieferzyste als Pseudosinusitis bezeichnet.

JONQUIÈRE.

14) **L. Réthi** (Wien). **Zur Frage der Beziehungen zwischen Ozaena und Erkrankungen der Nebenhöhlen der Nase.** *Wiener klin. Wochenschr. No. 44. 1915.*

R. nennt den charakteristischen Geruch als für die Diagnose der Ozaena unerlässlich und der Foetor bildet das Unterscheidungsmerkmal zwischen der atrophischen Rhinitis und der Ozaena. Meist ist bei Ozaena Atrophie der Mukosa vorhanden, manchmal aber auch Hypertrophie. Bei Ozaena handelt es sich um eine Flächensekretion der Nase und wird das Ozaenasekret nicht von zirkumskripten Herden vom Rachendach oder aus den Nebenhöhlen geliefert. Der Geruch haftet auch schon ganz frisch gebildetem Sekret an und wird bei längerem Verweilen in der Nase noch penetranter. Wenn von einem ursächlichen Zusammenhang der Ozaena mit Nebenhöhlenerkrankungen gesprochen wird, so ist darunter zu verstehen, dass eine der Ozaenaerkrankung der Nasenhöhle analoge Krankheit der Nebenhöhlen besteht, und dass sich derselbe Prozess in den Nebenhöhlen abspielt, der demnach als Ozaena der Nebenhöhlen zu bezeichnen ist. — Derartige Fälle sind übrigens recht selten. Auffallend ist ja auch, dass die vorgeschrittene Ozaena fast stets beiderseitig auftritt, Nebenhöhlenerkrankungen meist einseitig zur Beobachtung kommen. Bei Empyemen finden wir meist Hypertrophien, bei Ozaena Atrophie der Schleimhaut. Bei Empyemen besteht subjektiver Foetor, bei Ozaena nicht. Auch die Annahme eines bakteriellen Ursprungs der Ozaena spricht gegen eine Herderkrankung.

Therapeutisch empfiehlt Réthi die elektrolytische Behandlung der Ozaena — zirka 5 M.-A. durch 5—10 Minuten. Nach meist nur 2 Sitzungen bessert sich, besonders auffallend, der Foetor.

HANSZEL.

15) **Werner Titschack. Augenbeteiligung bei Nebenhöhlenerkrankungen.** *Inaug.-Dissert. Kiel 1916.*

Verf. berichtet über 24 Fälle aus der Kieler Augenklinik. Eine Dislokation des Bulbus wurde fast in allen Fällen festgestellt. Eine Vergrösserung des blinden Fleckes, wie sie van der Hoeve beschreibt, fand sich niemals und nur in einem einzigen Fall — Neuritis retrobulbaris bei Kieferhöhlenempyem — fand sich ein zentrales Skotom. Verf. erklärt dies dadurch, dass die Fälle meist erst in späten Stadien zur Beobachtung gelangen, wo dieses Symptom bereits abgeklungen war. In 5 Fällen wurde ein Lidödem gesehen, in einem Falle eine schlaffe Ptosis. Unbeweglichkeit oder Beweglichkeitsbeschränkungen des Bulbus waren stets mit einem Exophthalmus gepaart, dagegen nie isoliert. Für eine Uveitis mit und ohne Sehstörungen darf man nach Ansicht des Verf.'s nicht, wie es Fish (Archiv f. Augenheilk. Bd. 52) getan hat, eine bestehende Nebenhöhlenerkrankung auffassen.

Es wurden in der Zeit vom 1. April 1895 bis 31. März sämtliche Augenkranke, bei denen auch nur der Verdacht einer Nebenhöhlenerkrankung vorlag, rhinologisch untersucht und es wurde nur bei 5pCt. der rhinologisch untersuchten und bei 0,2 pCt. sämtlicher Augenkranken eine sichere Nebenhöhlenerkrankung festgestellt.

FINDER.

16) **H. H. Stark** (El Paso, Texas). **Plötzliches Erblinden infolge eitriger Nebenhöhlenentzündung. (Sudden blindness due to suppuration of the accessory nasal sinuses.)** *Journ. amer. med. assoc. 30. Oktober 1915.*

S., der den Vorzug hat, auch Ophthalmologe zu sein, beobachtete 3 Fälle dieser Art sehr gründlich. Als Ursache dieser und ähnlicher Augenstörungen stellt er den plötzlich eintretenden oder langsam wirkenden Druck hin. Das Verschwinden der eine Nebenhöhle von der Orbita trennenden Wand verursacht sofortigen Druck auf die letztere, wodurch dann alle sekundären Erscheinungen hervorgerufen werden.

FREUDENTHAL.

17) **R. Imhofer** (Prag). **Zur Kasuistik der Nebenhöhlenaffektionen.** *Monatsschr. f. Ohrenheilk. Bd. 50. S. 96. 1916.*

Fall 1. Mukozele der linken Stirnhöhle bei 19 Jahre altem Soldaten. Endonasales Eröffnen der Mukozele und dabei reichliche Entleerung dickflüssiger fadenziehender Flüssigkeit (etwa $^1/_4$ Liter). $1^1/_2$ Monate nach der Operation Entlassung. Sekretion aus Nase fast null, dagegen Bulbus noch deutlich nach unten und aussen verdrängt.

Fall 2. Schussverletzung des linken Siebbeins, Entfernung des Projektiles durch Operation von aussen. Heilung. Wiedergabe des Röntgenbildes.

OPPIKOFER.

18) **Ralph Opdyke** (New York). **Sinusitis frontalis und maxillaris und deren Folgen, verursacht durch den Staphylococcus pyogenes albus. (Frontal and maxillary sinusitis and sequelae, due to staphylococcus pyogenes albus.)** *Med. Record. 1. Januar 1916.*

Ein sich über viele Monate hinziehender Fall von aussergewöhnlich schwerer Infektion mit dem sonst harmlosen Staphylococcus pyog. alb., bei dem zahlreiche Operationen (alles in allem 21) notwendig wurden und bei dem schliesslich vollkommene Genesung eintrat.

FREUDENTHAL.

19) **Horgan. Zylinderkarzinom des Siebbeins; Operation; Heilung.** *The journ. of laryngology, rhinology and otology. XXXI. No. 1. 1916.*

29jähriger Mann, seit einem Jahr Verstopfung der rechten Nase und eitriger Ausfluss aus derselben. Untersuchung ergibt rechtsseitiges Kieferhöhlenempyem; Kurettage der Höhle führt zum Verschwinden der Symptome. Ein halbes Jahr später kommt Patient mit denselben Beschwerden wieder. Man findet die rechte Nasenhälfte ausgefüllt von einer fungösen Masse; Probeexzision ergibt, dass es sich um ein typisches Zylinderzellenkarzinom handelt. Entfernung des Tumors, der Ausläufer an die Lamina cribrosa und Lamina papyracea sandte. Verf. ist sicher, dass das Karzinom bei der ersten Operation nicht bestand. Seit 3 Jahren kein Rezidiv.

FINDER.

20) **Arthur Heimendinger. Ueber Endotheliome der Nasenscheidewand.** *Zeitschrift f. Ohrenheilk. Bd. 62. S. 143.*

Bericht über zwei Fälle von Geschwülsten der Nasenscheidewand. Beiden

Geschwülsten gemeinsam war die grosse Mannigfaltigkeit der Zellen und weiter war histogenetisch in beiden Geschwülsten das Endothel bzw. die Adventitia als Ausgangspunkt mit Wahrscheinlichkeit nachzuweisen. Im übrigen boten beide Geschwülste in morphologischer Hinsicht gar keine Aehnlichkeit miteinander und geben so eine Illustration von der Mannigfaltigkeit im Bau der Endotheliome. Beide Geschwülste waren sich klinisch sehr ähnlich; sie waren streng lokalisiert, waren ziemlich schnell gewachsen und zeigten keine Metastasenbildung. Zur sicheren Stellung der Diagnose ist die Probeexzision notwendig. Als therapeutischen Eingriff empfiehlt Verf. die Aufklappung der Nase von der Seite aus, weil einmal auf diese Weise der Tumor für eine radikale Entfernung leicht zugänglich ist und weil dann auch die anderen Teile der Nachbarschaft ohne Mühe zu übersehen sind.

FINDER.

21) **Victor Sonnenkalb. Ein Fall von Osteom der Nasenhöhle.** *Zeitschr. f. Ohrenheilk. Bd. 65. S. 252.*

Der Fall betrifft eine 47jährige Frau. Das erste Symptom war Auftreten einer harten Prominenz im inneren Augenwinkel; die betreffende Nasenseite war völlig verlegt, es bestand eitriger Ausfluss aus derselben. Als Ausgangspunkt des Tumors stellte sich das Siebbein heraus; der Tumor füllte die Nasenhöhle fast ganz aus, hatte die nasale Kieferhöhlenwand stark nach aussen disloziert, so dass das Lumen der eigentlichen Kieferhöhle auf ein Minimum reduziert war. Der Tumor wurde mittels eines Schnittes wie bei der Denker'schen Operation freigelegt und entfernt; auf eine radikale Beseitigung des Stieles wurde verzichtet unter Berücksichtigung des Umstandes, dass das Wachstum der Osteome ein exquisit langsames ist.

FINDER.

22) **A. W. Mayer** (Palo Alto, Calif.). **Gefährliche, noch nicht veröffentlichte Anomalien des Sinus sphenoidalis. (Sinister unrecorded anomalies of the sphenoid.)** *Annals of otology. Juni 1915.*

M. beschreibt zwei zufällig gesehene Präparate, bei denen Divertikel der Schleimhaut dieses Sinus direkt in den subduralen Raum hineinragten, und bespricht deren grosse Gefahren in einem eventuellen operativen Verfahren: Defekte der Wandung, fast direkte Nachbarschaft des N. opticus, der Carotis usw.

FREUDENTHAL.

23) **S. Toch** (Lublin). **Primäre Schleimhauttuberkulose des Nasenrachenraumes und der Mundhöhle.** *Der Militärarzt. 50. Jahrg. No. 6. Beilage d. Wiener med. Wochenschr. No. 9. 1916.*

Am zweiten feldärztlichen Vortragsabend der Militärärzte der Garnison Lublin stellte T. zwei Fälle von primärer Tuberkulose des Nasopharynx und der Tonsille vor. In beiden Fällen hatte die Erkrankung schon weit auf die Umgebung übergegriffen. In der Diskussion schlägt Zilz eine Salvarsan- und Quarzbehandlung vor.

O. CHIARI.

24) **W. Wolffheim** (Königsberg). **Zur Operation der juvenilen (echten) Nasenrachenfibrome.** *Monatsschr. f. Ohrenheilk. Bd. 50. S. 139. 1916.*

W. empfiehlt zum Entfernen der Nasenrachenfibrome die breite Eröffnung der Kieferhöhle unter Narkose mit peroraler Tubage und dann Freilegen des Tumors durch Entfernen der hinteren, medialen und lateralen Kieferhöhlenwand.

OPPIKOFER.

25) **Walter S. Daly** (Ogdensburg, N. Y.). **Fibrom des Nasenrachenraums. (Nasepharyngeal fibroma.)** *New York state journ. of med. Januar 1916.*

Junger Mann von 18 Jahren, der seit zwei Jahren an Nasenverstopfung, wiederholten Blutungen usw. leidet, zeigt bei der Untersuchung eine den ganzen Nasenrachenraum ausfüllende, rötliche Masse, die sich am Vomer teilt, nach vorne dringt und zu beiden Nasenlöchern heraushängt. Bei der Digitaluntersuchung trat bedenkliche Blutung ein, von der Patient sich erst sechs Wochen lang im Hospital erholen musste. Bei der Operation selbst (modifizierte Boekel'sche) war die Blutung verhältnismässig gering. Patient genas. In der diesem Vortrage folgenden Debatte hebt Arrowsmith (Brooklyn) hervor, dass für derartige Fälle eine radikale Operation das einzig richtige ist. Er empfiehlt die laterale Rhinotomie nach Moure und ausserdem 1. die Kolon-Aetheranästhesie nach Gwathmey, 2. die präliminäre Tracheotomie und 3. Unterbindung der Carotis externa.

FREUDENTHAL.

26) **K. Franke** (Magdeburg). **Ueber Endoskopie des Nasenrachenraums.** *Passow's Beiträge usw. Bd. 8. S. 284. 1916.*

Vortrag, gehalten im militärärztlichen Verein zu Magdeburg, Dezember 1911. F. hat den Retronasalraum bei normalen und pathologischen Fällen mit Hilfe des Nasenendoskops nach Hirschmann und nach Valentin untersucht. Wenn er auch am Ende seiner Arbeit ausdrücklich schreibt, dass die Endoskopie nur als wertvolle Ergänzung der bisherigen Untersuchungsmethoden zu betrachten sei, so erhält doch der unbefangene Leser das Gefühl, dass der Autor den Wert der Rhinoscopia posterior zu gering und ihre Schwierigkeit zu hoch einschätzt. Auf die Nachteile der endoskopischen Untersuchung des Retronasalraumes (nicht natürliche Grösse und Farbe der betrachteten Gegenstände, nur Teilbilder, Beschmutzung des Lämpchens mit Blut und Schleim und namentlich ungenügende Reinigungsmöglichkeiten, da Auskochen und längeres Verweilen in desinfizierender Lösung den Apparat verderben) macht auch F. aufmerksam. Auf Tafel 18 werden die Variationen in der Form der Tubenöffnung wiedergegeben.

OPPIKOFER.

c) Mundrachenhöhle.

27) **F. Stadelmann. Die sog. Gaumenfortsätze und die Umgebung des Gaumens.** *Morpholog. Jahrbuch. Bd. 50. S. 115. 1916.*

Die Arbeit, welche einen Teil von Fleischmann's „Morphogenetischen



Studien" aus dem Erlanger zoologischen Institut bildet, eignet sich nicht zu einem kürzeren Referat. St. fasst seine Ergebnisse in 14 Thesen zusammen.

DREYFUSS.

28) **H. B. Hyatt** und **W. Allen. Bemerkungen über aus den Tropen stammende Fälle von Sprue. (Notes on cases of sprue from the tropics.)** *Journ. amer. med. assoc. August 1914.*

Das klinische Bild der Erkrankung wird von gastro-intestinalen Symptomen beherrscht: Stomatitis, Flatulenz, Diarrhoe, Atrophie der Intestinalschleimhaut, Verkleinerung der Leber und sekundäre Anämie mit Abnahme von Gewicht und Körperkraft, die Krankheit nimmt einen ausgesprochen chronischen Verlauf.

Die Sprue-Stomatitis zeigt ein rotes Aussehen der Zungenspitze und der Zungenränder; oft ist die ganze Zunge beteiligt. Aphthöse Geschwüre sind häufig. Patienten klagen oft über ein brennendes, prickelndes Gefühl auf der Zunge.

Am charakteristischsten sind die Stühle; sie sind sehr übelriechend, sie können wässrig sein, reagieren stark sauer, enthalten viel Gasblasen und mikroskopisch lässt sich nachweisen, dass das Fett nicht verdaut ist. EMIL MAYER.

29) **Builey K. Ashford. Eine bei gewissen Fällen von Sprue gefundene Monilia. (A monilia found in certain cases of sprue.)** *Journ. amer. med. assoc. 6. März 1915.*

Verf. hat in vier Fällen von Sprue, von denen drei Kinder betrafen, aus Abstrichen von dem entzündeten Zungenrücken eine Monilia isolieren und züchten können.

EMIL MAYER.

30) **A. Schmidt** (Halle). **Heilung eines Falles schwerer Sprue durch Sauerstoffeinläufe.** *Centralbl. f. innere Med. No. 4. 1916.*

Bei einer 30jähr. Frau, die in Shanghai Sprue akquiriert hatte, erzielte Verf. völlige Heilung durch O_2-Einläufe in einer jedesmaligen Menge von etwa 1 Liter. Die erste Applikation erzeugte unmittelbar schmerzhaftes Brennen im Leibe, mehrfach dünne Entleerungen und Erbrechen, worauf aber schon am nächsten Tage wesentliche Besserung erfolgte. Diese Therapie wurde anfangs wöchentlich, später alle 14 Tage wiederholt. Nach neun Applikationen völliges Wohlbefinden.

SEIFERT.

31) **W. Bauer** (Innsbruck). **Chronische Hypertrophie der Gingiva.** *Wiener klin. Wochenschr. No. 4. S. 115. 1916.*

Bei einer 30jährigen Frau aus Südtirol war seit 2 Jahren die Gingiva des harten Gaumens derart hypertrophisch, dass zwei vorhangartige Polster sich in der Mittellinie fast berührten und aus dem T-förmigen Spalt wiederum warzenförmige Wucherungen in die Mundhöhle ragten. — Diese Erkrankung ist selten, für gewöhnlich nur im alveolaren Kieferanteil beobachtet und in ihrer Aetiologie noch völlig ungeklärt. Histologisch ist sie charakterisiert durch eine enorme Menge von Plasmazellen im subpapillären Gewebe, besonders zwischen den sklerotisch veränderten Gefässchen. — Operative Therapie. O. CHIARI.

32) **K. Pichler** (Klagenfurt). **Typische Pigmentierung der Wangenschleimhaut bei Tabakkauern.** *Wiener med. Wochenschr. No. 6. 1916.*

Die Veränderungen nehmen typisch die Wangenschleimhaut in der Höhe der Zahnschlusslinie ein, und zwar vorwiegend in der vorderen Hälfte derselben und betragen in ihrer Höhenausdehnung selten mehr als 1 cm. Zarte, graue, leukoplakisch veränderte Streifen oder Flecken, die niemals über das Niveau der übrigen Schleimhaut erhaben sind und welche mitunter auch gesättigt braun oder bläulichgrau pigmentiert sind. Meist auf jener Seite deutlicher ausgeprägt, auf welcher vorwiegend gekaut wird. Niemals wurde diese Affektion bei blonden Männern, sondern durchweg bei brünetten gefunden und es fand sich in solchen Schleimhautpartien histologisch eine Anhäufung von körnigem, gelbbraunem Pigment in den tiefsten Schichten des Epithels, sowie in den obersten Schichten des Bindegewebsanteiles der Schleimhaut. Dagegen war das Epithellager nirgends verdickt, keinerlei Rundzellenanhäufung um die Schleimhautgefässe.

O. CHIARI.

33) **E. Fröschels** (Wien). **Ueber die Behandlung von Gaumenlähmungen mit kombinierter Sprachgymnastik und Paraffininjektion.** *Monatsschr. f. Ohrenheilk. Bd. 50. S. 91. 1916.*

Eine durch Schussverletzung entstandene Lähmung des weichen Gaumens, mit hochgradiger Rhinolalia aperta behandelte F. mit dem von ihm angegebenen Palatoelektromasseur und mit Artikulationsübungen. Der Palatoelektromasseur, der abgebildet wird, gestattet gleichzeitig Massage und Elektrisieren und kann auch durch den Patienten allein angewendet werden. Unter dieser Behandlung kehrte die Funktion der rechten Gaumenhälfte zurück, während dagegen die linke fast vollständig unbeweglich blieb. Deshalb wurde entsprechend den Angaben von Neumann (Monatsschr. f. Ohrenheilk. 1913. H. 2) eine Paraffininjektion in die hintere Rachenwand entsprechend der Seite der gelähmten Gaumenhälfte vorgenommen, und zwar so viel, bis das beständig ausgesprochene A normal klang. Dazu waren $1^1/_2$ ccm Paraffin notwendig.

Auch bei 2 anderen Fällen partieller Gaumenlähmung wurde ebenfalls durch Paraffininjektion in die hintere Rachenwand die Sprache wieder vollständig normal. Bei diesen 2 Patienten waren 5 ccm, in mehreren Sitzungen injiziert, notwendig.

Ist der Gaumen total gelähmt, dann ist mit Paraffininjektion fast ausnahmslos nichts Günstiges zu erreichen. Deshalb sollte bei allen totalen Gaumenlähmungen vorerst die Sprachgymnastik in Verbindung mit Massage und Faradisation versucht und ihr Resultat abgewartet werden, bevor die Paraffininjektion in Frage kommt.

OPPIKOFER.

34) **K. Kofler** (Wien). **Zwei Fälle maligner Tumoren des Rachens.** *Wiener klin. Wochenschr. No. 47. 1915.*

Demonstration in der Sitzung vom 12. November 1915 in der K. K. Gesellschaft der Aerzte in Wien.

1. Apfelgrosses Rundzellensarkom einer Tonsille bei einem Soldaten; Beginn vor einem Jahre ziemlich plötzlich im Felde, rasches Wachstum. Radikaloperation vor 4 Monaten, nachherige Radium- und Röntgenbehandlung. Heilung.

2. 14jähriger Knabe mit Karzinom des Epipharynx, trotz Radiumbehandlung sehr bösartiger Verlauf, wie meist bei den juvenilen Karzinomen zu beobachten.

O. CHIARI.

35) **John B. McMurray** (Washington, D. C.). **Primäres Karzinom der Tonsillen. (Primary carcinoma of the tonsil, with report of cases.)** *Pennsylvania med. journ. Juli 1915.*

Bericht zweier Fälle, von denen der erste anfangs irrtümlich für Lues gehalten wurde; Exitus letalis. Der zweite betraf eine 73jährige Frau. Die erkrankte Tonsille wurde entfrent (Blutung? Ref.), Radium appliziert und ein Jahr später war Patientin rezidivfrei.

FREUDENTHAL.

36) **Sigmund Marx. Ueber Reflexhusten, seine Ursache und seine Behandlung.** *Zeitschr. f. Ohrenheilk. Bd. 65. S. 330.*

Verf. berichtet über 8 Fälle von Tonsillar-Reflexhusten, — 4 ohne Erscheinungen an dem Larynx und den Lungen und 4 mit ausgesprochener Erkrankung sowohl der Lungen wie des Larynx. Der Husten liess sich durch Berühren der Tonsillaroberfläche, bisweisen durch Sondieren einzelner Lakunen, manchmal einer ganz bestimmten Stelle in derselben, auslösen. Die Therapie bestand in Schlitzung der Tonsillen.

FINDER.

37) **J. S. Evans, M. W. S. Middleton** und **A. J. Smith. Amöbenerkrankungen der Tonsillen und Erkrankungen der Schilddrüse.** *Amer. journ. of the med. scienc. Februar 1916.*

Pathologische Veränderungen infektiös-kryptischer Art in den Tonsillen wurden in 22,8 pCt. und solche in Nase und Tonsillen in 90 pCt. bei 362 Kropfpatienten gefunden. Von 34 untersuchten Fällen beherbergten 97 pCt. Entamoeba gingivalis in den Tonsillen. 16 wurden mit Emetin behandelt, davon zeigten dann 13 = 81 pCt. keine Amöben mehr in den Krypten. Von 23 anderen mit Emetin behandelten Patienten zeigten 18 einen Rückgang in der Grösse des Kropfes. 6 von 7 mit Dysfunktion der Thyreoidea zeigten mehr oder weniger deutliche Besserung. Eine direkte Beziehung zwischen der Amöbeninfektion der Tonsillen und der Schilddrüsenstörung ist wenig wahrscheinlich, aber vasomotorische Einflüsse sind anzunehmen. Diese Erklärung trifft nur für die Pathogenese einiger Fälle von Struma zu, andere lassen sich nicht damit erklären. Hier mögen andere Infektionsherde im Spiel sein oder endogene und exogene Gifte.

FINDER.

38) **B. Potter. Ulzeröse Angina, ein gelegentliches Frühsymptom bei Typhus. (Ulcerative angina, occasional early symptom in typhoid.)** *Boston med. and surg. journ. 28. Juli 1914.*

Nach P. treten in einer gewissen Zahl der Fälle (6—12 pCt.) vor dem Erscheinen der Roseola, fast immer jedoch ungefähr gleichzeitig mit dieser, ein oder mehrere kleine Geschwüre an den vorderen Gaumenbögen auf, sogenannte Bouveret'sche Ulzerationen. Nach P. kommt diesen Geschwüren ein gewisser Wert für die klinische Frühdiagnose des Typhus zu.

EMIL MAYER.



39) **Ferl. Lähmung der Streckmuskulatur des rechten Unterarms im Anschluss an eine Angina.** Sitzung der Gesellschaft der Aerzte in Wien am 20. Februar 1914. *Deutsche med. Wochenschr. No. 32. S. 1647. 1914.*

Demonstration eines Mannes mit obiger Affektion samt einem Herpes zoster an der Beuge- und Streckseite der rechten oberen Extremität. HANSZEL.

40) **Zappert** (Wien). **Eine in Vergessenheit geratene interne Behandlung der Anginen.** *Wiener med. Wochenschr. No. 44. 1915.*

Bericht über günstige Wirkung des Zyanquecksilbers bei Anginen mit oberflächlicher Exsudation. Stündliche Verabfolgung je nach dem Alter und der Schwere des Falles von

Hydrarg. cyanat. 0,01,
Saccharini 0,05,
Aq. font. 100,0. O. CHIARI.

41) **J. Herbert Young** (Newton, Mass.). **Tonsillektomie als eine therapeutische Massnahme in der Behandlung der Chorea und Endokarditis. (Tonsillectomy as a therapeutic measure in the treatment of chorea and endocarditis.)** *Boston med. and surg. journ. 2. September 1915.*

Die Tatsache, dass von 21 tonsillektomierten Kindern 12 doch Chorea bekamen, scheint dagegen zu sprechen, dass die Entfernung der Mandeln einen Schutz gegen Chorea und die stets vorhandene Möglichkeit der Endokarditis bilde.

FREUDENTHAL.

42) **K. Kofler** (Wien). **Phlegmonen nach Tonsillektomie.** *Monatsschr. für Ohrenheilk. Bd. 50. S. 113. 1916.*

An der Universitätsklinik von Chiari wurden in den letzten 5 Jahren ungefähr 6000 Tonsillektomien vorgenommen und nur bei 7 Fällen schwere Komplikationen in Form einer Halsphlegmone beobachtet. Mitteilung der 7 Krankengeschichten. Die Phlegmone brach entweder spontan durch oder nach Inzision von aussen oder innen. Bei Fall 6 entstand infolge der Phlegmone ein Kehlkopfödem, so dass der Luftröhrenschnitt notwendig wurde, und bei Fall 3 kam es zu partieller Nekrose des Processus alveolaris inferior und mehr als 6 Monate dauernder Abszedierung mit mehrfacher Fistelbildung. Nur bei einem Patienten war die Halsphlegmone doppelseitig. Solche Komplikationen mahnen zur ausgiebigen Mund- und Zahnpflege, wenn möglich vor der Operation. Auch sollte das Anstechen des an Bakterien immer reichen Mandelgewebes bei der Anästhesierung vermieden werden. OPPIKOFER.

43) **Karl Lübbers. Ueber lebensgefährliche und tödliche Blutungen aus der Art. carotis bei Halsabszessen.** *Zeitschr. f. Ohrenheilk. Bd. 66. S. 18.*

39jähriger Mann, Rötung und Schwellung der rechten Tonsille und ihrer Umgebung, im Recessus pyriformis ein schmierig belegtes Geschwür; rechte Seite der Epiglottis, der Aryknorpel und Zungengrund stark ödematös, Larynx nach links verdrängt, Einblick in das Innere desselben unmöglich. Vom rechten Kieferwinkel bis zum Kehlkopf eine derbe auf Druck schmerzhafte Infiltration der Weichteile. In den folgenden Tagen Zunahme des Oedems, mehrere Male Aus-

husten von Blutmengen; einmal findet sich in dem Blutkoagulum ein 2 cm langes Knochenstück, das sich als das rechte obere Horn des Schildknorpels erweist. Bald darnach eine neue, sehr heftige Blutung; man sieht, dass das Blut aus dem Geschwür im Recessus pyriformis stammt. In Lokalanästhesie Unterbindung der A. carotis externa; die Blutung steht; Heilung. Nachträgliche Erkundigung ergab, dass der Halsabszess — wahrscheinlich durch Abszedierung der Glandulae infrahyoideae — sich im Anschluss an eine Angina gebildet hatte.

In einem anderen Fall war im Anschluss an eine linksseitige Angina und Peritonsillitis mit Senkung des Eiters längs der seitlichen Pharynxwand und Durchbruch in den Pharynx eine tödlich endende Blutung aus einem Ast der Art. carotis externa erfolgt.

FINDER.

44) **J. A. Hagemann. Eine verbesserte Arterienklemme für die Mandelexzision.** *The Laryngoscope. August 1915.*

Klemme mit rechtwinkelig gebogenen, gezähnten Fassungsbranchen.

OTTO FREER.

45) **Frank G. Murphy** (Mason City, Iowa). **Neues Instrument und Technik der Zirkumzision der Tonsillen. (New instrument and technic for circumcision of the tonsil.)** *Journ. amer. med. assoc. 30. Oktober 1915.*

Bei chronischer Infektion der Mandeln macht M. einen Schnitt um dieselbe, wodurch freie Drainage etabliert wird mit nachfolgender Atrophie der Tonsille. Das Instrument besteht, nach der Abbildung zu urteilen, aus einer nahe der Spitze rechtwinkelig abgebogenen Schere.

FREUDENTHAL.

d) Diphtherie und Croup.

46) **B. Rappaport** (Chicago, Ill.). **Die Anwendung des Kaolins zur Entfernung von Diphtheriebazillen aus Nase und Hals. (The use of kaolin to remove diphtheria bacilli from the nose and throat.)** *Journ. amer. med. assoc. 25. März 1916.*

Wenn richtig angewendet, entfernt Koalin durch seine absorbierende Kraft die Bakterien, mit denen es in Kontakt kommt. Verschiedene lokale pathologische Zustände, die das verhindern, müssen beseitigt werden. Verschwinden trotz Koalins die Diphtheriebazillen nicht, dann ist Tonsillektomie und eventuell Adenektomie indiziert.

FREUDENTHAL.

47) **H. O. Ruh, M. J. Miller** und **R. G. Perkins** (Cleveland, O.). **1. Diphtheriestudien. 2. Die Behandlung der Diphtherieträger mittels Tonsillektomie. (1. Studies in diphtheria. 2. The treatment of diphtheria carriers by tonsillectomy.)** *Journ. amer. med. assoc. 25. März 1916.*

Verff. suchten Diphtherieträger aus, im ganzen 19 Fälle mit virulenten Bazillen in den Krypten und entfernten bei diesen die Tonsillen und Wucherungen ohne schädliche Folgen. Im Gegenteil befreit diese Methode der Behandlung die Behafteten früher aus der Quarantäne und die Umgebung von der Gefahr einer Ansteckung.

FREUDENTHAL.

48) **Ceelen. Zur Kenntnis der Oesophagusdiphtherie.** Aus dem pathol. Institut der Universität in Berlin. *Zeitschr. f. klin. Med. Bd. 80. H. 5 u. 6. 1914.*

Die grosse Seltenheit der Oesophagusdiphtherie, von welcher Verf. einen Fall mitteilt, beruht auf dem fehlenden Luftgehalt des Oesophagus, der glatten Oberfläche desselben im Gegensatz zu den vielen Winkeln und Ecken des Nasenrachenraums und der chemischen Reaktion. Die Oesophagusschleimhaut reagiert neutral, während der Diphtheriebazillus am besten auf schwach alkalischem Nährboden gedeiht. Die Diphtherie des Oesophagus bewirkte in dem Falle des Verf.'s, dass jede Nahrungsaufnahme durch sofortiges Erbrechen nach dem Verschlucken unmöglich wurde. FINDER.

e I) Kehlkopf und Luftröhre.

49) **Grünwald. Genese und Therapie nicht chondritischer Kehlkopffisteln.** *Zeitschr. f. Ohrenheilk. Bd. 72. H. 2. S. 105.*

Verf. hat 2 Fälle beobachtet, bei denen aus dem tuberkulösen Kehlkopf ein fistulöser Durchbruch nach aussen an der vorderen Kante des Schildknorpels eintrat. Als einziges Gegenstück in der Literatur bringt er einen Fall von Madelung. Es ist anzunehmen, dass die Prozesse auf bindegewebigem Wege aus dem tuberkulösen Kehlkopfinnern durch kongenitale Lücken am Schildknorpel nach aussen wandern. Perichondritiden, die nach aussen durchbrechen, machen ganz andere Krankheitsbilder, ebenso auch praelaryngeale Drüsenabszesse. Letztere brauchen auch bei einer bestehenden Kehlkopftuberkulose nicht immer tuberkulöser Natur zu sein. KOTZ.

50) **H. Hoessly. Ueber Störungen der Larynxinnervation im Anschluss an 250 Kropfoperationen.** *Deutsche Zeitschr. f. Chir. Bd. 134. S. 521.*

Die Arbeit stammt aus der de Quervain'schen Klinik in Basel. de Quervain hat eine eigene Methode der Kropfoperation angegeben, deren hauptsächlichste Eigentümlichkeit darin besteht, dass der Stamm der Thyroid. inf. praeliminar, möglichst zentral und ausserhalb der Kropffaszie unterbunden wird. Es erweist sich aus H.'s Arbeit, dass die de Quervain'sche Operation bezüglich der Schonung des Rekurrens ausgezeichnete Resultate gibt. Auf 197 nach der Methode von de Quervain operierte Strumen mit 270 Einzelunterbindungen der Art. thyroid. inferior kam kein Fall von bleibender völliger Rekurrenslähmung, der auf Rechnung der Unterbindung als solcher zu setzen wäre, und eine einzige Durchtrennung, die sich nachträglich beim Auslösen einer verwachsenen Zyste ereignete. Werden alle — nicht nur die nach der Methode von de Quervain operierten — Fälle in Betracht gezogen, so ergab sich dauernde Schädigung in 1,2 pCt. der Fälle. Verf. verwirft die noch vielfach geübte Freilegung des Nerven zum Zweck seiner Schonung, da bei dieser Methode ein Zerren an dem Nerven fast unvermeidlich ist. FINDER.

51) **Corneloup. Zwei Fälle von Larynxkomplikation bei Paratyphus. (Deux cas de laryngo-paratyphus bénins.)** *La Presse médicale. No. 29. 1916.*

In den beiden Fällen waren im Laufe des Paratyphus Erscheinungen von

Seiten des Larynx eingetreten, die völlig denen gleichen, die beim Typhus abdominalis beobachtet werden. Im ersten Fall bestanden Ulzerationen auf der lingualen Fläche der Epiglottis, Kongestion der Stimmbänder mit geringer Ulzeration des linken Stimmbandes, im zweiten Fall Schwellung der ary-epiglottischen Falten, der Taschenbänder, schliesslich Ulzeration des rechten Stimmbandes mit Parese desselben. Beide Fälle gingen in Heilung aus.

FINDER.

52) **Tapia. Quincke'scher Symptomenkomplex mit Kehlkopfödem nach Vergiftung mit Nahrungsmitteln. (Syndrome de Quincke avec oedème laryngé consécutif à une intoxication alimentaire.)** *La Presse médicale. 22. Mai 1916.*

Pat. zeigte ebenso wie einer seiner Tischgenossen am Morgen nach einem Mahl, das aus Büchsenschweinefleisch bestand, Urtikaria; am Abend typisches Quincke'sches Oedem mit Dyspnoe, Aphonie und heftigen Einziehungen, so dass bereits die Vornahme der Tracheotomie erwogen wurde. Nach 3stündiger Dauer verschwand jedoch unter Anwendung von Umschlägen die Dyspnoe von selbst.

FINDER.

53) **M. Hajek** (Wien). **Zum Kapitel Fehldiagnosen.** *Wiener klin. Wochenschr. 1915.*

Demonstration eines 19jährigen Mannes in der Sitzung der K. K. Gesellschaft der Aerzte in Wien; der Patient zeigte das Bild einer typischen Perichondritis interna und externa laryngis, die bei dem schlechten Aussehen des Patienten als tuberkulös angesprochen wurde, zumal die Anamnese keine anderweitigen Schlüsse nötig machte. Nach 4tägiger Beobachtung fand man nach Abschwellung der Weichteile laryngoskopisch im Larynx eine lange Nadel als Ursache der Affektion. Durch das Typische an dem Falle hatte man sich verleiten lassen, nicht näher über die Ursache sich zu informieren und hatte dazu auch keinen Grund, nachdem namentlich von einem Fremdkörper keine Rede war.

O. CHIARI.

54) **R. Steiner** (Prag). **Papilloma laryngis.** *Wiener klin. Wochenschr. No. 10. S. 308. 1916.*

Vor 5 Jahren endolaryngeale Entfernung eines erbsengrossen Papilloms des rechten Stimmbandes bei einem 60jährigen Patienten (histologischer Befund: Papillom von myxofibromatösem Bau). Jetzt am linken Stimmband ein grösserer, offenbar ebenfalls papillomatöser Tumor.

O. CHIARI.

55) **Arthur Jaehne. Ein Fall von Tuberkulom des Larynx.** *Zeitschr. f. Ohrenheilk. Bd. 66. S. 8.*

Es handelt sich um einen enorm grossen Larynxtumor bei einer Phthisikerin, der das Lumen der Glottis fast völlig verlegte. Der Tumor wurde in mehreren Sitzungen mit Schlinge und Doppelkurette abgetragen; es ergab sich, dass sein Ursprung im rechten Sinus Morgagni war. Die mikroskopische Untersuchung ergab Tuberkel und in geringer Zahl auch Tuberkelbazillen.

FINDER.

56) **M. Hajek** (Wien). **Seltenere Kehlkopftumoren.** *Monatsschr. f. Ohrenheilk. Bd. 50. S. 85. 1916.*

Fall 1. Bei 32 Jahre altem Mann grosses Fibrom, den Kehlkopfeingang

fast vollständig verlegend. Auffallende Hypästhesie der Kehlkopfschleimhaut und des Tumors, so dass bei Sondierung kein Husten und Brechreiz sich einstellten und die endolaryngeale Entfernung ohne Kokain möglich war. Symptome: gedämpfte Stimme und erschwerte Atmung. Patient hatte nicht wegen des Halses, sondern wegen Nasenblutens ärztliche Hilfe aufgesucht.

Fall 2. Submuköses Fibrom, das Larynxlumen ausfüllend. Eintritt in das Spital wegen hochgradiger Atemnot: Tracheotomie und später Laryngofissur. Heilung: Atmung wieder vollkommen normal, Stimme leidlich gut.

Fall 3. Kehldeckelzyste, die den Larynxeingang verdeckte und Atem- und Schluckbeschwerden verursachte. Endolaryngeale Entfernung mit Schlinge. Zystenwand aussen und innen mit Plattenepithel bedeckt.

OPPIKOFER.

57) **Carl v. Eicken. Röntgenbild und Bronchoskopie bei Fremdkörpern.** *Zeitschrift f. Ohrenheilk. Bd. 65. S. 103.*

Auf Grund zweier eigenen Erfahrungen und 723 zu seiner Kenntnis gekommener bronchoskopischer Fremdkörperfälle, bei denen Röntgenuntersuchung gemacht wurde, kommt Verf. zu dem Ergebnis, dass nur positive Resultate in diagnostischer Hinsicht verwertbar sind, dass man aber selbst bei metallischen Fremdkörpern sich nicht durch negativen Ausfall der Röntgenuntersuchung verleiten lassen dürfe, auf das Nichtvorhandensein eines Fremdkörpers zu schliessen. In zweifelhaften Fällen ist man also nicht nur berechtigt, sondern verpflichtet, die Diagnose durch die Bronchoskopie klar zu stellen.

FINDER.

58) **O. Chiari** (Wien). **Schrapnellkugel aus dem linken Hauptbronchus endoskopisch entfernt.** *Wiener klin. Wochenschr. No. 45. 1915.*

Ch. stellt in der Sitzung vom 30. Oktober 1915 der K. K. Gesellschaft der Aerzte in Wien einen Hauptmann vor, bei welchem er vor 3 Tagen eine von aussen eingedrungene Kugel von 14 mm Durchmesser und 18 g Gewicht aus dem linken Hauptbronchus mit Hilfe der direkten oberen Bronchoskopie extrahiert hat, wohl der erste derartige Fall. Der Patient, der unterdessen beiderseitige Pleuritis und Bronchitis überstand, wurde von der chirurgischen Klinik des Hofrates von Hochenegg an die laryngologische Klinik O. Chiari's überwiesen. Den Verlauf der Extraktion schildert nun O. Chiari folgendermassen:

Die Kugel war fast genau vor einem Jahr von oben durch den rechten Musculus cucullaris 8 cm nach aussen von dem Dornfortsatze des zweiten Brustwirbels eingedrungen und durch den Oberlappen der rechten Lunge wahrscheinlich hinter der Trachea in den Oberlappen der linken Lunge gelangt. Dort erzeugte sie Entzündung und Eiterung und senkte sich allmählich bis in den linken Hauptbronchus. Starke eitrige Bronchitis, wahrscheinlich mit ausgedehnten Bronchiektasien nach dem reichlichen Sekret und den grossblasigen konsonierenden Rasselgeräuschen im linken Unterlappen zu schliessen, war die Folge. Ich will noch erwähnen, dass der Patient im Dezember 1914 und Juni 1915 kleine Tuchreste aushustete, wonach das Fieber verschwand. Ein Skiagramm vom 26. Oktober 1914 zeigte die Kugel hinter dem linken Sternoklavikulargelenk, das letzte, vom 25. Oktober 1915, hinter dem Knorpel der vierten Rippe links, also beiläufig in der Höhe des linken Hauptbronchus. Die Beobachtung am Barium-

platinzyanürschirm ergab mit grosser Wahrscheinlichkeit, dass sich die Kugel frei in dem Bronchus während des Hustens nach innen und oben bewegte. Die direkte obere Bronchoskopie durch Mund, Kehlkopf und Trachea gelang sehr leicht in Lokalanästhesie mit Kokain-Adrenalinlösung. Das bronchoskopische Rohr von 14 mm Durchmesser liess sich anstandslos in den linken Bronchus einführen und stiess 33 cm von der oberen Zahnreihe auf die Kugel. Mein Assistent Dr. Frühwald hatte schon 14 Tage vorher eine Zange, ähnlich der Brünings'schen Bohnenzange, aber etwas grösser und stärker anfertigen lassen und an ähnlichen Kugeln ihre Verlässlichkeit geprüft. Mit ihr fasste ich sofort die Kugel, zog sie bis an die Röhre heran und samt ihr völlig aus dem Mund heraus. Die ganze Operation samt Demonstration des bronchoskopischen Bildes an die Assistenten und den Herrn Oberarzt Dr. Feuchtinger hatte höchstens 5 Minuten gedauert. Die Stimme blieb immer rein; auch die spätere indirekte Laryngoskopie zeigte nicht die geringste Verletzung der Stimmlippen. Der Patient gab später an, dass er bei der Bronchoskopie nur etwas Schmerzen der Zunge durch Druck der Röhre empfunden habe. Jetzt, drei Tage nachher, fühlt er sich sehr wohl und hustet grosse Mengen eitrigen Sputums aus, und zwar viel mehr als während der Anwesenheit der Kugel im Bronchus. Er kann jede Lage einnehmen, sich bücken und auf der rechten Seite liegen, während dies vor der Entfernung der Kugel jedesmal schweren Husten und Atemnot hervorrief; es liessen auch diese Erscheinungen auf eine ziemlich freie Beweglichkeit der Kugel schliessen. Der Fall zeigt jedenfalls die grosse Leistungsfähigkeit der genialen Killian'schen Erfindung.

HANSZEL.

59) **Karl Kofler** (Wien). **Die in den letzten fünf Jahren an der Klinik O. Chiari's zur Behandlung gekommenen Fremdkörper des Larynx, der Trachea und Bronchien.** *Wiener klin. Wochenschr. No. 40/41. 1915.*

5 Larynxfremdkörper, davon 4 aspiriert, 1 von aussen eingedrungen. Hinweis auf die Wichtigkeit einer exakten Röntgendiagnostik, da eine unvollständige Radioskopie z. B. nur eine negative en face-Aufnahme zur Unterlassung der genauen laryngoskopischen Untersuchung Veranlassung geben kann, wie z. B. im Falle II der eben beschriebenen Fälle. Fremdkörper im Larynx bleiben oft relativ symptomlos und dies manchmal lange Zeit.

25 Fälle von Fremdkörpern der Trachea und der Bronchien, davon $^2/_3$ bei Kindern und in allen Fällen aspiriert. Fast alle Fälle waren akute, 8 Fälle über 18 Tage, 1 Fall 7 Jahre. In 20 Fällen rechter Bronchus. Die Diagnose war in den meisten Fällen schon aus der Anamnese zu stellen. In 24 Fällen kam die Bronchoscopia directa superior zur Anwendung, in 1 Fall die inferior, und zwar in fast allen Fällen in Rückenlage ausgeführt mit etwas tiefer liegendem Oberkörper und überhängendem Kopfe. In 16 Kinderfällen wurde in Allgemeinnarkose mit Billroth-Mischung, in den übrigen 9 Fällen, Erwachsene betreffend, in Lokalanästhesie (Kokain oder Alypin-Adrenalinmischung nach Ephraim) operiert. — Es hat sich als zweckmässig gezeigt, den Mesopharynx nicht zu anästhesieren, da dies vom Patienten höchst lästig empfunden wird und meist überflüssig ist.

Es folgen nun die Mitteilungen über Schwierigkeiten in den einzelnen Fällen und über Nachbehandlung. — Kofler verwendet elliptisch geformte Rohre und etwas längere als von Killian angegeben und bespricht die Vorteile dieser Abänderung, die für den Oesophagus von O. Chiari auf der Jahresversammlung deutscher Laryngologen in Kiel (Pfingsten 1914) angegeben und demonstriert wurde.

HANSZEL.

60) **R. Dreyfuss** (Strassburg). **Ueber Tracheopathia osteoplastica. Bemerkungen zu Freund's gleichnamiger Publikation.** *Passow's Beiträge usw. Bd. 8. S. 299.*

Dr., der schon früher im Arch. f. Lar. 1910. Bd. 23. S. 316 über 3 Fälle von Knochenbildung in der Schleimhaut der Luftröhre (in dem Fall 1 auch in der subglottischen Schleimhaut des Kehlkopfes) berichtet hat, teilt in vorliegender Arbeit eine weitere analoge Beobachtung mit. Dr. kommt bezüglich der Entstehung der Knorpel- und Knocheninseln und bezüglich ihres Abhängigkeitsverhältnisses von den Trachealringen an Hand seiner Erfahrung und des Literaturstudiums zu folgendem Schluss: Es gibt in der Schleimhaut der unteren Luftwege zwei Formen krankhafter Knochenbildung. Die erste, relativ häufige, ist diejenige, bei der durch Metaplasie aus dem Bindegewebe der Trachealschleimhaut Knorpel gebildet wird. Dieser Knorpel kann als solcher vielleicht lange Jahre bestehen; sein natürliches Ende ist aber der Uebergang in markhaltiges Knochengewebe. Diese Knochengebilde können mit den Trachealringen kontinuierlich verwachsen; vermutlich bedarf es aber zur Ausbildung dieser Verwachsung vieler Jahre oder Jahrzehnte. Diese richtige Verwachsung ist eine grosse Seltenheit. Die oben beschriebene Form wurde bisher nur in Trachea und Bronchien beobachtet. Grundverschieden ist die zweite Form von ganz flacher Knochenbildung. Sie findet sich auch im Kehlkopf (und in der Luftröhre). Bei ihr bildet sich der Knochen ohne knorpliges Vorstadium direkt aus dem elastischen inneren Bande.

OPPIKOFER.

61) **Chiari. Partielle Resektion der Trachea.** *Sitzung der Gesellsch. der Aerzte in Wien am 6. März 1914.*

Nach partieller Resektion der Trachea bleiben bei der zirkulären Naht mit Hochziehung des Trachealstumpfes nicht selten Dehiszenzen übrig. Es wird empfohlen, für solche Fälle das Trachealrohr nur etwa zur Hälfte zu entfernen und durch Annäherung türflügelförmiger Hautlappen an die Trachealränder ein neues Trachealstück zu bilden.

HANSZEL.

e II) Stimme und Sprache.

62) **S. Marx** (Strassburg). **Ueber psychogene Stimmstörungen bei Kriegsteilnehmern.** *Passow's Beiträge usw. Bd. 8. S. 318. 1916.*

Stimmstörungen als Ausdruck einer traumatischen Neurose sind im Verlaufe des jetzigen europäischen Krieges nicht selten. M. teilt 13 Fälle mit: Bei den ersten 4 Soldaten war das Larynxinnere vollkommen normal. Bei den 5 weiteren Fällen hatte eine leichte Laryngitis die psychogene Aphonie hervorgerufen. Bei Fall 10 war auch Flüstersprache nicht mehr möglich (Abutismus); auch hier Atemübung mit Kompression des Larynx und rasche Heilung. Bei den Fällen 11

und 12 handelte es sich um psychogenes Stottern, aufgetreten nach schweren Aufregungen. Bei Fall 13 bestand ein funktioneller inspiratorischer Glottiskrampf; Heilung durch Atemübungen. Da bei der psychogenen Aphonie der grösste Teil der Exspirations- und damit der Phonationsluft vergeudet wird, so hat die Therapie vor allem darauf auszugehen, die Atmungsweise zu korrigieren; die Atemübungen sind dann auch durch Sprechübungen zu ergänzen. OPPIKOFER.

63) **Frank Cole Madden. Ein Fall von ausgesprochener temporärer Aphasie nach Ligatur der Carotis communis wegen traumatischem Aneurysma. (A case of marked temporary aphasia after ligature of the common caretid artery for traumatic aneurysm.)** *British med. journ. 22. April 1916.*

Es handelt sich um einen 23jährigen Mann, bei dem nach einem Stich in die linke Halsseite sich ein Aneurysma arterio-venosum gebildet hatte, das zusehends wuchs. Es schien von der Carotis communis auszugehen; bei Druck auf diese sistierte die Pulsation des Tumors völlig. Bei der Operation musste die Carotis communis und die Vena jugularis interna unterbunden werden. Nach der Operation war Pat. ungefähr 14 Tage lang aphasisch, erst allmählich konnte er wieder seinen Gedanken durch Worte Ausdruck geben. FINDER.

64) **Neumann** (Wien). **Paraffininjektion im Kehlkopf wegen Aphonie.** *Berliner klin. Wochenschr. No. 24. S. 1148. 1914.*

Frau, die seit dem 4. Lebensjahr nach Diphtherie aphonisch, und bei der das linke Stimm- und Taschenband narbig zerstört, der linke Aryknorpel unbeweglich war. Das rechte Stimmband bewegte sich über die Mittellinie, doch blieb bei der Phonation eine grosse Lücke. Durch endolaryngeale Paraffininjektion wurde die Gegend des linken Stimm- und Taschenbandes so weit prominent gemacht, dass beim Intonieren eine Art von Stimmritze entstand. Patientin spricht mit heiserer aber laut vernehmbarer Stimme. Erfolg hält seit 15 Monaten an.

R. HOFFMANN.

65) **E. Fröschels** (Wien). **Zur Sprache Taubstummer.** *Wiener med. Wochenschr. No. 49. 1915.*

Vortrag gehalten in der Sitzung vom 28. Juni 1915 der österr. otologischen Gesellschaft mit Vorstellung von Patienten. Sehr wichtig ist die Uebung der Sprechatmung bei Taubstummen und jeder Rest von Gehör, der bei genauer Untersuchung entdeckt und dann verbessert wird, ist von grossem Werte. In der Diskussion betonte Urbantschitsch, dass die Taubstummen, welche Vokalgehör besitzen, ganz anders sprechen als solche ohne Vokalgehör und dass sie sich in der Modulation wesentlich unterscheiden. O. CHIARI.

66) **Th. E. ter Kuile. Neues zur Vokal- und Registerfrage.** *Pflüger's Archiv f. d. ges. Phys. Bd. 153.*

Die Arbeit bringt eine Fülle neuer Tatsachen zur Lösung des Vokalproblems. K. konstruierte sich Pappschachteln mit einem Pappe- oder Korkboden und verschieden weiten Oeffnungen. An den Böden schlagen elektrische Hammer an, die durch Wechselstrom in Bewegung versetzt werden. So gelang es ihm, die

Vokale a, ao, o, u, ä, äö, ö, e nebst Uebergängen zwischen diesen Vokalen zu erzeugen. Er hat weiter herausgefunden, dass ausser dem Eigentonbezirk des Klangkörpers noch ein zweites Merkmal bei der Vokalbildung von Wichtigkeit ist, nämlich das, was er als Akuität bezeichnet. (Näheres im Original.)

K. spricht dann über die mögliche stimmphysiologische Nebenbedeutung der adenoiden Halsschleimhautgebilde und des Halsfettes, wobei er — meines Erachtens mit Recht — die Tatsache ins Feld führt, dass die meisten berühmten Sänger (Caruso und die Bayreuther Grössen) von untersetzter Gestalt sind, ein fettes Unterkinn und fetten Hals haben.

In einem weiteren Kapitel bespricht er die Analyse der Vokalkurven; denn die Bodenmembran des Klangkörpers und zwar im Experiment und beim Menschen (Boden der Mundrachenhöhle), ferner den Luftraum des Klangkörpers, weiter seine Wände.

Hierauf geht ter K. über zum Mechanismus der Bruststimme und der Falsettstimme, um am Schlusse seiner ergiebigen Studie über Anzahl und Namen der Register sich zu äussern und einige neue Betrachtungen über die Kopfstimme anzuschliessen.

Er fasst dann seine Theorie der Register zusammen. DREYFUSS.

67) **Wilhelm Steinitz. Experimentelle Untersuchungen über Kehlkopf- und Zungenlagen beim Singen und beim Pfeifen.** *Vox. H. 1. S. 36. 1916.*

Es wurden verglichen die Kehlkopfstellungen bei den gepfiffenen Tönen d^1 und d^2 sowie bei dem gepfiffenen und gesungenen Ton e^1; letzterer wurde zunächst auf den Vokal i, dann auf den Vokal a gesungen. Zur Untersuchung dienten die Röntgenaufnahmen, von denen eine (schlecht) wiedergegeben ist. Sie beschränken sich auf eine Versuchsperson ohne Gesangstechnik. Die Lage des Zungenbeins wurde „als der im Röntgenbild nachgewiesene Ausdruck der Kehlkopflage“ angenommen. Beim Pfeifen von höheren und tieferen Tönen war die Kehlkopflage bei tieferen Tönen tiefer als bei höheren, „sie erleidet aber auch in der horizontalen Richtung augenscheinliche Veränderungen“. „Das Verhältnis der Zungenbeinlage beim Singen und beim Pfeifen ist derart, dass die Auswahl des gesungenen Vokals wichtiger ist als die Höhe des gesungene Tones“ (bei der betr. Versuchsperson). NADOLECZNY.

f) Schilddrüse.

68) **Wilh. Hagen** (Nürnberg). **Die biologische Bedeutung der Schilddrüse im Organismus.** *Centralbl. f. d. Grenzgeb. d. Med. u. Chir. Bd. 19. H. 3. 1916.*

Die 77 Seiten lange Arbeit mit einem Literaturverzeichnis von 287 Nummern eignet sich nicht zum kurzen Referat. Es seien nur die Kapitelüberschriften wiedergegeben: Anatomische Vorbemerkungen; Allgemeine Bedeutung der Schilddrüse; Entgiftung oder Sekretion?; Chemie der Schilddrüse; Physiologie der Schilddrüse (Sekretzubereitung und Sekretabgabe); Wirkung des Schilddrüsensekrets (Schilddrüse und Nervensystem, Hämatopoese, Stoffwechsel, Wachstumvorgänge, hormonopoëtisches System); Biologische Reaktion der Schilddrüse gegenüber äusseren Einflüssen. (Anpassungsfähigkeit und Krankheitsbereitschaft.) FINDER.

69) **Wegelin** (Bern). **Ueber die Ossifikationsstörungen beim endemischen Kretinismus und Kropf.** Nach einem Vortrag in der Aerztegesellschaft des Kantons Bern, am 19. Februar. *Korr.-Blatt f. Schweizer Aerzte. No. 20. 1916.*

„Unsere Kenntnisse über den Einfluss der Schilddrüse gipfeln in dem Satze, dass die verminderte Funktion derselben das Knochenwachstum stört, während die vermehrte Funktion es fördert.“ „Die Individuen mit Aplasie — die vollständig fast nie vorkommt — der Hypoplasie der Schilddrüse zeigen ausgesprochenen Zwergwuchs.“ Bei thyreoidektomierten Tieren vollzieht sich die Frakturheilung langsamer als in der Norm.“ Auch für den endemischen Kretinismus hat Kocher die Ursache einer Hypothyreose scharf formuliert. Er wurde aber von gewichtigen Gegnern bekämpft. Der Streit hierüber endete nach Verf. mit dem endgültigen Nachweise, dass die Ossifikationsstörungen beim endemischen Kretinismus einerseits und bei der operativen Athyreosis andrerseits durchaus gemeinsame Züge zeigen, d. h. Persistenz der Knorpelfugen über das Wachstumsalter hinaus und ungenügende Ausbildung der primitiven knorpelresorbierenden Markräume.“ Hier spielt die Synchondrosis spheno-occipitalis die Hauptrolle, von welcher das Längenwachstum der Schädelbasis abhängt, in der Weise, dass der kretinhafte Gesichtsausdruck mit der tiefeingesunkenen Sattelnase entsteht, wenn sie zwischen dem 15. und 20. Lebensjahre nicht verknöchert. Nach Verf. bleibt auf alle Fälle die Tatsache bestehen, dass eine im Kindesalter eintretende Hypothyreose das körperliche Bild des Kretinismus zu erzeugen vermag. Und damit ist, wie er glaubt, auch für die Entstehung des Zwergwuchses bei endemischem Kretinismus die Kette der Beweise geschlossen, also die bezügliche von ihm schon früher ausgesprochene Theorie Kocher's bestätigt.

Die weitere Frage, ob auch beim gewöhnlichen endemischen Kropfe ohne Kretinismus leichte Störungen der Ossifikation zu beobachten seien, lässt sich mit Sicherheit dahin beantworten, dass sich in Gegenden, wo der Kropf endemisch stark verbreitet ist, nicht selten schon in der fötalen Periode eine deutliche Ossifikationshemmung vorfindet, welche ihre Ursache möglicherweise in einer Hypothyreose hat und sich in einem Mangel des Knochenkerns in der unteren Femurepiphyse äussert. Eine eigene Tabelle des Verf. über 70 Leichenbefunde von totgeborenen oder neugeborenen bis 2 Wochen alten Kindern von 45—55 cm Körperlänge gibt über das Verhältnis des Knochenkerns und ebenso der Thymusdrüse in diesen frühesten Lebenszuständen einigen Aufschluss.

JONQUIÈRE.

70) **Alfred Trautmann. Hypophyse und Thyreoidektomie.** *Frankf. Zeitschr. f. Path. Bd. 18. S. 173. 1916.*

Zweck dieser experimentellen Arbeit war darzulegen, welche Rückwirkung die totale oder partielle Ausschaltung der Funktion der Thyreoidea infolge Thyreoidektomie auf den Zustand der sämtlichen Bestandteile der Hypophyse in anatomischer wie histologischer Hinsicht ausübt.

Versuche an Ziegen, die bis zu 30 Monaten nach der Schilddrüsenentfernung lebten. Es entstehen hochgradige Veränderungen in der ganzen Hypophyse, im

Drüsenlappen, der Hypophysenhöhle, im Zwischenlappen, im Umschlagsteil und im Hirnteil.

Näheres, ebenso die Schlussfolgerungen, sind im Original nachzulesen.

DREYFUSS.

g) Oesophagus.

71) **Girard** (Genève). **Vorstellung von Fällen von Oesophaguserkrankung.** Société médicale de Genève. *Revue méd. de la Suisse romande. No. 2. 1916.*

a) Stenose der Speiseröhre infolge Verschluckens von Aetzkali. Pat. konnte, operiert nach Roux und Wullstein, bald wieder Flüssigkeiten und Breinahrung ohne Schwierigkeiten schlucken.

b) Neubildung im oberen Teil der Speiseröhre, welche auch die rechte Seite des Kehlkopfes durchwuchert hatte. G. entfernte zuerst die rechte Kehlkopfhälfte und gelangt dann leicht zu dem Carcinom der Speiseröhre, welches nur ein Drittel des Umfangs derselben einnahm. Er konnte es mit 2 Längsschnitten auslösen und die Naht anlegen. Die so entstandene mässige Verengerung der Speiseröhre gestattete bald Ernährung mit flüssigen und halbflüssigen Speisen. Patient behielt auch eine gut verständliche Flüsterstimme.

Ch. Girard, dieser hervorragende Chirurg der Genfer Universitätsklinik, früher in Bern, den wir erst vor 2 Monaten an einer Pneumonie verloren haben, rät an, bei günstig lokalisiertem Krebs des Larynx und der Speiseröhre immer zuerst die Hälfte des Kehlkopfes zu entfernen.

JONQUIÈRE.

72) **Albert E. Stein** (Wiesbaden). **Papaverin zur Differentialdiagnose zwischen Oesophagospasmus und Oesophagusstenose.** *Fortschr. a. d. Geb. d. Röntgenstrahlen. Bd. 23. H. 4. 1915.*

Holzknecht und Sgalitzer (Münch. med. Wochenschr., 1913, Nr. 36) und später Szerb und Revesz (Klin. therap. Wochenschr., 1914, Nr. 9) haben zuerst das Papaverin zu röntgendiagnostischen Zwecken und ferner speziell für die Unterscheidung von Pylorospasmus und Pylorostenose benutzt. Verf. hat dasselbe Verfahren in einem Fall angewandt, in dem die Diagnose schwankte zwischen Oesophagospasmus und Oesophagostenose. Eine Röntgendurchleuchtung war in Bezug auf die Differenzierung der Diagnose resultatlos geblieben. Etwa 15 Minuten vor der folgenden Durchleuchtung wurden 0,03 Papaverin subkutan injiziert; es zeigte sich jetzt, dass das früher vorhanden gewesene Hindernis verschwunden war und die Kontrastspeise in den Magen gelangte. Damit war der Beweis erbracht, dass es sich um einen Spasmus gehandelt hatte. Nun wurde das Mittel auch therapeutisch gebraucht und zwar in Form von Tabletten à 0,05 mehrmals täglich; es trat bald dauernde Erleichterung der Beschwerden ein.

FINDER.

73) **Eugen Weiss. Sechs Fälle von Oesophaguserweiterungen.** *Fortschr. a. d. Geb. d. Röntgenstrahlen. Bd. 23. H. 5. 1916.*

Es werden zur Besprechung der heutigen Anschauungen über Oesophaguserweiterungen 6 Fälle von Erweiterungen des Oesophagus unter kurzer Mitteilung

der Krankengeschichten und Illustrationen durch die gewonnenen Röntgenbilder publiziert. Die 3 Fälle von diffuser Dilatation haben das Gemeinsame der neuropathischen und speziell vagotonischen Veranlagung der betreffenden Patienten und liefern demgemäss einen neuen Beweis für die Richtigkeit der allgemeinen Annahme einer neurogenen Entstehungsursache dieses Krankheitsbildes wie der speziellen einer Schädigung im Vagusgebiet.

FINDER.

VI. Kritiken und Gesellschaftsberichte.

a) Wiener Laryngo-rhinologische Gesellschaft.

Sitzung vom 3. November 1915.

I. S. Gatscher: Ein Steckschuss im hinteren Mediastinum mit Beziehung zum Oesophagus.

Der Mann wurde am 8. Mai 1915 auf dem nördlichen Kriegsschauplatze in sitzender Stellung durch eine Schrapnellkugel, die oberhalb der linken Spina scapulae eindrang, verwundet.

Fassen wir die Anamnese, den internen Befund sowie das Ergebnis der Röntgenuntersuchung zusammen, so gelangen wir zu folgender Auffassung der Erscheinungen in den ersten Wochen nach der Verletzung und des gegenwärtigen Zustandes:

Die Kugel drang anscheinend steril (kein Fieber!) in das Mediastinum ein, verletzte keines der Gebilde in demselben, sondern blieb im periösophagealen Gewebe stecken. Durch die auf diesem Wege entstandene Blutung kam es zur Bildung eines Hämatoms und weiterhin zu einer kapsulären Entzündung, einer sterilen Mediastinitis. (Residuen derselben im gegenwärtigen internen Befund.) Dieser Entzündungsprozess verursachte die eingangs erwähnten allmählich zurückgehenden Schluckbeschwerden, deren Charakter schon im vorhinein eine direkte Verletzung des Oesophagus ausschliessen lässt und die daher als Verdrängungserscheinungen aufgefasst werden müssen, wie es auch durch das Röntgenbild erwiesen wird. Das Stechen in der rechten Brustseite kann durch die anatomischen Veränderungen der überstandenen Mediastinitis erklärt werden.

G. ist der Ansicht, dass gegenwärtig keine Indikation zu irgend einer therapeutischen Massnahme besteht. In der Lage des Projektils ist während der siebenwöchigen Beobachtungszeit keine Veränderung aufgetreten. Es scheint, dass ein derbes Narbengewebe eine Mobilisierung der Kugel verhindert.

Emil Glas berichtet über einen Fall von Oesophagusverletzung. Das Projektil war rechts horizontal in das Trigonum caroticum eingedrungen, links ebendort hinaus und hatte den Oesophagus gelocht. Gastrostomie. Zuheilung der ösophagealen Wunde. Das normale Schlucken hat sich wieder allmählich eingestellt. Jedenfalls war die relative Ruhigstellung des Oesophagus infolge zeitweiser Ausschaltung des ösophagealen Schluckaktes für die Ausheilung des Prozesses von Bedeutung.

Frühwald: Wir hatten bis jetzt Gelegenheit, 3 Schussverletzungen des Oesophagus an der Klinik zu beobachten, die alle glatt, ohne jedwede Komplikation geheilt sind. Oesophagoskopisch konnten wir in dem einen Fall bereits Narbenbildung, in dem zweiten Fall Granulationen an der Stelle des Ein- und Ausschusses konstatieren und bei dem dritten Pat. handelte es sich um ein mattes Geschoss, das bloss in den Oesophagus eingedrungen war und dann ausgespuckt wurde.

II. Hanszel stellt a) eine Patientin vor, welche vor 15 Jahren an der Klinik wegen Trachealstenose durch Membranen im Anschluss an eine abgelaufene Diphtherie (Velumparese) in Behandlung stand. Seither leidet die Pat. an rezidivierender Tracheitis sicca mit starker Borkenbildung ausschliesslich in der Trachea, so gerade jetzt wieder.

Roth: Ich halte dafür, dass der Schluss, den der Vortragende gezogen hat, dass nämlich die vor langer Zeit stattgehabte Erkrankung, die er als Trachealdiphtherie bezeichnet, jetzt öfter rezidiviert, indem sich Krusten und Borken in der Trachea bilden, nicht gerechtfertigt ist und dass es sich um eine jener oft bei derselben Person im Frühjahr und Herbst auftretenden trockenen Tracheitiden handelt.

Weil frägt, ob der Schluss von Gaumensegellähmung auf Diphtherie wirklich ein absoluter sei; er hat wiederholt klinisch-typische Streptokokkenanginen mit nachträglicher Gaumenlähmung gesehen und diese daher nur als Wirkung von Toxinen im allgemeinen aufgefasst.

Réthi: Es ist fraglich, ob ein inniger Zusammenhang zwischen der seinerzeit bestandenen Diphtherie und der oft wiederkehrenden Tracheitis sicca besteht. Die trockene Entzündung der Luftröhre ist vielleicht doch als selbständige Erkrankung aufzufassen, die eben sehr gern rezidiviert.

Adalb. Heindl betrachtet das Auftreten einer Gaumensegellähmung 3 Wochen nach der Erkrankung als direkt beweisend für den diphtheritischen Charakter dieser Erkrankung.

O. Chiari betont, dass es sich in Herrn Hanszel's Fall wirklich um Diphtherie der Trachea handelte, weil die Membranen ganz wie Diphtheriemembranen aussahen und eine postdiphtherische Lähmung des Velums eintrat. Wahrscheinlich erlitt dabei das Flimmerepithel der Trachea eine Metaplasie zu Plattenepithel, welches die Ursache der stärkeren Adhärenz des Sekrets bei späteren Katarrhen abgab.

Hanszel (Schlusswort): Herrn Prof. Roth möchte ich eben zu bedenken geben, dass ich ausdrücklich von einer Tracheitis sicca sprach ohne die sonst gewöhnlich mitbestehende Laryngitis sicca. Herrn Dr. Weil gegenüber betone ich, dass wir damals an der Klinik keinen Grund hatten, an der abgelaufenen Diphtherie zu zweifeln, vor allem wegen der Velumparese.

b) Einen Soldaten mit brückenförmigen Synechien der Stimmbänder ohne sonstige Larynxveränderungen nach Durchschuss des

Kehlkopfs gerade in der Glottisebene. Therapeutisch glaubt Hanszel relativ leicht und erfolgreich die der Larynxhinterwand näher gelegene Brücke beseitigen zu können, während die kleinere Verwachsung nahe dem vorderen Winkel der Stimmbänder therapeutisch grosse Schwierigkeiten machen dürfte.

Kofler bemerkt, dass er vor einigen Wochen einen ähnlichen Fall zur Behandlung übernommen hat.

Adalb. Heindl: Auf die Bemerkung Prof. Hajek's hin erinnert Sprecher an einen Fall (junges Mädchen) von subglottischer Membran nach Tracheotomie wegen Diphtherie in der Kindheit mit exzentrischem Lumen, welchen er vor einigen Jahren hier vorstellte.

Glas: Anlässlich der Demonstration von kongenitalen Larynxdiaphragmen, jenen schwimmhautähnlichen Bildungen im Gebiete der vorderen Kommissur, war dieselbe Frage der endolaryngealen Therapie dieser Fälle zur Diskussion gestellt. Inzision oder Exzision mit nachfolgender Tubagierung mittels Schrötter'scher Röhren erscheint angezeigt. Pat., der derzeit ganz ruhig atmet, wird bei jeder Behandlung an Glottisweite gewinnen, doch ist die Prognose quoad vocem bei solchen Fällen stets nicht ganz günstig, da die synechialen Reste im Gebiete der vorderen Kommissur immer die Stimme ein wenig heiser erscheinen lassen.

Hanszel (Schlusswort): Therapeutisch habe ich die Zerstörung der Brücke mit dem Locheisen vor mit nachfolgender Bougierung.

III. Emil Glas demonstriert sechs Fälle von Kiefereiterungen nach Schussverletzungen.

In Friedenszeiten sahen wir seltene Fälle von traumatischem Empyem. Ich erinnere mich eines Falles von Stirnhöhleneiterung, den ich nach Killian radikal operieren musste (der Fall wurde hier vorgestellt) und dessen Anamnese ein Trauma (Fusstritt mit Reaktionserscheinungen) ergeben hatte. Im Kriege sind die Fälle von Kieferhöhleneiterungen nach Traumen häufig. Zum Teil sind sie mit Frakturierungen oder Fissuren, beziehungsweise Sequesterbildungen im Kiefer kombiniert, zum Teil handelt es sich um Streifschussverletzungen ohne nachweisbare Knochenläsion. Einige dieser Fälle, wo Schrapnellsplitter, abgebrochene Zahnwurzeln oder Sequester im Antrum zu finden sind, haben übelriechenden Eiter, die meisten der Fälle sind chronischen Charakters und bedürfen radikaler Massnahmen zur Ausheilung.

Als Beispiel für den Umstand, dass oft schwer erscheinende Verletzungen in diesem Gebiete relativ geringen Schaden ausüben, führt Glas einen Fall aus seiner Arbeit „Etwas über Gesichts- und Halsschüsse" aus dem Felde an: „Einschuss am Os zygomaticum rechts, das rechte Antrum Highmori perforierend, einen Fleischwulst im Gebiete der Pars horizontalis ossis palatini aufwerfend, knapp an der Carotisteilung links der Ausschuss. Pat. ass noch am Abend seiner Verwundung bei gutem Appetit seine Fleischkonserve."

Kofler bemerkt zu den Ausführungen des Vortragenden, dass die Entfernung des Geschosses aus dem Antrum allein eine eitrige Entzündung desselben jedenfalls nicht immer zum Abheilen bringe; es sei meist die regelrechte Radikal-

operation, oftmals Zuwarten mit der Operation notwendig, wenn man Knochensequestrierung erwartet und wenn das Zuwarten aus anderen Gründen nicht unstatthaft ist.

Otto Mayer: Bezüglich der Entstehung der traumatischen Empyeme möchte ich bemerken, dass ein platter Durchschuss der Höhle, wobei ja sicherlich eine Blutung in dieselbe eintritt, nicht genügt; ich habe wiederholt derartige Fälle, die glatt geheilt waren, gesehen. Zum Zustandekommen der Entzündung der Höhle ist stets eine grössere Zerreissung der Höhlenwand notwendig.

O. Chiari glaubt, dass es an der Zeit wäre, statt „Sinusitis“ das etymologisch richtigere Wort „Antritis“ zu gebrauchen, wie er es schon 1902 vorgeschlagen hat. Ferner sollte man nicht „Empyem“ für Eiterungen der Nebenhöhlen mit freiem Ausfluss in die Nase gebrauchen, weil dies dem pathologischen Sprachgebrauch widerspricht, sondern Antritis suppurativa oder ichorosa, je nach der Beschaffenheit des Sekrets.

Sitzung vom 1. Dezember 1915.

I. Kofler stellt a) eine 50jährige Patientin vor, bei der er vor etwa $3^1/_2$ Monaten den linken chronisch-entzündeten, bis zur Grösse einer Haselnuss erweiterten Tränensack endonasal eröffnet hat. Die endonasale Eröffnung gelang leicht, es floss viel rahmiger Eiter ab, die Kommunikation mit der Nasenhöhle wurde möglichst gross gemacht, zum Schluss aber nicht tamponiert und die Pat. angewiesen, öfter im Tag den dilatierten Tränensack auszudrücken, in der Erwartung, dadurch eine gut funktionierende, permanente Fistel zu erhalten. Der Erfolg ist ein voller; keine Spur einer Dilatation und keinerlei Sekretion mehr zu sehen, in der Nase sieht man an der Stelle der Eröffnung nur eine erbsengrosse seichte Delle. K. stellt diesen Fall hauptsächlich deshalb vor, weil von Seiten einiger Ophthalmologen die Ansicht geäussert wurde, dass die endonasale Tränensackeröffnung in den Fällen von stärkerer Dilatation des Sackes meist keinen vollen Erfolg zeitige oder manchesmal ganz im Stiche lasse.

Einen Monat später eröffnete er wegen einfacher Epiphora rechts ebenfalls sowie links infolge Stenose des Ductus nasolacrymalis den rechten Tränensack auf endonasalem Wege. Hier ist die Operation weniger gut gelungen.

K. legt Gewicht auf die Anlegung einer grossen Kommunikation des Tränensackes mit der Nasenhöhle und hält nachherige Tamponade der Wunde für schlecht, weil nur durch Vermeidung derselben ein permanenter Abfluss des Tränensackinhaltes in die Nasenhöhle ermöglicht wird und weil der Tampon selbst zweifellos zu stärkerer Bildung von Granulationen Veranlassung gibt. Das permanente reichliche Abfliessen des Tränensackinhaltes in die Nase gleich nach der Operation und während der folgenden Tage bei genügend grosser Kommunikation gewährleistet am meisten eine genügend funktionierende Dauerfistel und damit eine Heilung des Tränensackleidens.

b) Bei diesem Patienten wurde 1910 eine unter der Haut des rechten unteren Augenlides befindliche Geschwulst von $1^1/_2$ cm Länge, $^1/_2$ cm Breite und rötlichgelbem Aussehen, die das untere Lid hinaufgedrückt haben soll, auf operativem



Wege entfernt; die histologische Untersuchung soll damals kein eindeutiges Resultat ergeben haben. 3 Jahre später erkrankte Patient angeblich an einer Stirnhöhleneiterung links mit heftigen Kopfschmerzen, an einer linksseitigen Apizitis und etwas später an einer Nephritis, welche letztere nach 4 Monaten wieder abgeheilt war. Anfangs Oktober v. J. verspürte Patient wieder eine kleine, aber nicht schmerzhafte Geschwulst unter der Haut des rechten inneren Augenwinkels mit Kopfschmerzen über der rechten Augenbrauengegend. Ich konstatierte: Rötung und ödematöse Schwellung der Haut des rechten inneren Augenwinkels, unter derselben ein über haselnussgrosser, glatter, nicht fluktuierender Tumor deutlich zu tasten, grosse Perforatio septi nasi; Wassermann negativ, interner Befund: Infiltratio apic. sin. florida. Die von mir in Allgemeinnarkose vorgenommene Operation, wobei der Killian'sche Schnitt wie zur Radikaloperation der Stirnhöhle gewählt wurde, förderte einen haselnussgrossen weichen, schwammigen Tumor, mit 2 Schenkeln versehen, zutage, von denen sich der kleinere, dünnere in den Weichteilen vor dem Proc. front. des Oberkiefers verlor, der stärkere, grössere aber in die Kuppe des Tränensackes überging und von dieser nicht zu trennen war. Der rechte Tränensack wurde daher in toto entfernt, eine knöcherne Unterlage gegen die Nase durchgestossen und so eine grosse Kommunikation mit derselben hergestellt, hierauf die Operationswunde im unteren Wundwinkel drainiert und sodann vernäht. Die histologische Untersuchung des exstirpierten Tumors ergab Tuberkulose — also ein Fall von Tuberkulom des rechten Tränensackes.

c) Der 8jährige Knabe, welchen ich hier vorstelle, erkrankte bald nach der Extraktion des 1. oberen rechten Molaris an einer heftigen Entzündung des rechten Oberkiefers mit Fieber, Schwellung der Wange, Rötung und Schwellung der Lider und Schmerzen im Kiefer. Ich fand ausser den bereits angeführten Krankheitssymptomen noch die Zahnextraktionswunde missfarbig, schmierig belegt, das Zahnfleisch in der Umgebung stark gerötet, ganz locker, zum Teil in Fetzen herabhängend, in reichlichem, dickem Eiter schwimmend, fast den ganzen rechten oberen Proc. alveolaris des Oberkiefers mitsamt allen in demselben enthaltenen Zähnen, sowie die angrenzende Partie des harten Gaumens bis fast zur Mittellinie stark wackelig, die Schleimhaut der rechten Nase in toto stark gerötet und geschwollen und viel Eiter in der rechten Nase und im Nasenrachenraum angesammelt; die Temperatur betrug meist über 38,5°. Sofort war es mir klar, dass es sich um einen osteomyelitischen Prozess handle. Ich eröffnete daher rasch sämtliche Nebenhöhlen der rechten Seite, wobei ich jauchiges Sekret in der Kieferhöhle, Knochennekrosen der oberen und medialen Wand derselben, das vordere und hintere Siebbein sowie die Keilbeinhöhle mit Eiter überschwemmt, dann noch eine grössere Knochennekrose und Durchbruchstelle in der Lamina papyracea vorfand; die Stirnhöhlenschleimhaut war gerötet und geschwollen, aber frei von Eiter; ich spaltete schliesslich die Tenon'sche Kapsel in grösserer Ausdehnung von vorn nach hinten, wobei allerdings Orbitalfett vorfiel, aber auch ziemlich viel Eiter abfloss. Zum Schlusse exakte genügende Drainage aller Höhlen nach aussen und nach der Nase zu, auch die Kieferhöhle wurde nach dem Spatium praeorale zu offen gelassen, dann feuchter Verband. Der wackelige Proc.

alveol. mit den Zähnen sowie der bewegliche angrenzende Teil des harten Gaumens wurden nicht entfernt, sondern nur die an demselben sichtbare fluktuierende Schwellung von hinten nach vorn ausgiebig gespalten, um dem Eiter auch hier Abfluss zu verschaffen. Die Nachbehandlung war eine langwierige, der Schwere des Prozesses und des Eingriffes entsprechende. Pat. ist heute ausser Gefahr; Temperatur normal, die Sequestration eines Teiles des Proc. alveol. und der benachbarten Partie des harten Gaumens bleibt noch abzuwarten.

Ich erinnere bei dieser Gelegenheit an einen ähnlichen Fall, den ich seinerzeit in der „K. K. Gesellschaft der Aerzte“ vorgestellt habe, der jedoch wegen zu langen Wartens einen viel gefährlicheren Verlauf nahm, aber dann doch schliesslich ausheilte. Es handelte sich ebenfalls um einen osteomyelitischen Prozess nach Extraktion des ersten oberen rechten Molaris mit jauchiger Eiterung sämtlicher Nebenhöhlen und bedeutenden Knochennekrosen; es kam zu Panophthalmitis — das rechte Auge musste eventriert werden —, weiterhin zu zweimaligem Durchbruch in die Meningen; die erste Durchbruchstelle lag noch in der Operationswunde, wurde ausgiebig freigelegt und tamponiert, worauf hier der Prozess zum Stillstand kam, die zweite Durchbruchstelle lag weitab von der ersten im rechten oberen Quadranten der Orbitalhöhle, es kam zu einer typischen Meningitis mit 2 Tage dauernder vollständiger Bewusstlosigkeit, worauf am 3. Tage diese schwand und nach einem langen Krankheitslager die Pat. völlig geheilt die Anstalt verliess.

Hajek macht einige kritische Bemerkungen zu diesen osteomyelitischen Prozessen des Oberkiefers und den im Anschlusse an dieselben auftretenden eitrigen Entzündungen der Nebenhöhlen.

d) Ich stelle Ihnen ferner einen Soldaten vor, der einen Gewehrschuss durch den Hals erhielt. Die Kugel drang beim rechten Unterkieferwinkel ein, ging etwas schief nach abwärts durch den rechten Recessus pyriformis, dann quer durch den Larynx etwas oberhalb der Stimmlippe, weiter durch den linken Recessus pyriformis und trat schliesslich durch die Haut über dem linken Schildknorpel aus. Die Tracheotomie wurde bald nachher als dringlich im Felde ausgeführt. Als Pat. an die Klinik aufgenommen wurde, war folgender Befund zu erheben: Pat. sehr unterernährt; Ein- und Ausschusswunde stark granulierend und eitrig sezernierend: die Haut in der Umgebung des Tracheostomas zeigt leichte reaktive Rötung; Aphonia totalis; beim Trinken kommt keine Flüssigkeit zur Ein- oder Ausschusswunde heraus, überhaupt das Schlingen nicht behindert; der Aditus ad laryngem stark entzündlich geschwollen, kein Lumen sichtbar; beim Versuche, bei zugehaltener Kanüle zu sprechen, sieht man Eiter aus der Tiefe des Larynx emporkommen; das Ende einer durch den Einschuss tief eingeführten Sonde ist zwar von innen nicht zu sehen, stösst aber direkt am Larynx an und bewegt denselben, eine durch den Ausschuss eingeführte Sonde jedoch ist im Aditus ad laryngem deutlich sichtbar. Aus dem Umstande, dass in den ersten Tagen nach der Verwundung flüssige Ingesta Hustenreiz hervorriefen und teilweise zur Ein- und Ausschusswunde wieder herausflossen, muss gefolgert werden, dass die früher vorhanden gewesenen Kommunikationen des Kehlkopfraumes mit

beiden Recessus pyriformes und dieser mit dem Ein- bzw. Ausschusskanal durch Verklebung oder Vernarbung sich geschlossen hatten; es blieb also nur mehr die oben erwähnte deutlich sichtbare Kommunikation des Larynxlumens mit der Ausschusswunde übrig. Im Laufe der Behandlung an der Klinik, die eigentlich nur eine konservativ-zuwartende war, konnte ich gelegentlich die Anwesenheit eines 4 cm langen, 4 mm dicken Gummidrains im Larynx feststellen, das, im Feldspital durch den Ausschuss eingeführt, bis in das Kehlkopfinnere gerutscht war; ich habe dasselbe von oben entfernt.

Die weitere Behandlung wird wohl wieder nur eine konservativ-exspektative sein.

II. Otto Mayer: a) Durchschuss des Halses.

Pat. wurde am 24. September 1915 durch Durchschuss des Halses verletzt. Nach der Verletzung traten heftige Schmerzen beim Drehen des Kopfes auf, weshalb der Kopf steif gehalten wurde. Es bestanden Schluckschmerzen.

Das Röntgenbild zeigte keine traumatischen Veränderungen der Wirbelsäule, doch zeigte sich, dass der Wismutbissen in der Höhe der Schildknorpelmitte stecken blieb; nur nach oftmaligen Schluckbewegungen geht er stückweise über das an dieser Stelle befindliche stenosierende Hindernis.

Bei der ersten Untersuchung sah ich an der hinteren Rachenwand in der Höhe des Schildknorpels eine sich mehr nach links hin erstreckende Schwellung und in der Mitte derselben eine haselnussgrosse Granulation. Ich fasste die Geschwulst mit der Schlinge, um sie abzukappen, aber die Schlinge schnitt nicht durch, so dass ich mit der Kurette nach Hering die Granulation stückweise abtrug.

Seit der Operation ist ein bedeutend besseres Schluckvermögen vorhanden und der Pat. hat bereits an Gewicht zugenommen.

Man sieht noch immer die Schwellung und in der Mitte eine granulierende Wunde von Kreuzergrösse. Es handelt sich hier offenbar um einen Streifschuss der Wirbelsäule.

b) Nasale Entfernung von Tränensackresten.

Nach Entfernung des rechten Tränensacks durch einen Augenarzt blieb eine Fistel. Der Verdacht auf eine Siebbeinerkrankung erwies sich als ungerechtfertigt. M. legte endonasal die Tränensackgegend frei und entfernte Granulationen, die seiner Ansicht nach Tränensackreste waren. Die Fistel ist jetzt geschlossen. Man sieht also, dass die endonasale Tränensackfreilegung auch in derartigen Fällen, wo nach der Exstirpation des Sackes von aussen her keine Heilung eintritt, zur Heilung führt. Noch während der Behandlung des rechten Auges hat M. links, wo eine Tränensackeiterung infolge einer Stenose des Ductus nasolacrymalis bestand, die West'sche Operation ausgeführt. Beim Vergleich zwischen dem rechten und dem linken Auge traten die Vorteile der endonasalen Methode zutage.

M. macht die Tränensackoperation so, dass er die mediale Sackwand nicht exzidiert, sondern er schlitzt dieselbe mit einem Knopfmesserchen und entfaltet den Sack, wodurch er eine grössere Schleimhautfläche gewinnt. Damit die Sackschleimhaut sich nicht nach innen anlegt, führt er einen dicken Katgutfaden durch

das untere Tränenröhrchen in die Nase und von dort nach aussen; geht der Katgutfaden nicht durch, so kann man einen dünnen Seidenfaden mittels einer dicken langen Nähnadel (Oehr voran) in die Nase einführen und mit einem Häkchen aus dem Oehr nach aussen ziehen, hier knüpft er einen kleinen Jodoformgazetampon an und zieht denselben dann durch Zurückziehen des Fadens in den geschlitzten Tränensack hinein.

c) Totalexstirpation des Larynx nach Gluck vor $2^1/_2$ Jahren wegen Karzinoms — rezidivfrei.

Sitzung vom 9. Februar 1916.

K. Kofler demonstriert 6 Fälle von Typhusstenosen des Larynx.

Der erste Patient erkrankte am 22. August 1915 an Typhus; während desselben wurde die Stimme immer mehr und mehr heiser, dann stellten sich langsam zunehmende Atembeschwerden ein, die schliesslich am 15. November die Tracheotomie notwendig machten. Vom 22. August bis 15. November lag Pat. im Spitale. Am 19. Januar 1916 wurde Pat. an unserer Klinik aufgenommen. Der Larynxbefund ist folgender: Leichte Schwellung beider aryepiglottischen Falten, besonders der linken und beider Aryknorpel; Unterbeweglichkeit beider Larynxhälften, besonders der linken; Stimmlippen teils granulierend, teils narbig; grosse grobhöckerige Narbe an der Hinterwand; die Stimmlippen entfernen sich fast gar nicht voneinander; die Glottis ist sehr klein und im antero-posterioren Durchmesser stark verkürzt; eine kleine Kommunikation mit dem subglottischen Raume und der Trachea befindet sich nahe der Hinterwand, durch dieselbe kommt beim Pressen bei zugehaltener Kanüle etwas gelber Eiter zum Vorschein. Pat. wird erst später, wenn die akut-entzündlichen Erscheinungen ganz geschwunden sind, einer Behandlung zugeführt werden.

Der zweite Patient bekam am 4. Februar 1915 Typhus. 1 Monat später erkrankte der Larynx, am 9. März musste Pat. tracheotomiert werden. Er wurde dann durch 5 Monate in Graz wegen dieses Kehlkopfleidens behandelt. Am 3. November wurde Pat. an unsere Klinik aufgenommen und daselbst folgender Larynxbefund erhoben: Beiderseitige Perichondritis cricoarytaenoidea mit bedeutender Einschränkung der Beweglichkeit beider Larynxhälften, Stimmlippen unregelmässig narbig, Narben von denselben nach abwärts in den subglottischen Raum sich erstreckend. Am 12. November trat im Anschluss an eine blosse Sondierung des vorher anästhesierten Larynx eine heftige septische Phlegmone mit wochenlangem hohem Fieber, starker Schwellung der Weichteile des Halses und der Drüsen und mit ödematöser Schwellung der Pharynx- und Larynxschleimhaut auf: die Phlegmone heilte erst am 14. Dezember ab. Demnächst wird, nachdem bald 2 Monate nach dem Abheilen der Phlegmone verstrichen sind und der Larynx vollkommen frei von entzündlichen Erscheinungen ist, an dem Pat. die Laryngostomie ausgeführt und noch später eine Dilatationsbehandlung des verengten Kehlkopfes eingeleitet werden.

Der dritte Patient erkrankte am 4. Juni 1915 an Typhus abdominalis. Als er, stark abgemagert und entkräftet, zu sich kam, war er bereits ganz heiser,

dann traten langsam Atembeschwerden auf, so dass schliesslich die Tracheotomie für notwendig befunden wurde. Schmerzen waren keine vorhanden, doch expektorierte er eitriges Sekret. Am 8. August Tracheotomia sup., am 7. Februar 1916 Aufnahme an unsere Klinik, woselbst ich folgenden Befund erheben konnte: Die Haut um die Kanüle gerötet, narbig und druckempfindlich: keine Schwellung im Bereiche des Aditus ad laryngem, starke Unterbeweglichkeit beider Larynxhälften, Rötung der ganzen Schleimhaut, Rötung und walzenförmige Verdickung beider Stimmlippen; flachhöckrige Narbe an der Hinterwand links, Sprache gut, Atmung leidlich gut (kann 1 Stunde mit geschlossener Kanüle atmen); das Glottislumen beim tiefen Atmen 2 mm breit, nicht ganz 1 cm lang.

Der vierte Patient bekam am 25. Dezember 1914 Typhus und wurde nach 4tägigen Krankheitserscheinungen seitens des Larynx am 4. Februar 1915 tracheotomiert. Pat. wurde dann am 3. November au unsere Klinik aufgenommen, woselbst folgender Befund erhoben werden konnte: Tracheostoma in der Höhe der ersten zwei Trachealringe, dasselbe etwas entzündlich und eng (3-Kanüle). Larynxbefund: Abgelaufene beiderseitige Perichondritis cricoarytaenoidea, doch geringe Beweglichkeit beider Larynxhälften vorhanden; Stimmlippen gut sichtbar, fast normal aussehend; schmales Gottislumen, im antero-posterioren Durchmesser nicht verkürzt; Sprache gut, Pat. bekommt auch etwas Luft von oben durch die Glottis; keinerlei Schmerzen, keinerlei Reaktion. Derzeit Dilatationsbehandlung mit Gummischläuchen.

Der fünfte Patient bekam Anfang Juni 1915 Typhus. Es traten starke Schmerzen beim Schlucken, Fieber über 40° und Heiserkeit bis zur Stimmlosigkeit zunehmend auf, es entstanden auch langsam Atembeschwerden, die schliesslich so arg wurden, dass die Tracheotomie am 14. Juni ausgeführt werden musste. Pat. wurde am 19. Februar 1916 an unsere Klinik aufgenommen.

Status praesens: Pat. sieht gut aus; bei Druck auf den Larynx, insbesondere seine vordere Kante, etwas Schmerzen; Husten bei Druck auf das Ligamentum conicum; Schmerzen in geringem Grade beim Leerschlucken, beim Essen nicht. Tracheostoma äusserlich schön aussehend, aber die Umgebung desselben druckempfindlich; es scheint kein Lumen des Larynx vorhanden zu sein, weil Pat. auch nicht ein bisschen Luft durch den Larynx einholen kann, doch kann er bei zugehaltener Kanüle ganz deutlich und vernehmlich sprechen, dabei sieht man, wie die Stimmlippen etwas auseinander gehen. Schwellung des Aditus ad laryngem mit Ausnahme der Epiglottis, Larynxschleimhaut sukkulent und gerötet, die Stimmlippen ödematös. Derzeit keine Behandlung, weil noch entzündliche Reaktion vorhanden ist.

Der sechste Patient akquirierte Typhus vor etwa 10 Monaten in Serbien. 14 Tage nach dem Auftreten der Krankheitserscheinungen im Abdomen erkrankte dann der Kehlkopf; Pat. bekam Schluckschmerzen, dann immer weniger und weniger Luft und musste schliesslich eine Kanüle eingesetzt erhalten; doch wurde nicht die Tracheotomia sup., sondern die Syndesmotomie an ihm ausgeführt. Am 2. Februar 1916 Aufnahme an unsere Klinik, woselbst ich folgenden Befund er-

heben konnte: Die Kanüle steckt im Ligamentum conicum, die Haut um die Kanülenöffnung, besonders an deren unterer Peripherie, narbig, stark gerötet, bei Druck auf diese Stelle fliesst Eiter zur Kanülenöffnung heraus; derselbe stammt aus einer Abszesshöhle, die unter der Haut vor dem Ringknorpel gelegen etwa die Grösse der Endphalange des kleinen Fingers besitzt; der Ringknorpel druckempfindlich. Innerer Larynxbefund: Doppelseitige Perichondritis cricoarytaenoidea, Schleimhaut des Larynx gerötet, geschwellt, die Stimmlippen ödematös, kein Lumen zu sehen. Die Behandlung besteht zunächst in einer Tieferlegung der Kanüle (Trach. sup.).

Alle 6 Pat. erhielten die Kanüle; bei 5 wurde die Trach. sup., bei 1 die Syndesmotomie ausgeführt. 3 von ihnen wurden gegen Typhus geimpft, 1 davon sogar mehrmals; von diesen 3 gegen Typhus Geimpften erkrankte 1 etwa 1 Monat, der 2. 10 Tage, der 3. bald nach der Impfung an Typhus. Die Zeit vom Tage des Auftretens des Typhus abdominalis bis zum Tage, an dem die Tracheotomie notwendig wurde, war in unseren Fällen verschieden lang und betrug 1, 2, 5, 6, 8, bzw. 13 Wochen. Bei der Aufnahme an unsere Klinik war in einigen Fällen der Larynx gänzlich frei von entzündlichen Erscheinungen, in anderen wieder nicht; dies war bestimmend für unser Handeln, und unser Grundsatz ist der, erst dann mit einer Behandlung des verengten Kehlkopfes zu beginnen, wenn alle entzündlichen Erscheinungen in demselben abgelaufen sind und ausserdem noch eine gewisse Zeit nach dem Verschwinden derselben verstrichen ist. Wie vorsichtig man diesbezüglich sein muss, lehrt der 2. vorgestellte Fall, bei dem die blosse Anästhesierung und Sondierung des vollkommen reaktionslosen Larynx den Anstoss zu einer schweren septischen Phlegmone gab; selbst dann, wenn es sich um Nekrose von Knorpelstücken handelt, möchte ich lieber warten, bis sich dieselben von selbst sequestrieren und ein gewisser konsolidierter, reaktionsloser Zustand eintritt, als etwa zu früh operieren; die Sequestration muss zumindest vollendet sein.

Was die Behandlung in unseren Fällen anlangt, ist dieselbe entweder konservativ oder mehr radikal. In wenigen Fällen wird man mit einer einfachen Dilatationsbehandlung vielleicht zum Ziele kommen, in der Mehrzahl der Fälle dürfte die Laryngostomie, eventuell mit nachfolgender Dilatationsbehandlung von unten her, die besten Resultate liefern. In einem Falle muss vor Einleitung einer Kehlkopfbehandlung die im Ligamentum conicum befindliche starke Reaktion im Larynx verursachende Kanüle tiefer verlegt werden (Tracheotomia superior).

Friedrich Hanszel berichtet im Anschluss an die Demonstration der posttyphösen Larynxerkrankungen, dass auch er seit Kriegsbeginn mehrere Fälle dieser Art in Behandlung hatte und hat, welche durchweg nicht gegen Typhus geimpft waren. Diese Fälle stammen aus dem ersten Kriegsjahr. Ob die Präventivimpfung diesfalls eine Rolle spielt, wagt Hanszel daraus nicht zu folgern, immerhin sei diese Tatsache auffällig. Auch sah Hanszel nach Ablauf der akuten typhösen Erkrankung in späterer Folge perichondritische Veränderungen des Larynx, so auch Abszessbildung, analog den periostitischen Abszessen andernorts, so namentlich der Tibia.

Leider ergaben seine therapeutischen Bemühungen in Form der Tubage des posttyphös stenosierten Larynx keine sehr günstigen Resultate. Selbst wenn gar keine Entzündungserscheinungen im Larynx objektiv mehr wahrnehmbar sind, die Arygelenke mit den Stimmlippen nahe der Mittellinie ohne jegliche Vergrösserung und Verdickung fixiert sind und der Pat. an die Atmung durch die Trachealkanüle sich schon längst gewöhnt hat, verursacht meist ein zu frühzeitiges Tubagieren der Glottis unerwünschte Reaktionen. Und wenn dann — oft erst nach 1 Jahre — die Tubage vertragen wird, kann man bis zu einem gewissen — relativ noch immer dünnen — Schrötter'schen Hartgummirohr gelangen, dann aber gehts nicht weiter. Hanszel entlässt diese Pat. im genannten Stadium mit der Weisung, sich selbst weiterhin zu tubagieren, nachdem von fast allen seinen Pat. die Selbsttubagierung des Larynx verhältnismässig rasch erlernt wurde. Nachdem diese Behandlungsart ebenso wenig als die anderen gebräuchlichen noch nicht das Ideal darstellt, werden wir uns wohl noch intensiver mit der Behandlung dieser hartnäckigen posttyphösen Larynxstenosen befassen müssen.

M. Hájek: Von den Typhusfällen, die ich vor mehreren Jahren zu beobachten Gelegenheit hatte, sind alle Spätformen gewesen, die $^1/_2$—1 Jahr nach überstandenem Typhus aufgetreten sind und in der Form von schweren Perichondritiden des Ringknorpels, Schildknorpels und der Aryknorpel sich präsentierten. Sie sind nach der Tracheotomie jahrelang in meiner Behandlung gestanden. Ich habe durchaus die Erfahrung gemacht, die man allgemein bei den meisten auf Grundlage von Perichondritiden entstandenen Stenosen zu machen pflegt, dass der Larynx bei diesen Kranken auf Dilatationsversuche mit schweren Reaktionserscheinungen, Rezidive des perichondritischen Prozesses nebst hoher Temperatursteigerung, antwortet. Ich habe in 2 dieser Fälle bei einer derartigen Reaktion Abszessbildung und Exfoliation je eines Aryknorpels gesehen mit nachfolgender dauernder Unwegsamkeit des Larynx. Meiner Ansicht nach soll man die Dilatationsversuche erst nach Monaten, nachdem der Prozess abgelaufen ist, versuchen, da man sonst riskiert, mehr zu schaden als zu nützen. Ich möchte daher die Herren Vorredner bitten, ihre therapeutischen Erfahrungen diesbezüglich noch einmal nach Ablauf eines längeren Zeitraumes mitteilen zu wollen.

Chiari ist auch dafür, dass möglichst lange mit chirurgischen Eingriffen nach Typhusstenosen des Larynx zu warten ist.

Frühwald: M. H.! 1. Ich stelle Ihnen hier einen Pat. der Klinik vor, welcher am 27. August 1914 einen Kopfschuss erhielt. Am 1. Dezember 1915 kam der Pat. an unsere Klinik, da er beim Drehen und Beugen des Kopfes starke Schmerzen in der linken Halsseite verspürte. Es wurde bei ihm folgender Befund erhoben: Der Einschuss befindet sich über dem Stirnbein auf der linken Seite, man fühlt durch die Haare eine leichte Delle. Der Ausschuss ist nicht zu finden. Bei der Röntgenuntersuchung zeigt sich das Projektil auf der linken Seite 2 cm oberhalb der Klavikula mit der Spitze nach oben. Am linken Auge hat der Pat. nur Lichtempfindung. Der Puls ist stark verlangsamt, 50—56 in der Minute. Ich habe bei dem Pat. das Projektil, das in Granulations-

gewebe eingebettet war, extrahiert und war dabei wegen einer starken Blutung gezwungen, die Vena jugularis zu resezieren. Im Anschluss daran bekam der Pat. septische Temperaturen, — es zeigte sich bei einer stumpfen Eröffnung der Wunde, trotz sorgfältiger Drainage der Operationswunde, eine Eiterretention. Es gelang, den Pat. unter Anwendung aller zu Gebote stehenden Mittel der modernen medizinischen Wissenschaft zu retten und heute ist er ausser Gefahr und auf dem Wege der Rekonvaleszenz.

2. Leider ist der 2. Pat., den ich Ihnen, meine Herren, vorstellen wollte, nicht an der Klinik. — Daher will ich Ihnen nur kurz berichten. Es handelt sich um einen Hauptmann, der an der Isonzofront durch einen Granatsplitter verwundet wurde. Der Einschuss war über dem linken Nasenbein, der Splitter wurde aus dem weichen Gaumen über der rechten Tonsille in einem Feldspital entfernt. Derzeit besteht eine Narbe über dem linken Nasenbein und eine Sensibilitätsstörung im Bereiche des II. Trigeminusastes rechts sowie eine katarrhalische Affektion der linken Kieferhöhle. Das Septum ist nicht durchschlagen, es muss daher angenommen werden, dass der fünfkronenstückgrosse Granatsplitter am Boden der linken Nasenhöhle nach rückwärts glitt und zwischen den beiden Blättern des weichen Gaumens stecken blieb. Die Kieferhöhlenerkrankung bessert sich unter konservativer Behandlung zusehends. Hanszel.

---

b) Oto-Laryngologische Gesellschaft in Stockholm.

Sitzung vom 28. Januar 1916.

Vorsitzender: Prof. G. Holmgren.

Carlström hielt einen Vortrag über die Nebenhöhlen der Nase vom röntgenologischen Standpunkt.

Diskussion: Forsell, Carlström, Holmgren, Forsell, Berggren, Charlier, Holmgren und Forsell.

Rudberg berichtete über einen Fall vom Fremdkörper im Larynx, der intralaryngeal glücklich entfernt worden war.

Sitzung vom 25. Februar 1916.

Vorsitzender: Prof. G. Holmgren.

Holmgren berichtete über 3 Fälle vom Cancer maxill. super. und demonstrierte 2 von diesen, die mit gutem Erfolg operiert waren.

Stangenberg berichtete über 3 Fälle von Sehstörungen, deren Aetiologie in entzündlichen Affektionen der Nebenhöhlen der Nase zu finden war.

Im Anschluss erinnerte Berggren kurz an die Untersuchungen, die er und Ploman auf diesem Gebiete gemacht hatten.

Sitzung vom 31. März 1916.

Vorsitzender: Prof. G. Holmgren.

Rudberg berichtete über einen Fall von Ethmoiditis chron., der mit Stauungspapille und Abducensparese kompliziert war.

Holmgren erwähnte einen Fall von Endotheliom der linken Kieferhöhle, der von ihm operiert war.

Charlier berichtete über einen Fall von Stirnhöhlenempyem mit Komplikationen.

Sitzung vom 28. April 1916.

Vorsitzender: Prof. G. Holmgren.

Holmgren demonstrierte einen Fall von Angioma simplex laryngis, bei dem der Tumor mit galvanokaustischer Schlinge entfernt war.

E. Stangenberg.

VII. Briefkasten.

Privatdozent Dr. W. Herzog, bisher Oberarzt an der otiatrischen Klinik in München, ist zum Professor für Hals-, Nasen- und Ohrenkrankheiten nach Innsbruck berufen worden.

Für die Redaktion verantwortlich Prof. Dr. G. Finder, Charlottenburg, Augsburger Str. 38.
Druck von L. Schumacher, Berlin N. 4.

Internationales Centralblatt

für

Laryngologie, Rhinologie

und verwandte Wissenschaften.

Jahrgang XXXII. Berlin, August. 1916. No. 8.

I. Referate.

a) Allgemeines, obere Luftwege.

1) **Alexander C. Howe** (New York). **Anaphylaktische Zustände in den Luftwegen. (Anaphylactic conditions of the respiratory tract.)** *New York med. journ. 15. April 1916.*

Rhinitis vasomotoria und Asthma sind anaphylaktische Symptome oder das Resultat einer Absorption von Protein in einem sensitiven Individuum durch die Luft- oder Ernährungswege. Auf dieser Grundlage baut Verf. eine Theorie auf, die manches Interessante darbietet. Als Beweis aber, dass Rhin. vasom. oder Heufieber und Asthma absolut identische Erscheinungen sind, zitiert er die vom Ref. konstatierten intrabronchialen Befunde beim Asthma während einer Attacke. (Beim Asthma sind aber die intrabronchialen Befunde während der Intervalle gleichfalls von Bedeutung. Ref.)

FREUDENTHAL.

2) **R. Hoffmann. Die plasmazellulären Erkrankungen der oberen Luftwege.** *Zeitschr. f. Ohrenheilk. Bd. 71. S. 208.*

Verf. bringt eine Zusammenstellung der bisher in der Literatur bekannten Fälle von plasmazellulären Tumoren in den oberen Luftwegen und unterzieht sie einer kritischen Würdigung.

KOTZ.

3) **C. E Benjamins** (Utrecht). **Einige vergleichende Betrachtungen über das Vorkommen von Hals-, Nasen- und Ohrenkrankheiten in Java und den Niederlanden. (Eenige vergelyhende gegevens mit de neus-, heel-, oorheelkundige praktyk op Java en in Nederland.)** *Nederl. Tijdschr. v. Geneesk. I. 1916.*

Im allgemeinen kommen adenoide Vegetationen auf Java ebenso häufig vor wie in Holland. Es scheint, als ob einige reflektorische Erscheinungen (Bettnässen, Zähneknirschen) auf Java öfter vorkommen, während in Utrecht mehr Gehörstörungen gefunden werden, welche B. dem kälteren Klima zuschreiben will. Ferner erwähnt Verf. die grössere Neigung zu Nachblutungen bei den indischen Nasenleidenden.

VAN GILSE.

4) **G. Wüstmann. Zur Jod- und Quecksilbertherapie bei Schleimhauttuberkulose der oberen Luftwege.** *Zeitschr. f. Ohrenheilk. Bd. 66. S. 28.*

Aus einigen älteren in der Literatur niedergelegten Beobachtungen und aus dem günstigen Verlauf dreier in der Körner'schen Klinik mit Jodkali resp. kombinierter Jodkali-Hg-Therapie behandelter Fälle von ausgedehnter Tuberkulose des Pharynx und Larynx, bei deren einem Verf. selbst „eine Tuberkulose auf luetischer Basis" zugibt, folgert W., dass „die interne Jodkalibehandlung viele Schleimhauttuberkulosen in den oberen Luftwegen zur Heilung bringt". Die lokale Zufügung von Wasserstoffsuperoxyd zur Jodkalibehandlung nach Pfannenstill hält W. hier von zweifelhaftem Werte.

FINDER.

5) **M. H. Gordon. Die wachstumverhindernde Wirkung des Speichels auf den Meningokokkus. (The inhibitory action of saliva on growth of the meningococcus.)** *British med. journ. 17. Juni 1916.*

Das Ergebnis der Versuche des Verf.'s ist folgendes:

Normaler Speichel verhindert das Wachstum des Meningokokkus auf festen künstlichen Nährböden.

Speichel von Meningokokkenträgern hat eine ähnliche Wirkung.

Nasenschleim gesunder Personen hat nicht so starke wachstumhemmende Wirkung auf Meningokokken.

Frischer Speichel, der hundertfach verdünnt ist, verliert seine wachstumhemmende Wirkung nicht ganz.

Der Antagonismus zwischen Speichel und Wachstum der Meningokokken in Kultur ist so ausgesprochen, dass, wenn einer Menge von Bouillon, die annähernd 1000 Millionen lebende Meningokokken enthielt, die gleiche Menge Speichel hinzugefügt wurde, kein Wachstum eintrat.

Diese Antimeningokokkenwirkung des Speichels beruht auf seinen lebenden Bakterien.

Eine junge Bouillonkultur aus Speichel ist mindestens so wirksam wie frischer Speichel, was die Antimeningokokkenwirkung anbetrifft. Wenn man die Bouillon aber durch ein Berkefeldfilter hat gehen lassen oder die in ihr enthaltenen Bakterien durch Hitze abtötet, so verliert die Bouillon ihre Antimeningokokkenwirkung.

Die Hauptwirkung im Speichel scheint den gemischten Speichelstreptokokken zuzukommen.

Diese Beobachtungen zeigen, wie wichtig es ist, dass man eine Beschmutzung mit Speichel vermeidet, wenn man bei Personen, welche verdächtig sind, Meningokokkenträger zu sein, einen Ausstrich aus dem Nasenrachen macht.

FINDER.

6) **Coulomb. Prophylaxe der Meningitis cerebrospinalis, der Grippe, der Eruptionsfieber der Anginen nach der Vincent'schen Methode. (La prophylaxie de la méningite cérébro-spinale, de la grippe, des fièvres éruptives et des oreillons par la méthode de Vincent.)** *Réunion médico-chirurgicale de Montpellier. 20. Mai 1916.*

Die Methode besteht darin, durch eine präventive Desinfektion der Nase, Mundhöhle und des Nasenrachens den Infektionskrankheiten, deren Lokalisation

oder Eingangspforte in der Mund- oder Nasenhöhle sich befindet, vorzubeugen. Die Beobachtungen erstrecken sich auf 600 Soldaten, besonders während einer Epidemie von Meningitis cerebro-spinalis. Die Massnahmen bestanden in 3mal täglichem Gurgeln mit Wasserstoffsuperoxyd, Pinseln der Mandeln und des Pharynx mit Jod-Jodkalilösung, ferner 3mal täglich Naseninhalationen nach Vincent (langsames Inhalieren, abwechselnd durch jedes Nasenloch) mit folgender Mischung: Jod 20 g, Guajakol 2 g, Acid. thymic. 0,25 g, 60 proz. Alkohol 200g. Die Mischung wird in mehrere kleine Tassen gegossen, die ihrerseits auf einem Drahtnetz in heissem Wasser stehen. Dauer der Inhalation 2 Stunden. Gleich nach Anwendung dieser Behandlung hörten die Neuinfektionen auf, während vorher täglich ein neuer Fall von Meningitis aufgetreten war. Ein Wiederaufflammen der Krankheit durch eine exogene Ansteckung wurde sofort unterdrückt. Bei 15 Meningokokkenträgern waren nach 4tägiger Behandlung keine Meningokokken mehr im Nasenrachenschleim auffindbar.

FINDER.

7) **A. Janda** (Lublin). **Akute Halsaktinomykose.** Demonstration am feldärztlichen Vortragsabend der Militärärzte der Stadt Lublin. *Beil. der Wiener med. Wochenschrift. No. 3. 1916. „Der Militärarzt.“ 50. Jahrg. No. 2.*

Vom linken Unterkieferaste breitete sich im Verlaufe einiger Wochen ein bretthartes Infiltrat dermassen aus, dass es das Bild einer Angina Ludovici ergab. Die Inzision ergab dicken Eiter mit zahlreichen, dem freien Auge sichtbaren typischen Aktinomyzeskörnchen.

O. CHIARI.

8) **H. F. O. Haberland. Die direkte Einpflanzung des N. hypoglossus in die Gesichtsmuskulatur bei Schussverletzung des N. facialis.** Verein für wissenschaftl. Heilkunde in Königsberg i. Pr., Sitzung v. 20. 12. 1915. *Deutsche med. Wochenschr. No. 15. S. 465. 1916.*

Ausgehend von dem vom Verf. zuerst experimentell gebrachten Nachweis, dass ein Nerv, der in einen entnervten Muskel direkt eingepflanzt wird, nach geraumer Zeit den Muskel auf Reiz hin zur Kontraktion bringt, hat H. in 3 Fällen von Fazialislähmung mit gutem Resultat folgendes operatives Verfahren eingeschlagen. Verf. präpariert den peripherischen Teil des N. hypoglossus, wo er seine Endzweige in die Muskulatur senkt, durchschneidet den Nerven möglichst peripherisch und stellt ihn bis zu der Stelle dar, wo der M. sternocleido seinen Ursprung hat. Darauf wird die Gesichtsmuskulatur, die von den mittleren Fazialisästen versorgt wird, sorgfältig präpariert und der N. hypoglossus dort hineingepflanzt, nachdem er subkutan dorthin geleitet wurde. Das Verfahren ist nach Verf. für alle Fälle empfehlenswert, wo eine Nervenpfropfung nicht möglich ist. Auch ist die Heilungsdauer gegenüber anderen Operationsmethoden bei demselben wesentlich abgekürzt.

R. HOFFMANN.

9) **George Fetterolf** (Philadelphia, Pa.). **Blutungen aus der Nase und dem Halse. (Hemorrhage from the nose and throat.)** *Pennsylvania med. journ. Juli 1915.*

Verf. behandelt 1. die Massnahmen bei der spontanen Epistaxis; 2. solche nach Tonsillektomien; 3. nichttraumatische Blutungen im Halse. Ad 3 glaubt Verf., dass alle diese Blutungen aus den Lungen kommen, und deswegen sollte

man es nie unterlassen, die Brustorgane zu untersuchen, wenn die blutende Stelle nicht im Pharynx oder Larynx gefunden werden kann. Auf diese Weise entdeckt man nicht selten beginnende Tuberkulose der Lungen. FREUDENTHAL.

10) **Francis J. Quinlan** (New York). **Die Bedeutung der Blutungen bei Operationen in der Nase und im Halse. (Significance of hemorrhage in operations on the nose and throat.)** *Medical Record. 15. April 1916.*

Die wichtigsten Teile in bezug auf Blutungen sind das knorpelige und knöcherne Septum, sowie die Gaumenbogen. Aetiologisch wichtig sind von Bedeutung: 1. unvollkommene Entfernung abgetrennter Gewebe, 2. Anomalien der Gefässe, 3. Entzündungszustände, 4. Anästhetika. a) Chloroform, Aether usw. rufen eine Kongestion der Gefässe hervor und können zu Blutungen während der Operation führen; b) lokale Anästhetika bringen häufig verspätete Blutungen hervor. 5. Hämophilie sowie andere abnorme Zustände des Blutes, wie sie bei Purpura haemorrhagica, Leukämie und Anämie vorkommen.

Die Therapie ist gleichfalls lokaler und allgemeiner Natur. Zu den lokalen Massnahmen in der Nase gehört auch die Tamponade, die nur angewendet werden soll, wenn kein einzelnes blutendes Gefäss sichtbar ist, die hintere Tamponade nur in extremen Fällen.

Bei Tonsillarblutungen ist das Wichtigste absolute Ruhe, d. h. auch nicht Gurgeln und nicht Schlucken (um das letztere zu erzielen, ev. einen Pfropfen zwischen die Zähne tun). Ferner Digitalkompression, Klammern oder Naht, und schliesslich als letztes Hilfsmittel die Ligatur der Carotis comm., eine gefährliche Operation.

Für die allgemeine Behandlung kommen in Betracht die Einspritzung von Diphtherieantitoxin, Pituitrin, Calcium lact. und anderes. FREUDENTHAL.

11) **H. Finsterer** (Wien). **Aenderungen in der chirurgischen Indikationsstellung hinsichtlich der Operationseinwilligung seit Anwendung der Lokalanästhesie.** *Wiener med. Wochenschr. No. 2. 1916.*

Der Vortrag, den Verf. am 28. Okt. 1915 im k. k. Garnisonspital Nr. 2 gehalten hat, ist nicht in letzter Linie von militärischem Interesse; F. vertritt darin den Standpunkt, dass es in dieser Zeit nur gerecht und billig wäre, die absolute Notwendigkeit der Operationseinwilligung aufzuheben, und er schlägt vor, dass eine autoritative Behörde (chirurgische Kliniker und Fachchirurgen aus den Garnisonspitälern) gegebenenfalls das bindende Urteil abgeben solle, wie etwa bei Superarbitrierungskommissionen. O. CHIARI.

b) Nase und Nasenrachenraum.

12) **Unna** (Hamburg). **Hautaffektionen des Naseneinganges.** *Derm. Wochenschr. Bd. 28. 1916.*

Bei den trockenen Affektionen des Naseneinganges ist das schädigende Moment nicht das Taschentuch, sondern der bohrende Finger; je nachdem dieser den Staphylokokkus oder den Streptokokkus überträgt, kommt es zu Follikulitis der

Vibrissen oder zum umschriebenen Erysipel. Bei der Follikulitis Ausziehen der Vibrissen, Reinigung der Nase und Bepinseln der Stellen mit Ichthyol, beim umschriebenen Erysipel Ichthyolpinselungen äusserlich und innerlich. SEIFERT.

13) **Alexander C. Howe** (Brooklyn, N. Y.) **Das Verhältnis von Nasensymptomen zur Amoebeninfektion der Nase und des Mundes. (Relation of nasal symptoms to entamebic infections of nose and mouth.)** *Med. Record. 9. Oktober 1915.*

Eine wohlcharakterisierte Symptomengruppe, die unter dem Bilde einer akuten Coryza plötzlich erscheint und ebenso plötzlich verschwindet, zeigt häufig Amöben in der Nase oder im Munde. (Besonders oft wurden Amöben in den Eiterhöhlen des Gaumens gefunden; Pyorrhoea alveolaris!). Die Chronizität der Symptome ist bedingt durch die Anwesenheit von Amöben an der Ursprungsstelle des Reizes. Ferner rühren die Nasen- wie einige allgemeine Symptome von einer Toxämie oder einer durch Resorption der Proteine entstandenen Anaphylaxis her. Emetin zeigte sehr gute Erfolge. FREUDENTHAL.

14) **Arthur Fritsche** (Leipzig). **Nasendeformationen und ihre Korrektionen.** *Würzburger Abhandlungen. XV. 12. 1916.*

Verf. bringt nach einer Literaturübersicht über die bisher geübten Methoden der Nasenplastik, die übrigens nicht frei von Irrtümern ist, zwei Fälle von Nasendefekten, die mit einer gelatinösen Masse (nach Salomon) ergänzt sind, welche der von Henning, Zinsser, Warnekros angewandten ähnelt, aber auch wie diese zusammenschrumpft. Verf. meint zum Schluss, dass derartige Prothesen die chirurgische Nasenersatzplastik nicht verdrängen, sondern als Notbehelf „bis zur Ausführung einer chirurgischen Plastik interimistisch dienen sollen", — eine Auffassung, der sich Referent anschliesst. JAQUES JOSEPH (BERLIN).

15) **Emil Schepelmann** (Bochum). **Alloplastischer Nasen- und Ohrenersatz.** *Deutsche Zeitschr. f. Chir. Bd. 134. S. 431. 1915.*

Verf. beschreibt seine Modifikation des Zinsser'schen Verfahrens des plastischen Ersatzes mittelst einer Gelatine-Leim-Glyzerinmasse, der Zinnober und Zinkweiss behufs Erzielung einer Fleischfarbe zugesetzt werden. DREYFUSS.

16) **Steinthal** (Stuttgart). **Beiträge zur Rhinoplastik nach der italienischen Methode.** *Bruns' Beitr. z. klin. Chir. Bd. 94. S. 424. 1914.*

St.'s Methode besteht in Bildung von Wanderlappen, die er entweder von der Haut des Sternums auf den Unterarm oder von der seitlichen Brustwand auf den Oberarm und von da auf die Nase überpflanzt. Beschreibung einiger Fälle mit Beigabe von Farbenphotographien. DREYFUSS.

17) **Johnson** (Sa. Katharina, Brasilien). **Neue Wege für die Plastik mit subkutanen Knorpel- und Knochenspangen.** *Zentralbl. f. Chir. Bd. 20. 1916.*

In einer technisch relativ einfachen, jedenfalls gegenüber grossen Knochenplastiken ungefährlichen Weise wird nach Lokalanästhesie an der Seite der Nase ein scharf gebahnter Kanal unter der Haut gemacht und auf einer Hohlsonde eine vorher von der Rippe entnommene Knochenspange eingeführt. SEIFERT.

18) **Klocke** (Berlin). **Herstellung künstlicher Gesichtsprothesen.** Mit einem Vorwort von Geh. Rat Prof. Passow. *Med. Klinik. Bd. 21. 1916.*

Für die Anfertigung von Prothesen (Ohr, Nase, Augen) wird genaue Vorschrift gegeben, die Prothesenmasse besteht der Hauptsache nach aus gebleichter Gelatine, die Prothesenform bekommt der Patient mit, um sich selbst immer wieder neue Prothesen anfertigen zu können.

SEIFERT.

19) **Lesser. Plastischer Ersatz der verlorenen Nasenspitze aus der Haut des Nasenrückens selbst.** *Münchener med. Wochenschr. Feldärztl. Beil. No. 14. S. 513. 1916.*

Da bei Benützung einfacher Lappen die Luftdurchgängigkeit nicht immer befriedigend ist, hat Verf. bei einem durch Säbelhieb entstandenen Nasendefekt eine Plastik in der Art der Thiersch'schen Operation der Epispadie ausgeführt, wobei sowohl nach dem Naseninneren zu wie nach aussen Epidermis zu liegen kam.

KOTZ.

20) **Schlesinger. Ueber die erste Versorgung bei Nasenverletzungen.** *Münchener med. Wochenschr. Feldärztl. Beil. No. 14. S. 513. 1916.*

Um Verwachsungen im Naseninneren zu verhindern, empfiehlt Verf., schon möglichst bald nach der Verletzung mit einfacher Tamponade beider Nasenhälften zu beginnen, welche leicht auch vom Nichtspezialisten ausgeführt werden kann. Die Gazestoffe (am besten Jodoformgaze) sind mindestens einmal täglich zu wechseln.

KOTZ.

21) **Spitzer. Prothesen für verstümmelte Nasen.** K. k. Ges. der Aerzte in Wien, Sitzung v. 7. 1. 1916. *Berliner klin. Wochenschr. No. 5. S. 126. 1916.*

Mit Hilfe einer Nasenform können sich die Patienten aus einer Gelatinemasse eine Nasenprothese nach Bedarf herstellen. Die Technik ist einfach, die Nase klebt gut an und macht einen natürlichen Eindruck. Da dieselbe jedoch allmählich eintrocknet, muss sie alle zwei bis zehn Tage neu gemacht werden.

R. HOFFMANN.

22) **Zinsser. Zur Technik der Anfertigung künstlicher Nasen.** *Münchener med. Wochenschr. Feldärztl. Beil. No. 14. S. 511. 1916.*

Ergänzung zu einer in der Münch. med. Wochenschr., 1913, Nr. 49, S. 2734, gegebenen Anleitung zur Herstellung künstlicher Nasen nach Hennig aus einer Gelatinemasse. Verf. steht auf dem Standpunkt, dass man bei Nasenverstümmelungen „zunächst einmal einen ernsthaften Versuch mit der Prothese machen sollte. Kann nach einiger Zeit der Kranke sich mit der Prothese nicht anfreunden, dann ist es immer noch Zeit, eine Plastik zu machen, während eine misslungene Plastik durch eine Prothese meist nicht mehr zu verdecken ist."

KOTZ.

23) **P. J. Mink. Ueber die Funktion der Nebenhöhlen der Nase.** *Archiv für Laryng. Bd. 29. S. 453.*

Verf. beschäftigt sich mit den Luftströmen in der Nase; er unterscheidet von dem Hauptstrom einen durch die hinteren Nebenhöhlen bewirkten hinteren Nebenstrom und einen durch die vorderen Nebenhöhlen bedingten vorderen Neben-

strom. Ersterer hat eine besondere Beziehung zum Riechen; ferner haben aber beide Nebenströme das Gemeinsame, dass sie das Schleimhautgebiet, das von der inspirierten Luft getroffen wird, vergrössern, also den Reiz, der von dieser Luft bewirkt wird, verstärken. Verf. bespricht den Einfluss, den dieser Reiz sowohl auf die Tiefe der Inspiration hat, als auch durch Vermittelung des Ganglion Gasseri auf die Vasodilatatoren der Regio bucco-facialis, sowie durch den Nervus naso-ciliaris auf das Auge.

FINDER.

24) **Willy Pfeiffer. Beitrag zum Wert des axialen Schädelskiagramms.** Mit 8 Tafeln und 8 Textfiguren. *Archiv f. Laryng. u. Rhinol. Bd. 30. H. 1. S. 1.*

Pfeiffer will durch seine Ausführungen den Wert der axialen Schädelaufnahme bei der Röntgenuntersuchung besonders hervorheben. Er beschreibt die Technik der vertikomentalen Aufnahme, der submento-vertikalen Aufnahme an der Hand von schematischen Zeichnungen, bespricht das Normalbild vom mazerierten Schädel und bespricht ausführlich den Wert der axialen Aufnahme in anatomisch-topographischer Beziehung und in Krankheitsfällen, bei einseitiger Keilbeinhöhleneiterung und bei der Stirnhöhleneiterung. Auch bei Tumoren und Frakturen und besonders bei Kriegsverletzungen des Gesichtsschädels, Schussfrakturen des Ober- und Unterkiefers haben sich die axialen Aufnahmen gut bewährt; fernerhin ist hervorzuheben die vortreffliche Darstellung der Schläfenbeine im axialen Bilde zu diagnostischen Zwecken bei Frakturen des Schläfenbeins und bei entzündlichen Erkrankungen des Warzenfortsatzes.

B. BAGINSKY.

25) **F. Diebold** (Zürich). **Sekretfärbung als Hilfsmittel zur Diagnose der Nasennebenhöhleneiterungen.** *Archiv f. Laryng. u. Rhinol. Bd. 30. H. 2. S. 200.*

Nach dem Vorgange von Burger verwendet Diebold das Hexaäthylviolett bzw. die Färbung der Sekrete mit diesem Farbstoff als Hilfsmittel zur Diagnose der Nasenhöhleneiterungen; er führt ein kleines Stück, welches an einen Sonderknopf angeschmolzen ist, in die erkrankte oder zu untersuchende Nebenhöhle ein. Nach Diebold's Meinung nimmt eingedicktes Sekret die Farbstofflösung nicht in sein Inneres auf, und eine Verschmelzung von eingedicktem Schleim oder Eiter mit dem aus der etwaigen Nebenhöhle ausfliessenden blauen Sekrete findet im allgemeinen nicht statt, so dass man nach Diebold's Vorstellungen die Provenienz der Sekrete auf diese Weise vielfach feststellen kann (?).

B. BAGINSKY.

26) **Hans Hirschfeld** (Berlin). **Chronische lymphatische Leukämie, im Anschluss an eine langdauernde Eiterung entstanden, mit Infiltration der Nase und der angrenzenden Gesichtshaut.** *Berliner klin. Wochenschr. No. 14. S. 365. 1916.*

Mitbeteiligung der Haut bei der myeloiden Leukämie ist eine grosse Seltenheit. Fast alle dieser Fälle sind lymphatische Leukämien oder Aleukämien. Mit Vorliebe ist die Gesichtshaut befallen, wie im vorliegenden Fall. Auch solche Fälle sind selten. Die Diagnose der leukämischen Hautaffektion ist schwierig, wenn, wie das H. beobachtet hat, diese als erste Manifestation der Leukämie auftritt.

R. HOFFMANN.

27) **A. de Kleyn** und **H. W. Stenvers** (Utrecht). **Ueber den Nutzen der Röntgendiagnostik bei Erkrankungen der Stirnhöhlen. (Over het nut der Röntgendiagnostick by aandoeningen van de vorhoofdsholten.)** *Nederl. Tijdschr. voor Geneesk. I. No. 19. S. 1618.*

Kasuistische Mitteilung von zwei Fällen, bei welchen rhinologisch nichts gefunden wurde, während durch Röntgenbilder die Diagnose richtig gestellt werden konnte. In beiden Fällen bestanden chronische Entzündungen, welche starke Kopfschmerzen verursacht hatten. VAN GILSE.

28) **J. C. Henkes** (Middelburg). **Ein Fall von gangränöser Entzündung der Stirnhöhle und eitriger Entzündung der Siebbeinzellen mit Durchbruch in die Orbita. (Een geval van gangraeneuse ontsteking van den voorhoofdsboezem en etterige ontsteking van de zeefbeencellen met doorbraak naar de ooghuil.)** *Nederl. Tijdschr. voor Geneesk. I. No. 26. 1916.*

Titel besagt den Inhalt. VAN GILSE.

29) **Edward L. Pratt** (New York). **Trichinese unter dem Bilde von Sinusitis frontalis. (Trichinosis simulating frontal sinusitis.)** *Journ. amer. med. assoc. 9. Oktober 1915.*

Bericht über 3 Fälle, in denen es Verf. möglich war, die Diagnose auf Trichinose zu stellen, nachdem alle Symptome auf die Nebenhöhlen hingedeutet hatten. Die Differentialdiagnose gründete sich 1. auf die Anwesenheit von Oedem der Augenlider (einmal auch des Gesichts), ohne Oedem an irgend einer anderen Stelle, 2. den negativen Nasenbefund (in einem Falle war aber anfangs ein Empyem der Kieferhöhlen vorhanden). 3. die Anamnese und 4. die Eosinophilie. FREUDENTHAL.

30) **A. de Kleyn** (Utrecht). **Chondrom der Schädelbasis, als adenoide Vegetation entfernt. (Chondroom der schedelbasis vernigderd als adenoied.)** *Nederl. Tijdschr. voor Geneesk. I. No. 4. S. 310. 1916.*

Bei der Operation bekam man das Gefühl, Knorpel zu durchschneiden. Am entfernten Tumor wurde dann mikroskopisch die richtige Diagnose gestellt. Nach vier Jahren noch kein Rezidiv. VAN GILSE.

c) Mundrachenhöhle.

31) **F. A. Meyer. Alveolarpyorrhoe, Angina und Mundgeschwüre. (Alveolair pyorrhoea, angina tonsillaris, ulceraties in den mend.)** *Nederl. Tijdschr. voor Geneesk. I. S. 1223. 1916.*

Hervorgehoben wird das häufige Zusammentreffen von Alveolarpyorrhoe und Angina. Die rezidivierenden Anginen bleiben oft aus nach Heilung der Pyorrhoe. VAN GILSE.

32) **Reischig. Ein Radiumhalter für die Mundhöhle.** *Zeitschr. f. Ohrenheilk. Bd. 71. S. 225.*

Das Instrument ist so gearbeitet, dass es vom Patienten mit den Zähnen gehalten werden kann und die Fixation der Radiumkapsel an jeder beliebigen Stelle der Mundhöhle und des Gaumens ermöglicht. KOTZ.

33) **Erich Sonntag. Ausgedehntes Haemangioma cavernosum der Unterlippe und Zunge, sowie dessen Behandlung.** *Archiv f. klin. Chir. Bd. 104.*

Beschreibung eines Falles unter Beigabe zahlreicher Abbildungen. Der grösste Teil des Tumors wurde in mehrzeitigen operativen Eingriffen entfernt, die kleineren Hämangiome wurden nach Payr mittels Magnesiumspickung behandelt, die in Einführung von kleinen Pfeilen aus reinem Magnesiumblech bestand. Näheres im Original. DREYFUSS.

34) **Harry Sicher. Die Entwicklung des sekundären Gaumens beim Menschen.** *Anat. Anzeiger. Bd. 47. 6. Januar 1915.*

Nach einem geschichtlichen und kritischen Ueberblick über diese Frage kommt S. auf Grund von Studien an einschlägigem Embryonenmaterial (23, 27,5, 28,5 mm Länge) zu folgenden Schlüssen:

Die Anlage des Tegmen oris und des weichen Gaumens wird durch die anfänglich vertikal gestellten Gaumenleisten dargestellt, welche seitlich neben der Zunge gelegen sind.

Die Entfernung der zwischen den Gaumenplatten gelegenen Zunge vom Dache der primitiven Mundhöhle geschieht durch das Vorwachsen des Unterkiefers und der Zunge.

Gleichzeitig setzt an der Basis der Gaumenplatten ein intensives Wachstum ein, welches zur Horizontalstellung der Leisten führt. DREYFUSS.

35) **Landsberger** (Berlin). **Der hohe Gaumen, seine schädlichen Einflüsse auf den kindlichen Organismus und seine Heilung.** *Archiv f. Kinderheilk. Bd. 65. H. 1. u. 2. 1916.*

Mit dem engen Gaumen ist die enge Nase vergesellschaftet, daher die Mundatmung, die Adenoiden sind nicht Ursache, sondern Folge dieses Zustandes. Die Ursache für den hohen Gaumen ist eine ererbte falsche Anlage der Zahnbeine, die nicht in schräger, nach aussen strebender Richtung und über dem Nasenboden gelagert sind, sondern in gerader Richtung nach unten und unter dem Nasenboden. Die Therapie, Druck auf die Innenwand des Kiefers soll möglichst früh einsetzen, so lange die Sutura palatina noch nicht verknöchert ist. SEIFERT.

36) **Greenfield Sluder** (St. Louis). **Die Wechselbeziehungen zwischen Aktion des Pharynx und des weichen Gaumens und ihre Bedeutung für die Diagnostik der Verhältnisse im Nasenrachenraum.** *Archiv f. Laryng. u. Rhinol. Bd. 30. H. 1. S. 66.*

Unter Wechselwirkung der Aktion des Pharynx und des weichen Gaumens versteht Sluder die aus gleichzeitiger Tätigkeit beider Teile resultierende Aktion oder Wirkung; in vorliegender Arbeit wird der Mechanismus des Leerschluckens und Würgens, namentlich soweit Nasenrachen und Mundrachen in Betracht kommen, besonders abgehandelt. Dem Zwecke dienen besondere, über einen Zeitraum von 13 Jahren sich erstreckende, in „unmethodischer Art" angestellte Experimente, welche im wesentlichen darin bestehen, dass eine Mischung von Wismutkarbonat mit Mannit auf die Oberfläche des weichen Gaumens gebracht wurde, um auf diese Weise bei den verschiedenen Bewegungen desselben die Berührungs-

punkte usw. zu markieren. Besonders überraschend war für Sluder die Verengerung (Obliteration), welche in hohem Grade im Nasenrachenraum beim Schlucken und Würgen eintreten kann.

B. BAGINSKY.

37) **P. J. Mink** (Utrecht). **Der Weg des Inspirationsstromes durch den Pharynx im Zusammenhange mit der Funktion der Tonsillen.** Mit 2 Textfig. *Archiv f. Laryng. u. Rhinol. Bd. 30. H. 2. S. 228.*

Mink hat die Frage, welchen Weg der Inspirationsstrom durch den Pharynx nimmt, durch das Experiment zu beantworten versucht, und zwar am lebenden Menschen durch eine von ihm angegebene Versuchsanordnung; der Inspirationsstrom geht nicht durch den ganzen Epipharynx, sondern verläuft in einem ziemlich schmalen Bett in der Nähe der Hinterwand und etwas lateralwärts, während er im Mesopharynx nicht an der hinteren Pharynxwand entlang läuft, sondern an der vom Zungengrund gebildeten Vorderseite dieses Kamms und auch nur in einem bestimmten Strombette in der Rachenhöhle. Diese Partien der Rachenhöhle sind ausgezeichnet durch das adenoide Gewebe, im Epipharynx durch die Luschka'sche Tonsille, im Mesopharynx durch die Gaumentonsille und die Tonsilla lingualis und Mink glaubt aus der Anwesenheit dieser Organe an den betreffenden Stellen des Pharynx ein bestimmtes Abhängigkeitsverhältnis konstruieren zu können, welches in letzter Linie besonders darin besteht, dass die eingeatmete Luft in ihrer Temperatur und ihrem Feuchtigkeitsgehalt durch die Tonsillen in geeigneter Weise beeinflusst wird.

Der Wert der vorliegenden Arbeit wird von Mink selbst richtig angegeben, indem er bemerkt, dass einige Punkte in seiner Betrachtungsweise noch einer näheren Untersuchung bedürfen; wir können dem nur beistimmen.

B. BAGINSKY.

38) **Harry Jackson** (Chicago, Ill.). **Tumoren des Ductus craniopharyngeus. (Craniopharyngeal duct tumors.)** *Journ. amer. med. assoc. 8. April 1916.*

Embryologie und Pathologie dieser auch für den Laryngologen sehr interessanten Erkrankung nebst Bericht eines Falles.

FREUDENTHAL.

39) **Fröschels. Paraffininjektionen in die Pharynxwand wegen rechtsseitiger Gaumensegellähmung.** K. k. Ges. der Aerzte in Wien, Sitzung vom 7. 1. 1916. *Berliner klin. Wochenschr. No. 5. S. 126. 1916.*

Demonstration des betreffenden Mannes.

R. HOFFMANN.

40) **N. Türk. Zur Aetiologie der Ortsveränderung der Projektile bei Steckschüssen.** *„Der Militärarzt." 49. Jahrg. No. 23. Beil. d. Wiener med. Wochenschrift. No. 39. 1915.*

Durch die Muskelbewegungen der Zunge wurde der in ihr eingelagerte Fremdkörper passiv zur Ortsveränderung gezwungen. Dieser nahm den Weg zur wenig widerstandsfähigen Narbe und wurde im Laufe der Monate spontan ausgestossen.

O. CHIARI.



41) **Merz. Ueber eine seltene retropharyngeal gelegene Bindegewebsgeschwulst mit Einschlüssen von Ganglienzellen.** *Zeitschr. f. Ohrenheilk. Bd. 72. S. 219.*

Der Tumor fand sich bei einem 17jährigen Schwachsinnigen, der ausserdem Störungen im Bereich des Sympathikus aufwies, und konnte durch Operation leicht entfernt werden. Verf. nimmt an, dass er seinen Ursprung von dem das Ganglion cervicale supremum durchziehenden und umschliessenden Bindegewebe genommen hat.

KOTZ.

42) **Brodzki** (Flensburg-Mürwik). **Beitrag zur Kenntnis des kausalen Zusammenhanges zwischen Angina und Gelenkrheumatismus und deren mögliche Folgen auf die Wehrfähigkeit.** *Berliner klin. Wochenschr. No. 16. S. 429. 1916.*

B. sah in 10 pCt. auf Angina Gelenkrheumatismus folgen, teils unmittelbar, teils auch 2, 3 und mehrere Tage, nachdem die Mandelentzündung entweder im Abheilen begriffen oder schon abgeheilt war.

Herzstörungen, wie sie Pässler (Klin.-therap. Wochenschr. Bd. 20. Nr. 9) als Folge der Tonsillitis beobachtet hat, konnte B. nicht beobachten, auch nicht die von P. beschriebenen Dysurien. Allerdings stütze sich sein Material hauptsächlich auf Beobachtungen bei Schiffsjungen. Dagegen sah B. vielfach Enuresis mit dem Rückgang der Mandelentzündung sich bessern oder gänzlich schwinden.

Weil die schweren Folgeerscheinungen der Angina die Wehrfähigkeit in Frage stellen können, ist schon bei der Einstellung der Schiffsjungen ausser der Prüfung des Gebisses auch eine genaue Untersuchung der Mandeln vorzunehmen. Besteht Tonsillenvergrösserung oder ist bereits eine Tonsillitis vorangegangen, so soll in der Zwischenzeit chirurgisch so weit behandelt werden, dass der betreffende Patient über bakteriendichte Tonsillen verfügt (Tonsillotomie oder Tonsillektomie).

R. HOFFMANN.

43) **Sverre Oftedal** (Fargo, N. D.). **Einige klinische Erscheinungen von lokaler Infektion. (Some clinical manifestations of local infections.)** *Journ. amer. med. assoc. 27. November 1915.*

O. zitiert 4 Fälle aus seiner Praxis, die die Wichtigkeit eines lokalen Herdes für eine Allgemeininfektion beweisen sollen. Fall 1: 12jähriger Knabe mit Chorea. Wurde gesund nach der Entfernung beider Tonsillen (in der linken fand sich Eiter). Fall 2: 13jähriges Mädchen leidet an Rheumatismus und Endokarditis. Nach der Tonsillotomie entstand eine hämorrhagische Nephritis und es wurde derselbe Streptococcus im Urin gefunden, wie vorher in der Mandel. Beim dritten Fall rührte die Infektion von einem Zahne und beim letzten von einer „postpharyngealen“ Eiterung her.

FREUDENTHAL.

44) **George P. Marquis** (Chicago). **Die postoperative antiseptische Behandlung der Fossae tonsillares. (The postoperative antiseptic treatment of the tonsillar fossae.)** *Journ. amer. med. assoc. 10. Juli 1915.*

Um eine starke Reaktion oder Infektion nach Entfernung der Tonsillen zu verhüten, appliziert Verf. sogleich nach der Operation eine 50proz. Lösung von Jodtinktur mit sehr gutem Erfolge.

FREUDENTHAL.

d) Diphtherie und Croup.

45) **Abraham Zingher** (New York). **Die Schick'sche Reaktion und ihre Anwendung. (The Schick reaction and its applications.)** *New York state journ. of med. März 1916.*

An der Hand von 1200 in Gemeinschaft mit Dr. Wm. H. Park im hiesigen Willard Parker Hospital beobachteten Fällen wünscht Verf. folgendes hervorzuheben: 1. Die absolute Verlässlichkeit dieser Methode. 2. Ihre Bedeutung für die Bestimmung der aktiven Immunisation bei empfänglichen Individuen, die mit einer Mischung von Diphtherietoxin- und -antitoxin injiziert worden waren. 3. Die Methode dient, um die Diagnose klinisch zweifelhafter Fälle aufzuklären. 4. Diese Reaktion hat weitere experimentelle Beweise zu der klinischen Erfahrung hinzugefügt, dass bei sehr toxischen Fällen von Diphtherie die intravenöse Einspritzung grosser Gaben von Antitoxin indiziert ist. 5. Die erzielten Resultate scheinen darauf hinzudeuten, dass in manchen Familien ausser der Infektion mit virulenten Diphtheriebazillen noch andere Faktoren, vielleicht hereditärer Natur, massgebend sind für die Erzeugung natürlicher Immunität gegen Diphtherie. 6. Nach überstandener Krankheit konnte diese Reaktion gebraucht werden, um zu bestimmen, ob ein Individuum immun gegen eine zweite Attacke geworden ist oder nicht. 7. Sie wird auch von Vorteil sein bei Trägern von Diphtheriebazillen und wird die Indikation für eine Schutzimpfung mit Antitoxin ergeben bei solchen, die positiv reagieren, und die am Hals oder Nase operiert werden sollen. 8. In einer Anstalt ist die Methode zu verwenden, um die Verbreitung der Krankheit zu kontrollieren. 9. In Hospitälern für kontagiöse Krankheiten ist sie von Wert bei der Aufnahme von Scharlach- und Masernkranken. 10. Die in vielen allgemeinen Hospitälern eingeführte Sitte, jedem Kinde bei der Aufnahme eine Injektion von Antitoxin zu geben zur passiven Immunisierung könnte mittels der Schick'schen Methode dahin geändert werden, dass nur positiv reagierende Patienten injiziert werden. 11. In der Privatpraxis wird diese Methode viele Erwachsene und manche Kinder vor der unnötigen Immunisierung schützen.

FREUDENTHAL.

46) **Ezra Fish** (Providence, R. I.). **Die intrakutane Diphtherietoxinreaktion von Schick, sowie manche Anwendung derselben. (The intracutaneous diphtheriatoxin reaction of Schick with some of its application.)** *Providence med. journ. März 1916.*

Schlussfolgerungen: 1. $^1/_{50}$ einer M. L. D. (minimal letalen Dosis) des Diphtherietoxins wird intrakutan injiziert. 2. Eine Verdünnung ist notwendig, damit nicht mehr als 0,2 ccm der Lösung eingespritzt wird. 3. Positive Reaktion erscheint innerhalb von 24—48 Stunden. 4. Negative Reaktion bedeutet Immunität gegen Diphtherie. 5. 50 pCt. der Kinder und Erwachsenen sind immun. 6. Diese akquirieren nicht Diphtherie und brauchen kein Antitoxin. 7. Sogenannte Träger können von klinischer Diphtherie unterschieden werden. 8. Die Behandlung der Epidemien wird erleichtert. 9. Unnötige Anwendung von Antitoxin kann verhindert werden.

FREUDENTHAL.

47) **Z. von Bokay. Ueber eine besondere Form der Alveolardiphtherie bei Säuglingen.** *Zeitschr. f. Kinderheilk. Bd. 11. 1914.*

Sekundäre Alveolardiphtherie bei Rachendiphtherie ist bekanntlich nichts so seltenes. Hier handelte es sich aber um 2 Kinder, die keine Rachenerscheinungen darboten, bei denen die Diphtherie vielmehr nur als hämorrhagische Rhinitis (mit positivem Bazillenbefund) auftrat und bei der sich alsbald an den Alveolarrändern des Unterkiefers starke, schwappend ödematöse, cystenähnliche hämorrhagische Schwellungen zeigten. Am folgenden Tage waren diese dann in diphtherische Ulzerationen übergegangen. DREYFUSS.

48) **Frieda Lederer. Eine bisher noch nicht beschriebene Form von postdiphtherischer Lähmung; einseitige Paralyse des Hypoglossus.** *Archiv f. Kinderheilk. Bd. 65. S. 279. 1916.*

Der Titel besagt den Inhalt. DREYFUSS.

49) **Hedinger. Herztod bei Diphtherie.** Med. Ges. zu Basel, Sitzung vom 2. 3. 1916. *Berliner klin. Wochenschr. No. 14. S. 381. 1916.*

Fall 1. 4jähriges Kind. Mikroskopisch Verfettung des Myokards und des His'schen Bündels. Tod 10 Tage nach Beginn der Diphtherie, vorübergehende Erscheinungen von Adams-Stockes. Fall 2. 6jähriger Patient mit ausgedehnter Thrombose beider Herzohren. R. HOFFMANN.

50) **A. Bynen** (Breda). **Intubation bei Diphtherie. (Intubatie by diphtheritis.)** *Nederl. Tijdschr. voor Geneesk. I. No. 1. S. 59. 1916.*

Nach des Verf.'s Ansicht ist die Intubation ein sehr geeignetes Verfahren auch für den nicht geschulten Arzt, welcher in ungünstigen häuslichen Verhältnissen Hilfe bringen muss. VAN GILSE.

e I) Kehlkopf und Luftröhre.

51) **Josef Schreiber. Ueber den Einfluss der Kastration auf den Larynx der grossen Haussäugetiere.** *Anat. Anzeiger. No. 5/6. 1916.*

Untersuchungen von Kehlköpfen von männlichen, weiblichen und kastrierten Pferden und Rindern ergaben:

Die im Jugendstadium ausgeführte Kastration der männlichen Individuen unserer grossen Haussäugetiere übt einen wachstumsändernden Einfluss auf den Larynx aus.

Beim Pferd besteht diese Beeinflussung in einer Abänderung der Formbildung der Knorpel und in einer Verlängerung der Ligamenta vocalia.

Der Larynx des frühkastrierten Rindes bleibt auf einer mehr infantilen Stufe, welche an Grösse und Form dem weiblichen Kehlkopf nahesteht. DREYFUSS.

52) **R. Imhofer** (Prag). **Ueber das elastische Gewebe im Stimmbande alter Individuen, nebst Bemerkungen zur Technik der gleichzeitigen Fett- und Elastikafärbung.** *Zentralbl. f. allg. Pathol. Bd. 25. No. 8. 1914.*

Färbetechnische Bemerkungen zur Differenzierung der Fett- und elastischen

Gewebe. An dem elastischen Gewebe im Stimmband alter Individuen hat Verf. keine Besonderheiten gegenüber Jugendlichen entdecken können. DREYFUSS.

53) **E. A. Lüken. Ein- und gleichseitige Vagus- und Akzessoriusläsion und vollkommene Taubheit nach Schädelbasisfraktur.** *Archiv f. klin. Chir. Bd. 104.*

Gut beobachtete Fälle dieser Art zählen immer noch zu den Seltenheiten. Sie sind für die Lösung der Frage der Innervation der Pharynx- und Larynxmuskulatur von Wichtigkeit.

Im vorliegenden Fall restituierte sich die Lähmung des Akzessorius nach $7^1/_2$ Monaten, der Vagus blieb dauernd gelähmt. Die Mm. sternocleidomastoideus und trapezius, ebenso die Muskulatur der hinteren Rachenwand und des Gaumensegels wurden wieder funktionsfähig, während das Stimmband, die halbseitige Kehlkopfsensibilität und die Rami oesophagei sup. dauernd gelähmt blieben.

DREYFUSS.

54) **Frank M. Adams** (Providence, R. I.). **Laryngeale Paralysen bei Tabes. (Laryngeal paralysis in tabes.)** *Providence med. journ. Mai 1916.*

Das Wesentliche dieses Artikels ist der Bericht eines Falles von Larynxkrisen, der (nach Ansicht des Ref.) nichts anderes ist, als die häufig beobachtete beiderseitige Lähmung der Abduktoren. FREUDENTHAL.

55) **de Quervain. Zur Chirurgie der Kehlkopfmuskeln.** Med. Ges. zu Basel, Sitzung vom 17. 2. 1916. *Berliner klin. Wochenschr. No. 13. S. 353. 1916.*

Bei einem 60jährigen Patienten, bei dem durch eine maligne Struma der Kehlkopf stark verlagert, um seine Achse gedreht, der rechte Postikus vollkommen gelähmt und der linke stark geschädigt war, hatte Verf. nach Entfernung der Struma den rechten Musculus cricoarytaenoideus lateralis vom Krikoidknorpel abgelöst; das rechte Stimmband kam dadurch in Kadaverstellung. R. HOFFMANN.

56) **Otto Seifert** (Würzburg). **Ueber Chondritis fibrinosa (Influenzalaryngitis).** Mit 1 Tafel. *Archiv. f. Laryng. u. Rhinol. Bd. 30. H. 1. S. 83.*

Ueber die Pathogenese der bei Influenza auf den Stimmlippen entstehenden weissen Flecke, auf welche B. Fraenkel 1890 aufmerksam gemacht hatte, besteht keine Einigkeit der Anschauungen; von einigen werden dieselben für nekrotische Epithelmassen, von anderen für fibrinöse Auflagerungen bzw. Einlagerungen gehalten. Auch S. ist nicht in der Lage, hier aufklärend zu wirken, er hält sich auch nur an das klinische Bild, welches er in 38 von ihm in der Zeit vom November 1914 bis Juni 1915 beobachteten Fällen zu beobachten Gelegenheit hatte. In sämtlichen Fällen zeigten beide Stimmlippen die charakteristischen Beläge, so dass die Einseitigkeit der Affektion, wie sie Landgraf in einem Falle zu beobachten Gelegenheit hatte, zu den Seltenheiten gehört. Die mittlere Partie der Stimmlippenoberfläche ist besonders bevorzugt, weshalb auch S. den Namen „Chorditis fibrinosa" für diese Affektion in Vorschlag bringt. Der Verlauf der Chorditis fibrinosa ist ein langsamer, die Beläge bleiben relativ lange bestehen, durchschnittliche Dauer 25 Tage. Die Therapie besteht in Menthol-Oel-Inhalationen und Instillationen derselben Lösung in den Larynx. BAGINSKY.

57) **M. Nadoleczny** (München). **Stimmlippenblutungen, Ueberanstrengung beim Singen und falsche Atemführung.** *Passow's Beiträge usw. Bd. 8. S. 304. 1916.*

Bei Sängern und Sängerinnen kann infolge Ueberanstrengung beim Singen oder beim falschen Ueben der Stimme, speziell unrichtigem Gebrauch der Atemmuskulatur, eine Blutung in die Stimmlippen auftreten. N. fand in der Literatur 20 solcher Fälle; die Krankengeschichten (gleichzeitig mit 2 eigenen Beobachtungen) werden kurz wiedergegeben. Die Stimmstörung ist verschieden, je nach der Ausdehnung der Blutung. Nach der Resorption des Blutes kehrt die Stimme wieder. Da die Stimmlippenblutungen neben Ueberanstrengungen der Stimme hin und wieder auch auf falsches Ueben der Stimme, namentlich unrichtigem Gebrauch der Atemmuskulatur bei der sogenannten Stauübung zurückzuführen sind, so demonstriert N. an der Hand von Kurven, welche mit Gutzmann's Gürtelpneumographen aufgenommen worden sind, die Vorgänge an Brust und Bauch beim Singen, und zwar bei richtigem und unrichtigem Gebrauch der Atmungsmuskulatur.

OPPIKOFER.

58) **Hoensch. Prälaryngeale Abszessbildung nach endolaryngealen Operationen.** *Zeitschr. f. Ohrenheilk. Bd. 71. S. 286.*

In 3 Fällen sah Verf. unmittelbar im Anschluss an einen endolaryngealen Eingriff einen Abszess vor dem Larynx auftreten. Für Perichondritis sprach kein Anhaltspunkt. Jedesmal trat nach kleinen Inzisionen rasch Heilung ein. Verf. nimmt an, dass es sich um eine Infektion der prälaryngealen Lymphdrüsen von der Wundfläche im Larynx aus handelt.

KOTZ.

59) **K. Kofler** und **V. Frühwald** (Wien). **Schussverletzungen des Larynx und der Trachea.** *Wiener klin. Wochenschr. No. 49. 1915.*

An der Chiari'schen Universitätsklinik kamen bis Dezember 1915 16 Schussverletzungen des Larynx und eine der Trachea zur Beobachtung und Behandlung. Einige Fälle wurden nur ambulatorisch begutachtet, und 5 weitere kamen während der Abfassung dieser Publiktion hinzu — sind aber hier nicht abgehandelt. Es folgen nun die einzelnen Krankengeschichten, aus denen zu entnehmen ist, dass es sich um 14 Verwundungen durch Gewehrprojektile und um 3 Schrapnellverletzungen handelt, davon waren 10 Durchschüsse, 3 Streifschüsse und 4 Steckschüsse. — Als zweckmässigste Einteilung der Schussverletzungen des Kehlkopfes wird vorgeschlagen: 1. in destruierende und 2. nicht destruierende Schüsse, welch letztere a) in penetrierende, b) in nicht penetrierende und c) in Tangentialschüsse (Konturschüsse) zu differenzieren wären.

Bei Besprechung der ersten Hilfeleistung im Felde wird betont, dass nur in äusserst dringlichen Fällen, also ganz ausnahmsweise, die Eröffnung im Ligamentum conicum — die Syndesmotomie — indiziert sei mit Rücksicht auf ihre späteren schweren Folgen. Im allgemeinen soll man sich bei Perichondritiden und Fisteln möglichst exspektativ verhalten, und es decken sich die an obiger Klinik gemachten diesbezüglichen Beobachtungen mit den von anderen Autoren niedergeschriebenen.

O. CHIARI.



60) **K. Schicklberger** (im Felde). **Kehlkopfdurchschuss.** *„Der Militärarzt.“ 50. Jahrg. No. 9. Beil. d. Wiener med. Wochenschr. No. 15. 1916.*

Sagittaler Durchschuss, geringes Hautemphysem ohne besondere Störung des Allgemeinbefindens, ohne Atmungsbehinderung. Beobachtungsdauer 7 Tage.

HANSZEL.

61) **D. v. Masek** (Agram). **Zwei Fälle von Larynxverletzung.** *„Der Militärarzt.“ 50. Jahrg. No. 12. Beil. d. Wiener med. Wochenschr. No. 19. 1916.*

Schrapnellkugel in der Larynxwand mittelst Laryngofissur entfernt. Komplizierter Verlauf. — Granatverletzung des Larynx mit 2 cm grossem Defekt. Tracheotomie, nach sechs Wochen Dekanülement. Heilung. — Demonstration in der Agramer Aerztesitzung vom 6. 11. 1915.

HANSZEL.

62) **Frühwald** (Wien). **Vier Fälle von Schussverletzung des Larynx und der Stirnhöhle.** *Wiener klin. Wochenschr. No. 43. 1915.*

Demonstration der Fälle in der Sitzung vom 22. 10. 1915 der k. k. Ges. der Aerzte in Wien. — An der Klinik O. Chiari's kamen bis jetzt 17 Schussverletzungen des Kehlkopfes zur Beobachtung, eine relativ hohe Zahl gegenüber dem Kriege 1870/71, wo im ganzen nur 43 Larynxschüsse beobachtet wurden. Die vier demonstrierten Fälle sind leichtere Verletzungen, bei denen die Tracheotomie umgangen werden konnte, auch die Schussverletzung der Stirnhöhle bot kein schweres Bild und es wurde die Kugel aus der Stirnhöhle entfernt, da nach dem Röntgenbild die Gefahr einer Drucknekrose der hinteren Wand bestand.

In der darauf folgenden Diskussion bemerkte Fröschels, dass in einzelnen Fällen nach Larynxverletzungen die sprachärztliche Uebungsbehandlung nötig sei, worauf Hajek meint, dass dies lediglich für gewisse Läsionen motorischer Nerven Geltung hat, gewiss aber bei chirurgischen Läsionen des Kehlkopfgerüstes und dessen Weichteile überflüssig sei.

O. CHIARI.

63) **E. Glas** (Wien). **Drei Fälle von Larynxschüssen.** *Wiener klin. Wochenschr. No. 47. 1916.*

Demonstration von drei Soldaten in der Sitzung vom 12. 11. 1915 der k. k. Gesellschaft der Aerzte in Wien.

1. Durchschuss durch die vordere Kommissurgegend. Abszess an der Incisura thyreoidea. Endolaryngeale Entfernung von Granulationen.

2. Kehlkopfschuss, Steckschuss im linken Musc. sternocl. Nach 12 Stunden Tracheotomie. Nach drei Wochen Extraktion des Geschosses, inzwischen Dekanülement. Nach einigen Tagen abermalige Tracheotomie nötig gewesen.

3. Larynxdurchschuss. Tracheotomie nach einem Monat. Man solle möglichst endolaryngeal behandeln und nur im äussersten Notfalle extralaryngeale Eingriffe vornehmen.

O. CHIARI.

64) **Feldmann. Ein röntgenographisch und laryngoskopisch bemerkenswerter Fall von Einheilung eines Schrotkornes im Kehlkopf mit Beobachtung der Kehlkopfexkursion beim Schluckakt.** *Zeitschr. f. Ohrenheilk. Bd. 66. S. 304.*

Ein Schrotkorn war in der Gegend des linken Processus vocalis, direkt unterhalb seiner Mitte, eingeheilt und hatte eine Fixationsstellung des linken

Stimmbandes bewirkt; dasselbe stand unbeweglich in Respirationsstellung, zeigte jedoch die Knickung wie bei einer Lähmung des M. interarytaenoideus. Verf. hat bei der Röntgenaufnahme die Ausschlagweite des betreffenden Korns beim Schluckakt untersucht; sie belief sich bei fast parallelem Strahlengang, also orthodiagraphisch, auf 5 $^{1}/_{3}$ cm.

FINDER.

65) **Sture Berggren. Beitrag zur Kenntnis des primären Trachealsarkomas. (Bidrag till kännedom om det primära trachealsarkomet.)** *Hygiea. Bd. 78. H. 11. 1916.*

Aus der vom Verf. gegebenen Zusammenfassung wird folgendes angeführt: Verf. berichtet über einen von ihm beobachteten Fall von primärem Trachealsarkom bei einem 56jährigen Manne. Der Tumor war im oberen Teil der Trachea, an deren vorderen Wand gelegen, von Haselnussgrösse und zeigte mikroskopisch das Bild eines kleinzelligen Rundzellsarkoms. Es wurde nach Tracheofissur entfernt und Patient war nach vier Monaten noch rezidivfrei. Beigefügt ist eine Uebersicht über vorher bekannte Fälle — im ganzen 20 —, welche die Seltenheit dieser Tumoren zeigt, sowie deren Auftreten in verschiedenen Altern und ihre relative Benignität. Infiltration der Umgebung ist nur in einem Falle konstatiert worden. Der vom Verf. mitgeteilte Fall scheint der erste zu sein, in dem Metastase beobachtet wurde (in regionärer Lymphdrüse und wahrscheinlich auch in Rippen [Röntgenbefund]).

E. STANGENBERG.

e II) Stimme und Sprache.

66) **Karl Weinberg** (Stockholm). **Studien über das Stimmorgan bei Volksschulkindern. Aus einer schulhygienischen Untersuchung.** Mit 6 Textfig. *Archiv f. Laryng. u. Rhinol. Bd. 30. H. 2. S. 175.*

Verf. hat in den Jahren 1913/14 in den Stockholmer Volksschulen Gelegenheit gehabt, eine Untersuchung der Stimmorgane der Volksschulkinder auszuführen. Diese Untersuchung, wie sie bereits anderweitig von Engel, Paulsen, Flatau-Gutzmann u. a. ausgeführt wurde, bezog sich auf den Stimmumfang in den verschiedenen Altersstufen, sowie auf das Vorkommen pathologischer Prozesse, besonders chronischer Natur mit Heiserkeit usw. Es ist die erste derartige Untersuchung, welche in den nordischen Ländern angestellt wurde. Bei der Arbeit wurde ein Protokoll benutzt, welches dem Flatau-Gutzmann'schen ähnlich war. Bezüglich des Inhalts verweise ich Interessenten auf die Arbeit selbst, welche Tabellen und Kurven in reicher Zahl enthält.

B. BAGINSKY.

67) **H. Streim. Inwieweit Ausmessungen von kymographischen Tonhöhenaufnahmen mit der Wirklichkeit übereinstimmen. Experimentelle Untersuchungen.** *Vox. H. 1—6. S. 1. 1915.*

Die Arbeit, die fast 100 Seiten Zahlentabellen enthält, eignet sich nicht zum Referat. Ihre Problemstellung lautet: Sind die kleinen Zickzacklinien in der Tonhöhenkurve Unsicherheiten der Stimme oder werden sie durch die Untersuchungstechnik bedingt? Die Frage ist noch ungelöst, aber die Fehlermöglichkeiten in der Untersuchungstechnik sind sehr eingehend nachgewiesen.

NADOLECZNY.

68) **Franz Wethlo. Zur Technik der Stroboskopie.** *Vox 1915. H. 1—6. S. 271.*

W. setzt auseinander, dass man auch mit schlechten Stroboskopen aus psychologischen Gründen noch ungefähre Bilder erhält. Für genaue Untersuchungen hat er ein durch eine kleine Pressluftturbine (mit Kohlensäure) angetriebenes Instrument konstruiert, das an das Flatau'sche Laryngoskop angebaut ist. Die Scheibe dieses Turbostroboskops enthält drei Schlitzreihen, die je nach der Tonhöhe eingestellt werden können. Das Verhältnis von Schlitzbreite zum Dunkelfeld ist ungefähr 1 : 8. Das durchschnittene Lichtbüschel hat im ungünstigsten Fall noch die halbe Breite des Schlitzes. NADOLECZNY.

69) **Clara Metz. Ein experimentell phonetischer Beitrag zur Untersuchung der italienischen Konsonantengemination.** *Vox 1914. H. 5/6. S. 201.*

Phonetische Untersuchungen über die Verschmelzung der Konsonanten im römischen, toskanischen und sizilianischen Dialekt. Bestimmungen des zeitlichen Verhältnisses zwischen Vokalen und Konsonanten. NADOLECZNY.

70) **P. Hambruch. Sprachaufnahmen mit einem Knaben aus Neumecklenburg.** *Vox. H. 5/6. S. 271.*

Grammophonaufnahmen der Eingeborenensprache. NADOLECZNY.

71) **C. E. Benjamins** (Utrecht). **Ueber den Hauptton des gesungenen oder laut gesprochenen Vokalklanges.** *Archiv f. d. ges. Phys. Bd. 154.*

Als Hauptton eines zusammengesetzten Klanges ist derjenige Partialton zu betrachten, der die grösste Energie besitzt. Für die Vokalfrage wichtig ist die Ermittelung des Haupttons eines Vokals. B.'s Methodik bestand in der Anwendung der Kundt'schen Röhren behufs Erzeugung der Staubfiguren. Untersucht wurden die Vokale A, O und U bei Personen verschiedener Stimmlagen und des Alters. Die Resultate mögen im Original nachgesehen werden. DREYFUSS.

72) **John J. McLoone** (Phönix, Arizona). **Defekte der Singstimme infolge von Erkrankungen der Nase und ihrer Nebenhöhlen. (Defects of the singing voice due to nasal and accessory sinus disease.)** *Journ. amer. med. assoc. 24. Juli 1915.*

Aufzählung der verschiedenen Erkrankungen, die eine volle Entwicklung der Singstimme verhindern können. FREUDENTHAL.

73) **Carl Amersbach. Erfahrungen über funktionelle Larynxstörungen bei Heeresangehörigen.** *Archiv f. Laryng. u. Rhinol. Bd. 30. H. 2. S. 139.*

An der Hand von 107 Fällen funktioneller Störungen des Larynx, welche Amersbach unter 3000 an Hals- und Nasenkrankheiten leidenden und von ihm beobachteten Patienten konstatieren konnte, wird die Aetiologie, Symptomatologie, Diagnose, Prognose und Therapie dieses Leidens abgehandelt. Es zeigt sich, dass die funktionelle Aphonie auch beim männlichen Geschlecht häufig vorkommen kann, und zwar in allen Lebensaltern. Sie tritt unter den verschiedenartigen klinischen Bildern auf. Stets bilateral symmetrisch betrifft sie einzelne oder Gruppen phonatorischer Muskeln in Form von Lähmungen. Das Bild der isolierten Lateralislähmung wurde in keinem Falle einwandsfrei festgestellt. Die

Diagnose konnte leicht gestellt werden, therapeutisch kam besonders die endolaryngeale Faradisation zur Anwendung. Die Prognose ist zweifelhaft; da eine Schädigung nicht zu befürchten ist, so sind Militärpersonen, bei denen die Therapie versagt, möglichst bald wieder dem Heeresdienste zuzuführen.

B. BAGINSKY.

74) **Emil Fröschels** (Wien). **Ueber den zentralen Mechanismus der Sprache.** *Deutsche Zeitschr. f. Nervenheilk. Bd. 54. 1915.*

Die lesenswerte Arbeit stellt einen weiteren Beitrag zu F.'s optisch-taktiler Methode der Therapie bei motorischer Aphasie dar.

Bei schweren Fällen von motorischer Aphasie gelangt man mit dem Vorsprechen der Worte vom Ohre aus nicht zum Ziele. F. glaubt nicht, dass die Sprache sich wiederbilden würde durch vikariierendes Eintreten der rechten Hemisphäre, wenn diese nicht schon primär am Sprechakt beteiligt wäre.

DREYFUSS.

75) **Fröschels** (Wien). **Zur Differentialdiagnose zwischen frischem traumatischem und veraltetem Stottern.** *Med. Klinik. Bd. 26. 1916.*

Das sicherste Unterscheidungsmerkmal scheint in gewissen abnormen Bewegungen mit Lautcharakter bzw. den Embolophrasien zu liegen, d. h. Flickwörtern, die nicht dem auszusprechenden Gedanken angehören. Sie werden nur gebraucht, wenn Sprachschwierigkeiten auftreten.

SEIFERT.

f) Schilddrüse.

76) **C. Hart. Die Bedeutung der Thymus für Entstehung und Verlauf des Morbus Basedowii.** *Archiv f. klin. Chir. Bd. 104.*

H. beschäftigt sich in dieser umfassenden Darstellung hauptsächlich mit 2 Fragen:

1. Welche Beziehungen bestehen zwischen Thymus und Schilddrüse?
2. In welcher Weise beeinflusst die Thymus das klinische Bild und den Verlauf der Basedow'schen Krankheit?

H. hält Thymus und Schilddrüse für synergisch wirkende Gebilde. Es ist schwer und vorderhand wohl nicht möglich, Thymus- und Schilddrüsenwirkung bei Morbus Basedowii zu trennen.

H. kommt dann auf seine anatomischen Thymusstudien zu sprechen. Man kann nach dem histologischen Bau dor Basedowthymus verschiedene Typen aufstellen:

1. Die Thymus bietet den Bau, den wir im frühen Kindesalter antreffen; kombiniert sind damit gewöhnlich infantilistische und hypoplastische Merkmale, mangelhafte Entwicklung des Genitalapparats.
2. Die Thymus zeigt das Bild der Markhyperplasie.
3. Sie zeigt bei abnormer Organgrösse und Hyperplasie ihrer Läppchen eine Verbreiterung sowohl der Mark- wie der Rindenzone.
4. Sie zeigt reine Rindenhyperplasie.



5. Sowohl die nach unserem Urteil persistente wie die hyperplastische Thymus können einer Rückbildung verfallen und die Zeichen der Involution bieten.

H. unterscheidet reinthyreogenen, reinthymogenen und thymo-thyreogenen Morbus Basedowii.

Zum Schluss bespricht er dann noch die Beziehungen des chromaffinen Systems zum Morbus Basedowii.

DREYFUSS.

77) **H. v. Haberer** (Innsbruck). **Weitere Erfahrungen über Thymusreduktion bei Basedow und Struma.** *Arch. f. klin. Chir. Bd. 105.*

12 weitere Fälle von kombinierter Strumektomie und Thymektomie. Einige der Schlussätze des Autors lauten:

1. In jedem Fall von Morbus Basedowii ist es indiziert, gleichzeitig mit der Strumektomie die etwa vorhandene Thymus zu reduzieren.

2. Es scheinen die kombinierten Eingriffe bessere Resultate zu ergeben als die blosse Strumektomie oder die blosse Thymusreduktion.

Dieser Satz ist um so vorsichtiger zu fassen als die Vergleichsobjekte höchst ungleich an Zahl sind.

3. Es gibt Basedowfälle ohne Thymus hyperplastica.

4. Es gibt auch Fälle einfacher Strumen, die durch Thymushyperplasie kompliziert und dann am besten ebenso zu behandeln sind, wie es eben für die Fälle von Basedow auseinandergesetzt wurde.

5. Die kombinierte Operation gibt einen besseren postoperativen Verlauf als es die einfache Strumektomie bei vorhandener Thymus persistens in der Regel gewährleistet.

DREYFUSS.

78) **Albert Kocher** (Bern). **Ueber Basedow'sche Krankheit und Thymus.** *Archiv f. klin. Chir. Bd. 105.*

Kocher, Vater und Sohn, legen bekanntlich der Thymushyperplasie nicht die wichtige Rolle bei, die ihr von anderen Autoren (Rehn, v. Haberer, Klose, Capelle) vindiziert wird. Die Schlussfolgerungen sind im Original nachzusehen.

DREYFUSS.

79) **Bruno Glaserfeld** (Berlin). **Die Erfolge der operativen Behandlung des Morbus Basedow.** *Mitteil. a. d. Grenzgeb. d. Med. u. Chir. Bd. 28. 1914.*

Diese preisgekrönte Arbeit der Möbius-Stiftung gibt einen erschöpfenden Ueberblick über den Stand dieser Frage.

Sie behandelt die Schilddrüsenoperationen (Geschichte, Methoden, postoperative Erscheinungen, Todesfälle, Thymustod, allgemeine und spezielle Operationsresultate, Rezidive, Indikationen und Kontraindikationen, die Stellung der inneren Mediziner zur Operation), die Thymus- und Sympathikusoperationen und die Operationen an anderen (speziell Geschlechts-) Organen bei Morbus Basedowii.

DREYFUSS.

80) **John C. MacCoy** (Paterson, N. J.) **Basedow. (Exophthalmic goitre.)** *Journ. of the med. society of New Jersey. April 1916.*

An einem sehr heruntergekommenen Mädchen unterband Mc Coy zuerst die

linke Art. thyr. sup. und injizierte 20 ccm kochendes Wasser in die Masse. Einen Monat später tat er dasselbe auf der anderen Seite. Dies wurde vorgenommen, um heftige Symptome zu erleichtern und, wenn möglich, den Weg für eine radikale Operation vorzubereiten. Nach jedesmaliger, gleich erscheinender heftiger Reaktion war jedoch das Resultat ein so gutes, dass Verf. vor der Hand wenigstens von weiteren Eingriffen absieht. FREUDENTHAL.

g) Oesophagus.

81) **Carl Hirschmann** und **Fritz Frohse** (Berlin). **Zur topographischen Anatomie des Oesophagus.** *Bruns' Beitr. z. klin. Chir. Bd. 95. S. 465. 1915.*

Topographisch-anatomische Beschreibung des intrathorakalen Verlaufs mit besonderer Berücksichtigung der intrathorakalen Oesophaguschirurgie. Beigabe von 5 Tafeln. DREYFUSS.

82) **Hirschmann. Zur topopraphischen Anatomie des Oesophagus.** Berliner Ges. f. Chir., Sitzung v. 8. 6. 1914. *Deutsche med. Wochenschr. No. 38. S. 1773. 1914.*

Darstellung vom rein topographisch-anatomischen Gesichtspunkt am fixierten Präparat unter Wahrung der normalen Lage mit besonderer Berücksichtigung der Gefäss-, Nerven- und Lymphversorgung. R. HOFFMANN.

83) **Jenckel. Elektrolyse der Speiseröhre.** Aerztl. Verein zu Hamburg, Sitzung vom 21. 3. 1916. *Berliner klin. Wochenschr. No. 19. S. 516. 1916.*

J. hat analog den guten Ergebnissen der Elektrolyse bei Harnröhrenstrikturen solche bei einer Narbenstriktur des Oesophagus, entstanden nach Salzsäureverätzung, mit vollem Erfolg angewandt. Die Frau schluckt jetzt alles und leidet nur noch an spastischen Zuständen in der Speiseröhre. Die Bougierung liess sich in diesem Falle weder von oben noch von unten durchführen.

R. HOFFMANN.

84) **Edward W. Peterson** (New York). **Bemerkungen über Oesophagusverengerung mit besonderer Berücksichtigung der durch Narben hervorgebrachten Stenosen, der Divertikel und Fremdkörper. (Remarks on esophageal obstruction, with special reference to cicatricial stenosis, diverticulum and foreign bodies.)** *Medical Record. 22. April 1916.*

Besprechung der anatomischen und histologischen Verhältnisse und Einteilung der Stenosen in 1. gutartige Narbenstrikturen (Aetiologie und Behandlung derselben), 2. pharyngo-ösophageale Divertikel (desgleichen) und 3. Fremdkörper. Ausserdem wird des Näheren auf die Operation maligner Tumoren dieser Nachbarschaft eingegangen. FREUDENTHAL.

85) **Benjamin F. Davis. Mechanismus der Entstehung hämorrhagischer Erosionen des Oesophagus. (Mechanism of the production of hemorrhagic erosions of the oesophagus.)** *Annals of surgery. Bd. 61. No. 3.*

Hämorrhagische Erosionen sind äusserst selten; sie treten im unteren Ab-

schnitt des Oesophagus als scharf umschriebene Flecken von 1 mm bis 1 cm im Durchmesser auf; sie haben eine mehr oder weniger ovale Form, sind von bräunlicher Farbe und bisweilen in Reihen angeordnet. Sie können oberflächlich sein oder sich in die Mukosa hinein erstrecken. Sie entstehen wahrscheinlich ebenso wie die gleichen Erosionen im Magen. Verf. beschreibt einen Fall.

EMIL MAYER

II. Kritiken und Gesellschaftsberichte.

Laryngologische Gesellschaft zu Berlin.

Sitzung vom 10. März 1916.

Killian: Vorstellung dreier Fälle von Stirnbein- bzw. Stirnhöhlenschuss.

Der eine Fall wurde bereits in der vorigen Sitzung vorgestellt. Der rechte Stirnlappen lag damals vor und granulierte. Die Wunde ist jetzt völlig geheilt und Patient in normaler Verfassung. Bei der Untersuchung der rechten Nasenhöhle zeigte sich diese vor kurzem ganz zugeschwollen; als bei der Untersuchung das Spekulum etwas tiefer eingeführt wurde, floss von vorn oben eine sehr grosse Menge Eiter ab. Es hatte sich ein Abszess des rechten Stirnlappens spontan in die Nase entleert. Am nächsten Tage war die Nasenschleimhaut ganz abgeschwollen und man konnte sehen, dass der Eiter da, wo der rechte Stirnlappen lag, herabkam.

Auch der zweite Fall — Zertrümmerung des rechten Stirnbeins — war in voriger Sitzung vorgestellt. Er war bereits auf dem Wege der Heilung, als plötzlich wieder Kopfschmerzen, Bewusstlosigkeit, Krämpfe in den Extremitäten, Pulsverlangsamung auf 56 eintrat. Kein Fieber. Es wurde ein Abszess im rechten Stirnlappen angenommen, was durch die Operation bestätigt wurde. Nach Entleerung des Eiters trat sofort Besserung ein.

Im dritten Falle handelt es sich um eine schwere Schussverletzung beider Stirnhöhlen mit Fistelbildung; bei der doppelseitigen Radikaloperation kam ein grosser Sequester zum Vorschein, darum herum Fissuren und bewegliche Knochenstücke, die Dura granulierend. Nachdem alles reseziert war, lagen die beiden von Dura bedeckten Stirnlappen vor, in der Mitte die Gegend des Sinus longitudinalis. Patient hatte vorübergehend hohe Temperaturen, die jedoch bald verschwanden. Es ist alles per primam geheilt.

Claus berichtet über einen tödlich verlaufenen Fall von Stirnabszess nach Zertrümmerung der Stirnhöhlenhinterwände. Die Verletzungen der dem Hirn anliegenden Nebenhöhlen müssen typisch behandelt werden. Ein- und Ausschuss sind zu revidieren, kleinere Sequester und imprimierte Knochenstücke sorgfältig zu entfernen, etwaige Verletzungen der Stirnhäute oder der Stirn sind offen zu behandeln. C. hat gesehen, dass sogar nach $1^1/_2$ Jahren bei Gelegenheit eines akuten Schnupfens es zu einer Infektion des Schädelinnern kam.

Gutzmann: Vorstellung einiger Fälle von Stimm- und Sprachstörungen durch äussere Verletzungen.

Zwei Fälle von Rekurrenslähmung und ein Fall von Tangentialschuss, der gerade durch die Sprachregion gegangen ist, die vordere zentrale Windung und auch die erste temporale Windung durch Splitter verletzt hat. Zu Anfang bestand völlige motorische und sensorische Aphasie. Sprache jetzt normal. Wegen Krampfanfällen musste er operiert werden, wobei eine Zyste entleert wurde.

Halle: 1. Fall von doppelseitiger Kieferhöhleneiterung, der wiederholt nach verschiedenen Methoden operiert worden ist und trotzdem weiter eitert. Die knöcherne Höhlenwand hat keine Kortikalis, sondern die Spongiosa liegt frei; H. nimmt an, dass es sich um eine Osteomyelitis handelt.

2. Zwei Fälle von Kieferhöhlenschüssen. Der eine Patient hat einen Schuss durch die Augen bekommen und ist beiderseits blind. Der Schuss ging durch das rechte Auge in die Kieferhöhle hinein, welche infolge des Herabfliessens des eitrigen Sekrets der Konjunktiva völlig mit Eiter gefüllt ist. H. hat die Operation nach Sturmann-Canfield gemacht, die er überhaupt warm empfiehlt, und will die Fistel zwischen Orbita und Kieferhöhle schliessen. Im zweiten Fall, in dem der Schuss durch das rechte Auge gegangen ist, besteht gleichfalls eine direkte Kommunikation mit der Kieferhöhle.

3. Schuss von der rechten Wange nach der linken Stirnhöhle. Es war von anderer Seite eine Stirnhöhlenoperation gemacht worden, der Eiter floss aber andauernd aus der Wunde. Bei erneuter Operation fand sich die Dura breit freiliegend, pulsierend, mit schmutzigen Granulationen und fibrinösem Belag bedeckt. Nach sorgsamer Entfernung aller kranken Knochen, Granulationen usw. wurde die Wunde offen gelassen. Die Dura sieht jetzt rein aus, so dass die Wunde in den nächsten Tagen geschlossen werden soll. Die Oeffnung nach der Nase soll dadurch offen gehalten werden, dass die Schleimhaut der lateralen Nasenwand nach der Orbita hinübergeklappt wird.

4. Schussverletzung der Stirnhöhle vor 6 Monaten; Patient war in einem Lazarett operiert worden, es war jedoch keine Heilung eingetreten. Es bestand eine Eiterung aus einer 3 cm breiten Oeffnung über dem rechten Auge. Bei der Operation fand sich, dass der Orbitalrand sich in grosser Ausdehnung abgestossen hatte und als Sequester in der Höhle lag. Die Orbita lag frei und war mit schlaffen Granulationen bedeckt. Die Höhle wurde freigelegt und gereinigt. Nach 8 Tagen Symptome von Stirnhirnabszess; Punktion ergab in $1^1/_2$ cm Tiefe einen grossen Abszess. Nach Entleerung desselben ist das Befinden leidlich gut.

5. Zwei Fälle von durch Operation geheilte völlige Narbenatresie der Nase.

6. Schuss durch den Kehlkopf. Es besteht totale Anchylose beider Aryknorpél, die Taschenbänder sind bis auf einen kleinen Spalt zusammengewachsen; das linke Stimmband ist beweglich, das rechte nicht. Patient ist im Feldlazarett tracheotomiert worden.

Finder: 1. Kehlkopfschuss.

Diametralschuss vor $^3/_4$ Jahren, Einschuss auf der linken Seite am oberen Rande des Schildknorpels, Ausschuss auf der gegenüberliegenden Seite, ungefähr dem Ringknorpel entsprechend. Es besteht rechts hochgradiges Oedem der Schleimhaut über dem Aryknorpel und der ary-epiglottischen Falte, ebenso Oedem des Taschenbandes, die rechte Kehlkopfhälfte fast völlig still; an Stelle der Stimmbänder sieht man beiderseits zwei dicke, fleischige Wülste, die sich in den vorderen zwei Dritteln vollkommen berühren, so dass nur hinten ein ganz schmales Dreieck für die Atmung freibleibt. Die Vorstellung des Falles wird durch zwei Momente gerechtfertigt: Erstlich hat Patient trotz der sehr erheblichen objektiv zu konstatierenden Stenosierung des Kehlkopfs nicht tracheotomiert zu werden brauchen, ferner hat er eine sehr weit vorgeschrittene Tuberculum pulmonum und es entsteht die Frage, was von den Veränderungen im Larynx ist auf das Trauma und was eventuell auf eine Komplikation durch Tbc. zurückzuführen. F. ist der Ansicht, dass es sich jedoch um eine reine traumatische Perichondritis handelt.

2. Rechtsseitige Rekurrenslähmung infolge hochgradiger Schrumpfung des rechten Oberlappens bei Tbc.

Die rechte Thoraxseite ist stark abgeflacht, die Trachea nach rechts hinübergezogen.

Lautenschläger: Kriegsverletzungen der Nasennebenhöhlen.

1. Querschuss durch beide Oberkieferhöhlen. Beide Processus alveolarus sind abgesprengt, der linke verloren gegangen, der rechte angeheilt. Die linke Kieferhöhle ist ausgeheilt, bzw. besteht chronische Eiterung. Im harten Gaumen besteht ein daumengliedgrosser Defekt.

2. Querschuss durch die rechte Kieferhöhle. Die Kugel durchschlug dicht über dem Nasenboden die laterale Nasenwand und liess das Naseninnere sonst völlig intakt. Die Kieferhöhle ist vollständig ausgeheilt. Auch hier Defekt im harten Gaumen; für Sicherung der Heilung solcher Defekte hat Ganzer ein genau angepasstes, abnehmbares Drahtgestell angegeben, das nach Beendigung der Plastik die Tampons festhält.

3. Querschuss durch die rechte Kieferhöhle von rechts nach links. Es besteht eine breite Verbindung der Kieferhöhle mit dem Nasenrachenraum, sowie ein Defekt am harten Gaumen.

In bezug auf die Stirnhöhlenverletzungen sagt L., dass jede als eine schwere Verletzung anzusehen ist. Er demonstriert das Präparat eines Falles, in welchem bei Radikaloperation der rechten Stirnhöhle der Chirurg eine kleine Verletzung der Tabula vitrea der Stirnhöhle gemacht hatte. Gelegentlich eines Schnupfens entstand 4 Jahre später im Bereich des bei der Operation abgesprengten Knochenstückchens eine Infektion, die zu einem letal verlaufenden Hirnabszess führte.

Killian: Kehlkopfschüsse. Es handelt sich in allen drei Fällen um Verletzungen durch Querschläger.

Bei dem ersten Patienten hat die Kugel alle Weichteile am Halse und den vorderen Teil des Kehlkopfes durchschlagen. Patient atmete durch die Wunde. Es entstand eine breite Verwachsung der Stimmlippen. Auch waren die Stimmlippen fixiert. Um die Stenose dauernd zu beseitigen, musste ich, wie Sie hier sehen, ein Laryngostoma anlegen. Auch habe ich die ganz unbewegliche rechte Stimmlippe submukös reseziert. Die Methode will ich Ihnen ein andermal genauer auseinandersetzen. Durch das Laryngostoma sieht man eine Narbe an der Pars arytaenoidea der hinteren Larynxwand.

Auch bei dem zweiten Patienten, den ich Ihnen hier zeige, sehen Sie ein grosses Laryngostoma. Die Vorgeschichte des Falles ist ausserordentlich kompliziert. Dem Patienten hatte der Querschläger ein ganzes Stück vom Larynx weggerissen. Durch das Laryngostoma sehen Sie oben die hintere Rachenwand. Es folgt die hintere Larynxwand mit einer strahlenförmigen Narbe. Trotzdem gehen die Aryknorpel bei der Inspiration weit auseinander.

Der interessanteste Fall ist dieser dritte Patient. Der Patient hat auch ein grosses Stück seines Kehlkopfes durch einen Querschläger verloren. Man hat ihm in die Wunde eine Kanüle gesteckt. Er hat eine Halsphlegmone durchgemacht und eine schwere Bronchitis und ist erst ganz spät, nach Monaten, in meine Behandlung gekommen. Sein Zustand war damals folgender (Demonstration an Lichtbildern): Sie sehen hier ein grosses Loch am Halse, in das sich die Haut von allen Seiten hineinstülpte. Von Stimmbändern war keine Rede mehr. In diesem Loch steckte eine dicke Sprechkanüle. Mit dem Kehlkopfspiegel sah man die Reste der Taschenbänder vorn verwachsen und dazwischen die Kanüle mit ihren Oeffnungen. Wenn man unten in das grosse Loch, das er am Hals hatte, einen Spiegel einführte, um die Laryngoscopia inferior zu machen, so sah man in den Nasenrachen, ein Anblick von höchster Eigenart, aber auch ein Beweis, wie weit der Kehlkopf war. Durch das grosse Loch nach abwärts konnte man ohne weiteres die Bifurkation erkennen. Es lag also kein Grund mehr vor, dass der Patient die Kanüle trug. Ich habe ihn ohne weiteres davon befreit. Zum Verschluss der Oeffnung pflanzte ich Rippenknorpel rechts und links unter die Haut. Nachdem ein paar Wochen vergangen waren, habe ich dann die Plastik gemacht. Die Sache ist primär glatt verheilt. Jetzt haben Sie den Hals wieder normal und fühlen sogar ein Pomum Adami. Patient bildet mit seinen Taschenbändern eine brauchbare Stimme.

Sitzung vom 14. April 1916.

Kickhefel: Doppelseitige periphere Hypoglossuslähmung nach Halsschuss.

Der Einschuss war direkt unterhalb des unteren Randes des Unterkieferastes links, der Ausschuss rechts etwa einen Querfinger breit unter dem Unterkieferast. Am Abend musste Tracheotomie gemacht werden. In den ersten 14 Tagen konnten nur Flüssigkeiten geschluckt werden. Ein halbes Jahr nach der Verwundung wurde Patient dem Ambulatorium für Sprachstörungen überwiesen. Bei der

Untersuchung zeigte sich, dass die Zunge unbeweglich im Munde liegt, sie ist runzelig, die beiden Seiten an Volumen ziemlich gleich. Die Raphe liegt annähernd in der Mittellinie, Sensibilität und Geschmack sind vorhanden. Es besteht partielle Entartungsreaktion, rechts mehr als links. Patient kann die Speisen nicht herunterschlucken; er muss sie mit dem Finger nach hinten dirigieren. Es besteht Salivation. Von den Vokalen werden a, o und u annähernd gut gebildet, i klingt wie e. Die Diphthonge und Umlaute sind vorhanden. Von den Konsonanten werden die Laute des ersten Artikulationsgebietes gut gebildet; vom zweiten Artikulationsgebiet sind die s-Laute unklar, die des dritten Artikulationsgebietes, also g, k, ch werden gar nicht gebildet. Es handelt sich um eine doppelseitige periphere Lähmung des Hypoglossus, eine sehr seltene Form, und um eine leichte Parese des Astes des Glossopharyngeus, der den linken weichen Gaumen versorgt.

Man hat dem Patienten bei der Artikulation dadurch zu helfen gesucht, dass man die Laute des dritten Artikulationsgebietes nicht vom Zungenrücken und harten Gaumen, sondern vom Zungengrund und weichen Gaumen bilden lässt.

Gutzmann hat gute Sprache auch bei Leuten, denen die Zunge völlig herausgenommen wurde, erreicht. Schon Nikolaus Tulp hat einen Fall von vollständigem Fehlen der Zunge beschrieben, der doch gut sprechen gelernt hat. Die Zunge ist nicht so notwendig zum Sprechen, wohl aber der Gaumen. Eine sprachliche Identifizierung von Zunge und Sprache ist nicht richtig.

Ritter: Fall von Liquorabfluss durch die Nase mit Tod an Meningitis infolge von Encephalocele intraethmoidalis.

39jähriger Mann litt an wässrigem Ausfluss aus einer Nasenseite mit Kopfschmerz. An einem Tage will er beim Bücken das Gefühl gehabt haben, als ob ihm in der Nase etwas platze, in demselben Augenblick sei eine Menge wässriger Flüssigkeit aus der Nase gelaufen und die Kopfschmerzen hätten aufgehört. Seitdem besteht der Ausfluss in wechselnder Stärke. Der Abfluss selbst war hell, leicht getrübt, etwas opaleszierend. Nach einigen Wochen erkrankte Patient unter meningitischen Erscheinungen; Druck ausserordentlich erhöht, nach drei Tagen 816 mm. Liquor getrübt, Puls stark verlangsamt. Augenhintergrund normal. Es wurde die Diagnose auf Meningitis serosa mit Durchbruch in die Nase und akuter Exazerbation aus unbekannter Ursache gestellt. R. machte die Trepanation, in die Dura des Schläfenlappens auf der betreffenden Seite wurden mehrere kleine Inzisionen gemacht und kleine schmale Gazedochte in den Subduralraum eingeschoben. Da nach kurzer Besserung der Liquorabfluss wieder versiegte, wurde, um einen dauernden Abfluss herbeizuführen, auf der anderen Schädelseite eine ganz kleine Trepanation gemacht, eine Unterhautvene freipräpariert, durchschnitten und mit dem distalen Ende durch den kleinen Duraschlitz in den Schädelraum eingeschoben. Nach vorübergehender Besserung erlag Patient einige Monate später einem heftigen Anfall von Meningitis. Die Sektion ergab, abgesehen von eitriger Meningitis, eine Geschwulst aus gliomatösem Gewebe mit Ganglienzellen in den vorderen Siebbeinzellen, die durch eine Lücke im vorderen

Teil der Lamina cribrosa mittels eines dünnen Stranges mit der Unterfläche des Hirns zusammenhing; es handelt sich wahrscheinlich um angeborene Encephalocele des Siebbeins. (Demonstration des Präparates.)

Killian hat in drei Fällen von Rhinorrhoe feststellen können, dass der Ausfluss aus dem Siebbeingebiet erfolgte. Der eine Fall entwickelte sich im Anschluss an eine gut geheilte Radikaloperation der Stirnhöhle und des Siebbeins nach einem Jahr.

Killian: Fibrom des Nasenrachens bei einem Soldaten von 23 Jahren.

Bogenschnitt wie bei der Radikaloperation der Stirnhöhle, dann quer durch die Levatorfalte zur Nasenwangenfurche und Mitte der Oberlippe. Lappen zurückpräpariert. Knochen von der Apertura pyriformis bis zum Canalis infraorbitalis reseziert mitsamt dem Processus frontalis. Ductus nasolacrymalis durchtrennt. Resektion der Siebbeinzellen bis an die Keilbeinhöhle. So kommt man über die Basis des Fibroms. Der Tumor ist leicht zugänglich und kann gründlich entfernt werden. Blutstillung durch Tamponade. Der Fall ist glatt geheilt.

Halle berichtet über vier Fälle von Hirnabszess.

In zwei Fällen handelte es sich um Schussverletzungen, die durch den Schädel von der einen Seite her hindurchgegangen waren, das eine Auge war in beiden Fällen zerstört, es bestand eine Eiterung in der dem Einschuss entgegengesetzten Stirnhöhle. Beide Fälle waren operiert und längere Zeit behandelt worden und wurden in früheren Sitzungen vorgestellt; beide eiterten damals noch. Sie sind inzwischen zugrunde gegangen.

In einem dritten Falle handelte es sich um eine geheilte Kopfverletzung; das rechte Auge fehlte, die rechte Kieferhöhle war erkrankt. Operation der Kieferhöhle brachte vorübergehende Erleichterung. Dann klagte Patient wieder über Kopfschmerzen. In der Gegend der Narbe am rechten medialen Augenwinkel fand sich ein Granatsplitterchen, das entfernt wurde. Danach vorübergehende Temperatursteigerung. Es wurde dann der vorhandenen Narbe folgend entsprechend dem Schnitt bei Stirnhöhlenoperation breit eröffnet. Dabei zeigte sich, dass das Orbitaldach völlig fehlte. Die Dura wölbte sich in die Orbita hinein; sie pulsierte nicht. Punktion ergab einen Abszess, der entlang der Orbita nach hinten und oben in das Stirnhirn ging. Nach Entleerung des Abszesses ging es eine Zeitlang leidlich, dann erfolgte Durchbruch in den Ventrikel und Patient ging zugrunde.

In einem vierten Falle handelte es sich um einen Orbitalabszess vom erkrankten Siebbein ausgehend. Bei Operation der linken Stirnhöhle fand sich ein kolossaler Sequester, der die Kortikalis, die äussere Wand der Stirnhöhle, das Tränenbein und einen grossen Teil des Siebbeins umfasste. Die Stirnhöhle ging bis zum Optikus, das Septum interfrontale war durchbrochen und auch die rechte Stirnhöhle, die sich bis zum Proc. zygomaticus erstreckte, war erkrankt. Die schliesslich freigelegte Höhle umfasste die beiden sehr grossen Stirnhöhlen, beide Siebbeine und die linke Keilbeinhöhle. Patient hatte sich mit diesen

schweren Veränderungen bis zuletzt leidlich wohlgefühlt und gearbeitet. Da im weiteren Verlauf Erscheinungen auftraten, die auf ein Weiterschreiten des Prozesses nach der Tiefe zu schliessen liessen, so wurde die Wunde kontrolliert; bei Verlängerung des Schnittes nach links fand sich noch ein Sequester, darunter kranker Knochen, der bis auf die Dura ging; diese war im Umfang von einer Mark mit Granulationen bedeckt; man kam hier auf einen wallnussgrossen Abszess. Die Prognose ist ziemlich ungünstig.

Gutzmann.

III. Briefkasten.

Der Pariser Laryngologe Dr. Francis Furet ist gestorben. Von ihm stammen eine grosse Anzahl kasuistischer Beiträge, die zumeist in den Verhandlungen der Société française de Laryngologie veröffentlicht sind.

Für die Redaktion verantwortlich Prof. Dr. G. Finder, Charlottenburg, Augsburger Str. 38.
Druck von L. Schumacher, Berlin N. 4.

Internationales Centralblatt

für

Laryngologie, Rhinologie

und verwandte Wissenschaften.

Jahrgang XXXII. Berlin, September. 1916. No. 9.

I. Referate.

a) Allgemeines, obere Luftwege.

1) **Selter** (Leipzig). **Infektionsversuche mit kleinen Tuberkelbazillenmengen, mit besonderer Berücksichtigung des Inhalationsweges.** *Deutsche med. Wochenschrift. No. 20. S. 593. 1916.*

Schon vereinzelte Bazillen können von der Haut oder der Lunge aus gelegentlich schwere fortschreitende Tuberkulose beim Meerschweinchen erzeugen. Aeltere Kulturen wirken wie wenige Bazillen oder noch schwächer. Gewöhnlich werden auf diese Weise nur örtliche Herde erzeugt, aber nicht immer an den Eingangspforten, die anscheinend ausheilen. Frühzeitig und regelmässig bemerkt man eine Milzschwellung, ein Zeichen, dass zuerst das Blut infiziert wird. Von hier aus erfolgt vielleicht die Infektion der Lunge. Die Lymphdrüsen können dabei anscheinend übergangen werden. Möglicherweise werden die Bazillen gleich nach der Infektion von den Leukozyten aufgenommen und gelangen entweder direkt oder durch die Lymphdrüsen hindurch ins Blut.

Die Infektion durch die Einatmung ist fast genau so empfindlich wie die von der Haut aus.

R. HOFFMANN.

2) **A. Solger. Beitrag zur Kenntnis der histologischen Differentialdiagnose zwischen Syphilis und Tuberkulose der oberen Luftwege.** *Zeitschr. f. Ohrenheilk. Bd. 69. S. 137.*

Verf. hat in einer Anzahl von Fällen die histologischen Differenzierungspunkte zwischen Syphilis und Tuberkulose studiert und dabei sein Hauptaugenmerk auf die Gefässveränderungen gerichtet. Alle Präparate wurden mittels der Weigert'schen Elastikafärbung untersucht. Ergab sich das Bild der durch Granulationsgewebe obliterierten Gefässe, dann wurde stets durch die Wassermannreaktion oder bei zweifelhaftem und negativem Ausfall derselben durch antisyphilitische Kur die Diagnose Syphilis bestätigt. Häufig genug jedoch fehlten auch bei sicherer Syphilis die Gefässveränderungen, so dass Verf. zu dem Schluss kommt, dass aus der Probeexzision allein oft die Diagnose nicht mit Sicherheit gestellt werden kann.

FINDER.

3) **Blümel** (Halle, Saale). **Der augenblickliche Stand von Diagnose und Behandlung der Tuberkulose der oberen Luftwege.** *Internat. Centralbl. f. die gesamte Tuberkuloseforschung. No. 9. 1915.*

Als Medikamente kommen in Betracht: 5—10proz. Lösungen von Menthol-, oder Koryfin-, oder Fichtennadel-, oder Terpentin-, oder Eukalyptusöl. Ebenso Zerstäubungen mit dem Spiess'schen Vernebler, die mit den genannten Oelen in Paraff. liquid. durchgeführt werden. Statt der Einspritzungen mit Mentholöl bei leichten Infiltraten verwendet Verf. 20proz. Korifinöl (Koryfin-Aethylglykolsäureyester des Menthols). Das Koryfin ist weniger reizend und von längerer Wirkung. Sieht man nach einiger Zeit bei dieser Behandlung keine Besserung, so kommen operative Behandlungen in Frage. FINDER.

4) **Nelly Benstz** (Amsterdam). **Erfahrungen bei Keuchhusten. (Waarnemingen by kuikhoest.)** *Nederl. Tijdschr. voor Geneesk. I. S. 153. 1916.*

Immer wurde eine Leukozytose gefunden, welche sehr stark wurde bei Lungenkomplikationen, ebenfalls Lymphozytose, am stärksten, wenn die Krankheit am schlimmsten ist. Man findet dahingegen Verminderung der Anzahl eosinophiler Zellen, es treten jedoch mehr „Uebergangsformen" auf, im Stadium convulsivum sogar bis 18 Proz. Die Verfasserin berichtet ferner über Erfahrungen mit den gebräuchlichen therapeutischen Mitteln. Unwirksam waren: Adrenalin, Sauerstoffeinatmung, das Verdampfen von Cypressenöl, Pertussin, heisse Bäder. Besser waren: Morphin, Dionin, Opium, Droserine. Gut waren: Bromoform, Antipyrin, Extractum Belladonnae, Pinselung mit Höllensteinlösung, Antitussin. Am besten sind jedoch: Codein. phosph. (10—30 mg pro Tag), besonders das Erbrechen hört auf und die Dauer des Stadium convulsivum wird abgekürzt. Ferner Chinin. sulf. (100 mg oder mehr, je nach dem Alter, 2mal täglich) und Bromkalium.

VAN GILSE.

5) **A. Krojweld** (Amsterdam). **Keuchhustenbehandlung. (Kuikhoestbehandeling.)** *Nederl. Tijdschr. voor Geneesk. I. S. 260. 1916.*

Mitteilung günstiger Erfahrungen mit Sirupus Thymi und Eulatin (eine Mischung von Antipyrin- und Bromverbindungen). VAN GILSE.

6) **Ingeborg Jacobsen** und **Adolph Meyer. Untersuchungen über den Keuchhustenbazillus (Bordet-Gengou'schen Bazillus).** *Archiv f. Kinderheilk. Bd. 64. H. 5/6. 1915.*

Komplementbindung des Menschenserum mit dem Bordet-Gengou'schen Bazillus als Antigen macht es sehr wahrscheinlich, dass das betreffende Individuum Keuchhusten hat oder kürzlich hatte. Ausbleiben der Reaktion spricht nicht absolut dagegen, da die Komplementbindung erst in der 3.—4. Woche einzutreten scheint und nach Verlauf weniger Monate, in einigen Fällen noch schneller, verschwindet, in seltenen Fällen sogar ganz ausbleiben kann. FINDER.

7) **Fritz Ris** (Saanen). **Beitrag zur Kenntnis des chronischen Rotzes beim Menschen.** *Deutsche Zeitschr. f. Chir. Bd. 128. S. 297. 1914.*

Interessante, durch $2^1/_2$ Jahre fortgesetzte Beobachtung an einem Tierarzte, der sich bei einer Sektion eines rotzkranken Pferdes infiziert hatte.

Die Befunde an Nase, Rachen und Kehlkopf wurden zu verschiedenen Zeiten von **Mahu** (Paris), **Valentin** und **Lindt** (Bern) erhoben und sind in der Arbeit ausführlich beschrieben.

Röntgentherapie hatte entschieden lokale Erfolge, Salvarsan zweifelhafte, Hg und Kollargol gar keine. Der Patient ging nach schweren septischen Fiebern später an akuter Nephritis zu Grunde. DREYFUSS.

8) **Emil Mayer** (New York). **Die frühzeitige Erkennung des Krebses der oberen Luftwege. (The early recognition of cancer of the upper air passages.)** *Amer. journ. of surgery. Juli 1915.*

Der Schluss dieses äusserst kurz gehaltenen Artikels ist: Die frühe Diagnose des Karzinoms der oberen Luftwege ist von der grössten Wichtigkeit, da in vielen Fällen so nicht nur Leiden gemindert werden können, sondern auch vollständige Heilung erzielt werden kann. Verf. erwähnt 2 Fälle von Karzinom, von denen der eine früher veröffentlicht wurde (Krebs der Epiglottis, Entfernung der letzteren — Rezidivfrei seit 2 Jahren). Der zweite Fall war Karzinom der Bronchien.

FREUDENTHAL.

9) **Lehndorff** (Prag). **Ueber Exanthem bei Fleckfieber.** *Centralbl. f. innere Med. No. 29. 1916.*

Unter 49 sicheren Fällen von Fleckfieber konnte bei 6 Fällen ein wohlcharakteristisches Exanthem im Bereiche des hinteren Teiles des harten Gaumens, der Uvula und der Gaumenbögen festgestellt werden. Es fanden sich multiple, über linsengrosse, häufig länglich geformte, zackig begrenzte Erythemfleckchen von bläulichroter Farbe, in der Mitte dieser Fleckchen ein kleiner schwärzlichblauer Fleck (Hämorrhagie? Der Ref.). Dieses Schleimhautexanthem war ungefähr am 8. Krankheitstage am deutlichsten ausgebildet. SEIFERT.

10) **Lipschütz** (Wien). **Die klinischen Merkmale des Fleckfieberexanthems.** *Dermat. Wochenschr. No. 28. 1916.*

Die für Fleckfieber charakteristischen Exantheme müssen von gewissen akzessorischen Alterationen getrennt werden, zu denen vornehmlich die Veränderungen der Zungenschleimhaut gehören. Wichtiger sind Veränderungen, die am weichen Gaumen und an der Uvula, am hinteren Anteil des harten Gaumens, seltener auf den vorderen Gaumenbögen oder auf den Tonsillen sitzen: Baumförmige Injektion, untermischt mit stecknadelspitz- bis stecknadelkopfgrossen, lebhaft dunkelroten Hämorrhagien, in vereinzelten Fällen fleckiges, netzförmig angeordnetes, düsterrotes Exanthem des weichen Gaumens mit eingesprengten punktförmigen Hämorrhagien. Sämtliche Exanthemformen sind in der Regel während der Akme der Entwicklung des Exanthems am deutlichsten zu sehen. SEIFERT.

11) **O. Kahler** und **Karl Amersbach. Kriegschirurgische Erfahrungen aus dem Gebiete der Rhino-Laryngologie im ersten Kriegsjahre.** Mit 1 Tafel. *Archiv f. Laryng. u. Rhinol. Bd. 30. H. 2. S. 111.*

In vorliegender Arbeit werden die kriegschirurgischen Erfahrungen des ersten Kriegsjahres auf dem Gebiete der Laryngologie und Rhinologie aus der



Freiburger Klinik mitgeteilt. Es wird zunächst darauf hingewiesen, dass in manchen Fällen, welche zur Beobachtung gelangten, durch eine sofort eingeleitete spezialärztliche Behandlung ein wesentlich günstigeres Resultat hätte erzielt werden können und dass namentlich bei Nasenschüssen, welche frisch in Behandlung kommen, Synechiebildung wohl hätte vermieden werden können. Es werden einzelne Fälle besonders mitgeteilt, auch von Verletzungen der Nebenhöhlen, der Oberkiefer und Stirnhöhle und von Verwundungen des Pharynx, Larynx und Oesophagus. Unter 98 Schussverletzungen des Halses waren von Seiten des Kehlkopfes in 24 Fällen Erscheinungen nachweisbar. B. BAGINSKY.

b) Nase und Nasenrachenraum.

12) **Kassel** (Posen). **Die Nasenheilkunde des 19. Jahrhunderts** (Forts.). *Zeitschrift f. Laryng. Bd. 8. H. 1. 1916.*

F. L. Meissner (1796—1860), Professor der Geburtshülfe in Leipzig, bespricht in seinem Buch „Ueber die Polypen in den verschiedenen Höhlen des menschlichen Körpers, nebst einer kurzen Geschichte der Instrumente und Operationsarten (Leipzig 1820)", auch die Nasenpolypen, deren Entstehung er auf eine Verstopfung der Schleimhautdrüsen zurückführt. Unter den Symptomen werden Auftreibung der Nase, Mundatmung, Erstickungsanfälle, Verminderung der Speichelsekretion und dadurch Austrocknung in Mundhöhle und Rachen, erschwertes Schlingen, Disposition zu Magenaffektionen erwähnt. Als weitere Folge der Nasenpolypen nennt er die Behinderung im Tränenabfluss, die Konjunktivitis und die Tränenfisteln. Die Polyposis könne manchmal auch zu Vereiterung und Knochenfrass, bisweilen auch zu Brand und Tod führen.

Der Hallenser Anatom und Chirurg Joh. Friederich Meckel, 1781—1833, spricht über die „Schwammbildung" in der Schleimhaut der Nase, ferner auch der Oberkieferhöhle. Durch die Schwammbildung in der Highmorshöhle komme es manchmal zu Knochendefekt, Schwellung der Lymphdrüsen, Uebergreifen auf die Haut und Ausfliessen einer übelriechenden mit Blut vermischten Jauche. Unter den Entwicklungshemmungen der Nase werden vollständiges Fehlen, Fehlen der Nasenbeine, Verschluss der Nasenlöcher, Choanalverschluss, Fehlen der Riechnerven bei unvollkommener Entwicklung der Nase, Fehlen der einen oder anderen Nebenhöhlen aufgezählt.

Der Berliner Regimentsarzt Schilling (Berlin 1821) gibt die erste genaue Schilderung eines Falles von Rotz der Nase bei einem 34 Jahre alten Gardeartilleristen, der an einer Tierarzneischule rotzkranke Pferde zu besorgen hatte.

K. Bell, der ebenfalls die Lehrfächer der Anatomie und Chirurgie gleichzeitig vertrat, schreibt an Hand von Tierexperimenten und Experimenten am kranken Menschen dem Fazialis einen grossen Einfluss auf den Geruch zu.

Höfling in Fulda 1834 schreibt über die diagnostische Verwertung der äusseren Nasenform; er glaubt, dass Form und Farbe der äusseren Nase bei bestimmten Körperleiden sich in dieser oder jener Weise, die er genauer beschreibt, äussere.

Hoffacker (Med. Annal. 1836) bespricht eine Nasenverletzung, bei welcher ein 25 Minuten vom Körper entfernt gewesenes Stück der Nase wieder anheilte.

Hartmann, Kreischirurg in Langensalza, brauchte in einem schweren Falle von Nasenbluten mit gutem Erfolge das alte Mittel, kalte Umschläge auf die Genitalien aufzulegen.

Ch. W. Hufeland 1762—1832, Professor in Jena und später in Berlin, betrachtet als die häufigste Ursache des Nasenblutens die Vollblütigkeit. Man solle deshalb das Nasenbluten nur in ganz schweren Fällen örtlich zu unterdrücken suchen; sonst würde bei plötzlicher Unterdrückung der Blutung nicht selten Blindheit, Taubheit, Hirnentzündung entstehen. Als Therapie empfiehlt er kalte Umschläge auf die Stirn und auf die Genitalien, Einspritzen von Weinessig, Alaunauflösung, Eisenvitriol, Einlegen von mit Alaun befeuchteten Scharpiekügelchen in die Nase, Kauen von einem Stück Löschpapier; im übrigen Behandlung der Grundursache.

Adelmann, Professor der Chirurgie und Augenheilkunde in Dorpat, verlangt in seiner Abhandlung „Untersuchungen über krankhafte Zustände der Oberkieferhöhle 1844", dass bei jeder Eröffnung der Oberkieferhöhle ein kleines Stück der Geschwulst mikroskopisch untersucht werde. Zur Eröffnung der Kieferhöhle erwähnt er die 1697 von Cowper angegebene Methode, die dann in den folgenden Jahrzehnten von verschiedener Seite wieder als etwas ganz neues empfohlen wurde, die Methode nach Desault (von der Fossa canina aus), nach Gooch (Durchbohrung der nasalen Wand der Kieferhöhle) und nach Callisen (Durchbohrung des Gaumenfortsatzes des Kieferknochens). Die Arbeit von Adelmann enthält reichlich Literaturangaben. Bei den Neubildungen der Kieferhöhle wird auch der Methode gedacht, ein Haarseil durch die Kieferhöhle zu führen, indem die Wange von der vorderen Wand abgetrennt und mit einer Wollsteinschen Nadel hier der Einstich und im harten Gaumen der Ausstich gemacht wird. Auch diese Methode hatte ihre Gegner. Bei Ozaena rät Adelmann zur Verdampfung alterierender und adstringierender Mittel am bequemsten in Form der medizinischen Zigarren, indem vom Pharynx aus der Rauch von hinten nach vorn durch die Nase geblasen wird; bei syphilitischer Ozaena empfiehlt er die schon lange im Gebrauch stehenden Zigarren mit rotem Präzipitat und bei der auf skrofulöser oder sonst dyskrasischer Grundlage beruhenden chronischen Rhinitis Jodzigarren.

J. F. Dieffenbach, Professor der Chirurgie in Berlin 1794—1874, entfernte die Fremdkörper der Nasenhöhle mit der Sonde oder Polypenzange. Wenn man an den mimischen Verzerrungen des Gesichtes sieht, dass ein Niesanfall sich einstellt, so solle man schnell das entgegengesetzte Nasenloch zuhalten; es würde dann oft der Fremdkörper durch den starken Luftstrom und die Erschütterung herausgeworfen. In demselben Sinne günstig wirkt nicht selten eine Prise Tabak. Die Blutung aus der Nase nach Ausräumen oder Abschneiden von Nasenpolypen stillt er durch Einspritzung von kaltem Wasser. Bei derben Polypen, die sich als faustgrosse Auswüchse darstellen, besteht bei der Operation die Gefahr der Verblutung. Bei Schiefheit der Nase empfiehlt D. die Korrektion durch subkutane Knorpeldurchschneidung; die Methode wird beschrieben.

Demarquay 1859 spaltete bei einer durch Faustschlag schiefgestellten Nase den Nasenrücken in der Medianlinie bis zur Oberlippe, löste die Schleimhaut des Knorpels ab und entfernte diesen durch Schnitt und Chassaignac beschreibt 1869 eine subperiostale Resektion der Nasenscheidewand, um dadurch die Blutung zu vermindern und die offene Verbindung der beiden Nasenhälften zu verhindern.

In Weikart's „Medizinisches praktisches Handbuch 1802" findet sich die Auffassung vertreten, dass schwere Nasenblutung durch „Biersaufen", reichliches Trinken von Wein und Branntwein gestillt werden könne. Beispiele solch glücklicher und für den Patienten jedenfalls ganz angenehm und leicht konsequent durchzuführender Behandlung werden aufgezählt. Auch Spiritus vini einschnaufen sei ein ganz zweckmässiges Mittel.

Lebert, Professor in Zürich und dann in Breslau, berichtet in seinem Handbuch der praktischen Medizin, Tübingen 1871, auch über die Krankheiten der Nasen-, Stirn- und Kieferhöhlen. Dass der Schnupfen ansteckend sei, hält er für nicht erwiesen. Akute Rhinitis stellt sich nicht selten im Anfang einer Jodkur ein. Als Therapie des akuten Schnupfens verordnet er häufige Inhalation einer Mischung von 2 Teilen Kölnerwasser und 1 Teil Ammonium causticum solutum. In dem Kapitel über Parasiten in der Nasenhöhle stützt er sich auf eine Angabe von Lahory 1856, dass bei den Einwohnern der westlichen Provinzen Ostindiens in der Nasenhöhle nicht selten lebende Würmer, wahrscheinlich Dipterenlarven, sich ansiedeln und manchmal durch die schwere Rhinitis mit Nekrose und durch das Uebergreifen auf die Schädelknochen zu Meningitis und Exitus führen. Bei Einspritzungen von Terpentinöl oder eines Tabakaufgusses in die Nasenhöhle würden oft eine grosse Zahl dieser Würmer abgehen. Dass der Krebs des Oberkiefers von dem Kieferhöhleninnern ausgeht, hat L. trotz vieler Präparate nie gesehen.

Hoppe 1850, bespricht die Behandlung der Verengung der Nase. Bei den leichteren Verengungen führt er Hornstäbchen oder fein polierte Holzzylinder bis über die Choanen ein, wechselt dieselben zweimal täglich und jede Woche sucht er dickeres Kaliber einzuführen. Bei stärkerer Verengung empfiehlt er Operation mit der Zange. Verengungen durch Exostosen und Ekchondrosen sind nach Spalten der Nase abzutragen.

C. Emmert, Med. Professor in Bern, gibt in seinem „Lehrbuch der Chirurgie 1853" die Krankengeschichte eines Falles von angeborenem Choanalverschluss bei 7 Jahre altem Knaben, der mit Erfolg operiert wurde.

N. Pirogoff, Prof. der Chirurgie in Petersburg (Klinische Chirurgie 1854), führt bei der Entfernung der Nasenpolypen den Finger in den Nasenrachen ein, um so die Polypen der in die Nasenhöhle eingeführten Zange entgegenzudrängen. Er entfernt dann auch die Schleimhaut und das Periost der Muscheln, aus welchen die Polypen hervorwuchern: „keiner seiner vielen Patienten sei je mit einem Rezidiv wieder erschienen".

Middeldorpf (die Galvanokaustik Breslau 1854) wünscht, dass die Galvanokaustik bei Behandlung der Nasenerkrankungen Eingang finde.

Kussmaul 1865 weist auf die Nachteile des Säuglingsschnupfens hin (Schlafbehinderung, Ernährungsschwierigkeit) und empfiehlt bei schweren Fällen Ernährung mit Katheter.

C. A. Wunderlich 1815—1878, Professor in Tübingen und Leipzig, beschäftigt sich in seinen Werken oft mit Themata rhin. Inhaltes (Nasenblutung, akute und chronische Rhinitis, epidemischer Schnupfen, Ozaena, Affektionen des Olfaktorius).

Wie weit um die Mitte des 19. Jahrhunderts die Nasenheilkunde entwickelt war, ist aus der zusammenfassenden Arbeit von Friedreich „die Krankheiten der Nasenhöhle" ersichtlich. Einen Abschnitt widmet er den Untersuchungsmethoden (Ueberbeugen des Kopfes nach hinten, Untersuchung mit Spekulum, Palpation mit Sonde oder geöltem Finger). Wie schon vor ihm viele Autoren, bespricht auch er mit Vorliebe die Ursachen und Therapie der Nasenblutung. Unter den ätiologischen Momenten der Epistaxis erwähnt er das Besteigen hoher Berge; so soll Humboldt auf dem Vulkan von Antisanna aus Lippen, Augen und Nase geblutet haben und über ähnliche Beobachtung berichtet auch Saussure bei Besteigen des Montblanc. Eingehend besprochen werden auch die verschiedenen Formen der katarrhalischen und ulzerösen Rhinitis, der Septumabszess und die Neubildungen der Nase. In dem Abschnitt über Rhinolithen wird darauf aufmerksam gemacht, dass dieselben ausnahmsweise auch in den Kiefer- und Stirnhöhlen vorkommen können.

Wie aus obigem Referat hervorgeht, hat Kassel in verdienstvoller Weise auch für diesen Abschnitt seiner Geschichte der Nasenheilkunde das Material mit grossem Zeitaufwand und viel Sachkenntnis zusammengetragen. OPPIKOFER.

13) **P. J. Mink** (Utrecht). **Die Rolle des kavernösen Gewebes in der Nase.** *Archiv f. Laryng. f. Rhinol. Bd. 30. H. 1. S. 47.*

Einleitend bespricht Verf. die allgemein bestehenden Ansichten über die Funktion der Schwellkörper, deren wesentlichste Aufgabe darin besteht, die inspirierte Atemluft zu erwärmen, eine Ansicht, gegen welche sich verschiedene Einwände erheben lassen, ganz besonders der, dass der Schwellkörper der unteren Muschel schon wegen seiner Lage diesem Zwecke höchst mangelhaft entsprechen kann. Ausgehend von früheren Betrachtungen über die Art der Luftströmung in der Nase, der inspiratorischen und der exspiratorischen, will Mink auch das kavernöse Gewebe der Nase in zwei Partien, eine inspiratorische und exspiratorische geteilt sehen; die inspiratorische Partie umfasst das Schwellgewebe an der mittleren Muschel, am hinteren Ende der oberen und am Tuberculum septi; die exspiratorische Partie wird gebildet durch den Schwellkörper am vorderen, unteren und namentlich auch am hinteren Ende der unteren Muschel. Auf Grund der vorliegenden Untersuchungen Aschenbrandt's, Sieur et Jacob's u. a. glaubt Mink, dass im allgemeinen der Schwellungszustand des kavernösen Gewebes in der Nase sich der Reizung der inspirierten Luft anpasst und dass eine entsprechende Anschwellung auf eine stärkere Reizung folgt. Diese Anpassung könnte man sich als reflektorische Lähmung der glatten Muskulatur in den Wänden der kavernösen Räume durch Vermittelung des Ganglion sphenopalatinum vorstellen unter gleichzeitiger Wirkung des Blutdrucks. Bei der Bedeutung dieses Organs muss auch, wie Mink besonders hervorhebt, in pathologischen Fällen die Therapie vorsichtig geleitet werden, es muss besonders vor hochgradigen Eingriffen und Zerstörungen der Schwellkörper dringend gewarnt werden.

B. BAGINSKY.

14) **Rhese. Zur Frage der Rhinitis sicca postoperativa und deren Verhütung, gleichzeitig ein Beitrag zur Frage der Verhütung rhinogener postoperativer Hirnkomplikationen.** *Zeitschr. f. Ohrenheilk. Bd. 69. S. 82.*

Bei der Entstehung der Rhinitis sicca postoperativa nach der Siebbein-Keilbeinhöhlenoperation kommen folgende Ursachen in Frage: Erweiterung der räumlichen Verhältnisse des Naseninnern; unzulängliche Schleimhautschonung; zu früh abgebrochene Nachbehandlung; konstitutionelle Faktoren. Zu ihrer Verhütung empfiehlt R.: Vermeidung einer Erweiterung der räumlichen Verhältnisse des Naseninnern durch Erhaltung möglichst der ganzen mittleren Muschel, von der nur krankhaft veränderte Teile zu entfernen sind; möglichste Schleimhautschonung; genügend lange, den Verhältnissen besonders angepasste Nachbehandlung; Berücksichtigung konstitutioneller Ursachen durch entsprechende Allgemeinbehandlung. Die Erhaltung der mittleren Muschel und ihrer medialen Schleimhautbekleidung ist auch von Wichtigkeit für die Verhütung postoperativer Hirnkomplikationen.

FINDER.

15) **Stern** (Bad Reinerz). **Zur Behandlung der Rhinitis sicca anterior.** *Therapie der Gegenwart. März 1915.*

Verf. verwendet seit vielen Jahren mit vorzüglichem Erfolg eine 5—10 proz. Europhen-Lanolinsalbe. Schon nach kurzer Zeit bekommt die Schleimhaut normale Farbe und Sukkulenz, die trockene Borkenbildung, das leichte Rissigwerden der Schleimhaut, das Veranlassung zu Blutungen gibt, werden aufgehoben.

FINDER.

16) **P. M. Lichtenstein. Septumperforationen bei habituellem Gebrauch von Narkoticis.** *New York med. journ. No. 11. 1915.*

L. hat in seiner Eigenschaft als Gefängnisarzt sehr häufig mit Gefangenen zu tun gehabt, die gewohnheitsmässig längere Zeit Kokain oder Heroin schnupften. Bei mehr als der Hälfte konstatierte er Ernährungsstörungen der Nasenschleimhaut, die sich schliesslich als Geschwürsbildungen, besonders am Septum manifestieren und zu grossen Perforationen desselben führen können. FREUDENTHAL.

17) **Walb. Ueber zystoide Entartung am Tuberculum septi narium.** *Zeitschr. f. Ohrenheilk. Bd. 71. S. 296.*

Es kann sich sowohl um zystoide Entartung des polypösen Gewebes als auch um Zysten handeln. Der Inhalt der meist breitbasig aufsitzenden Geschwulst pflegt dünnflüssig zu sein. Manchmal sind Traumen das auslösende Moment. Um die sehr häufigen Rezidive zu vermeiden, empfiehlt es sich, ein Stück des knorpeligen Septums mit zu exzidieren.

KOTZ.

18) **Runge. Nasenlues.** Aerztl. Verein zu Hamburg, Sitzung v. 4. April 1916. *Klin. Wochenschr. No. 20. S. 551. 1916.*

Der Patient trat mit der Diagnose Lupus in Behandlung. Zerstörung der knorpligen Scheidewand, der mittleren und unteren Muscheln, speckig belegtes Geschwür der Schleimhaut. Wassermann +++. Auf dem Geschwür fanden sich Blastomyzeten, die sich fast nur auf dem Boden der Lues ansiedeln (Plaut).

R. HOFFMANN.



19) **Joseph Coleman. Nasentuberkulose. (Nasal tuberculosis.)** *Medical Record. 23. Januar 1915.*

Bericht über einen Fall. Im Anschluss daran weist Verf. auf die Wahrscheinlichkeit hin, dass die Infektion durch die Fingernägel erfolgt. Untersuchung des unter den Fingernägeln einer Anzahl Tuberkulöser entfernten Materials hat die Anwesenheit von Tuberkelbazillen ergeben. Die lokale Behandlung besteht in gründlicher Aetzung mit Acid. nitric., sorgfältiger Reinigung der Nase mit Wasserstoffsuperoxyd und Verhütung von Borkenbildung durch Anwendung von Salbe. Auch Röntgenbehandlung ist zu versuchen.

EMIL MAYER.

20) **Harry A. Schatz. Primäre Nasendiphtherie. (Primary nasal diphtheria.)** *New York med. journ. 2. Januar 1915.*

Solange die Erkrankung sich nur auf die Nasenhöhle beschränkt, kann man sie leicht mit kleinen oder mässigen Antitoxindosen zur Heilung bringen. Hat sie sich aber erst auf die Fauces ausgebreitet so wird die Prognose wesentlich ernster.

EMIL MAYER.

21) **Schmidt-Hackenberg. Primäre Nasendiphtherie bei Kindern.** Berliner otol. Ges., Sitzung v. 24. April 1914. *Berliner klin. Wochenschr. No. 32. S. 1534. 1914.*

Hartnäckiger Ausfluss aus der Nase bei wenig veränderter Schleimhaut und intakten Nebenhöhlen führt makroskopisch zur Diagnose, die durch bakteriologische Methodik gesichert wird. Jeder operative Eingriff ist kontraindiziert. Therapie Heilserum (intravenös oder intramuskulös).

R. HOFFMANN.

22) **K. Menzel** (Mostar). **Zahnwurzel vom unteren Nasengang entfernt.** *Der Militärarzt. 50. Jahrg. No. 5. Beil. d. Wiener med. Wochenschr. 1916. No. 8.*

Im Anschluss an die Extraktion eines Molaris war eine Kieferhöhleneiterung aufgetreten. Bei Eröffnung dieser vom unteren Nasengang aus wurde als Ursache der Eiterung eine Zahnwurzel gefunden und extrahiert.

O. CHIARI.

23) **Ladislaus Onodi. Ueber die rhinogenen und otogenen Läsionen des Okulomotorius, Trochlearis, Trigeminus und Abduzens.** *Zeitschr. f. Ohrenheilk. Bd. 69. S. 1.*

Besprechung der rhinogenen und otogenen Läsionen der Augennerven an der Hand einiger Präparate, die in der Belgischen Gesellschaft für Otologie, Rhinologie und Laryngologie vorgelegt wurden. (Ref. Centralbl., 1913, S. 127.)

FINDER.

24) **Rau** (Santa Maria). **Ein Fall von einseitiger Neuritis optica im Gefolge von chronischer Kieferhöhleneiterung.** *Centralbl. f. prakt. Augenheilk. März 1914.*

Prompte Heilung der Neuritis nach Luc-Caldwell'scher Operation.

DREYFUSS.

25) **Rosenthal. Ein Fall von Stauungspapille bei der Erkrankung der Nasennebenhöhlen.** Ges. d. Augenärzte in Moskau, Sitzung v. 26. März 1914. *Zeitschrift f. Augenheilk. Bd. 31. S. 549. 1914.*

Orbitale Eröffnung der Siebbeinzellen ergab ein Spindelzellensarkom.

DREYFUSS.



26) **A. de Kleijn** und **N. Gerlach. Pathologisch-anatomisches über den Zusammenhang zwischen Augen- und Nasenleiden.** *Archiv f. Ophthalm. Bd. 87. S. 157. 1914.*

Hühnereigrosses Fibroendotheliom in der linken vorderen Schädelgrube. Der Tumor hatte das Os sphenoidale bei der Ala magna angegriffen und erstreckte sich bis zum Foramen opticum. Der Sinus sphenoidalis ist frei, die hinteren Ethmoidalzellen (operativ) eröffnet. DREYFUSS.

27) **H. Kuhnt** (Bonn). **Mukocele der Stirnhöhle und des Siebbeinlabyrinths mit plötzlichem hochgradigen Exophthalmus.** *Zeitschr. f. Augenheilk. Bd. 33. 1915.*

Fall auf traumatischer Basis. Kuhnt'sche Stirnhöhlenoperation. Heilung nach langer Behandlungsdauer. DREYFUSS.

28) **T. Frieberg** (Stockholm). **Ueber die West'sche intranasale Tränensackoperation.** Mit 3 Textfiguren. *Archiv f. Laryng. u. Rhin. Bd. 30. H. 1. S. 76.*

Verf. teilt die Resultate mit, welche er bei einer Nachuntersuchung von 39 Fällen von Dakryozystitiden und Stenosen in den Tränenwegen, operiert nach der West'schen intranasalen Methode gewonnen hat. Von katarrhalischen Dakryozystitiden sind 16 Fälle mit gutem Erfolge geheilt. 3 Rezidive traten ein, von phlegmonösen Dakryozystitiden sind 11 Fälle mit gutem Effekt behandelt, vier Rezidive und 1 unsicherer Effekt; es zeigen also die phlegmonösen Dakryozystitiden eine etwas schlechtere Prognose, worauf auch schon West hingewiesen hat. Die Ursache hierfür liegt nach West in einer Beschädigung der Ausmündung des Kanals bei Inzisionen und in späterer sekundärer Stenose der Kanalmündung, nach Frieberg in einer Stagnation der Tränenflüssigkeit im Konjunktivalsack, herbeigeführt durch eine verminderte Verschiebbarkeit der Haut über dem Tränensack. Zum Schluss folgen noch einige Bemerkungen über die Technik der Operation; im wesentlichen schliesst er sich West an, modifiziert das Instrumentarium unter Angabe dreier Instrumente. B. BAGINSKY.

29) **J. M. West. Resultate der intranasalen Eröffnung des Tränensackes in Fällen von Dakryostenose (Erfahrung an 400 Operierten).** Mit 15 Textfiguren. *Archiv. f. Laryng. u. Rhin. Bd. 30. H. 2. S. 215.*

West berichtet von seinen in Berlin ausgeführten intranasalen Tränensackoperationen, welche er genau kontrollieren konnte, und veröffentlicht eine Reihe dauernd geheilter Fälle von all den verschiedenen Krankheitsfällen der Dakryostenose mit einer Anzahl Abbildungen, um zu zeigen, was man mit der intranasalen Tränensackoperation erzielen kann, wenn die Operation indiziert ist und technisch richtig ausgeführt wird. Nach den Erfahrungen bei 455 Operationen kann man bei richtiger Indikationsstellung in über 90 pCt. der Fälle dauernde Heilung erzielen, d. h. Resultate, in denen eine dauernde Verbindung zwischen Bindehautsack und Nase geschaffen wird, so dass die Tränenflüssigkeit, wie unter normalen Verhältnissen, nach der Nase zu abgeleitet wird. B. BAGINSKY.

30) **Uffenorde. Die verschiedenen Entzündungsformen der Nasennebenhöhlenschleimhaut und ihre Behandlung.** *Zeitschr. f. Ohrenheilk. Bd. 72. S. 133.*

Auf Grund histologischer Studien, wozu Verf. das Material bei einer grossen Anzahl von Operationen sammelte, kommt er zu folgender Einteilung der Nebenhöhlenaffektionen:

1. katarrhalisch ödematöse;
2. eitrige Entzündung der Schleimhaut;
3. Mischform (zu der primär katarrhalischen gesellt sich die eitrige).

Das akut einsetzende Oedem geht, ohne eine wesentliche Aenderung des histologischen Bildes zu machen, in einen chronischen Zustand über. Nur der Nachweis von neugebildetem Bindegewebe entscheidet. Das Bild wird dadurch häufig verwischt, dass akute Exazerbationen auftreten. Eine akute Entzündung kann unter dem Bilde der eitrigen Form einsetzen und später in das chronisch ödematöse Stadium übergehen. Bei der katarrhalisch polypoiden Entzündung kommt neben der entzündlichen Komponente auch eine mechanische, die Stauung, in Betracht. Die Nebenhöhlenaffektionen entstehen nicht primär, sondern haben ihren Ausgangspunkt in der Haupthöhle der Nase. Auch makroskopisch lässt sich bei der Operation meist ein Unterschied der verschiedenen pathologisch-anatomischen Krankheitsbilder feststellen.

Die Diagnose der katarrhalisch ödematösen Affektion wird klinisch vor allem aus dem Vorhandensein von Polypen gestellt — retronasale Polypen können ebensogut aus Siebbein- oder Keilbeinhöhle wie aus der Kieferhöhle stammen — oder, wenn solche nicht sichtbar sind, aus den bei einer hartnäckigen chronischen Rhinitis hypertrophica bestehenden subjektiven Beschwerden, der Durchleuchtung, Auskultation, Röntgenuntersuchung und Infraktion der mittleren Muschel. Die Therapie bei allen akuten Formen ist natürlich konservativ. Für die exquisit chronischen Formen der katarrhalisch ödematösen Erkrankung redet U. mit grossem Nachdruck dem radikalen operativen Eingriff das Wort. Viel weniger als die Eiterungen der Nebenhöhlen ist diese Form, die übrigens auch zu Komplikationen führen kann, konservativen Massnahmen zugänglich. Nur das möglichst gründliche Ausräumen der veränderten Schleimhaut bringt dauernd Erfolg. Während Verf. früher perfrontal operierte, bevorzugt er jetzt von der Erfahrung ausgehend, dass in vorgeschrittenen Fällen von ödematöser Entzündung stets auch die Kieferhöhle beteiligt ist, die Operation nach Luck-Cadwell und geht das Siebbein und die Keilbeinhöhle permaxillar an. Eine sehr ausführliche Kasuistik ist der Arbeit angefügt.

KOTZ.

31) **E. Rist. Die Differentialdiagnose der Lungentuberkulose und der chronischen Erkrankungen der Nasenhöhlen. (Le diagnostic différentiel de la tuberculose pulmonaire et des affections chroniques des fosses nasales.)** *La Presse méd. 24. Juli 1916.*

Verf. geht davon aus, dass es eine Anzahl von Leuten gebe, die durch fortwährendes Hüsteln in den Verdacht geraten, lungenleidend zu sein, bei denen die physikalische und röntgenologische Untersuchung sowie die Sputumuntersuchung keinen Anhalt dafür geben, bei denen vielmehr die Quelle des Hustens in der

Nase zu suchen sei. Wenn er behauptet, dass bei der Mehrzahl der chronischen Nasenaffektionen sich habitueller Husten finde, so dürfte er freilich den Beweis für diese Behauptung schuldig bleiben, ebenso wie es natürlich absolut falsch ist, wenn er meint, man habe bisher — wenigstens beim Erwachsenen — den Zusammenhang chronischer Kehlkopf- und Bronchialkatarrhe mit Nasenleiden nicht beachtet. Er unternimmt es, in einer für den allgemeinen Praktiker berechneten Beschreibung diejenigen Erscheinungen zu schildern, die für einen nasalen Ursprung des Hustens sprechen. Bei Besprechung der Pathogenese des nasalen Hustens kann Verf. nicht umhin, auch die Krönig'sche Spitzenatelektase zu erwähnen; er tut dies, indem er Krönig — ebenso geschmackvoll wie zutreffend! — bezeichnet als „einen Deutschen, der eine Menge Dummheiten über die physikalische Untersuchung der Lungen und die Frühdiagnose der Tuberkulose geschrieben hat".

FINDER.

32) **William Scheppegrell** (New Orleans, La.). **Heufieber, dessen Ursachen und Verhütung. (Hay-fever; its cause and prevention.)** *Journ. amer. med. assoc. 4. März 1916.*

Nach Ansicht des Verf.'s leidet etwa 1 pCt. der Bevölkerung an Heufieber, dessen radikale Ausrottung daher wohl angebracht ist. Aetiologisch wichtig sind die Ambrosia artemisiaefolia und Ambrosia trifida. Die erstere wächst in solchen Massen, dass ein leichter Wind die Blüten weit weg trägt. Die zweite Form (Artemisia trif.) wächst in mehr feuchter Gegend, und beide zusammen sind für 85 pCt. aller Fälle von Heufieber verantwortlich.

Es scheint, dass die Pollen auf jeden toxisch wirken, dass aber die Empfindlichkeit eine verschiedene ist. Die individuelle Resistenz verhindert häufig den Ausbruch der Krankheit. Als Beweis aber, dass selbst grosse individuelle Widerstandsfähigkeit nichts nützt, wenn man sich sehr stark exponiert, führt Verf. zwei Arbeiter an, die aus einem immunen Orte stammten, in dem Heufieber unbekannt ist. Beide arbeiteten auf einem Felde, auf das die Pollen wie eine Staubmasse flogen und an demselben Abend hatten beide Heufieber.

Verf.'s Plan ist es, schädliche Pflanzen auszurotten, und wo das nicht möglich ist, durch öffentliche Erziehung dahin zu wirken, dass derartige Felder gemieden werden.

FREUDENTHAL.

33) **Salomon Strouse** und **Ira Frank** (Chicago, Ill.). **Pollenextrakte und Vakzine bei Heufieber.** *Journ. amer. med. assoc. 4. März 1916.*

Verff. glauben aus Gründen, die im Original nachzulesen sind, dass eine kombinierte Behandlung von autogener Vakzine (entnommen von dem Naseninnern; Kulturen auf Agar) und Pollenextrakt einen guten Einfluss haben. Ihre Experimente sind aber noch keineswegs abgeschlossen.

FREUDENTHAL.

34) **Harold Wilson** (Detroit, Mich.). **Die Behandlung des Heufiebers mit Kalziumsalzen.** *Journ. amer. med. assoc. 4. März 1916.*

Dem Rate von Emmerich und Loew folgend, gab W. seinen Patienten Kalziumchlorid und fand, dass dieselben von ihren Heufiebersymptomen befreit

wurden. Es ist nicht nötig, diese Salze eine lange Zeit zu nehmen, da Erleichterung schon früh eintritt. FREUDENTHAL.

35) **J. L. Goodale** (Boston, Mass.). **Die Pollentherapie bei Heufieber. (Pollentherapy in hay fever.)** *Boston med. and surg. journ. 8. Juli 1915.*

Nach eingehendem Studium an 123 Patienten kommt G. zu folgenden Schlüssen: Serobiologische Methoden haben die phylogenetische Verwandtschaft der verschiedenen Pflanzenfamilien bewiesen. Die Anwendung dieser Tatsachen auf die Behandlung des Heufiebers durch Injektion von Pflanzen-Proteïden gibt uns einen Wegweiser für die Auswahl des speziellen Materials in den verschiedenen Fällen.

Die Pollentherapie muss jetzt als vielversprechende Methode betrachtet werden, aber ihr wirklicher Wert und die Dauer der Heilung sind noch nicht festgestellt worden. FREUDENTHAL.

36) **Otto Seifert** und **Como. Ueber Rhinovalin.** *Klinisch-theurapeut. Wochenschrift. Bd. 22. No. 51.*

Mit dem Namen Rhinovalin wird eine Lösung von Validol in gereinigtem Paraffinöl bezeichnet. Als zweckmässigst und wirksamst erwies sich eine Konzentration von 10 Tropfen Validol in 10,0 Ol. Paraffini; es wird davon mit einer Augenpipette etwa 1 ccm in die Nase geträufelt, dann die Nase zugehalten, damit das Mittel möglichst ausgiebig mit der Nasenschleimhaut in Berührung kommt. Verf. haben das Rhinovalin mit Vorteil angewandt bei akuter Rhinitis (3—4mal pro die appliziert), Rhinitis sicca und überhaupt bei trockenen Katarrhen der oberen Luftwege. FINDER.

c) Mundrachenhöhle.

37) **Fritz Groos. Die Landkartenzunge.** *Zeitschr. f. Ohrenheilk. Bd. 69. S. 26.*

Die erste Beschreibung der Landkartenzunge stammt von dem Heilbronner Arzt F. Betz (Journal f. Kinderkrankheiten 1835); der Vergleich mit einer Landkarte findet sich zum ersten Male bei dem deutschen Arzt Santlus von Hadamar, der Name „Landkartenzunge" wird 1881 von Unna als dem Praktiker geläufige Bezeichnung angeführt. Aeusserst zahlreich war die Verwirrung und Meinungsverschiedenheit, die über die Erkrankung herrschen, charakterisierend sind die Synonyma. Verf. charakterisiert die Lingua geographica als eine auf die Zunge lokalisierte, chronische, erbliche und angeborene Krankheit. Sie findet sich in allen Lebensaltern ziemlich gleich häufig. Man kann unterscheiden zwischen der typischen Landkartenzunge und der „Lingua maculata". Einer parasitären Infektion misst Verf. keine Bedeutung bei; die grösste Wahrscheinlichkeit hat nach ihm der konstitutionelle hereditäre neuropathische Typ. Pathologisch-anatomische Grundlage besteht in Zeichen von Oedem in den obersten Schichten des bindegewebigen Anteils und vorwiegend des Epithels. Differentialdiagnostisch kommen nur noch in Betracht Glossitis superficialis Möller und sekundäre Lues. Eine Therapie ist unnötig, unter Umständen sogar schädlich. FINDER.

38) **Betke** (Frankfurt). **Die Sarkome der Zunge.** *Bruns' Beitr. z. klin. Chir. Bd. 95. S. 403. 1915.*

Die Sarkome der Zunge sind sehr seltene Geschwülste. B. konnte bisher 41 einwandfreie Fälle in der Literatur sammeln; der seinige ist der 42.

Mann von 83 Jahren. Spindelzellensarkom. Operation. Exitus am 5. Tage an Pneumonie.

An der Hand der Literatur Beschreibung der klinischen Symptome, der Differentialdiagnose, des histologischen Bildes, der Prognose und Therapie.

DREYFUSS.

39) **Borchard** (Posen). **Doppeltes Zungenkarzinom bei Psoriasis linguae.** *Deutsche Zeitschr. f. Chir. Bd. 130. S. 635. 1914.*

Die beiden Karzinome entwickelten sich in einem Abstand von 8 Jahren an 2 verschiedenen Stellen. Keine Rezidive. B. hält die Zungenkarzinome auf dem Boden der Psoriasis für relativ gutartig. (Die Erfahrungen des Ref. stimmen damit nicht überein.)

DREYFUSS.

40) **Albrecht Wagner. Beiträge zur Kenntnis der Zungenbasisgeschwülste.** *Deutsche Zeitschr. f. Chir. Bd. 132. S. 22. 1915.*

Beschreibung eines Falles bei einem 52jährigen Mann. Die Schilddrüse war dabei wohlerhalten, was bekanntlich bei vielen Fällen nicht zutrifft, indem diese Tumoren gewöhnlich degenerierte Zungenstrumen darstellen.

Den vorliegenden Fall hält W. für eine vom Ductus thyreoglossus ausgehende Neubildung und zwar einen Mischtumor malignen Charakters (Drüsenmetastasen). Er gehört zur Gruppe der branchiogenen Karzinome.

DREYFUSS.

41) **R. Asch** (Kiel). **Die Zungenstruma, gleichzeitig ein kasuistischer Beitrag zum Myxödem und zur Frage der postoperativen Tetanie.** *Deutsche Zeitschr. f. Chir. Bd. 130. S. 593. 1914.*

Guter zusammenfassender Ueberblick über die vorhandene Kasuistik (95 Fälle) unter Beifügung eines weiteren, in welchem die Exstirpation der Zungenstruma zu Tetanie und Myxödem führte. In der exstirpierten Struma waren makroskopisch und histologisch noch die Epithelkörperchen nachzuweisen.

DREYFUSS.

42) **Douglas W. Montgomery. Lichen planus der Zunge allein. (Lichen planus of the tongue alone.)** *Journ. of cutaneous diseases. Juli 1914.*

Sitz der Affektion war der Zungenrücken, die beiden Flecken waren im Zentrum stumpfweiss, konnten nicht fortgewischt werden und hatten an ihrer Peripherie ein feines Netzwerk. Nach einer Woche sah man in diesen Flecken Papeln. Es waren so gut wie keine subjektiven Beschwerden. Die Wangenschleimhaut war frei. Die Behandlung bestand in Applikationen von 10proz. Chromsäure und kleinen Dosen von Hydrag. chlorat. innerlich. Verf. hält die Affektion für häufig und warnt vor Verwechselungen mit Leukoplasie und Syphilis.

EMIL MAYER.



43) **Bundschuh. Wie beugen wir bei Unterkiefer-, Zungen- und Mundbodenschusswunden der Erstickung vor?** *Münchener med. Wochenschr. Feldärztl. Beil. No. 11. S. 402. 1916.*

Fälle, bei denen ein Glottisödem besteht, oder durch ein abgerissenes Muskel- oder Knochenstück der Kehlkopf verlegt ist, erfordern sofortige Tracheotomie. Ist dagegen die Atmung durch Zurücksinken der Zunge behindert, was bei einer Durchtrennung des M. genioglossus oder durch Dislokation von Bruchstücken des Unterkiefers zustande kommen kann, so empfiehlt es sich, einen Fadenzügel durch die Zungenspitze zu legen und ihn eventuell hinter der Ohrmuschel zu befestigen. Dies ist besonders für das Transportfähigmachen der Verwundeten wichtig und sollte deshalb schon am ersten Verbandplatz geschehen. KOTZ.

44) **Axhausen** (Berlin). **Die operative Behandlung der supralaryngealen Pharynxstenosen durch Pharyngotomia externa und Lappenplastik.** *Archiv f. klin. Chir. Bd. 107. H. 4. 1916.*

In 2 Fällen gelang es nach Pharyngotomia lateralis, Bildung eines weiten Pharyngostomas durch Einschlagen eines Hautlappens von oben und eines zweiten von der Seite gebildeten Hautlappens die Pharynxstenose radikal zu beseitigen und die gleichzeitige Larynxverengerung bis zur Ermöglichung oraler Atmung zu bessern. SEIFERT.

45) **Rosenthal** (Leipzig). **Verschluss traumatischer Gaumendefekte durch Weichteile des Gesichts.** *Centralbl. f. Chir. Bd. 29. 1916.*

Im Leipziger Reservelazarett für Kieferverletzte wurden von R. bisher gegen 20 Gaumenplastiken nach verschiedentlichen Prinzipien erfolgreich ausgeführt, ein Teil der Verwundeten ist schon wieder bei der Truppe, der andere wird in Kürze entlassen. Aus der Krankengeschichte eines Kieferverletzten mit grossem Defekt im harten Gaumen geht hervor, dass man grosse Defekte des Gaumens recht gut durch Weichteile der Wange verschliessen kann. SEIFERT.

d) Diphtherie und Croup.

46) **Gumprecht** (Weimar). **Neuere Erfahrungen über Diphtherie.** *Korresp.-Blatt d. allg. ärztl. Ver. v. Thüringen. 5. Juni 1916.*

Für die Bekämpfung der Diphtherie in Schulen, Krankenhäusern, Waisenhäusern, Alumnaten, Irrenhäusern, Kasernen, Gefängnissen, handelt es sich darum, nicht nur die Kranken, sondern auch die Krankheitsverdächtigen und die Bakterienträger zu ermitteln und abzusondern. Manchmal müssen eigene Stationen für die gesunden Bakterienträger eingerichtet werden. In Epidemiezeiten kann es notwendig werden, eine Art Quarantänestation für die Aufzunehmenden einzurichten, z. B. in den Waisenhäusern der Grossstädte, kein Kind wird dann in das Haus aufgenommen, ohne vorher eine zweimalige bakteriologische Untersuchung während eines mehrtägigen Beobachtungszeitraumes durchgemacht zu haben. Länger als 6 Wochen sollen die Bakterienträger nicht vom Schulunterricht ausgeschlossen bleiben, nachher werden sie ohne Rücksicht auf den bakteriologischen Befund wieder zugelassen, aber in der Klasse besonders gesetzt und vom Verkehr abgesondert. SEIFERT.

47) **Landau. Ueber diphtherieähnliche Stäbchen in der normalen Mundhöhle und ihre Beziehungen zur Leptothrix.** *Berliner klin. Wochenschr. No. 26. S. 717. 1916.*

Die Ausführungen des Verf.'s wurden veranlasst durch die Befunde von Mühsam (s. das Referat dieses Centralblatts). Sie stellen folgendes fest: Fertigt man von einem normalen Zahnbelag ein mikroskopisches Präparat und färbt dieses nach Neisser, so findet man neben den verschiedensten Bakterien in der grossen Mehrzahl der Fälle Stäbchen, die Polkörnchenfärbung aufweisen und den echten Diphtheriebazillen in Form, Grösse und Lagerung sehr ähnlich sind. Daneben sind aber immer auch Stäbchen zu sehen, die nur ein Korn haben, das dann oft spitz oder elliptisch oder viel grösser als das bei Diphtherie ist. Bazillen, bei denen die Körnchen nicht an den Enden liegen, solche mit mehrfacher Körnelung und längere Fäden, hauptsächlich in zwei Formen, dünne Fäden, die so aussehen, als seien sie aus Stäbchen zusammengesetzt und sehr dicke, oft gewundene Fäden, beide Arten tragen meist, aber nicht immer nach Neisser gefärbte Körner. Die gleichen Fadenformen findet man sehr häufig auch in Präparaten von Rachen- und Tonsillenabstrichen. Sind neben typisch erscheinenden diphtherieähnlichen Bazillen gleichzeitig solche Fäden vorhanden, so sind erstere nicht als Diphtheriebazillen aufzufassen. Kulturen von solchen Stäbchen wachsen schlecht auf Löfflerserum. Auffallenderweise sind schon in der ersten Generation viel weniger Fäden zu sehen und die Bazillen diphtherieähnlicher, was bei Kulturen von diphtherieverdächtigem Material zu Täuschungen Veranlassung geben kann, wenn man nicht darauf achtet. Tierversuche mit den Stäbchen fielen negativ aus, auch wachsen dieselben nicht anaërob. Sie gehören nach Ansicht L.'s zu den Leptothrixformen, wenigstens konnten alle Uebergänge und allmähliche Veränderungen in der Richtung von den Fäden zu den diphtherieähnlichen Stäbchen und wiederum zu den Fäden beobachtet werden. Gelegentlich hätten auch Streptotricheen zu Verwechselung mit Diphtherie Veranlassung gegeben; durch die gleichzeitige Anwesenheit von Fäden, gelegentlich sogar mit Verzweigungen, sei die Sachlage geklärt worden.

R. HOFFMANN.

48) **H. Langer** und **H. Krüger. Die Gramfestigkeit der Diphtheriebazillen und der Pseudodiphtheriebazillen als differentialdiagnostisches Merkmal.** *Deutsche med. Wochenschr. No. 24. S. 72. 1916.*

Die Verff. haben gefunden, dass die Gramfestigkeit der Pseudodiphtheriebazillen wesentlich stärker ist als die der Diphtheriebazillen und zwar für jedes Wachstumstadium der Bazillenkulturen, also schon nach 6—8stündiger Bebrütung (Klatschpräparate). Hierin liegt ein spezifisches Unterscheidungsmerkmal. Verff. empfehlen folgende Färbezeiten:

Anilinwasser-Gentianaviolett (frisch hergestellt und filtriert)	2 Minuten
Lugol'sche Lösung	5 „
Absoluter Alkohol	15 „
Verdünntes Fuchsin	1 Sekunde.

R. HOFFMANN.

49) **Mühsam** (Berlin). **Beitrag zur Behandlung der Diphtheriebazillenträger.** Berliner med. Ges., Sitzung v. 17. Mai 1916. *Med. Klinik. No. 31. 1916. Berliner klin. Wochenschr. No. 24. 1916.*

Bei der grossen Zahl von Diphtheriekranken, welche nach Ablauf ihrer Krankheitserscheinungen noch Bazillen im Mandel-Rachenabstrich zeigten und bei den als Bazillenträger überwiesenen Gesunden wurde fachmännisch der Mund in Ordnung gebracht. Wurzeln wurden gezogen, Zahnhöhlen gereinigt und geschlossen, Fissuren geglättet, Zahnstein entfernt, die Zähne jodiert. Der Erfolg war durchaus befriedigend. Sämtliche Patienten sind bisher durch die Zahnbehandlung von ihren Diphtheriebazillen befreit worden. SEIFERT.

50) **John A. Kolmer** (Philadelphia, Pa.). **Der praktische Wert der Hautreaktion bei Diphtherie. (The practical value of the diphtheria toxin skin reaction.)** *Pennsylvania med. journ. Februar 1916.*

Nach K.'s Erfahrungen kann man dieser bekannten Hautreaktion einen gewissen Wert nicht absprechen. FREUDENTHAL.

51) **Henry Koplik** und **Lester J. Unger** (New York). **Die Toxin-Hautreaktion bei Diphtherie. (The diphtheria toxin skin reaction.)** *Journ. amer. med. assoc. 15. April 1916.*

Angabe einer neuen Nadel zur intradermalen, nicht subkutanen Injektion. Dieselbe ist an ihrem Ende $^1/_4$ Zoll weit leicht gebogen. Ohne Verdünnung wird direkt von der Flasche $^1/_{50}$ der minimal letalen Dosis injiziert, und die Resultate sind dieselben wie bei Schick. FREUDENTHAL.

52) **S. S. Bullen** (Rochester, N. Y.). **Resultate der Schick'schen Reaktion im Waisenhaus zu Rochester. (Results of the Schick test at the Rochester orphan asylum.)** *New York state journ. of med. April 1916.*

50 pCt. der Kinder zeigten eine natürliche Immunität gegen Diphtherie. Wenn man daher während einer Epidemie mindestens einmal monatlich die Schick'sche Reaktion macht und die „Träger“ durch Halskulturen ausschaltet, so erspart man den Kindern viel Unbehagen und mindestens die Hälfte des Antitoxins. FREUDENTHAL.

e I) Kehlkopf und Luftröhre.

53) **Marschand. Zylindrom des Kehlkopfes.** Med. Ges. zu Leipzig, Sitzung v. 25. Januar 1916. *Deutsche med. Wochenschr. No. 22. S. 683. 1916.*

Der 25jährige Patient war unter Erstickungserscheinungen gestorben und bot bei der Sektion eine schwere Bronchitis und Lobulärpneumonie dar. Die Geschwulst lag in ihrer Hauptmasse an der rechten Kehlkopfseite, sie war offenbar von den Schleimdrüsen dieser Seite oder von ihren Ausführungsgängen ausgegangen. Sie war aber auch um die Platte des Ringknorpels herum auf die andere Seite übergegangen, nach innen war durch sie der Kehlkopf erheblich eingeengt. Mikroskopisch zeigte die Geschwulst mit ihren durch Bindegewebsstreifen ge-

trennten Läppchen, den darin enthaltenen dichtgedrängten hyalinen Balken und Kugeln mit Resten fibrillären Bindegewebes und den diese begrenzenden einfachen und mehrfachen Schichten kleiner epithelialer Zellen, die auch in Strängen oder Schläuchen angeordnet sein konnten, das charakteristische Bild des Zylindroms. Die Kehlkopfmuskulatur war zum Teil durchwuchert, an einigen Stellen war die Geschwulst auch in die Venen eingebrochen. Metastasen aber waren nicht vorhanden.

Für die epitheliale Natur des Tumors sprachen einmal die engen Beziehungen zu den Schleimdrüsen und dann die Färbbarkeit der Stränge und Kugeln mit Muchämatin.

R. HOFFMANN.

54) **Friedel Pick. Sklerom des Kehlkopfes.** Wissenschaftl. Ges. Deutscher Aerzte in Böhmen, Sitzung v. 28. Januar 1896 in Prag. *Deutsche med. Wochenschrift. No. 24. S. 744. 1916.*

18jährige Galizierin. Laryngoskopisch: Neben leichter Rötung unterhalb der sonst normalen Stimmbänder zwei von den Seiten her polsterartig vorspringende Infiltrate von blassrötlicher Farbe, die das Lumen des subglottischen Raumes bis auf 2—3 mm verengen. In der Tiefe der Trachea auch noch an der Vorderwand eine ebensolche, mehr weissliche Leiste. Kulturen von dem Sekret der oberen Luftwege rein gezüchtet, ergaben in Reinkultur den Rhinosklerombazillus von Frisch. Das Blutserum zeigte mit Extrakten von Sklerombazillen verschiedener Herkunft deutliche Komplementablenkung, wogegen diese mit Extrakten von Friedländer'schen Kapselbazillen ausblieb. Die Hemmung der Hämolyse war mit dem Extrakt des Bazillus der Patientin und von einem Patienten aus letzter Zeit intensiver und auch bei stärkerer Verdünnung nachweisbar als mit dem von einem schon lange im Laboratorium fortgezüchteten Stamm. Therapeutisch kommt wegen des rein subglottischen Sitzes des Skleroms vor allem Röntgenbestrahlung von aussen her in Betracht.

R. HOFFMANN.

55) **A. Barth** (Leipzig). **Meine Erfahrungen über Kehlkopfkrebs.** *Deutsche Zeitschrift f. Chir. Bd. 129. S. 6. 1914.*

Ein sehr gut geschriebener Artikel, der sich in der Hauptsache an den Allgemeinpraktiker wendet; hoffentlich mit Erfolg.

DREYFUSS.

56) **Kirschner. Totalexstirpation des Kehlkopfes und des benachbarten Abschnittes der Speiseröhre.** Verein f. wissenschaftl. Heilkunde zu Königsberg i. Pr., Sitzung v. 21. Februar 1916. *Berliner klin. Wochenschr. No. 18. S. 491. 1916.*

39jährige Patientin mit Schlingbeschwerden infolge eines Karzinoms der Speiseröhre in der Höhe der Cartilago cricoidea. Gastrostomie. Nachdem die Diagnose durch Probeexzision mittels Oesophagoskops (was wärmstens zu empfehlen) histologisch sichergestellt ist, Resektion der Speiseröhre und des ebenfalls vom Karzinom befallenen Kehlkopfes. Peripherer Luftröhren- und Oesophagusstumpf werden in die Haut eingenäht, der Pharynx primär verschlossen. Patientin spricht mit Sprechkanüle von Gluck. Es soll in nächster Zeit mittels eines Hautrohres

eine künstliche Verbindung zwischen Pharynx und peripherem Oesophagusstumpf hergestellt werden.

R. HOFFMANN.

57) **Capelle. Ueber plastischen Ersatz von Kehlkopfluftröhrendefekten.** *Beitr. z. klin. Chir. Bd. 99. S. 403. 1916.*

Auf Grund einer wohlgelungenen Plastik bei schwerer Schusszertrümmerung der vorderen Trachealwand beschreibt Capelle sein Verfahren.

Es handelte sich darum, einen Defekt der Vorderwand knöchern zu verschliessen. Behufs dessen bildete C. 2 längsgestreckte Lappen, je einen auf jeder Halsseite. Die Lappen der einen Seite schlug er um, so dass seine Epidermisfläche nach dem Tracheallumen sah, den anderen Lappen, und zwar Haut-Periost-Knochenlappen mit Abmeisselung des grossen Teils des Manubrium sterni drehte er nur um seine Kante, so dass also von aussen gesehen Haut, Knochen, dann Wundfläche des ersten Lappens, hierauf wieder Haut den Defekt deckten.

Durch eine von einer tiefer gelegenen Tracheotomieöffnung eingeführte Schornsteinkanüle wurde das Ganze gestützt, bis völlige Anheilung erfolgt war.

C. beschreibt dann noch ein Verfahren, das er allerdings noch nicht erprobte, bei völlig zirkulären Defekten der Trachea, wobei ein in die seitliche Halswand verpflanzter Hautknochenlappen der Tibia nach Anheilung durch eine Lücke unter dem Sternocleidomastoideus hindurchgezogen wird und so die hintere Trachealwand bildet. Die Vorderwand wurde dann nach obenbeschriebener Methode gebildet.

DREYFUSS.

58) **D. Muyderman. Ein Knochenstückchen im Kehlkopf. (Een beentje in het strottenhoofd.)** *Nederl. Tijdschr. voor Geneesk. I. No. 6. S. 472. 1916.*

Sehr kurze Mitteilung. Zwei Knochenstückchen aus dem subglottischen Raum entfernt. Nach einigen Monaten starb der Patient an einer heftigen Blutung aus Nase und Mund. Die beiden Knochenstückchen waren kariöse Teile vom Petrosum aus der Umgebung des Canalis caroticus. Der Patient hatte eine Knochenkaries an der Schädelbasis.

VAN GILSE.

59) **Richard H. Johnston** (Baltimore, Md.). **Eine einfache Methode, flache Fremdkörper aus der Trachea kleiner Kinder zu entfernen. (A simple method of removing flat foreign bodies from the trachea of the young child.)** *Maryland med. journ. April 1916.*

Unter kleinen Kindern versteht J. solche bis zu 3 Jahren. Bei diesen bemerkte er, dass Wassermelonen-Samen und andere flache Fremdkörper selten bis in die Bronchien vordringen, sondern meist in der Trachea stecken bleiben. Da es nun schwierig ist, hier mit dem hier zu Lande meist gebräuchlichen Jackson'schen Rohr (4 mm) zu arbeiten, so konstruierte Johnson ein auseinander zu nehmendes Spekulum (9,5 cm lang und 10 mm im Durchmesser), dessen Beleuchtung einen Zentimeter vom distalen Ende der Tube ist. Das Kind liegt flach mit dem Kopfe auf dem Tische, und es wird kein Anästhetikum gegeben, höchstens etwas Atropin zur Verminderung der Sekretion. J. bekommt auf diese Weise eine ausgezeichnete Uebersicht über die ganze Trachea und die Entfernung des Fremdkörpers ist dann leicht.

FREUDENTHAL.

60) **Harms. Ein Fall von Aspiration einer Roggenähre mit spontaner Heilung bei einem acht Monate alten Säugling.** *Zeitschr. f. Ohrenheilk. Bd. 72. S. 160.*

Da die Anamnese keine sicheren Anhaltspunkte gab, konnte die Diagnose auf Fremdkörper nur vermutungsweise gestellt werden. Nach Tracheotomia inferior wurde durch das Bronchoskop ein kleiner Teil einer Aehre entfernt. Daraufhin Besserung. Einige Tage später entsteht im achten Interkostalraum ein rasch wachsender Abszess, der spontan aufbricht und eine grosse Roggenähre zutage fördert. Rasche Heilung.

KOTZ.

61) **Wachmann** (Bukarest). **Ueber die Resektion des Nervus laryngeus superior bei der Dysphagie der Kehlkopftuberkulösen.** Mit 3 Textfiguren.) *Archiv für Laryng. u. Rhin. Bd. 30. H. 1. S. 105.*

Unter Mitteilung von 5 Fällen beschreibt Wachmann die Resektionstechnik des Nervus laryngeus superior und bespricht die Indikationen und die Aussichten der Operation, welche von Avellis 1909 vorgeschlagen wurde zur Beseitigung der Schluckschmerzen bei der Kehlkopftuberkulose, wenn die lokal auf den Larynx applizierten Anästhetika und die von Hoffmann 1908 empfohlenen Injektionen von 85proz. Alkohol keine dauernden Erfolge erkennen lassen. Wachmann hat sogar die doppelseitige Resektion der Nerven in einer Sitzung bei 3 Fällen ohne jede unangenehme Nebenwirkung ausgeführt, irgend welche Störungen trophischer Natur sind nicht eingetreten.

B. BAGINSKY.

62) **Aurelius Rethi** (Budapest). **Die Therapie der postoperativen Kehlkopfblutungen im Anschluss an zwei schwierige Fälle.** Mit 1 Textfigur. *Archiv f. Laryng. u. Rhin. Bd. 30. H. 1. S. 100.*

Unter Mitteilung zweier Fälle beschreibt Rethi eine einfache und zuverlässige Methode der Blutstillung im Kehlkopf und zwar 1. zur Stillung schwerer postoperativer Kehlkopfblutungen und 2. als Präventivmassnahme bei im Kehlkopf zu verrichtenden und voraussichtlich mit grösserer Blutung verbundenen Operationen. Im wesentlichen besteht die Methode in der Tamponade nach vorher ausgeführter Tracheotomie. so dass durch die Tracheotomieöffnung eine Belloc'sche Röhre nach aufwärts in der Richtung zur Mundhöhle geführt und nun von der Mundhöhle aus durch den Mandrin der befestigte Tampon gegen die blutende Stelle des Larynx gezogen und angedrückt wird. Zuverlässig mag die Methode sein, aber über die Einfachheit derselben lässt sich wohl diskutieren.

B. BAGINSKY.

63) **Theo Kohnen** (Kraupischken). **Seltene Komplikation einer diphtherischen Tracheal- und Larynxstenose.** *Deutsche med. Wochenschr. No. 11. S. 323. 1916.*

Die Komplikation war ein Spulwurm in der Trachea. Es fiel C. auf, dass die Seruminjektion nicht den gewohnten Erfolg auf die Besserung der Atmung hatte. Es wurde daher die Tracheotomie notwendig, bei der es zunächst nicht gelang, die Kanüle einzuführen infolge eines weichen Hindernisses in der Trachea, als das sich ein etwa 10 cm langer männlicher Ascaris lumbricoides erwies. C. weist darauf hin, dass, wenn wie in diesem Fall die Atmung nach der Seruminjektion nach wie vor behindert bleibt, während sich die Einwirkung des Serums auf das Herz schon sicher zeigt, man in ländlichen Gegenden an ein lebendes Hindernis in den oberen Luftwegen denken dürfe.

R. HOFFMANN.

64) **Muck. Heilungen von schwerer funktioneller Aphonie (Methode: Erzeugung eines Angstschreies durch vorübergehend endolaryngeal herbeigeführte Kehlkopfstenose).** *Münchener med. Wochenschr. Feldärztl. Beil. No. 12. S. 441. 1916.*

Verf. bringt die Kugel eines Hartmann'schen Mandelquetschers, dessen Stiel in der Art der Kehlkopfinstrumente umgebogen ist, für einige Sekunden in den Larynx. Es gelang ihm in 3 Fällen, die vorher vergeblich mit faradischem Strom und Sondenberührung behandelt wurden, Heilung zu erzielen. KOTZ.

65) **K. Menzel** (Moslar). **Funktionelle Aphonie.** *Beil. d. Wiener med. Wochenschrift. 1916. No. 8. „Der Militärarzt.“ 50. Jahrg. No. 5.*

In der wissenschaftlichen Sitzung der Aerzte des k. u. k. Garnisonspitals in Mostar vom 30. November 1915 stellt M. aus Wien einen Patienten mit „kompletter beiderseitiger Konstriktorlähmung der Stimmbänder funktioneller Natur“ vor. Durch endolaryngeale Sondierung geheilt. O. CHIARI.

66) **Walcher. Ruptur der Trachea bei Tetanus.** *Münchener med. Wochenschr. Feldärztl. Beil. No. 19. S. 697. 1916.*

Verf. berichtet über einen Tetanuskranken, bei dem während eines heftigen Krampfanfalles plötzlich ein Emphysem in der Supraklavikulargrube auftrat, das zur Tracheotomie zwang. Er nimmt an, dass infolge des Exspirationsdruckes ein kleiner Einriss in der Trachea entstand. KOTZ.

67) **E. Pollak** (Graz). **Ueber luetische Stenose der Trachea und der Bronchien.** *Monatsschr. f. Ohrenheilk. Bd. 50. S. 359. 1916.*

P. beschreibt 2 Fälle von luetischer Trachealstenose, deren Diagnose einzig durch die direkte Tracheoskopie gelang.

In dem 1. Falle handelte es sich (bei 45 Jahre alter Frau) um ein diffuses Infiltrat in der Bifurkationsgegend, das auch auf die Hauptbronchien übergegangen war. Tracheotomie. Anamnese auf Lues negativ, Wassermann positiv. Therapie: Während mehrerer Wochen das Quecksilberpräparat Merlusan innerlich. Dadurch Abnahme des quälenden krampfhaften Hustens, der Dyspnoe und der Erstickungsanfälle. Später auch Salvarsan und Jodbehandlung. Unter dieser Therapie vollständiges Verschwinden der Stenose in der Bifurkationsgegend. Dagegen allmähliges Entstehen einer hochgradigen Stenose im obersten Teile der Luftröhre oberhalb der Trachealkanüle. Behandlung mit den von Brüggemann angegebenen Bolzen und Heilung.

Im 2. Falle bestand bei 44 Jahre altem weiblichen Individuum zirkumskriptes ulzeriertes Gumma über der Bifurkation. Häufige Dyspnoe und stridoröse Atmung. Anamnese auf Lues und auch Wassermann negativ. Untere Tracheotomie und Gummischlauchkanüle. Unter Jodnatriumbehandlung Verschwinden des Stridors und der Atemnot. Trotzdem erfolgte infolge plötzlich heftiger Blutung aus Trachealkanüle rascher Erstickungstod. Bei der Sektion zeigte sich der Truncus anonymus arrodiert und das prätracheale Gewebe eiternd. Zudem eine chronische luetische Endarteriitis der Aorta. — Nach Stellung der Diagnose war nicht mehr tracheoskopiert worden; da bei der Sektion ausser Narbenbildung die

Luftröhre innerlich normalen Befund zeigte und die Symptome der Trachealstenose vollkommen verschwunden waren, so nimmt Verf. an, dass die prätracheale Eiterung, die zu Gefässarrosion führte, durch Infektion von der Tracheotomiewunde aus zustande kam.

OPPIKOFER.

e II) Stimme und Sprache.

68) **E. Fröschels** (Wien). **Ueber die Beziehungen der Sprachheilkunde zur übrigen Medizin.** *Wiener med. Wochenschr. 1915. No. 47.*

Erörterungen im Rahmen eines Vortrages über das Wesen der funktionellen Atemstörungen, Aphasien, Sigmatismus, Obturatorentherapie, Taubstummheit usw.

HANSZEL.

69) **L. Réthi** (Wien). **Untersuchungen über die Nasenresonanz und die Schallleitung im Kopfe und Halse.** Vortrag, gehalten in der österreich. Ges. f. exper. Phonetik am 7. Dez. 1915. *Wiener med. Wochenschr. No. 5. 1916.*

Die Versuche wurden mit der König'schen Kapsel ausgeführt, welche mit einem Gummidrain und einer Glasolive für die Nasenöffnung versehen wurde und bezüglich der Schallleitung vom Halse aus mittelst eines Mikrophons und Stimmgabeln. Aus den Untersuchungen geht hervor, dass die im Kehlkopf erzeugten Schallwellen der Luft nicht oder in nicht nachweisbarem Masse die Knochen und Weichteile der Sprachorgane gegen die Nasenhöhle hin passieren, dass hingegen die im Kehlkopfe durch die Vibrationen der Stimmbänder erzeugten Schallwellen sich in den festen und weichen Teilen der Sprachorgane in solchem Masse auf die Nasenhöhle fortpflanzen, dass die in derselben entstandenen Lufterschütterungen nachgewiesen werden können. Von Bedeutung ist, dass die in den Stimmbändern entstandenen Schallvibrationen nicht nur auf die Knorpel bzw. Knochen des Kehlkopfes übertragen werden, sondern ihre Leitung findet auch auf grössere Strecken statt, die teils aus Weichteilen, teils aus Knochen bestehen. Auf diese Weise wird auch der Scheitel durch den tönenden Kehlkopf in Mitschwingung gebracht. Die Konfiguration der Nase hat auf den Gesamtklang Einfluss.

O. CHIARI.

70) **L. Réthi** (Wien). **Untersuchungen über den Einfluss der Weite der Nasenhöhlen auf die Resonanz.** *Wiener med. Wochenschr. No. 14. 1916.*

Durch ein Freierwerden der Nase kommt es zu stärkeren Vibrationen der Nasenluft, die Stimme gewinnt qualitativ und in der Regel auch an Umfang.

O. CHIARI.

71) **Const. Schneider.** **Beschreibung eines neuen Kehltonschreibers nach Calzia-Schneider.** *Vox. H. 1. S. 1. 1916.*

Gegenüber anderen Kehltonschreibern (Krüger-Wirth, Gutzmann-Wethlo) zeichnet dieser Schwingungen bis 900 pro Sekunde auf und eignet sich daher besonders zur Aufnahme von Frauenstimmen. Neu ist daran die Uebertragung von Membranschwingung auf den Schreibhebel. Er wird durch eine Mikrometerschraube einem auf der stark gespannten Condommembran anliegenden (nicht aufgeklebten) Aluminiumplättchen angedrückt. Zur Abnahme der Schwingungen am Kehlkopf dient die Krüger-Wirth'sche Larynxkapsel. Wiedergabe von Kurven verschiedener Vokale, Tonhöhen und auch verschiedener Güte.

NADOLECZNY.

72) **Paul Bruns. Minimalluft und „Stütze".** *Stimme. Bd. 10. H. 5. Febr. 1916.*

Br. weist auf die unklaren Begriffe hin, die mit der Bezeichnung „Stütze" verbunden werden. Er will das Wort nicht gleich dem italienischen appogio della voce setzen und bringt es in Beziehung zum Registerausgleich. Er kritisiert mit Recht die falschen Atemmethoden, die unter der Flagge „Atemstütze" segeln und andere auf falsche Muskelspannung hinauslaufende Tonbildungsversuche. Seine Erklärung des Wortes Stütze ist aber ebenfalls sehr bilderreich und umfasst die „grundgebildete Kopfresonanz", eine „ganz eigenartige, selbsttätige, balancierende Bewegung des Zwerchfells", die er als eine Entdeckung bezeichnet (!) und „Freilauf der Stimme" nennt, die nur möglich ist „mittels einer besonders geschulten Funktion des Atems und zwar der Minimalluft" = „latente Kapazität der Lunge". Es folgt darauf der „selbsttätige Luftnachschub" der Residualluft (also eine physiologische Unmöglichkeit oder ein Bezeichnungsfehler. Ref.) NADOLECZNY.

f) Schilddrüse.

73) **Charles H. Frazier** (Philadelphia, Pa.). **Die Behandlung der toxischen Struma. (The management of the toxic goiter.)** *Pennsylvania med. journ. Januar 1916.*

In bezug auf die Nomenklatur folgt Fr. der von Wilson und Plummer gegebenen Einteilung. Die Behandlung der toxischen Strumen gehört in das Gebiet der Chirurgie. In milden Fällen von Thyreotoxikosis ist absolute Ruhe (physisch und geistig) anzuraten. Wo das nicht tunlich ist, muss operiert werden. Verf. verfährt dabei bei leichten Fällen je nach der Indikation und hat noch nie einen letalen Fall gehabt. Er ist daher auch gegen eine präliminäre Unterbindung von Gefässen. Bei schweren Fällen aber muss zunächst unter Ruhe der Zustand des Herzens klar gestellt werden und dann kommt in Betracht: die Injektion von kochendem Wasser, die Unterbindung eines oder mehrerer Gefässe und die partielle Thyreoidektomie. Es folgen Einzelheiten der Technik. FREUDENTHAL.

74) **Hugo Ribbert** (Bonn). **Die Basedowstruma.** *Virchow's Archiv f. path. Anat. Bd. 219. 1915.*

R. nimmt im Gegensatz zur wohl allgemein verbreiteten Anschauung von der Hypersekretion der Schilddrüse bei Basedow an, dass wir es nicht mit progressiven Vorgängen, nicht mit einer Vermehrung und Wucherung des Epithels, sondern mit regressiven Veränderungen zu tun haben. Es handle sich um eine über lange Zeit sich erstreckende Störung, die nur selten zu einem ausgedehnteren Untergang von Zellen mit Nekrose führt. Es bleibt für gewöhnlich nur bei einer Schwellung von Protaplasma und Kern, bei schlechter Konturierung und körniger Auflösung des Zellleibs mit teilweiser Schrumpfung der Kerne, bei einer weitverbreiteten Ablösung der Epithelien vom Bindegewebe und ihrer Anhäufung im Lumen, die eine vielschichtige Proliferation vortäuscht. Damit verbindet sich ein ausgedehnter Schwund der bindegewebigen Septa, so dass die Alveolen zusammenfliessen und weitere meist spaltförmige Räume bilden. Die damit einhergehende Veränderung des Sekrets liefere dann die toxischen Substanzen und erkläre ebenfalls, warum die ganze oder teilweise Entfernung der erkrankten Partien Besserung oder Heilung bringe. DREYFUSS.

75) **F. de Quervain** (Basel). **Weiteres zur Technik der Kropfoperation.** *Deutsche Zeitschr. f. Chir. Bd. 134. S. 474. 1915.*

Es ist immer interessant, die Ansichten eines erfahrenen Spezialchirurgen kennen zu lernen. So bietet Verf. uns hier einen Ueberblick über 250 von ihm in Basel ausgeführte Kropfoperationen. Er demonstriert auf verschiedenen Farbentafeln seine Methode der extrafaszialen Unterbindung der A. thyr. inf., die den Vorzug hat, eine Verletzung des N. recurrens und der Epithelkörperchen zu verhindern. Ueber die Resultate usw. wolle man sich aus der Originalarbeit orientieren. DREYFUSS.

76) **Heineke** (Leipzig). **Die chronische Thyreoditis.** *Deutsche Zeitschr. f. Chir. Bd. 129. S. 189. 1914.*

Beschreibung zweier Fälle mit histologischem Befund. In dem einen Fall Operation mit konsekutivem Myxödem, bei dem anderen Teilexzision und Heilung nach Röntgentherapie. DREYFUSS.

g) Oesophagus.

77) **Unger. Intrathorazische Oesophaguschirurgie.** Berliner Ges. für Chir., Sitzung v. 8. Juni 1914. *Deutsche med. Wochenschr. No. 38. S. 1773. 1914.*

Darstellung seiner Methode der Radikaloperation des Speiseröhrenkrebses. Bericht über 16 Fälle. R. HOFFMANN.

78) **Milner. Hochsitzendes Oesophaguskarzinom.** Med. Ges. in Leipzig, Sitzung v. 9. Juni 1914. *Deutsche med. Wochenschr. No. 32. S. 1646. 1914.*

Therapeutisch ist die Strahlenbehandlung im Verein mit chirurgischen Eingriffen sehr wichtig. R. HOFFMANN.

79) **Helene Edenhuizen. Ueber zwei Fälle von mykotischem Aneurysma der Aorta mit Perforation in den Oesophagus.** *Frankfurter Z. f. Pathol. Bd. 16.*

Kasuistik. In dem ersten Fall war das Aneurysma durch Sepsis, in dem anderen durch einen tuberkulösen Prozess bedingt. DREYFUSS.

80) **Zeller. Zur Behandlung der Speiseröhrenverletzungen im Felde.** *Münchener med. Wochenschr. Feldärztl. Beil. No. 25. S. 916. 1916.*

Verf. stellt folgende Forderungen auf:

1. Zunächst Verbot jeder Nahrung, womöglich jeden Schluckens.

2. Schleunige breite Eröffnung des periösophagealen Raumes, sobald die äusseren Verhältnisse es irgend gestatten.

3. Einführung der Schlundsonde ist vor der Operation unzulässig; nach der Operation darf unter Umständen die Schlundsonde eingelegt werden.

4. Besteht auch eine Durchbohrung des Kehlkopfes oder der Luftröhre mit starker Blutaspiration, so ist die Tracheotomie mit Einlegung einer umwickelten Kanüle, Tamponkanüle, anzuschliessen. KOTZ.



II. Kritiken und Gesellschaftsberichte.

a) A. Denker und **W. Brünings. Lehrbuch der Krankheiten des Ohres und der Luftwege einschliesslich der Mundkrankheiten.** Zweite und dritte Auflage. Jena 1915.

Der ersten Auflage des Denker-Brünings'schen Lehrbuches (besprochen dieses Centralblatt, 1913, S. 199) ist sehr bald eine neue Doppelauflage gefolgt, der beste Beweis, wie schnell das Buch sich Freunde zu verschaffen gewusst hat. Der laryngologische von Brünings bearbeitete Teil hat in Bezug auf seine Form Aenderungen erfahren, durch welche die klinische und pathologisch-anatomische Seite der Darstellung gegenüber den Ausführungen über die Technik etwas mehr hervorgehoben wird. Die Abbildungen sind um einige vermehrt; die nach Kreidezeichnungen angefertigten Dreifarbendrucke sind mit Recht teils entfernt, teils durch andere Abbildungen ersetzt worden. Finder.

---

b) Dänische oto-laryngologische Gesellschaft.

Sitzung vom 3. März 1915.

Gottlieb Kiaer: 1. Skarlatinöse Mastoiditis, geheilt unter konservativer Behandlung.

2. Otologie infolge Caries dentium.

3. Angina als Prämenstrualsymptom.

K. berichtet über den Fall einer Frau, die drei Jahre lang jeden Monat einige Tage vor Eintritt der Menses eine Angina mit hohem Fieber bekam. Blutungen aus der Nase und den oberen Luftwegen bestanden nicht. Im Anschluss daran erörtert K. die sympathischen Nervenverbindungen, die zwischen den obersten Luftwegen und dem Genitalsystem bestehen, bespricht die vikariierenden Blutungen, die Fliess'schen Erfahrungen über Beseitigung von Menstruationsschmerzen durch Kokainisierung des Tuberculum septi und weist schliesslich auf den Zusammenhang hin, der zwischen den Drüsen mit innerer Sekretion, der Hypophyse und Schilddrüse, und dem Genitalsystem besteht.

Holger Mygind: 1. Otogene intrakranielle Komplikation unbestimmter Natur mit Neuritis optica ohne intrakraniellen Eingriff geheilt.

2. Zwei Fälle von otogener Meningitis, die infolge einer bei der Operation entstandenen traumatischen Hirnblutung tödlich verliefen.

Schmiegelow: Beitrag zur operativen Behandlung der angeborenen Choanalatresie.

Es handelte sich um eine 23jährige Patientin mit rechtsseitiger knöcherner Choanalatresie. Es bestand keine Asymmetrie des Gesichts noch der Nase oder des Gaumens. S. bespricht die Häufigkeit der ein- und doppelseitigen Choanalatresien, ihre Symptome, ihren Einfluss auf die Bildung des Gesichtsskeletts und den Gaumen. Nachdem er die verschiedenen Operationsmethoden hat Revue passieren lassen, empfiehlt S. am meisten die Methode von Uffenorde, der zu-

nächst die submuköse Septumresektion macht, dann bis zur frontal gestellten Atresiewand vordringt, auch hier die Schleimhaut seitwärts und vom hinteren Nasenhöhlenboden abhebt, dann mit einem Meissel die Knochenplatte medial einschlägt und sie mit einer Hajek'schen Stanze reseziert. Dies Verfahren hat S. in seinem Fall in Chloroformnarkose nach peroraler Tubage angewandt. Nach der Operation wurde einige Tage ein Jodoformgazedrain eingelegt. Das Resultat war befriedigend.

Blegvad: Fremdkörper des Oesophagus mittels Oesophagoskopie entfernt.

1. Eine 51jährige Frau verschluckte beim Essen eine Nadel; sie spürte Schmerzen auf der rechten Halsseite und hatte Erstickungserscheinungen. Von Vornahme einer Röntgenaufnahme musste wegen der Atemnot und der Aufgeregtheit der Patientin Abstand genommen werden. Laryngoskopie, Tracheoskopie und Oesophagoskopie liessen keinen Fremdkörper entdecken. Danach Nachlassen der Respirationsbeschwerden. Nach zwei Tagen kam Pat. wieder und erklärte, die Nadel deutlich in der rechten Halsseite zu spüren. Man sah jetzt eine anscheinend kopflose Nadel hinter dem rechten Aryknorpel sitzen. Mittels der Laryngoscopia superior directa gelang es nicht, sie zu extrahieren, da sie jedesmal, wenn man das Rohr nach unten führte, sich zurückzog und in einer Schleimhautfalte verbarg. Am folgenden Tage sah man sie auf dem Röntgenbilde in Höhe des 5. Zervikalwirbels. Mittels indirekter Laryngoskopie entdeckte man sie hinter dem linken Aryknorpel. Die Extraktion gelang jetzt leicht unter Spiegelbeleuchtung mit der Fränkel'schen Zange. Der Grund dafür, dass man den Fremdkörper mit der Oesophagoskopie nicht entdeckt hatte, liegt darin, dass das Rohr immer an ihm vorbeiglitt. Man hätte den Fremdkörper sicher gleich mittels der Hypopharyngoskopie entdecken können; der Fall zeigt, wie wichtig diese Untersuchungsmethode auch zur Diagnose der Fremdkörper ist.

2. Die anderen Fälle waren folgende:

a) Es handelte sich um einen 3jährigen Knaben, der ein 2-Oerestück verschluckt hatte; der Fremdkörper wurde mittels Oesophagoskopie extrahiert.

b) 5jähriges Mädchen hatte 2-Oerestück verschluckt; Extraktion nach fünf Tagen mittels Oesophagoskopie. Der Fremdkörper hatte keinerlei stärkere Reaktion verursacht.

c) 3jähriger Knabe hatte 3 2-Oerestücke verschluckt. Eines kam gleich heraus, als die Mutter das Kind umschüttelte. Am Abend trat Atemnot mit Zyanose auf. Das Kind wurde in die Klinik gebracht, wo die Münzen unter Oesophagoskopie mit der Patterson'schen Zange extrahiert wurden.

d) 9jähriger Knabe wurde in die Klinik gebracht mit der Angabe, er habe früher Natronlauge getrunken und könne seit der Zeit nur mühsam die Speisen herunterbringen. Vor 3 Tagen sei beim Essen ein Bissen stecken geblieben und seitdem gehe auch flüssige Nahrung nicht mehr herunter. Mittels Oesophagoskopie wurde ein Fleischbissen extrahiert; am folgenden Tage kam das Kind wieder, da immer noch nicht flüssige Nahrung hindurchging; es wurden jetzt noch 25 cm von der Zahnreihe 5 weitere kleine Fleischstücke extrahiert, und man sah jetzt eine zirkuläre Striktur. Es wurde jetzt noch ein dünnes Bougie eingeführt,

das bis in den Magen ging; danach konnte das Kind mit Leichtigkeit trinken. Es kann jetzt auch ohne Schwierigkeit Brot essen.

Wilh. Waller: Drohender Kollaps nach Tonsillektomie; Komplikation mit Ulcus ventriculi.

21jährige Patientin, bei der wegen ständig rezidivierender phlegmonöser Anginen die Tonsillektomie vorgenommen wurde. Die Operation verlief glatt, auch war die Blutung nicht besonders stark. Drei Stunden darauf heftiges Blutbrechen und Kollaps. Nach Kampfer und Digalen erholte sie sich. An der Operationsstelle war trotz genauester Inspektion keine Blutung zu entdecken. Wie sich herausstellte, litt Pat. an einem Magengeschwür und es hatte sich um eine Blutung aus demselben gehandelt.

Blegvad weist darauf hin, dass es kein Risiko sei, Tonsillektomien ambulant zu machen; nur darf man die Muskulatur nicht verletzen.

Schmiegelow: Das Risiko der Nachblutung bei Tonsillektomie ist in der Tat ausserordentlich gering, falls man keine Verletzung der Muskulatur macht; andrerseits soll man in dieser Hinsicht nicht allzu sicher sein und die Operation auch nicht ambulant machen.

Buhl: Fall von Nasentuberkulose.

Es handelt sich um eine 41jährige Frau, erblich belastet, bei der niemals eine Erkrankung der Lungen nachgewiesen war. Sie litt seit langen Jahren an häufigem Nasenbluten, das immer heftiger wurde, so dass sie schliesslich aus Angst vor Verblutung nachts nicht allein bleiben konnte. B. sah sie Juli 1914, wo sie aufs äusserste anämisch war. Die Nasenschleimhaut war verdickt, granulierend, ohne eigentliche Ulzerationen. Sputum ohne Tuberkelbazillen, Lungenuntersuchung ergab keinen Befund. Mikroskopische Untersuchung ergab Tuberkulose.

Sitzung vom 7. April 1915.

S. H. Mygind: Zwei Fälle von Fractura cranii mit eigentümlichem Ohrenspiegelbefund.

Schousboe: Abszess der Orbita und des Stirnlappens bei Empyem von Stirnhöhle und Siebbein.

39jähriger Mann, im Anschluss an eine Erkältung Stirnkopfschmerzen und erhebliche Schwellung der linken Augenlider; keine Chemosis, kein Doppelsehen. Rhinoskopisch sah man blutig-eitriges Sekret unter der linken mittleren Muschel. Da kurz nach der Aufnahme in die Klinik reichliche Eiterabsonderung an der linken Nase erfolgte mit augenblicklichem Nachlassen der Stirnkopfschmerzen, so wollte zuerst Pat. in die vorgeschlagene Operation nicht einwilligen. Als wieder stärkere Schmerzen auftraten bei anhaltendem reichlichen Eiterausfluss aus der linken Nase, wurde nach Killian operiert. Es fand sich nach der Inzision ein kleiner subperiostaler Abszess, von dem eine Fistel in der medialen Orbitalwand zu den Siebbeinzellen führte. Aufmeisselung der Stirnhöhle und Ausräumung des Siebbeins nach Killian.

Bald nach der Operation zeigte sich Pat. auffallend teilnahmslos und schlafsüchtig. Mehrere Male trat Erbrechen auf; Puls 52—58; keinerlei Herdsymptome,

jedoch Benommenheit. Augenspiegelbefund: Papillen etwas verschleiert. Kraniotomie. Dura nicht verändert. Probepunktion des Frontallappens ergibt Eiter; Inzision führt auf einen Abszess, aus dem sich ca. 100 ccm Eiter entleeren. Der Fall ging in Heilung aus.

Jörgen Möller hat einen Pat. behandelt mit starker eitriger Rhinitis, bei dem die Röntgenaufnahme ein deutliches Empyem der linken Kieferhöhle und des Keilbeins zeigte, während die Stirnhöhle anscheinend frei war. Es bestand ein subperiostaler Abszess der Orbita. M. operierte die Kiefer- und Keilbeinhöhle, räumte einige Siebbeinzellen aus. Am sechsten Tage nach der Operation ganz plötzlich Exitus. Ursache war ein Stirnlappenabszess, der vorher nicht die geringsten Erscheinungen gemacht hatte.

Schmiegelow: Man soll, wenn es sich um eine akute Sinusitis handelt, die zu Komplikationen geführt hat, sich nicht damit begnügen, eine Höhle zu eröffnen, sondern sie alle eröffnen; namentlich soll man die Stirnhöhle nicht vergessen. Er berichtet über den Fall eines Knaben, bei dem ganz plötzlich fieberhafte Erkrankung mit Protrusio bulbi infolge Retrobulbärabszess aufgetreten war. Oberkieferhöhle, Siebbein und Stirnhöhle waren voll Eiter. Nach Radikaloperation der Stirnhöhle und Eröffnung der Kieferhöhle gingen alle Erscheinungen zurück. Man soll in solchem Falle sich nicht mit der Drainage der Kieferhöhle begnügen, sondern stets auch die Stirnhöhle eröffnen und, wenn man Eiter in ihr findet, die Radikaloperation machen.

Thornval: Fall von eitriger Sinusthrombose mit Septikämie.

Jörgen Möller: Einige Fälle von subperiostalem Abszess am Proc. mastoideus.

Salomonsen: Demonstration einer Patientin mit Kehlkopftuberkulose.

Die Pat. — eine 36jährige Frau — war wegen tuberkulöser Ulzerationen des Kehlkopfes früher mit Elektrolyse, ferner nach Pfannenstill, mit Licht behandelt worden, alles ohne günstiges Resultat. Als sie im Mai 1913 in S.'s Behandlung kam, bestanden Ulzerationen auf den Stimm- und Taschenbändern und an der vorderen Trachealwand, sowie der Epiglottis. Mittels energischer operativer endolaryngealer Behandlung gelang es, völlige Heilung der Larynxtuberkulose zu erzielen.

Blegvad spricht über die Vernachlässigung, die in vielen Sanatorien der Kehlkopftuberkulose zuteil wird.

Schmiegelow hält es für das richtigste, wenn es eigene Abteilungen für Larynxtuberkulose in den Krankenhäusern gäbe, die eventuell mit der oto-laryngologischen Abteilung verbunden sein könnten.

Strandberg hält es für das richtigste, Spezialsanatorien für Larynxtuberkulose zu errichten.

Schmiegelow: Zwei Fälle von retrolaryngealem Pharynxkarzinom.

1. 45jährige Frau; an der Hinterwand des Hypopharynx eine taubeneigrosse blassrote, etwas schmutzig-graue granulierende Geschwulst, die sich bis in den

rechten Sinus pyriformis erstreckte. Larynx selbst normal. Es wurde zunächst die Tracheotomia inferior gemacht, dann die Pharyngotomia subhyoidea. Man sah dabei, dass die breitbasig aufsitzende Geschwulst sich tiefer nach unten erstreckte, als man erwartet hatte und bis in den Eingang des Oesophagus reichte. Es glückte, mit einer kalten Schlinge die Geschwulst mit der angrenzenden Schleimhaut abzuschnüren. Der Schnitt wurde, um Platz zu schaffen, nach unten verlängert, worauf es gelang, auch den Geschwulstteil im Anfang des Oesophagus zu entfernen. Tiefe Seidennaht, oberflächliche Bronzedrahtnaht; Einlegen einer Dauersonde in den Oesophagus. S. war sehr überrascht, die Geschwulst so ausgebreitet zu finden und zweifelte, ob es gelungen sei, sie radikal zu entfernen. Acht Monate nach der Operation befindet sich Pat. vollständig wohl; es ist kein Rezidiv aufgetreten. Er wird mit energischen Röntgenbestrahlungen nachbehandelt. Die mikroskopische Untersuchung ergab, dass es sich um ein typisches Epitheliom handelte.

2. Es handelte sich um ein ausgebreitetes Plattenepitheliom des Pharynx bei einer 44jährigen Frau. Larynx frei. Keine Drüsenschwellungen fühlbar. Operation. Nach vorhergehender Tracheotomia inferior wurde die Pharyngotomia subhyoidea gemacht, wobei man konstatierte, dass die Geschwulst sich in den Oesophagus erstreckte und hier ringförmig war; es wurde daher die Totalexstirpation des Larynx, die transversale Resektion des Pharynx nebst Resektion eines 4 cm langen Stückes vom obersten Teil des Oesophagus gemacht. Ferner wurden einige periösophageale Drüsenmetastasen entfernt. Der Trachealstumpf wurde mit der Haut vernäht, der Pharynx mit Jodoformgaze austamponiert.

Der weitere Verlauf war kompliziert dadurch, dass eine Gangrän des Hautlappens über der Kanüle eintrat, so dass es unmöglich war, eine Pharynxplastik zu machen und den grossen Defekt in der vorderen Pharynxwand zu schliessen. Er bekam eine trichterförmige Metallprothese, mittels deren er imstande war, zu essen.

Sitzung vom 28. April 1915.

Hallas: Fremdkörper des Bronchus.

$3^1/_2$jähriges Mädchen hatte eine Nadel verschluckt; sofort darauf starker Husten und Erstickungsanfall, in den letzten Tagen frisches Blut im Auswurf. Röntgenaufnahme zeigte die Nadel im linken Bronchus mit dem Kopf nach unten. In Chloroformnarkose Tracheotomia inferior transversalis und im Anschluss daran Bronchoskopie. Es wurde nicht die mindeste Spur von dem Fremdkörper gefunden. Röntgenbild zeigte, dass die Nadel verschwunden war. Nach drei Tagen ging sie mit dem Stuhl ab. Das Kind muss die Nadel aufgehustet und dann verschluckt haben.

Schmiegelow berichtet über einen Fall, in dem ein aspirierter Fremdkörper nicht röntgenoskopisch nachzuweisen war, auch sonst keine Zeichen auf die Anwesenheit eines Fremdkörpers in der Lunge hinwies, so dass man glaubte, von einer bronchoskopischen Untersuchung absehen zu können. Pat. ging jedoch an einer tödlichen Hämorrhagie — wahrscheinlich infolge Ruptur der Lungenarterie — zugrunde. In einem andern Fall wurde ein 8jähriges Kind lange Zeit

im Sanatorium wegen angeblicher Lungentuberkulose behandelt; schliesslich stellte sich heraus, dass in der rechten Lunge ein Tapezierernagel sass. Bronchoskopie zeigte den Unterlappen der Lunge von stinkendem purulentem Schleim erfüllt. Beim Versuch, den Fremdkörper zusammen mit dem Rohr zu extrahieren, glitt der Fremdkörper beim Passieren der Glottis aus der Zange und die Röntgenaufnahme zeigte, dass der Fremdkörper in die linke Lunge aspiriert war. Jedoch war er in den Oberlappenbronchus aspiriert worden und es gelang nicht, ihn durch Bronchoskopie von dort zu entfernen. Längere Zeit danach wurde er spontan ausgehustet.

L. Mahler: Tödlich verlaufender Fremdkörperfall der Lunge.

4jähriges Kind, das ein Stück Blumendraht aspiriert hatte; der Fremdkörper lag in der Lunge über ein Jahr, hatte zu Bronchiektasien, multiplen Abszessen und chronischer Pneumonie der rechten Lunge geführt. Röntgenaufnahme zeigte keinen Fremdkörper, nach der Anamnese und dem stethoskopischen Befund war ein solcher zu vermuten. Bronchoskopie zeigte in der rechten Lunge Eiter, so dass nichts zu sehen war. Ein Strom dicken Eiters quoll in das Bronchoskop auf und wurde in die linke Lunge aspiriert. Der Tod kam durch die Aspiration des Eiters in die bis dahin gesunde linke Lunge zustande. Der Fremdkörper wurde in der Basis der rechten Lunge gefunden.

(Nach dem offiziellen Sitzungsbericht.)

III. Briefkasten.

Behördlicher Schutz gegen Heufieber.

Der Amerikanische Heufieberbund (American hay fever association) hat mit Hilfe des Städtischen Gesundheitsamts von New Orleans bei der Stadtverwaltung durchgesetzt, dass diese kürzlich eine Verordnung erliess, wonach Pächter, Besitzer oder Inhaber von Grundstücken auf diesen Gras und Unkraut nicht höher als 2 Fuss und an den angrenzenden Wegen nicht höher als 1 Fuss wachsen lassen dürfen. Zuwiderhandelnde werden mit einer Geldstrafe bis zu 5 Pfund oder Gefängnis bis zu 30 Tagen oder mit beidem bestraft. Eine ähnliche Verfügung wurde letztes Jahr vom Gesundheitsamt der Stadt New York erlassen.

Victor Horsley †.

In Amara am Tigris, wo er als konsultierender Chirurg tätig war, starb der bekannte englische Chirurg und Physiologe Sir Victor Horsley im 59. Lebensjahre. Horsley's, der sich grosse Verdienste auch um die Chirurgie der Schilddrüse und die Erforschung des Myxödems erworben hat, sei an dieser Stelle gedacht, weil er Semon's Mitarbeiter bei den im Jahre 1890 entstandenen experimentellen Arbeiten über die centrale motorische Innervation des Kehlkopfes war. In jener Zeit war Horsley „Professor Superintendent" der Brown Institution, aus der jene Arbeiten hervorgegangen sind.

Für die Redaktion verantwortlich Prof. Dr. G. Finder, Charlottenburg, Augsburger Str. 38.
Druck von L. Schumacher, Berlin N. 4.

Internationales Centralblatt

für

Laryngologie, Rhinologie

und verwandte Wissenschaften.

Jahrgang XXXII. Berlin, Oktober. 1916. No. 10.

I. J. Broeckaert †.

In London, wohin er sich nach der Besetzung seiner Vaterstadt Gent durch die Deutschen zurückgezogen hatte, starb im 49. Lebensjahre der rühmlichst bekannte belgische Laryngologe Jules Broeckaert. Die näheren Umstände, die zu seinem so frühen und gewiss von allen aufrichtig bedauerten Tode geführt haben, sind uns nicht bekannt geworden.

Broeckaert hat es durch seinen Fleiss, seine literarische Produktivität, die Gründlichkeit und den Ernst seiner wissenschaftlichen Arbeit bereits in frühen Jahren verstanden, sich nicht nur unter den Fachgenossen seines Landes den ersten Platz zu erobern, sondern auch bei den Laryngologen der ganzen Welt seinem Namen höchste Achtung und Anerkennung zu verschaffen. Wenn man bedenkt, dass ihm nur eine Schaffenszeit von zwei Jahrzehnten vergönnt war, so ist seine wissenschaftliche Arbeit, wie aus dem beigegebenen Verzeichnis seiner Veröffentlichungen hervorgeht, eine erstaunlich umfangreiche und vielumfassende gewesen. Dabei ist eine grosse Anzahl von Einzelmitteilungen, die er in der belgischen und niederländischen Fachgesellschaft, auf Kongressen usw. vorgetragen hat, in diesem Verzeichnis nicht enthalten. Die Hauptarbeit seines Lebens betrifft die Frage von der Innervation des Kehlkopfes. Sie ist hauptsächlich enthalten in der 1902 erschienenen und auf experimentelle Untersuchungen im Genter physiologischen Universitätslaboratorium gestützten Ab-

handlung „Etude sur le nerf récurrent laryngé" und der 1909 veröffentlichten Monographie „Les paralyses récurrentielles". Beide Arbeiten, die einen Auszug aus einer grossen Serie von Artikeln in der „Presse oto-laryngologique belge" darstellen, geben eine Gesamtübersicht über die Anatomie, Physiologie und Pathologie des Rekurrens und enthalten eine Fülle von experimentellen Beiträgen des Verfassers zur Lösung der hier in Betracht kommenden schwierigen und zum Teil noch immer kontroversen Probleme. Der Frage von der Lage der kortikalen und bulbären Kehlkopfzentra, von der Beteiligung des Sympathikus an der Kehlkopfinnervation, vom Ursprung des Rekurrensstammes, von der zentripetalen Leitung des N. recurrens, von der grösseren Vulnerabilität der Postikusfasern, — allen diesen Fragen ist Broeckaert durch physiologische Experimente, histologische Untersuchungen und klinische Beobachtungen auf den Grund gegangen und dabei dank seiner ausgezeichneten Kritik, Beobachtungsgabe und Gründlichkeit zu Ergebnissen gelangt, die — wenn sie auch denen anderer Forscher oft entgegengesetzt sind — doch stets als im höchsten Grade beachtenswert gelten müssen. Als er mit der Aufgabe betraut wurde, auf dem Internationalen medizinischen Kongress in Budapest ein kritisches Referat über den gegenwärtigen Stand der Rekurrensfrage abzustatten, löste er diese Aufgabe mit ausgezeichnetem Geschick.

Ein Lieblingsthema Broeckaert's war ferner die Behandlung der Ozaena mittels Paraffininjektionen; er ist in einer grossen Anzahl von Arbeiten immer wieder für diese Behandlungsmethode auf das wärmste eingetreten und hat ihre Technik auch durch Angabe einer höchst zweckmässigen und viel gebrauchten Spritze gefördert. B. hat es sich stets angelegen sein lassen, die Erfahrungen und Beobachtungen, die er im Laufe seiner ausgedehnten praktischen Tätigkeit machte, wissenschaftlich zu verwerten; Mitteilungen aus den verschiedensten Gebieten unserer Disziplin, insbesondere über seltene Geschwulstformen, Beiträge zur Chirurgie des Tränenkanals, der Hypophysistumoren, der Nasendeformationen usw. stellen das Ergebnis dieser Beobachtungen dar.

Broeckaert war ein eifriger Besucher medizinischer Kongresse, bei deren Verhandlungen er stets durch die Fülle und Gediegenheit seiner wissenschaftlichen Darbietungen und durch die glänzende Art seines Vortrages sich auszeichnete. Wir haben des öfteren Gelegenheit gehabt, bei solchen Veranstaltungen mit ihm zusammenzutreffen und haben ihn als einen sympathischen und liebenswürdigen, dabei aber energischen und zielbewussten Menschen kennen gelernt. Sein Andenken wird in Ehren bleiben.

Finder.

Verzeichnis von Broeckaert's Arbeiten.

Recherches expérimentales sur le centre cortical du larynx. Revue de laryng. No. 15. 1895.

De l'amygdalite lacunaire aigue. La Belgique méd. No. 24. 1896.

Hémorrhagie tardive grave à la suite de l'amygdalotomie. Ibidem. No. 20. 1897.

De l'empyème du sinus maxillaire. Ibidem. No. 12. 1897.

De la diphthérie primaire de l'amygdale pharyngée. Ibidem. No. 5. 1889.

Sur l'étiologie de certaines anomalies congénitales du voile du palais. Bull. de la soc. de méd. de Gand. Juni 1899.

Notes sur un cas de sarcome mélanique du voile du palais. Annales de la soc. de méd. de Gand. Juni 1899.

Traitement des papillomes diffuses du larynx chez les enfants. La Belgique méd. No. 36. 1900.

Un cas d'anosmie traumatique. Soc. de méd. de Gand. 1900.

Du traitement de l'épistaxis. La Belgique méd. 1900.

A propos d'un cas de sinusite fronto-éthmoidale opéré d'après le procédé de Luc. Ibidem. 1900.

Protbèse nasale au moyen d'injections de paraffine solide d'après le procédé d'Eckstein. Soc. méd. de Gand. 1901.

Sur la transformation des polypes muqueux des fosses nasales en tumeurs sarcomateuses. Rev. hebdom. de laryng. No. 24. 1901.

Opacités du corps vitré et décollement rétinien à la suite de sinusite éthmoido-frontale. La Belgique méd. 1901.

Accidents rhumatismaux consécutifs à l'ablation des végétations adénoides. Ibidem. No. 46. 1901.

Etude sur le nerf récurrent laryngé; son anatomie et sa physiologie normale et pathologique. La Presse oto-laryng. Belge. No. 11. 1902.

De la prétendue vulnerabilité du M. crico-arytaenoid. posticus. Rhino-laryng. Sektion des XIV. Internat. Kongresses zu Madrid.

Nouvelle contribution à l'étude des perforations acquises et congénitales du voile du palais. La Presse oto-laryng. Belge. No. 9. 1902.

Les injections de paraffin appliqués en traitement de l'ozène. La Belgique méd. No. 42/43. 1903.

Deux cas de paralysie récurrentielle avec examen histologique des muscles et des nerfs du larynx. La Presse oto-laryng. Belge. No. 2. 1904.

Rhinite végétante. Belg. rhino-oto-laryng. Gesellschaft. 11./12. Juni 1904.

Resektion des Rekurrens und des grossen Halssympathikus beim Affen und Kaninchen. Ebenda.

Quelques notes sur la cure radicale de la sinusite fronto-éthmoidale chronique. Soc. de méd. de Gand. 1904.

Du procédé de choix pour l'ouverture de l'orifice supérieur du larynx. La Presse oto-laryng. Belge. No. 12. 1905.

Sur les injections à froid de paraffine. La Belgique méd. No. 37. 1904.

Prothèse nasale par l'action combinée d'une autoplastic et d'injections de paraffine. Ibidem. No. 46. 1904.

Quelques mots de ses recherches sur l'innervation motrice du larynx chez le singe. Ibidem. No. 10. 1904.

Recherches sur les artères du larynx. La Presse oto-laryng. Belge. No. 5. 1904.

Examen anatomo-pathologique d'un cas de paralysie récente du récurrens laryngé. Soc. de méd. de Gand. 1905.

Contribution à la chirurgie de l'oesophagus. La Belgique méd. No. 26. 1905.

Contribution à l'étude de la pathogénie des cystes séreux du cou. Ibidem. No. 40. 1905.

La cure radicale des pansinusites de la face. Soc. méd. de Gand. 1905.

Ethmoidectomie. La Belgique méd. No. 26. 1905.

Ablation d'un polype fibreux du naso-pharynx par la voie transmaxillo-nasale. Ibidem. No. 43. 1905.

Endothéliome éthmoidal. La Presse oto-laryng. Belge. No. 3. 1905.

Bemerkungen zu den Aufsätzen der Herren Dr. Dorendorf und Prof. Paul Schulz: „Ueber die zentripetale Leitung des Nervus recurrens usw." Archiv f. Laryng. Bd. 16.

Sur l'étiologie de l'ozène. Soc. de méd. de Gand. 1906.

Traitement de l'ozène. La Presse oto-laryng. Belge. 1906.

Lymphosarcome de l'amygdale consécutif à une sarcome latente de l'estomac. Soc. de méd. de Gand. 1906.

Etude sur l'innervation vaso-motrice du larynx. La Presse oto-laryng. Belge. 1907.

Etude histologique de l'inclusion de la vaseline et de la paraffine dans les tissus. Ibidem. 1906.

Les nerfs sympathiques du larynx. Bull. de l'acad. royale de méd. de Belgique. No. 4. 1907.

Paralysies récurrentielles d'origine cérébrale. La Presse oto-laryng. Belge. No. 5. 1908.

Ueber bulbäre Zentren der Kehlkopfnerven. Berliner laryng. Ges. 1908.

Contribution au traitement chirurgical de l'hypertrophie du nez. La Presse oto-laryng. Belge. 1908.

Zur Kenntnis der Veränderungen in den Kehlkopfmuskeln nach Durchschneidung des Rekurrens. Archiv f. Laryng. Bd. 21.

A propos d'un cas de rhino-pharyngocèle. Revue hebdom. de laryng. No. 49. 1909.

Les paralysies récurrentielles. Brüssel 1909.

Surdité verbale et névrite optique par tumeur du lobe temporal gauche. Journ. de chir. 1909.

Avantages, inconvénients et dangers de l'ablation des amygdales palatines. La Presse oto-laryng. Belge. 1910.

Gegenwärtiger Stand der Rekurrensfrage. Referat auf d. Internat. med. Kongress in Budapest 1909.

Deformation du nez. La Clinique. 1910.

Goîtres et cancers cervicaux énophthalmiques avec paralysie récurrentielle. Revue hebdom. de laryng. No. 53. 1910.

Névralgie nasale. Annales des maladies de l'oreille. Bd. 30. No. 1.
Ein merkwürdiger Fall von Kardiostenose mit Speiseröhrenerweiterung. Vlaamsch Natuur- en Gen.-Congres. 1910.
Ein Fall spontaner Heilung eines malignen Tumors. Zeitschr. f. Laryng. 1912.
A propos du traitement chirurgical du goître exophthalmique. La Presse oto-laryng. Belge. 1911.
Une tumeur rare de la langue. Soc. Belge de chir. 1912.
Abtragung des Tränensackes mit Nasendrainage ohne sichtbare Narbe. XV. Flämischer Kongress für Naturwissenschaft und Medizin.
Traitement chirurgical des tumeurs de l'hypophyse. Le Larynx. No. 1. 1913.
Quelques interventions pour tumeurs de la trachée. La Presse oto-laryng. Belge. No. 3. 1913.
A propos d'un cas de goître suffocant. Soc. Belge de chir. 1913.
Considérations pratiques au sujet de l'éradication des fibromes naso-pharyngiens. Le Larynx. No. 9. 1913.
Traitement des rétrécissements cicatriciels de l'oesophage chez les enfants. Ibidem. No. 4. 1913.
Nouveau procédé rhinoplastic. Journ. de chir. 1913.
Beitrag zum Studium spontaner Heilung gewisser bösartiger Larynytumoren. Zeitschrift f. Laryng. Bd. 7. 1914.
Les tumeurs du médiastin au point de vue laryngologique. Bull. de la soc. Belge d'otologie etc. Juli/September 1914.

II. Referate.

a) Allgemeines, obere Luftwege, Instrumente.

1) **Otto Zschunke. Ueber Endotheliome der oberen Luftwege.** *Inaug.-Dissert. Würzburg 1916.*

Mitteilung von 4 Fällen: Fall I Grosser Tumor des Gaumens; Endothelioma alveolare proliferans (nach Borst). Fall II Plexiformes Basalzellencarcinom an der linken Schläfenseite und kleinerbsengrosser Tumor am knorpligen Septum, der sich als Haemangioendotheliom erweist. Fall III Plexiformes Endotheliom am Nasenrücken. Fall IV Lymphangioendotheliom am Nasenflügel.

Alle vier Tumoren verhielten sich ziemlich gutartig. In keinem Fall fand sich Metastasenbildung oder Beteiligung der regionären Lymphdrüsen. Alle vier Tumoren zeigten einen ziemlich protrahierten Verlauf. In keinem Fall ging die Geschwulst stark in die Tiefe, niemals fanden sich starke Verwachsungen mit der Tiefe oder tiefer greifende Zerstörungen des knorpligen oder knöchernen Gesichtsskelettes. Was die Rezidivbildung anbetrifft, so war eine solche in zwei Fällen zweifelhaft, in einem Fall konnte keine Beobachtung gemacht werden und im vierten Fall war sicher ein Rezidiv vorhanden.

FINDER.

2) **Nobl** (Wien). **Lichen ruber der Genitalschleimhaut.** *Dermatol. Wochenschr. Bd. 30. 1916.*

In einer Serie von 26 Fällen von Lichen ruber fand sich 3 mal Lichen der Genitalschleimhaut und dabei typischer Lichen der Mundhöhle: Zungen- und Wangenschleimhaut. Die simultane Erscheinung der Veränderungen an diesen Standorten kann nur in der Vulnerabilität dieser Schleimhautgebiete und ihrer gleichzeitigen andauernden Irritation gesucht werden.

SEIFERT.

3) **L. Schmitt** (Würzburg). **Ueber ein multizentrisch in der Orbital- und Paratrachealgegend auftretendes Haemangioma teleangiectaticum mit infiltrierendem Wachstum.** *Centralbl. f. allg. Pathol. Bd 27. H. 7. 1916.*

Bei einem $^{1}/_{4}$jährigen Mädchen sollte ein Tumor aus der rechten Augenhöhle entfernt werden, die Totalexstirpation unterblieb wegen starker Blutung. Einige Tage später Exitus. Nach Sektion der Halseingeweide fanden sich hämangiomatöse Massen entlang der Trachea etwa bis zur Höhe des Ringknorpels sich fortsetzend. Inneres des Larynx und der Trachea frei.

SEIFERT.

4) **Y. Tamemori.** **Untersuchungen über die Thymusdrüse im Stadium der Altersinvolution.** *Virchow's Archiv f. path. Anat. Bd. 217.*

T., der unter Hart arbeitete, kommt zu folgenden Ergebnissen:

1. Die mit Beginn der Pubertät einsetzende Altersatrophie der Thymusdrüse beruht auf einer Degeneration der Parenchymzellen und einer Vakatwucherung des Fettgewebes.

2. Die Altersinvolution der Drüse erstreckt sich fast über das ganze Leben, führt aber niemals zu einem völligen Schwunde des Parenchyms.

3. Die Altersinvolution kann unter dem Einfluss toxisch-infektiöser Prozesse sich mit einer pathologischen Involution kombinieren.

4. Die Zahl der Hassall'schen Körperchen vermindert sich entsprechend dem Schwund des Parenchyms. Jedoch findet bis ins hohe Alter des Individuums eine Neubildung Hassall'scher Körperchen statt.

5. Es ist zu vermuten, dass auch die Funktion der Thymusdrüse nie vollständig erlischt.

DREYFUSS.

5) **C. Hart.** **Thymusstudien. IV. Die Hassall'schen Körperchen.** *Virchow's Archiv f. path. Anat. Bd. 217.*

H. glaubt, dass, um zu einiger Sicherheit über die Bedeutung der Hassall'schen Körperchen zu kommen, man Folgendes feststellen müsse: Wie verhält sich Zahl und Grösse der Hassall'schen Körperchen zu dem Zustande der Thymus und in bezug insbesondere auf solche Erkrankungen des Organismus, die mit einer Alteration des Organs verbunden sind? Welche Bedeutung haben die bekannten degenerativen Vorgänge, und wodurch wird ihr Ablauf und ihre Art bedingt?

In welchem Maasse und vielleicht unter welchen besonderen Einflüssen findet in den verschiedenen Lebensaltern eine Neubildung Hassall'scher Körperchen statt? — Auf Grund seiner anatomischen Studien kommt Hart zu dem Ergebnis, dass ihm Folgendes sicher zu sein scheint:

Da die Hassall'schen Körperchen vom frühen intrauterinen bis zum späten Extrauterinleben ständig neu gebildet werden und die Intensität dieser Neubildung nicht nur, soweit wir nach dem Organzustand urteilen können, der physiologischen Inanspruchnahme der Parenchymtätigkeit entspricht, sondern auch pathalogischen Veränderungen der Thymus parallel geht, namentlich in Fällen krankhaft vermehrter Organwirkung auf den Organismus gesteigert ist, so muss man schliessen, dass während des ganzen Lebens das Bedürfnis zur Produktion spezifischen Parenchyms besteht, aber zur Zeit der Kindheit am stärksten ist, um später nur unter pathologischen Verhältnissen sich neu zu beleben. DREYFUSS.

6) **M. H. Gordon. Desinfektion des Nasenrachenraums bei Meningokokken-Trägern. (Desinfection of the naso-pharynx of meningococcus-carriers.)** *Brit. med. journ. 1. Juni 1916.*

Aus den Untersuchungen des Verf. geht hervor, dass, wenn man die Luft eines Raumes mit Dampf sättigt, der 2 pCt. Chloramin enthält, und diese Luft durch die Nase einatmen lässt, die Meningokokken aus dem Nasenrachenraum prompt verschwinden. Die Luft kann 6—20 Minuten lang eingeatmet werden ohne dass irgend welche Beschwerden sich bemerkbar machen. FINDER.

7) **Walter Lathrop** (Hazleton, Pa.). **Verletzungen am Kopf und Gesicht. (Head and face injuries.)** *Internat. journ. of surg. Mai 1916.*

L. sah 56 Fälle von Verletzungen der Nase, des Ober- wie Unterkiefers (die anderen Verletzungen sind für den Laryngologen nicht von Interesse). Die ersteren wurden behandelt mit Tamponade, nachdem etwaige Fragmente in die Höhe gehoben waren. Bei den Frakturen des Oberkiefers ist eine konservative Behandlung am Platze. Bei denen des Unterkiefers wurden die Fragmente zusammen gebunden, und dann noch der Ober- und Unterkiefer durch eine Binde festgestellt.

FREUDENTHAL.

8) **Glas** (Wien). **Zum Kapitel der Nasen- und Halsverletzungen.** *Monatsschr. f. Ohrenheilk. Bd. 50. S. 345. 1916.*

Im Verlaufe von 5 Monaten sah Glas als Leiter einer rhinolaryngologischen Abteilung des Reservespitales Nr. 1 in Wien 72 Fälle von Kehlkopf- und Nasenverletzungen. Einzelne der Krankengeschichten werden kurz mitgeteilt. Die Kehlkopfverletzungen kamen alle 19 Fälle durch Schusswirkung zustande. Diese Schussverletzungen des Kehlkopfes sind mannigfacher Art: 1. Die Kugel trifft tangential das vordere Gebiet des Schildknorpels und führt zu Perichondritis oder zu Granulationsbildung in der vorderen Kommissur. 2. Die Kugel durchsetzt den Kehlkopf auf Stimmbandhöhe: Perichondritis, Granulationsbildung, Synechien, völliger Verschluss. 3. Der Kehlkopf wird auf der Höhe der Taschenbänder durchschossen, ohne stärker geschädigt zu werden. 4. Die Kugel trifft den N. recurrens; Stimmbandlähmung, Heilung fraglich. 5. Durch das Geschoss Hämatombildung im Bereich des N. recurrens und Stimmbandlähmung. Prognose besser als bei 4.

Die nasalen Verletzungen sind oft mit Läsion der anliegenden Organe vergesellschaftet. Namentlich häufig werden die Nebenhöhlen der Nase mitgetroffen und müssen später wegen Eiterung eröffnet und ausgekratzt werden.

Glas sah auch eine Trachealverletzung und zwar durch Lanzenstich. Da vorerst eine Kanüle nicht zur Hand war, so wurde anfänglich ein Drainrohr in die Luftröhre eingelegt. Später, als man versuchte die Kanüle zu entfernen, traten Erstickungsanfälle auf. Tracheoskopische Untersuchung: Larynx normal; Trachealstenose durch Granulationsbildung. Dilatationsbehandlung vorgesehen.

OPPIKOFER.

9) **T. G. Orr** (Kansas City, Mo.). **Ein Fall von Beta-Eukainvergiftung. (A case of beta eucain poisoning.)** *Journ. amer. med. assoc. 10. Juni 1916.*

Patient, ein 60jähriger, kräftiger Farmer, der wegen einer doppelten Hernie und Hydrozele operiert wurde, erhielt etwa 0,18 Beta-Eukain subkutan. Gleich nach Beendigung der Operation profuse Schweisse. Zwei Stunden später Gesichtsvenen stark geschwollen, Haut kalt, Pupillen kontrahiert. Bald darauf Puls nicht fühlbar. Cheyne-Stokes. Es wurde Epinephrin wiederholt gegeben, aber erst 12 Stunden nach der Operation waren Puls und Respiration zufriedenstellend. Am nächsten Tage vollständige Euphorie. Am 5. Tage aber plötzlicher Exitus letalis infolge von Embolie.

FREUDENTHAL.

10) **Floer** (Essen, Ruhr). **Ein schmerzstillendes Gurgel- und Mundwasser.** *Deutsche med. Wochenschr. No. 23. S. 701. 1916.*

Empfehlung des bekannten Ritser'schen Subkutin-Mundwassers zur symptomatischen Schmerzstillung bei Mund- und Halserkrankungen. Dass das Mundwasser schon vor Jahren für den gleichen Zweck von Avellis empfohlen wurde, scheint F. unbekannt zu sein. (Ref.)

R. HOFFMANN.

11) **C. B. Williams. Hexamethylenamin (Urotropin) bei Krankheiten des Ohres, der Nase und des Halses. (Hexamethylenamin in diseases of the ear, nose and throat.)** *Texas state journ. of med. April 1916.*

Früh eingenommen soll Urotropin den Verlauf von Rhinitis acuta milder machen und abkürzen. Bei frischen Nebenhöhlenentzündungen soll die Eiterung schnell zum Aufhören gebracht werden. (Es kann Albuminurie durch das Mittel erzeugt werden. Ref.)

OTTO T. FREER.

12) **Erwin Freund** (Berlin-Steglitz). **Reflektor in einem Brillengestell.** *Deutsche med. Wochenschr. No. 14. S. 422. 1916.*

Die eine Oeffnung der Fassung (Metall, Horn, Kunstmasse) enthält den zentral durchbohrten Reflektor, die andere kann entweder frei gelassen oder durch ein geeignetes Brillen- oder Vergrösserungsglas ausgefüllt werden. Erforderlichen Falls wird der Nasensteg mit einem oder mehreren Gelenken versehen, damit der Reflektor genau eingestellt werden kann

R. HOFFMANN.

b) Nase und Nasenrachenraum.

13) **Alfred Brüggemann. Ueber sogenannte weiche und harte Papillome der Nase.** *Zeitschr. f. Ohrenheilk. Bd. 69. S. 97.*

Verf. teilt je einen Fall von sogenanntem weichem und hartem Papillom der Nase mit und bespricht an ihrer Hand die Einteilung der Nasenpapillome nach

Hopmann und nach Brock. Obwohl die beiden Fälle aus der Tiefe des Naseninnern stammen und daher nach der Brock'schen Einteilung gleichwertig neben einander zu stellen wären, unterscheiden sie sich doch trotz mancher Aehnlichkeiten wesentlich von einander. Im ersten Fall handelt es sich um eine rein entzündliche Neubildung, die mit echten Tumoren nichts zu tun hat und für die eigentlich die Bezeichnung „Granulom" angebracht wäre, während es sich im zweiten Fall um einen echten Tumor, ein hartes Papillom oder — histologisch gesprochen — ein papilläres Fibroepitheliom handelt.

Beide Fälle zeigen, dass für die Einteilung der Papillome nicht immer der Sitz der Wucherungen und der klinische Befund allein maassgebend ist, sondern in erster Linie wenn möglich stets das pathologisch-anatomische Bild das Einteilungsprinzip abgeben soll.

FINDER.

14) **Charles E. Allen. Fibroadenom der Nase. Beschreibung eines Falles. (Fibroadenoma. Report of a case.)** *The journal of ophthalmology, otology and laryngology. März 1916.*

Das harte Gewächs hatte seinen Ursprung auf der rechten unteren Muschel. Es füllte den Nasenrachenraum aus und drängte sich von hinten in beide Choanen hinein, auf der Nasenscheidewand reitend. Der Stiel des Tumors wurde mit der Struyken'schen Zange durchgeschnitten. Die Geschwulst wurde dann in den Rachen hinuntergestossen und vom Munde aus entfernt.

OTTO T. FREER.

15) **H. Arrowsmith. Malignes Hypernephrom der Siebbeingegend. (Malignant hypernephroma of the ethmoidal region.)** *The Laryngoscope. Mai 1916.*

Die Geschwulst verstopfte das linke Nasenloch eines 56jährigen Negers, wiederholt starke Blutungen verursachend. Untersuchung des Unterleibs zeigte eine deutliche Masse im rechten oberen Bauchquadranten. Es bestanden viele Verdichtungsherde in beiden Lungen und eine hühnereigrosse Geschwulst im rechten Supraklavikularraum. Mikroskopische Untersuchung des Nasengewächses zeigte die histologischen Eigentümlichkeiiten eines der seltenen, viele Metastasen erzeugenden, in den Nieren entspringenden Tumoren, welche den Namen Hypernephrom tragen.

Das Nasengewächs wurde nach der Moure'schen Methode der lateralen Rhinotomie nach Unterbindung der Carotis externa entfernt. Trotzdem Tod wegen Blutverlust 3 Stunden nach der Operation.

OTTO T. FREER.

16) **L. W. Dean. Die Beherrschung der Blutung in den grösseren Operationen an der Nase und den Kiefern. (The control of hemorrhage in more extensive operations on the nose and jaws.)** *The Laryngoscope. Mai 1916.*

Bei Entfernung des Oberkiefers wegen bösartiger Tumoren mit metastatisch infizierten Halsdrüsen zieht der Verfasser eine zweizeitige Operation vor, indem er die Drüsen erst drei oder vier Wochen nach der Kieferoperation entfernt. Die gleichzeitige Operation ist zu eingreifend. Um das Blut am Eindringen in die Luftröhre zu verhindern wird eine hohe Tracheotomie gemacht und die Luftröhre bis an die Kanüle tamponiert.

Unterbindung oder Kompression der Carotis communis ist deshalb oft gegen Blutung im Gebiet der Carotis externa unwirksam, weil Anastomosen in der Schädelhöhle zwischen beiden Carotides internae einen Blutstrom nach rückwärts bis in die Carotis externa der operierten Seite ermöglichen. Ligatur der Carotis externa soll oberhalb der A. thyreoidea superior gemacht werden, weil Unterbindung nahe der Bifurkation einen, die Carotis interna erreichenden Thrombus erzeugen könnte, so dass durch weggeschwemmte Teile desselben eine Gehirnembolie entstehen könnte und auch nach Berichten entstanden sei. OTTO T. FREER.

17) **E. Storath. Ein Fall von Hypernephrommetastase in der Nasenhöhle, nebst Vorschlägen zur Operation der malignen Nasentumoren überhaupt.** *Zeitschr. f. Ohrenheilk. Bd. 69. S. 157.*

Bericht über einen 58jährigen Mann, der an einem Tumor der rechten Nasenhälfte litt. Es war mehrere Male operiert worden, auch radikal nach Denker, jedoch traten immer wieder Rezidive auf. Die mikroskopische Diagnose der entfernten Geschwulstmassen hatte erst auf „Granulom", dann auf „Carcinom", dann auf „Peritheliom" gelautet, schliesslich ergab sich, dass der Tumor den Bau eines Hypernephroms hatte. Die rechte Niere wurde als etwas vergrössert gefühlt. bald darauf zeigte die Röntgenphotographie zahlreiche Lungenmetastasen. Es traten häufig spontane Blutungen aus dem Tumor auf; zunehmende Anämie und Kachexie; zwei Monate nach Beginn der Beobachtung trat Exitus ein.

Die Sektion ergab rechtsseitigen Nebennierentumor der Niere; Tumor (Metastase?) der linken Nebenniere, Tumormetastasen in den mediastinalen und peribronchialen Drüsen. Der Nasentumor zeigte den typischen Bau des Hypernephroms.

Ein auffallendes Symptom war die Pulsation des Tumors, die an dem Rezidiv nach der Denker'schen Operation beobachtet wurde. Verf. meint, man solle bei einem malignen Nasentumor, bei dem die übrigen Symptome für Carcinom sprechen, an ein Hypernephrom denken, wenn Blutungen das klinische Bild beherrschen und Pulsation des Tumors besteht. Eine Radikaloperation hält Verf. in diesen Fällen nur gerechtfertigt, wenn es sich mit grösster Wahrscheinlichkeit um eine singuläre Metastase handelt, das Allgemeinbefinden vorzüglich ist und keine Beschwerden von Seiten des primären Tumors vorliegen; die Operation soll dann in Verbindung mit der des primären Tumors gemacht werden.

Verf. bespricht zum Schluss die Frage der Operation maligner endonasaler Tumoren überhaupt. Er glaubt, dass man bei Carcinomen der unteren Etage die Oberkieferresektion mit eventueller Ausräumung auch des vorderen Siebbeins ausführen soll; bei Tumoren der oberen Etage sind die radikalen extranasalen Operationsmethoden nach der Richtung hin auszubilden, dass man die Freilegung der Dura der Basis der vorderen Schädelgrube anstrebt. FINDER.

18) **Jean Louis Burckhardt** und **Ernst Oppikofer. Untersuchungen über den Perez'schen Ozaenaerreger.** Aus der bakteriol. Abt. des pathologisch-anatomischen Instituts (Prof. Hedinger) und der oto-laryngol. Universitätsklinik (Prof. Siebenmann) in Basel. *Archiv. f. Laryng. u. Rhinol. Bd. 30. H. 1. S. 15.*

Perez konnte aus dem Nasensekret von Ozaenakranken einen Bazillus

„Coccobacillus foetidus ozaenae“ isolieren, den er in der Nasenhöhle des Menschen nur bei der Ozaenaerkrankung und niemals im normalen Zustande nachweisen konnte; desgleichen wurde dieser Bazillus beim Hunde gefunden und auf Grund dieses Befundes, sich weiterhin stützend auf das Tierexperiment, auf Krankengeschichten, welche beweisen sollen, dass jeder Fall von Ozaena von einem anderen oder von einem Hunde herstamme und endlich auf die Erfolge der Vakzinetherapie, gelangte Perez zur Annahme, dass die Ozaena eine Infektionskrankheit sei. Bei der Bedeutung, die die Ozaena in der Pathologie spielt, glaubten die Verff. die Versuche nachprüfen zu müssen und bedienten sich zu diesem Zwecke zweier Stämme von Perezbazillen, welche ihnen zur Verfügung gestellt wurden. Die Versuche wurden an Kaninchen ausgeführt. Die Resultate decken sich mit denen von Perez nicht und auch nicht mit den gleichen von Hofer und anderen, so dass die spezifische Rolle des Perez'schen Bazillus wohl mehr als zweifelhaft ist. Eine chronische Rhinitis oder Atrophie der Nasenschleimhaut konnte im Versuch nicht erzeugt werden. Was den Coccobacillus foeditus ozaenae von Perez selbst anlangt, so ist er ein dem Abel-Löwenberg'schen Ozaenabakterium, dessen Bedeutung bekanntlich auch von vielen angezweifelt wird, äusserst nahestehendes Stäbchen.

B. BAGINSKY.

19) **Dan McKenzie. Rhinitis atrophicans und Tuberkulose.** *The journal of laryng., rhinol. and otol. Bd. 31. No. 5. 1916.*

Verf. berichtet über die Beziehungen, die er zwischen Tuberkulose und Ozaena hat konstatieren können. Bei der Mehrzahl der Autopsien (68 pCt.) von Individuen, die an Ozaena litten, hat er tuberkulöse Veränderungen in den Lungen finden können. Die klinische Untersuchung der Ozaenakranken ergab in 20 pCt. bis 58 pCt. der Fälle manifeste tuberkulöse Veränderungen; bei 46 pCt. bis 90 pCt. fanden sich tuberkulöse Erkrankungen in der Familie. Bei 80 pCt. der unter 15 Jahre alten Ozaenakranken war der Pirquet positiv; die subkutane Tuberkulinreaktion fiel bei 34 pCt. positiv aus. Verf. hat nach dem Vorschlag von Mackeith in 13 Ozaenafällen eine Behandlung mit Tuberkulin versucht. In 7 Fällen erzielte er erhebliche Besserung, in 3 Fällen Besserung und in 2 Fällen Besserung mit nachfolgender Verschlechterung. Ein Fall wurde nicht beeinflusst. Unter Besserung versteht Verf. das Verschwinden des Foetors, das Verschwinden oder doch erhebliche Nachlassen der Borken und schliesslich eine Verringerung der Sekretion. Verf. glaubt, dass der säurefeste Bazillus, den man häufig in den Borken findet, eine Varietät des Tuberkelbazillus darstellt, und dass die Ozaena betrachtet werden muss als eine paratuberkulöse Erkrankung ebenso wie der Lupus erythematodes und die Conjunctivitis phlyctaenulosa.

FINDER.

20) **N. Rh. Blegvad. Behandlung der Ozaena mit Paraffininjektionen. (Behandling of ozaena med paraffininjection.)** *Ugeskryft for laeger. No. 4. 1915.*

Verf. hat seit $3^1/_2$ Jahren mittels der Paraffinmethode 30 Patienten behandelt (25 Frauen, 3 Männer und 2 Kinder von 14 Jahren). Vier poliklinische Patienten entzogen sich der Behandlung, in einem Fall war die Behandlung noch nicht abgeschlossen, von den übrigen 25 wurde vollständige Besserung erzielt bei 13,

Besserung bei 11, während 1 Fall unbeeinflusst blieb. Bei 5 dieser Patienten besteht die Heilung resp. Besserung seit 2—3 Jahren. Die gebesserten Fälle kommen mit einer einmal wöchentlich ausgeführten Nasendouche aus, während sie vorher die Ausspülungen täglich machen mussten. Verf. spritzte das Paraffin nicht in die Schleimhaut, sondern unter das Perichondrium resp. Periost der unteren Muscheln und des Septums; er hebt auf diese Weise die Schleimhaut möglichst von ihrer Unterlage ab. Er wendet das von Stein (Wiesbaden) angegebene Paraffingemisch von 51° Schmelzpunkt an. Als Komplikationen hat Verf. beobachtet: Blutung an der Injektionsstelle am Septum. In dem einen Falle war die nachts auftretende Blutung recht stark, kam aber spontan zum Stehen. In 2 Fällen kam es zu einem Abszess am Septum; beide heilten nach Entleerung des Eiters, ohne Folgen zu hinterlassen. Der Erfolg hängt in hohem Grad von dem Zustand der Schleimhaut ab; je grössere Atrophie der Schleimhäute und Knochen vorhanden ist, desto geringere Chance besteht dafür, dass man grössere Mengen Paraffin injiziert und desto geringer sind die Aussichten auf Heilung resp. Besserung. Zum Schluss ermahnt Verf. die Schulärzte, den Anfängen der Krankheit ihre Aufmerksamkeit zuzuwenden.

FINDER.

21) **F. Smoler. Ueber einen operierten Fall von zystischem Hypophysentumor.** *Prager med. Wochenschr. No. 8. 1915.*

14jähriger Patient bemerkt, dass seine Sehkraft allmählich abnimmt; Visus rechts: fast vollkommene Amaurose (nur schwache Lichtempfindung); links: Fingerzählen auf 2 m; die Röntgenbilder zeigten eine sehr starke Exkavation der Sella, sonst ausgeprägte Impressiones digitatae und Juga cerebralia. Operation nach Schloffer. Der Tumor erwies sich als Zyste, durch deren Entleerung jedenfalls eine Druckentlastung in der Schädelkapsel erfolgt ist, so dass bei der 18 Tage nach der Operation vorgenommenen Augenuntersuchung links Fingerzählen auf 4 m gestiegen war. Nach dreiwöchigem Wohlbefinden tritt im Anschluss an einen Schnupfen Meningitis und Exitus letalis ein. Der Verlauf dieses Falles lehrt in praktischer Beziehung jedenfalls, dass ein Katarrh der Nase bei einem operierten Hypophysentumor von ernster Bedeutung ist und dass wir in erhöhtem Masse bemüht sein müssen, solche operierte Fälle davor zu bewahren, einen Schnupfen zu akquirieren. (Die Operationsöffnung fand sich bei der Sektion noch nicht vernarbt, sondern noch weit offen.)

STEINER (PRAG).

22) **Gunnar Holmgren. Ueber einen Fall von Hypophysentumor, erfolgreich nach Hirsch operiert.** *Zeitschr. f. Ohrenheilk. Bd. 66. S. 39.*

Einige Tage nach der Operation trat hohes Fieber auf mit Nackenschmerzen und gleichzeitig verschlechterter Sehkraft, was Verf. damit erklärt, dass die undrainierte Keilbeinhöhle und das Loch im Hypophysentumor sich mit Blut gefüllt haben, das nicht völlig steril war. Nach ein paar Tagen Entzündungserscheinungen mit erhöhtem lokalen Druck, die erst ganz allmählich zurückgingen. Nachher trat jedoch eine sehr erhebliche Besserung der Sehschärfe ein.

FINDER.

23) **Rudolf Hoffmann** (München). **Ueber die pernasale Eröffnung der Sella turcica.** *Zeitschr. f. Ohrenheilk. Bd. 69. S. 111.*

Verf. macht die Hirsch'sche Operation mit einigen Modifikationen. Um den Wundsekreten einen guten Abfluss zu sichern, trägt er am Schluss der Operation den Schleimhautsack, welchen die Septumblätter und die Mukosa der Vorderwand der Keilbeinhöhle darstellen und dessen Bildung und Erhaltung im Interesse blutarmen Operierens wünschenswert ist, ab. Ferner wendet sich H. gegen das Ausschneiden der Zystenwand und das Exkochleieren des soliden Tumors mit dem scharfen Löffel, da man dabei Gefahr laufe, den funktionstüchtigen Hypophysenrest mit zu entfernen. Er empfiehlt, eine Neisser'sche Punktion voranzuschicken; liegt eine Zyste vor, so wird die eingestossene Hohlnadel den Inhalt entleeren; ist der Tumor solid, so soll man sich auf eine möglichst ausgiebige Abtragung der ihn begrenzenden Keilbeinhöhlenwand beschränken. Dem in endonasalen Arbeiten nicht erfahrenen Chirurgen empfiehlt H. die Cushing'sche Operation, die er an der Leiche probiert hat. Zum Schluss wird auf die Wichtigkeit der Röntgenaufnahmen hingewiesen.

FINDER.

24) **Samuel Leopold** (Philadelphia, Pa.). **Zirkumskripte eitrige Leptemeningitis infolge von Sinusitis frontalis. (Circumscribed purulent leptomeningitis due to frontal sinusitis.)** *Journ. amer. med. assoc. 27. Mai 1916.*

L. berichtet vom neurologischen Standpunkte über zwei Fälle zirkumskripter Leptomeningitis rhinogenen Ursprungs, wie sie den Neurologen noch unbekannt sind, von rhinologischer Seite aber schon gründlich studiert worden waren. L. gibt genaue Sektionsbefunde beider Fälle.

FREUDENTHAL.

25) **Leopold Reischig. Ein Fall von Meningitis purulenta aseptica nach einem intranasalen Eingriff.** *Zeitschr. f. Ohrenheilk. Bd. 69. S. 78.*

Die Meningitis trat, ohne dass eine regelwidrige Verletzung stattgefunden hätte, nach Eröffnung der vorderen Siebbeinzellen auf. Der im Lumbalpunktat vorgefundene Eiter erwies sich als völlig frei von pyogenen Bakterien. Der Fall ging in Heilung aus.

FINDER.

26) **Feldmann. Metastatische Osteomyelitis des Stirnbeins, zur Zeit des Durchbruchs in die Stirnhöhle operiert.** *Zeitschr. f. Ohrenheilk. Bd. 72. S. 30.*

Ein Fall von Osteomyelitis der die Orbita begrenzenden Knochen, welche ihren Ausgang von einem Furunkel am Knie nahm. Verf. weist darauf hin, dass es in Fällen, in denen der Prozess schon weiter als hier fortgeschritten ist, häufig unmöglich sein wird, festzustellen, ob er von einem Stirnhöhlenempyem ausgeht oder metastatischer Natur ist. Letztere sind prognostisch günstiger.

KOTZ.

27) **Leon E. White** (Boston, Mass.). **Verlust des Augenlichts durch retrobulbäre Neuritis infolge von Nebenhöhlenerkrankungen. (Loss of sight from retrobulbar neuritis due to accessory sinus disease.)** *Boston med. and surg. journ. 1. Juni 1916.*

Für das Verständnis der Infektion ist das Verhältnis des Canalis nervi optici zum Sinus sphen. und den hinteren Siebbeinzellen von Wichtigkeit. Eine dichte,

aber zuweilen sehr dünne Knochenlamelle trennt diese beiden. Entzündliche Prozesse oder Druck führen leicht zu temporärer oder permanenter Blindheit. Bericht zweier Fälle.

FREUDENTHAL.

28) **Charles A. O'Reilly. Beitrag zu Beobachtungen der intranasalen Behandlung der Dysmenorrhoe von Emil Mayer. (An adjunct to observations on the intranasal treatment of dysmenorrhoea by Emil Mayer.)** *The journal of ophthalmology, otology and laryngology. Januar 1916.*

Zwei Fälle werden angeführt, wo eine submuköse Septumresektion von Befreiung von vorher regelmässig bei der Menstruation auftretenden Schmerzen gefolgt war.

OTTO T. FREER.

29) **Irving Dowling. Siebbeinerkrankung und ihr Verhältnis zum Glaukom. (Ethmoid disease and its relation to glaucoma.)** *The journal of ophthalmology, otology and laryngology.*

Der Nervus nasalis kann bei seinem Verlauf durch (?) die Siebbeinzellen bei bestehender Erkrankung derselben gereizt werden und durch seine Verbindung mit dem Ganglion lenticulare und den langen Ziliarnerven kann der Zialkörper sekretorisch angeregt werden. Die Medien werden dadurch kolloid, so dass ihr Abfluss behindert wird. Es sollen auch Toxine bei der Infektion der Siebbeinzellen durch die Lymphkanäle und Blutgefässe zum Uvealtraktus gelangen, ebenfalls eine kolloide Veränderung der Medien erzeugend. (Die vom Verf. berichteten vier Fälle sind nicht für seine Theorie beweisführend. Ref.)

OTTO T. FREER.

c) Mundrachenhöhle.

30) **Schilling** (Leipzig). **Sialoadenitis submaxillaris et sublingualis.** *Centralbl. f. innere Med. Bd. 37. 1916.*

In den letzten Monaten häuften sich die Entzündungen der Unterzungen- und Unterkieferspeicheldrüse, die sich durch auffallend lange, mehrere Wochen betragende Krankheitsdauer auszeichneten. Nur langsam erfolgte Abschwellung und Schwinden der Infiltration, wenn es nicht zur Eiterung kam; bisweilen blieb deutliche Härte zurück. Die Ursache mag in der zur Zeit wesentlich veränderten Ernährungsweise zu suchen sein. Bei der starken Trockenheit des Mundes, besonders des Nachts, erwies sich Pilokarpin 0,01 in wenig Wasser gelöst, auf die Zunge geträufelt, wirksam.

SEIFERT.

31) **Thost. Zungenfistel durch Fremdkörper nach Schussverletzung.** Aerztlicher Verein zu Hamburg, Sitzung vom 10. Novbr. 1915. *Deutsche med. Wochenschr. No. 11. S. 337. 1916.*

Der Fremdkörper war die Hälfte einer Zahnkrone, welche bei einem Schuss durch die Mundhöhle in die Zunge gelangt war und hartnäckige Fistelbildung in derselben veranlasste. Sie hatte fast 8 Monate in der Zunge gelegen. Nach ihrer Entfernung schliesst sich die Fistel jetzt langsam.

R. HOFFMANN.

32) **Elmer L. Kenyon** und **W. T. Kradwell. Die physio-mechanische Funktion der Gaumenmandel. (A study of the physio-mechanical function of the faucial tonsil.)** *Illinois med. journ. Juni 1916.*

Die anatomischen Untersuchungen der Verff. ergeben den Schluss, dass die Mandel als Stütze für die glatte Funktion der M. palatoglossi et palatopharyngei wichtig sei. Entfernung der Mandel nimmt diesen Muskeln das Kissen der ausgefüllten Mandelkapsel, über welches sie normalerweise gleiten, und bindet dieselben narbig an den M. constrictor pharyngei superior. Deshalb gefährdet die totale Tonsillektomie das reine Sprechen und Singen, indem auf beschriebene Weise die Depressoren des weichen Gaumens funktionell beeinträchtigt werden können. Obwohl dieses meistens nicht geschieht, berichten doch die Verff. unter 43 Tonsillektomierten über drei Fälle postoperativer Rhinolalia aperta. (In einer Hinsicht haben die Verff. dieser sehr fleissigen und lehrreichen Arbeit nicht Recht, indem sie behaupten, dass der Operationsmodus gleichgültig sei, weil sie nach Tonsillektomien, von den besten Chirurgen ausgeführt, doch Verunstaltungen des weichen Gaumens gefunden hätten. Da die Mandelentfernungen in Amerika fast ausschliesslich mit stumpfer Gewalt mittelst des Sluder'schen Instruments oder mit der Drahtschlinge gemacht werden und mit diesen Instrumenten gequetschte und gerissene Wunden mit nachfolgender starker Entzündung, Narbenbildung und Verunstaltung verschiedenen Grades erzeugt werden, ist gerade die Operationsart für nachfolgende Funktionsstörung zu beschuldigen. Nach Exzision der Mandeln mit scharfen Messern mit Schonung der Plica triangularis hat Referent nie solche Störungen gesehen. Glatte Schnittwunden erzeugen bekanntlich die geringsten Narben. Ref.)

OTTO T. FREER.

33) **H. Marx. Das Adenom des Mundes.** *Zeitschr. f. Ohrenheilk. Bd. 67. S. 121.*

54jähriger Mann, kleinapfelgrosser Tumor der Zungenspitze, der anscheinend aus multiplen kleinen Knoten zusammengesetzt ist; an fünf Stellen finden sich feinste Fisteln mit wallartigen Rändern, mit der Sonde kann man 2 cm tief eindringen. Histologische Diagnose des exstirpierten Tumors lautete auf Adenom und zwar die Abart des Cystenadenoma papilliferum; ihre Natur ist offenbar benignen Charakters, als ihr Ursprung ist die Blandin-Nuhn'sche Drüse anzusehen.

FINDER.

34) **L. Edwin Barnes. Tonsillitis follicularis als Ursache allgemeiner Infektion. (Follicular tonsillitis in its relation to systemic infections.)** *Illinois med. journ. April 1916.*

Durch briefliche Mitteilungen gesammelte Berichte über Komplikationen nach der Tonsillitis follicularis. Unter diesen waren Nephritis acuta, Endokarditis, Pleuritis, Neuritis, Osteomyelitis, Septikämie, akute Thyreoiditis, fibrinöse Pneumonie, Orchitis, Keratitis interstitialis, Thrombose des Sinus cavernosus durch die Vena maxillaris externa, Arthritis, Iritis, Otitis media usw.

OTTO T. FREER.

35) **Walter Rosenberg. Freilegung der Fossa supratonsillaris durch Einschneiden des vorderen Gaumenbogens — ein Hilfsschnitt für Operationen an den Gaumenmandeln.** *Zeitschr. f. Ohrenheilk. Bd. 67. S. 129.*

Verf. hat den vorderen Gaumenbogen mittels Scherenschlags inzidiert, um so einen Ueberblick über die Fossa supratonsillaris und ihren Inhalt zu gewinnen; man kann dann leicht die erkrankten oder verdächtigen Teile der Tonsille mit dem Konchotom abtragen; der Hilfsschnitt stellt auch bei der totalen Tonsillektomie verborgen liegender Tonsillen eine grosse Erleichterung dar. Ferner hat Verf. die Diszision der Gaumenbögen angewandt zur Eröffnung peritonsillärer Abszesse an Stelle der sonst üblichen Inzision. Entweder wird der Abszess mit der Inzision des Gaumenbogens selbst eröffnet oder man gelangt von der Fossa supratonsillaris aus stumpf ohne weiteres in die Abszesshöhle. Gefunden wurde der Abszess stets. In keinem Falle wurde eine Blutung aus den Rändern des Schnittes gesehen; bei zwei Patienten trat eine solche aus einem arteriellen Gefäss beim Loslösen der Tonsille von der Fossa supratonsillaris auf. In beiden Fällen liess sich dank der guten Uebersichtlichkeit des Operationsfeldes das Gefäss mit einer Klemme leicht fassen. Eine Funktionsschädigung des Gaumenbogens wurde in keinem Falle beobachtet.

FINDER.

36) **Antonie P. Voislawsky** (New York). **Die Entfernung der kranken Tonsillen durch eine die Blutung äusserst verringernde Methode. (The removal of the diseased tonsils by a method minimizing hemorrhage.) Zusammen mit einem Abriss der Geschichte der Tonsillotomie von D. Bryson Delavan (New York).** *Medical Record. 15. Januar 1916.*

Kurze Uebersicht der Geschichte der Tonsillotomie, in der D. hervorhebt, dass die in den Vereinigten Staaten fabrizierten Ringmesser von Physick und Fahnestock fast ein Jahrhundert lang die massgebenden waren; dann kam Horace Green und Morell Mackenzie. Das Wichtigste sei momentan, eine richtige Diagnose zu stellen, d. h. zu unterscheiden zwischen einer nur temporär hypertrophierten Drüse und einer chronisch erkrankten und hypertrophierten.

Im zweiten Teile beschreibt Voislawsky die Entfernung der Mandeln. Im Jahre 1912 gab das St. Luke's Hospital 7 Betten her für die Nachbehandlung tonsillektomierter Kinder unter 12 Jahren. Später wurde das System auch auf Erwachsene ausgedehnt.

V. operiert unter Gasätheranästhesie und benutzt auch den Titus'schen Saugapparat zur leichten Entfernung des Blutes. Eine Beck'sche Schlinge wird um die rechte Tonsille gelegt, fest angezogen, geschlossen und von einem Assistenten gehalten. Mit der linken wird ebenso verfahren und beide Tonsillen vom Assistenten zusammen gehalten. Dann werden diese langsam enukleiert, nachdem ein Haken in beide zusammengelegt worden war. Die Blutung soll sehr gering sein und Nebenverletzungen finden dabei nicht statt.

FREUDENTHAL.

37) **Thomas L. Shearer. Das Alter des Patienten in bezug auf Tonsillektomie. (The question of age in tonsillectomy.)** *The journal of ophthalmology, otology and laryngology. März 1916.*

Wenn nicht dringend notwendig, sollen vor dem achten Lebensjahre die

Mandeln nicht entfernt werden. (Der Beweis ist noch nicht erbracht, dass eine richtig ausgeführte Tonsillektomie in irgend einem Lebensalter schadet. Ref.) Verf. spricht sich gegen den Optimismus aus, welcher sich die Heilung aller möglicher Krankheiten durch Mandelentfernung verspricht. OTTO T. FREER.

38) **Frederick J. Lesemann. Indikationen der Tonsillektomie. (Indications for the removal of the tonsils.)** *Illinois med. journ. Mai 1916.*

Die Indikationen der Mandelentfernung sind die folgenden: Bei Kindern unter 15 Jahren: Häufig wiederholte Tonsillitis oder Peritonsillitis, akuter Gelenkrheumatismus, Nephritis nach Tonsillitis, Chorea, Endokarditis, Lymphdrüseneiterung, starke Vergrösserung der Mandeln, chronischer „Halshusten“ (?), starke Adenitis, „degenerierte“ Mandeln (ein oft in der amerikanischen Literatur missbrauchter Ausdruck, die Art der Degeneration und der histologische Befund nie angegeben. Ref.) mit „Eitertaschen“, Stimmverlegung, verringerte „Widerstandsfähigkeit“ und Tuberkulose. (Man ersieht aus dieser Liste der Indikationen der Tonsillektomie, dass einige derselben sehr zweideutig sind. Bei den vom Verf. für Erwachsene angegebenen ist dies noch mehr der Fall. In dieser Beziehung folgt der Verf. nur der gegenwärtigen amerikanischen Mode, der Beschuldigung einer chronischen Herdinfektion für alles Mögliche. Ref.) OTTO T. FREER.

d) Diphtherie und Croup.

39) **H. Langer. Der Diphtherieabstrich.** Vereinigte ärztl. Ges. Berlin, Sitzung v. 21. Juni 1916. *Deutsche med. Wochenschr. No. 30. S. 929. 1916.*

Die Bedeutung der bakteriologischen Diagnose der Diphtherie liegt vorwiegend auf dem Gebiete der epidemiologischen Prophylaxe. So ist es in Charlottenburg bei einer Epidemie gelungen, durch sofortige Erkennung und Ausschaltung der Bazillenträger in 36 Schulklassen die Verbreitung von Diphtherieerkrankungen zu verhindern. In dieser Hinsicht ist eine möglichst scharfe Differenzierung der Diphtheriebazillen ganz besonders wichtig. Hierzu dient die Alkoholfestigkeit der Diphtheriebazillen bei der Gram'schen Methode (s. dieses Centralblatt). Ferner gestattet die Früfung des Agglutininbindungsvermögens die zuverlässigste Differenzierung der Diphtherie- und Pseudodiphtheriebazillen, von denen die letzteren dieses Bindungsvermögen nicht besitzen. Pseudodiphtheriebazillen sind normale Schleimhautbewohner und daher als solche bei der praktischen Diphtheriebekämpfung nicht zu berücksichtigen. R. HOFFMANN.

40) **D. M. Lewis** (New Haven, Conn.). **Streptokokkeninfektion, die eine Diphtherie vortäuscht. (Streptococcal infection simulating diphtheria.)** *Boston med. and surg. journ. 8. Juni 1916.*

Aus der Epidemiologie eines Falles beweist Verf., dass eine Infektion mit Streptokokken nicht allein Diphtherie vortäuschen, sondern auch einen wirklichen Träger erzeugen kann. Träger können den pharyngealen oder nasalen Typus zeigen, welch letzterer wiederum sekundäre Symptome hervorruft.

FREUDENTHAL.

41) **John A. Ceconi** (Boston, Mass.). **Ein interessanter, durch Kontagion erzeugter Fall von Diphtherie. (An interesting contact case of diphtheria.)** *Boston med. and surg. journ. 8. Juni 1916.*

Bei einem 7jährigen Mädchen, das an übelriechendem Ausfluss aus der Vagina litt, stellte ein Arzt die Diagnose auf Gonokokkeninfektion, verursacht durch Vergewaltigung des Kindes. Der Verf. wurde hinzugezogen und fand einen blutig-serösen Ausfluss aus der Vulva und ein mit Krusten belegtes Exsudat am Perineum. Gonokokken wurden nicht gefunden, ebensowenig Anzeichen einer Vergewaltigung.

Am nächsten Tage wurde C. zu der 14jährigen Schwester der Patientin geholt, bei der er Rachendiphtherie konstatierte. Schliesslich wurde als Trägerin eine andere 5jährige Schwester gefunden, welche Membranen in der Nase hatte, die positiv reagierten. 48 Stunden nach der Injektion von Antitoxin klärte sich die Vulva auf und in derselben Zeit verschwand auch das Exsudat.

FREUDENTHAL.

42) **John A. Kolmer, Samuel S. Woody, Emily L. Moshage. Der praktische Wert des Meerschweinchens zur Bestimmung der Giftigkeit des Klebs-Löfflerschen Bazillus. (The practical value of the guineapig test for the virulence of diphtheria bacilli.)** *Amer. journ. of diseases of children. April 1916.*

Ungiftige Diphtheriebazillen können nach einer Reihe von Infektionen stark giftig werden. Ein Teil der Diphtheriebazillen bleibt vollgiftig, bis er von dem Körper des Trägers verschwindet. Ein anderer Teil wird allmählich ungiftig.

Schlussfolgerungen des Verf.'s sind: Tierimpfungen sind sehr wertvoll, um den Grad der Giftigkeit verschiedener Diphtheriebazillen zu bestimmen. Diese Impfungen sind nützlich, um die Giftigkeit der von einem gesunden Träger stammenden Bazillen zu bestimmen.

Subkutane Impfungen von Meerschweinchen von 250—300 g Gewicht mit 4 ccm einer 24 Stunden alten Brut von Diphtheriebazillen machen eine feine Bestimmung der Giftigkeit der Bazillen möglich.

Oertliches Oedem und leichte Intoxikationserscheinungen des Versuchstieres mit Nichterscheinen dieser Symptome beim vorherigen Gebrauch von Antitoxin, beweisen Giftigkeit der untersuchten Bazillen. OTTO T. FREER.

e I) Kehlkopf und Luftröhre.

43) **R. Steiner. Kriegserkrankungen des Larynx.** Verein deutscher Aerzte in Prag. 18. Februar 1916.

Verf. bespricht erst die funktionellen Stimmlähmungen. Er stellt einen nach wenigen Sitzungen geheilten Fall von Mutismus bei einem 24jährigen Soldaten vor, und wendet sich dann zu den hysterischen Aphonien. In allen diesen Fällen handelt es sich um eine Art von Zwangsvorstellung, die gebrochen werden muss.

Er bespricht dann die Halsschüsse. Die in der Prager laryngologischen Klinik beobachteten Fälle nahmen einen günstigen Verlauf. Nur ein Fall — Infanteriegeschoss, Einschuss links am Halse, Ausschuss in gleicher Höhe 2 cm von der Brustlinie — konnte nicht dekanuliert werden. Es bestand eine erhebliche

Verengerung der Glottis, Verwachsung der beiden vorderen Stimmbanddrittel; die linke zum grössten Teil narbig veränderte Kehlkopfhälfte stand bei Phonation und Respiration fast still. Sehr starker, inspiratorischer Stridor. Es hatten sich offenbar narbige Bindegewebsmassen entwickelt. Neun Monate lang durchgeführte Dilatation mit erweiternden Röhren und Schrötter'schen Zinnbougies hatte bisher nur den Erfolg, dass Patient mehrere Stunden am Tage ohne Kanüle atmen kann.

Zum Schluss stellte S. einen durch Dilatationsbehandlung geheilten Fall von Larynxstenose vor. Autoreferat.

44) **Carl Peschardt** (Aalborg). **„Inkarzeration" der Epiglottis. („Inkarceration" of epiglottis.)** *Ugeskrift for laeger. No. 9. 1915.*

Unter „Inkarzeration" der Epiglottis versteht man den Zustand, der dadurch entsteht, dass der freie Rand der Epiglottis sich unter der hypertrophischen Zungentonsille einklemmt. Verf. berichtet über einen hierher gehörigen, eine 38jährige Frau betreffenden Fall. Sie leidet öfter an Beschwerden beim Schlucken und bekommt die Speisen in die „falsche Kehle". Sie sucht dies zu vermeiden, indem sie den Kopf beim Schlucken gegen die Brust neigt, konnte jedoch immer nur unter Beschwerden essen, auch kein Glas Wasser ohne Absetzen trinken. Sie konnte auch bisweilen beim Schlucken ein schwaches Geräusch fühlen und hören. Es traten dann auch Perioden mit Halsschmerzen und quälenden Empfindungen, besonders des Nachts, auf, so dass Pat. vor Schmerzen nicht auf dem Rücken liegen konnte, sondern umhergehen musste. Bei der Untersuchung zeigte sich die Zungentonsille auffallend gross und zwar war der freie obere Rand der Epiglottis in jene eingeklemmt. Die Hinterseite der Epiglottis war stark gerötet, die Larynxschleimhaut etwas hyperämisch. Es gelang mit einer Sonde die Epiglottis frei zu machen, nach einigen Schluckbewegungen war sie jedoch wieder inkarzeriert. Nach Abtragung der hyperplasierten Zungentonsille mittels galvanokaustischer Schlinge hörten alle Beschwerden auf. FINDER.

45) **Sam N. Key** (Austin, Texas). **Angina epiglottidea anterior.** *Journ. amer. med. assoc. 8. Juli 1916.*

Vor Jahren bezeichnete Theisen diese Krankheit, die er akute infektiöse Epiglottitis nannte, als eine primäre Erkrankung, was aber von Semon, Kyle und anderen geleugnet wurde. K. beschreibt den Fall eines Kollegen, bei dem eine starke Anschwellung der Epiglottis (etwa 1,5 cm im sagittalen Durchmesser) nebst Oedem und Ulzerationen usw. vorhanden waren, Erscheinungen, die alle durch den Bacillus influenzae verursacht wurden, und nach 12 Tagen spontan verschwanden. FREUDENTHAL.

46) **Pollak** (Graz). **Ueber die verschiedenen Formen der respiratorischen Konträraktion der Stimmlippen.** *Monatsschr. f. Ohrenheilk. Bd. 50. S. 381. 1916.*

Es gibt nervös veranlagte Personen, bei welchen die Stimmbänder bei der Atmung in umgekehrter Weise wie gewöhnlich sich bewegen, indem bei der Inspiration die Glottis sich verengert und bei der Exspiration erweitert. Dieser

Zustand, der manchmal sogar während Monaten oder Jahren besteht und unter Umständen zur Atemnot führen kann, ist in der Fachliteratur unter verschiedenen Namen (perverse Aktion der Stimmbänder, Chorea laryngis inspiratoria, Konträraktion der Stimmbänder, inspiratorischer, funktioneller Stimmritzenkrampf) bekannt. P. schlägt für diese Koordinationsstörung den Namen Konträraktion der Stimmlippen vor. Bei diesem Krankheitsbild zeigen sich im laryngoskopischen Bild bei den verschiedenen Individuen Abweichungen und es stellt deshalb P. verschiedene Typen auf. Als Typus I bezeichnet er dasjenige Krankheitsbild, das seinerzeit P. Fränkel perverse Aktion der Stimmbänder genannt hat: inspiratorisches Aneinanderlegen derselben bis zum völligen Glottisschluss und exspiratorisches Auseinanderklappen bis zum Maximum der Erweiterungsfähigkeit der Glottis. Bei dem Typus, den er als Typus II bezeichnet, findet sich ein ähnliches laryngoskopisches Bild wie bei der beidseitigen Postikuslähmung, indem auch während der exspiratorischen Phase die Glottis gegenüber der Norm verengert ist; bei der Inspiration kommt es dann zu einer noch stärkeren Annäherung der Stimmbänder. Mit dem Aufhören der Inspiration wird die Glottis wieder etwas weiter. Bei dieser Form bestehen manchmal Dyspnoe mit Vermehrung der Atmungszahl und Einsetzen der respiratorischen Hilfsmuskulatur, sogar Zyanose des Gesichtes, so dass bei Verkennen der Erkrankung die Tracheotomie in Frage kommen kann. Der Typus III unterscheidet sich von dem Typus II dadurch, dass die laryngeale Stenose in der Phase der Inspiration geringgradiger ist, indem nur die ligamentöse Glottis sich schliesst und die kartilaginöse in Form eines Dreiecks offen bleibt. Man hat dann also bei der Inspiration dasselbe Bild wie unter normalen Verhältnissen bei der Transversuslähmung im Momente der Phonation. Bei dem Typus IV, den Pieniaczek beobachtet hat, zeigt im Momente der Einatmung die Glottis eine elliptische Spalte im ligamentösen und eine dreieckige Spalte im kartilaginösen Abschnitt; es kontrahieren sich also bei diesem Typus im Momente der Inspiration nur die Mm. laterales, während die Mm. interni und der M. transversus untätig bleiben. Gegenüber dem Typus I (perverse Aktion der Stimmbänder), bei welchem die Glottis im Momente der Exspiration eine normale Weite erhält, unterscheiden sich die Typen II, III und IV dadurch, dass auch in der Phase der Ausatmung die Glottis enger erscheint. P. unterscheidet dann auch noch einen Typus V, der zuerst von Riegel beschrieben worden ist. Manchmal bestehen bei den verschiedenen Arten der respiratorischen Konträrbewegung auch Zuckungen der Aryknorpel, zitternde, pendelartige oder ungeordnete Bewegungen der Stimmlippe.

Differentialdiagnostisch kommt die beiderseitige Postikuslähmung in Frage: Stridor und Dyspnoe werden im Schlaf oder in tiefer Narkose bei der beiderseitigen Postikuslähmung noch stärker, während, wenn die respiratorische auf nervöser Grundlage beruhende Konträrbewegung der Stimmlippen vorliegt, diese zwei Symptome verschwinden. Diagnostisch wichtig ist im ferneren der Umstand, dass bei dem Patienten mit der respiratorischen Konträraktion nach einer Anzahl von stridorösen Einatmungen sich wieder geräuschlose Atemzüge einschalten als Beweis, dass die Stimmbänder wieder momentan normal arbeiten. Im ferneren zeigt bei diesen Patienten die Glottisweite zu verschiedener Zeit der Untersuchung

grosse Differenzen. Zur Feststellung der Diagnose hat Semon empfohlen, den Patienten während der Spiegeluntersuchung möglichst lange phonieren zu lassen; infolge des Lufthungers erweitert sich dann plötzlich die Glottis, als Zeichen, dass die Glottisöffner intakt sind. Fränkel liess in einem Falle den Atem anhalten und kam dadurch zu demselben Resultat.

Ausführliche Mitteilung von drei Krankengeschichten. Alle drei Individuen waren neurapathisch veranlagt. Die Krankheit ist selten. Die Behandlung besteht vor allem in Allgemeinbehandlung und in einer Einwirkung auf die Psyche.

OPPIKOFER.

47) **Payr** (Leipzig). **Schildknorpelplastik bei irreparabler Stimmbandlähmung.** Med. Ges. zu Leipzig, Sitzung vom 25. Januar 1916. *Deutsche med. Wochenschrift. No. 22. S. 682. 1916.*

Vorstellung zweier hierher gehöriger Fälle, die nach dem von P. angegebenen Verfahren (s. dieses Zentralblatt 1915, Nr. 12, 44) operiert sind. Bei dem einen, einem Soldaten, ist die früher absolute Heiserkeit einer normalen lauten Stimmgebung gewichen, bei dem anderen, der erst vor kurzem operiert ist, lässt sich ebenfalls schon eine Besserung feststellen. Dieser hat noch ein Larynxödem, zu deren Bekämpfung Adrenalininhalationen und innerlich Atropin empfohlen wird.

R. HOFFMANN.

48) **Seiffert** (Breslau). **Perkutane Paraffininjektion zur Beseitigung der Folgen einseitiger Stimmbandlähmung.** *Zeitschr. f. Laryng. Bd. 8. S. 233. 1916.*

Anästhesierung des Kehlkopfinnern durch Kokaïnpinselung und Injektion von Kokaïn 1 pCt. in die Gegend der Membrana cricothyreoidea. Einstechen der Kanüle einer Paraffinspritze einige Millimeter neben der Medianlinie am Unterrande des Schildknorpels durch das Ligamentum cricothyreoideum und Weiterführen der Nadel etwa 1 cm an der Innenseite des Schildknorpels schräg nach aussen, oben und hinten (Abbildung im Text S. 234). Feststellen der Lage der Kanülenspitze durch die indirekte Laryngoskopie. Unter Leitung des Auges Führen der Nadelspitze an die Stelle der tiefsten Einziehung des Stimmbandes und Einspritzen von so viel Paraffin, bis das gesunde Stimmband bei der Phonation diese Stelle berührt. Wenn dann noch kein vollständiger Glottisschluss, Ausgleichen der vorhandenen Lücken durch entsprechend angelegte Paraffindepots.

Durch dieses Verfahren Heilung in 2 Fällen alter Rekurrenslähmung. — Wenn auch der Eingriff leicht ist, so soll doch die Indikation gleich sein wie bei der endolaryngealen Paraffininjektion.

OPPIKOFER.

49) **Grossmann** (Wien). **Heilmetheden zur Verbesserung der Stimme bei einseitiger Stimmbandlähmung.** *Monatsschr. f. Ohrenheilk. Bd. 50. S. 123. 1916.*

Bei der einseitigen Stimmbandlähmung kommt die Stimmstörung dadurch zustande, dass die Glottis sich nicht vollständig schliesst. Will man die einseitige Stimmbandfixation zu heilen suchen, so muss man also trachten, entweder das gesunde Stimmband über die Mittellinie an das gelähmte Stimmband heranzubringen, oder umgekehrt, das gelähmte Stimmband dem gesunden näher zu führen.

Die Heilversuche am gesunden Stimmbande sind zwecklos: G. kann die Lehre von der kompensatorischen Ueberfunktion des gesunden Stimmbandes nicht anerkennen; er hat nie gesehen, dass das gesunde Stimmband spontan oder unter dem Einfluss irgend welcher Therapie über die Medianlinie heraustritt und glaubt, dass die vielfach von anderer Seite erhobenen klinischen Beobachtungen einer kompensatorischen Ueberfunktion des gesunden Stimmbandes unrichtig seien. Auch am gesunden Kehlkopf wird ein Ueberschreiten der Mittellinie von Seiten des einen oder anderen Stimmbandes trotz vermehrter Kraftanstrengung niemals vorkommen. Nach G. kommt die Adduktion des Stimmbandes hauptsächlich durch die Wirkung des M. cricothyreoideus und dann auch des M. internus zustande. Dem M. lateralis sowie dem Transversus räumt er beim Zustandekommen der Adduktion eine untergeordnete Rolle zu; er betrachtet diese Muskeln gewissermassen nur als Hilfsadduktoren. Die beiden Hauptmuskeln der Adduktion, der M. anticus und der internus, können nun nicht mehr erreichen, als das Stimmband in die Medianlinie zu bringen. Es ist deshalb die Auffassung einer Ueberfunktion des gesunden Stimmbandes bei einseitiger Stimmbandlähmung auch aus anatomisch-physiologischen Gründen unberechtigt.

Die therapeutischen Massnahmen am gelähmten Stimmband versprechen mehr Erfolg: die Paraffininjektion in das gelähmte Stimmband hat Brünings befriedigt; allerdings können gegen diese Methode verschiedene Bedenken geltend gemacht werden. Im ferneren hat Payer durch Plastik aus dem Schildknorpel für das gelähmte abduzierte Stimmband eine unveränderliche feste Stütze, eine Prothese, also für das gesunde Stimmband ein Widerlager, geschaffen. Der Fall, den er auf diese Weise operiert hatte, führte zu günstigem Endresultat. Immerhin werden auch diese Heilversuche, die am gelähmten Stimmband angreifen, niemals die völlig normalen Verhältnisse wiederherstellen, indem bei den jetzigen und auch in der Zukunft angegebenen Methoden die Vibration des gelähmten Stimmbandes aufgehoben bleibt. Allerdings sind in der Literatur Fälle von Schauspielern oder Berufssängern bekannt, die trotz einseitiger Stimmbandfixation ihren Beruf weiterführen könnten. G. glaubt aber, dass trotz der angeblichen Unversehrtheit der Phonation bleibender Schaden für die Stimme entstanden ist.

Durch Druck von aussen, mittelst eines Kompressionsapparates einen Glottisschluss zu erzielen, verspricht keine nennenswerten Resultate.

G. betrachtet, wie er schon in früheren Arbeiten hervorgehoben hat, die Unbeweglichkeit des Stimmbandes immer als den Ausdruck einer totalen und keineswegs, wenn Medianstellung, einer partiellen Lähmung. Wenn das Stimmband bald mehr bald weniger der Medianlinie genähert ist, der Aryknorpel bald mehr bald weniger nach vorn sinkt, so hängt diese Variabilität in der Stellung des Stimmbandes und des Aryknorpels nach G. hauptsächlich, wenn nicht ausschliesslich, von individuellen Verschiedenheiten in der Formation des Cricoarythänoidgelenkes ab; je abschüssiger die Gelenkfläche ist, um so mehr wird das Stimmband bei der Lähmung nach aussen abrutschen und in mehr abduzierter Lage stehen bleiben. Die Bezeichnung Kadaverstellung hält er für unzutreffend und irreführend. Die beidseitige Postikuslähmung möchte er als beidseitige Rekurrenslähmung bezeichnen. Da bei der beidseitigen Postikuslähmung oder, um mit Verf.

zu sprechen, bei der beidseitigen Rekurrenslähmung die Stimmbänder bei der Inspiration nach der Trachea hin angesogen werden und dadurch (durch Verschluss der Stimmritze) die Atemnot entsteht, so würde er eventuell, wie dies bereits Payer vorgeschlagen hat, empfehlen, eine Schlinge um eines der beiden gelähmten Stimmbänder zu legen, um dadurch das Stimmband gegen die inspiratorische Saugkraft widerstandsfähiger zu machen. G. glaubt, dass bei diesem Verfahren schon ein mässiger Grad von Fixation ohne stärkere Abduktion des Stimmbandes genügen würde, um bei der doppelseitigen Stimmbandlähmung die Erstickungsanfälle zu beseitigen, so dass auch die Stimme nicht wesentlich geschädigt würde.

Die vorliegende Arbeit zeigt, wie verschieden noch heute unsere Auffassungen in Fragen der Physiologie des Kehlkopfes sind und wie verschieden deshalb pathologische Zustände gedeutet werden.

OPPIKOFER.

50) **Thost. Stenosen des Larynx und der Trachea nach Halsschüssen.** Aerztl. Verein Hamburg, Sitzung vom 8. Februar 1916. *Deutsche med. Wochenschr. No. 26. S. 805. 1916.*

Vorstellung zweier Fälle von Schussverletzung der Trachea bzw. des Larynx, bei denen die Behandlung der konsekutiven Stenose von der Kanülenöffnung aus nicht genügte, vielmehr die Dilatationsbehandlung nach Schrötter vom Munde her zu Hilfe genommen werden musste. Im Anschluss hieran weist Verf. darauf hin, dass Halsschüsse immer schwere Verletzungen darstellen. Die Mehrzahl der so Verletzten gehe wohl sofort durch Erstickung (Blut, Gewebsteile, Geschoss bei Steckschüssen, sofort eintretendes Emphysem, nicht nur der Haut, sondern auch des Mediastinums) zugrunde. Nur schleunige Tracheotomie kann retten. Hautemphyseme gingen in einzelnen Fällen bis zu den Brustwarzen und über das ganze Gesicht bis zur Haargrenze. Eine weitere Gefahr auch nach der Tracheotomie bilden die Pneumonien. In zwei Fällen, die Verf. bekannt wurden, war eitrige Mediastinitis und Pneumonie die Todesursache.

R. HOFFMANN.

51) **H. Arrowsmith** (New York). **Tracheobronchiale Syphilis. (Tracheobronchial syphilis.)** *New York med. journ. 24. Juni 1916.*

Von dieser immerhin noch selten beobachteten Erkrankung berichtet A. zwei Fälle, von denen besonders der erste sehr viel Interessantes darbietet. Derselbe betraf einen italienischen Arbeiter von 44 Jahren, Vater gesunder Kinder, der am 10. November 1915 in das Hospital mit starker Dyspnoe, Zyanose usw. gebracht wurde. Kein Fieber, aber zahlreiche Rasselgeräusche und Husten. Wassermann +. Herz normal. Am nächsten Tage äusserst heftige Dyspnoe, die Atmung stand eine Minute lang still, die Zyanose änderte sich in eine aschgraue Farbe und er konnte nur mit Hilfe des Pulmotors zum Leben zurückgebracht werden. Temperatur zwischen 101 und 104° F. Verabreichung von Quecksilber, Jodkalium, Digitalis. Am 1. Dezember versuchte A. unter lokaler Anästhesie eine bronchoskopische Untersuchung zu machen, die aber wegen Furchtsamkeit des Pat. misslang. 4 Tage später verliess Pat. das Hospital, kehrte aber nach einem Monat wieder zurück in demselben Zustande. Ein leichter Schatten über der rechten Lunge im Röntgenbilde, an welcher Stelle auch verminderte Resonanz konstatiert wurde, schienen für eine Bronchopneumonie zu sprechen (Fieber bis 103° F.).

Sowie sein Zustand es gestattete, wurde P. unter allgemeiner Anästhesie (Gwathmey's Oel-Aether-Colon-Anästhesie) bronchoskopiert. In der Trachea war eine gleichmässige Verengerung des Lumens sichtbar, so dass es eines leichten Druckes bedurfte, um das Bronchoskop (Jackson's 7 mm Tube) weiter zu bewegen. Der Eindruck, den A. hierbei hatte, war der, dass die Schleimhaut zu gross war für die indurierte und fest liegende Umgebung. Trachealringe konnten nicht erkannt werden, und die Karina nur mit gewisser Mühe.

Beträchtlicher Druck war erforderlich, um in die primären Bronchien einzudringen, und die Ostien der sekundären Bronchien waren nur angedeutet. Die Stenose war eine allgemeine durchweg. Weder lokale Verengerungen oder Dilatationen, noch auch Ulzerationen oder Narben wurden gesehen. Diagnose: Diffuse indurative Peritracheobronchitis.

P. erhielt Injektionen von Quecksilber bis zur Salivation (Salvarsan war nicht zu haben!), und sein Zustand besserte sich zusehends. Nach einigen Wochen jedoch wurde derselbe wieder schlechter, und Pat. erlag der Krankheit. Keine Autopsie gestattet.

Zum Schluss hebt Verf. noch die grossen Vorzüge der rektalen Anästhesie für solche Fälle hervor. FREUDENTHAL.

e II) Stimme und Sprache.

52) **Otto Glogau. Ueber die Störungen der Sprache durch unzweckmässige Ausatmung verursacht. (Concerning the articulorespiratory disturbances of speech.) Vorläufige Mitteilung.** *The Laryngoscope. Mai 1916.*

Nach einer physiologisch-anatomischen Beschreibung der beim Sprechen und Atmen tätigen Nervenbahnen, bespricht Glogau das Stottern und seine Beziehung zum Artikulationsatmen, dessen Verschiedenheit vom Respirationsatmen vom Verf. erklärt wird.

Die Untersuchungen des Verf. zeigten, dass Taube, welche das Sprechen vom Lippenablesen erlernt haben, Neigung zur Luftverschwendung beim Sprechen haben und deshalb weniger Silben in einer Ausatmung fertig bringen wie sie sollten.

Aufnahmen des Rhythmus der Ausatmung mittelst eines geeigneten Messinginstrumentes sind für die Behandlung des Stotterns sehr wertvoll. Dem Verf. wurde ein grosses Material in der Nervenabteilung der Universität Kolumbia zur Verfügung gestellt. OTTO T. FREER.

53) **Herbert Meissner. Beitrag zur Entwicklung des musikalischen Sinnes beim Kinde während des schulpflichtigen Alters.** *Dissert. (Berlin, Trowitzsch) und Stimme 1915. H. 7—12 einschl.*

Verf. kommt in dieser experimentell-psychologischen Arbeit zu folgenden Ergebnissen, die hier gekürzt wiedergegeben werden müssen. Die gesanglich genügende Wiedergabe eines einzelnen Tons wird von den Mittelklassen an nicht wesentlich besser und scheitert in den Unterklassen an Ungenauigkeit im Einsetzen und Halten des Tons. Die Wiedergabe von Melodiekurven wird aber stetig besser besonders zur Pubertätszeit. Das Analysieren von Zweiklängen zeigt die grösste Verbesserung der Leistung für das Quintenintervall. Die Bestimmung des höheren von 2 um einen Halbton differenzierten Tönens gelingt in allen Klassen relativ

schlecht, obwohl sich die Durchschnittsleistung während der Schulzeit verdoppelt. Die Unterschiedsempfindlichkeit für sukzessiv gegebene Töne, ebenso für simultane Zusammenklänge hat eine gewaltige Entwicklung aufzuweisen. Alle Leistungen erfahren durch systematisches Ueben eine zunächst rasch, dann langsamer zunehmende Verbesserung. Die Entwicklung jeder einzelnen Fähigkeit erfolgt sprungweise.

NADOLECZNY.

54) **Karl L. Schaefer. Zur Theorie der Seebeck'schen Resonanzröhre als Hilfsmittel für die Bestimmung hoher Schwingungszahlen.** *Passow's Beiträge usw. Bd. 8. S. 327. 1916.*

Uebersicht über die bisherige Verwendung der Seebeck-Röhre zur Tonhöhenbestimmung besonders hoher Töne und Erklärung ihrer verschiedenen Eigenschaften. Durch Versuche hat Sch. bewiesen, dass eine enge Zweigröhre zum Abhören ohne Hörschlauch an der Seebeckröhre keinerlei Rolle spielt. Das Seitenloch wirkt als solches, ähnlich wie bei einer Querflöte, d. h. wie wenn das Rohr an der Lochstelle abgeschnitten wäre. Jedoch ist die Grösse des Loches von Einfluss auf die Wahrnehmung der Tonverstärkung. Die hinter derselben liegenden Resonanzmaxima (optima) sind dann nach dem Kolbenende hin verlagert, was von Bedeutung für die Berechnung von Wellenlängen ist. Beim Abhören mittels Hörschlauch kommt die Strecke von der Röhrenöffnung bis zum Seitenloch für die Entstehung der Resonanzmaxima und -minima in Betracht.

NADOLECZNY.

55) **Imhofer** (Prag). **Funktionelle Stimmstörungen bei Kriegsteilnehmern.** Wissenschaftl. Sitzung der k. k. Militärärzte der Festung Krakau v. 19. August 1916.

1. Fall von Taubstummheit nach Granatexplosion. Otoskopischer und laryngoskopischer Befund normal. Taubheit für Sprache und Stimmgabeln durch Luft- und Knochenleitung. Vortr. hält diese Form der Gehörs- und Sprachschädigung für rein psychisch, wofür auch das Krankheitsbild spricht, welches man kurz nach der Verletzung beobachten kann. In solchen Fällen ist meist hochgradige Depression, Stupor und Apathie vorhanden. In dem Falle konnte durch Vorziehen der Zunge Intonation erzielt werden, worauf auch schon einige Worte vom Pat. gesprochen werden konnten. Auch das Gehör beginnt rechts wiederzukehren. Vortr. hält die Prognose für günstig.

2. Einen Fall von funktioneller Aphonie. Laryngoskopisch hochgradige Hemmung der Adduktion, Auseinanderweichen der Stimmbänder, bevor Glottisschluss zustande kommt, ähnlich dem laryngoskopischen Bilde bei Hysterie. J. macht auf die zunehmende Häufigkeit dieser Fälle aufmerksam, die er aus eigenen Beobachtungen und aus der immer mehr zunehmenden Literatur deduziert und meint, dass solche Fälle bei allen kämpfenden Armeen sich häufen. Als Kriegsbeschädigungen im engeren Sinne kann er sie nicht auffassen, da ein grosser Teil seiner Fälle entweder überhaupt nicht im Felde gewesen war, oder mindestens an keiner kriegerischen Aktion teilgenommen hatte. In vielen Fällen waren noch andere Erscheinungen von Seiten des Nervensystems (Hysterie, Neurasthenie) vorhanden. Die Prognose ist sehr dubiös.

Zur Behandlung wurden eine Reihe Methoden angegeben, Sondierung des Larynx, Erstickungsmethode, Narkose (wobei Vortr. stets Aethylchloridrausch

verwendet). Alle diese Methoden hat J. erprobt, aber stets nur in einzelnen Fällen Erfolge gesehen, während andere jeder Therapie unzugänglich waren. Vollständig versagte die elektrische Behandlung. STEINER (PRAG).

56) **Kaess** (Giessen). **Zur Behandlung der hysterischen Stimmlosigkeit und Stummheit.** *Med. Klinik. Bd. 36. 1916.*

Die Behandlung besteht in seitlichen Kompressionen des Kehlkopfes, während der Pat. die Luft gewaltsam, möglichst tönend dabei einziehen soll. Diese Manipulation wird in kurzen Zwischenpausen mehrmals wiederholt und dann der Pat. aufgefordert, die Vokale a, o und u auszusprechen. Kommen die Vokale mit gutem Antönen heraus, so lasse man den Pat. in rascher Folge zur Aussprache von Silben, Worten und Sätzen übergehen. Auf diese Weise wurden innerhalb weniger Wochen 12 Fälle von funktioneller Stimmlosigkeit bei Soldaten behandelt und geheilt. Auch 1 Fall von funktioneller Stummheit wurde nach der gleichen Methode behandelt und geheilt. SEIFERT.

f) Schilddrüse.

57) **David Riesman** (Philadelphia, Pa.). **Geräusch über dem Auge bei Strumen. (Bruit over the eyeball in exophthalmic goiter.)** *Journ. amer. med. assoc. 29. April 1916.*

R. fand zufällig solche Geräusche bei einem Mädchen mit Struma. Dieses Geräusch ist ganz typisch und synchronisch mit dem Puls. Snellen, Donders und andere hatten schon auf dieses Zeichen aufmerksam gemacht, aber trotzdem ist es ganz in Vergessenheit geraten. FREUDENTHAL.

58) **W. H. B. Aikins** (Toranto, Ontario). **Morbus Basedowii. (Exophthalmic goitre.)** *New York med. journ. 8. Juli 1916.*

A. bespricht die verschiedenen für die Aetiologie dieser Krankheit hervorgebrachten Hypothesen. Inbezug auf die Therapie glaubt er, dass gut 75 pCt. aller Fälle medizinischer Behandlung zugängig sind, während der Rest nur dem Messer weicht. Ausgiebige Ruhe der Pat. ist das wichtigste Erfordernis. Ja, im ersten Stadium der Behandlung soll die Ruhe nicht einmal durch Verabreichung von Medikamenten gestört werden (!). Es wird dann noch besonders die Applikation von Radium hervorgehoben. FREUDENTHAL.

59) **Liek** (Danzig). **Die Frühoperation des Morbus Basedow.** *Archiv f. klin. Chir. Bd. 104.*

Auf Grund seiner Erfahrungen fasst L. seine Ansicht folgendermaassen:

1. Bei allen ausgebildeten Formen des Hyperthyreoidismus, bei M. Basedow in engerem Sinne, ist prinzipiell die Frühoperation, d. i. Operation, sobald die Diagnose gestellt ist, anzustreben. Es gilt dies auch für den akut einsetzenden Basedow.

2. Die Frühoperation beseitigt den Hyperthyreoidismus, bevor andere lebenswichtige Organe (Herz, Leber, Nieren, lymphatisches System usw.) irreparabel verändert sind.

3. Die Frühoperation ist im allgemeinen technisch leichter (festeres Gewebe). Der bessere Zustand des Herzens gestattet einmalige ausgiebige Resektion von

Schilddrüsengewebe. Dadurch werden Etappenoperationen, die für Arzt und Patienten etwas Missliches haben, überflüssig.

4. Die unmittelbaren und Fernresultate sind bei Frühoperationen erheblich günstiger als bei Operationen in vorgeschrittenem Stadium; besonders hervorzuheben ist die schnelle und vollkommene Rückbildung des Exophthalmus.

5. Es erscheint nicht ausgeschlossen, dass die ausgedehnten Resektionen, wie sie in Frühfällen möglich sind, die Gefahr des Rezidivs verringern. L. meint mit Recht: Viel wäre schon erreicht, wenn bei jedem Basedowfall nach gestellter Diagnose die Operation von vornherein in den Kreis der therapeutischen Erwägungen gezogen würde. DREYFUSS.

g) Oesophagus.

60) **E. Steinert. Angeborene Atresie des Oesophagus. Gastrostomie.** *Prager med. Wochenschr. No. 32. 1915.*

Bei einem 6 Tage alten Säugling zeigte sich, dass das Kind gierig die Brust fasst und kräftig zieht, doch fliesst die Milch nach einigen Zügen ohne Würgbewegung durch Mund und Nase zurück. Dabei ist eine immer zunehmende Zyanose bemerkbar, die schliesslich in eine Art Asphyxie übergeht. Eine weiche Sonde dringt etwa 6 cm weit vom Kieferrande vor und stösst dann auf unüberwindlichen Widerstand.

Diagnose: Atresia oesophagi congenita und wahrscheinliche Kommunikation mit der Trachea.

Noch an demselben Tage Gastrostomie (Prof. Schloffer); in 30 Stunden post operationem erfolgte Exitus am siebenten Lebenstage.

Der Sektionsbefund ergab 9 cm von der Zungenspitze nach hinten einen vollständigen Verschluss des Oesophagus, der 1,8 cm oberhalb der Bifurkation in die Trachea ausmündet. Lobuläre Pneumonie in partieller Vereiterung.

Verf. ist der Ansicht, dass sich empfehlen würde, den Magen mit der unverlässlichen Kardia auszuschalten und eine Duodenostomie vorzunehmen, oder, wenn schon eine Gastrostomie vorgenommen wird, das Drainrohr durch den Pylorus in das Duodenum vorzuschieben. STEINER (PRAG).

61) **Samuel Iglauer. Intubation der Speiseröhre wegen Narbenstenose mit Bericht eines Falles nach Scharlach.** *The Lancet clinic. März 1916.*

Vollständige Berücksichtigung der Literatur. Der Pat. Iglauer's war ein 6jähriger Knabe, welcher infolge von Striktur der Speiseröhre nach Scharlach nur 27 Pfund wog. Nach Verschluckenlassen einer Seidenschnur führte Iglauer einen gewöhnlichen Weichgummikatheter, an beiden Enden mit einem heissen Draht perforiert, über die führende Schnur und durch die Striktur bis in den Magen mit Beihilfe eines, in den Katheter eingeführten Wallfischbeinbougies. Am oberen Ende des Katheters war eine Schnur befestigt, zur Verhütung des Durchkauens mit einem feinen Gummischlauch überzogen. Das obere Ende der Schnur war an die Wange angeklebt. Der Katheter blieb jedesmal 36 Stunden liegen. Mit immer grösseren Kathetern und mit olivenförmigen Bougies wurde schliesslich die Dehnung der Striktur vollständig gemacht. OTTO T. FREER.

62) **Amza Jianu** (Jassy). **Ueber Oesophagoplastik.** *Deutsche Zeitschr. f. Chir. Bd. 131. S. 396. 1914.*

Weitere 2 Fälle, die die Jianu'sche Methode (Bildung eines Oesophagusschlauchs aus der Magenwand und subkutane Verlagerung desselben unter die Brusthaut) illustrieren.

DREYFUSS.

63) **Syring. Klinisches und Experimentelles zur Oesophagoplastik.** *Deutsche Zeitschr. f. Chir. Bd. 128. S. 160. 1914.*

Auf Grund eines sehr unerquicklich verlaufenden Falls warnt S. davor bei der antethorakalen Oesophagoplastik mit Verlagerung einer Jejunumschlinge dieselbe in antiperistaltischem Sinne zu lagern. Näheres in der Originalarbeit.

DREYFUSS.

64) **Berger. Zur Behandlung der Speiseröhrenverletzungen am Halse.** *Münchener med. Wochenschr. Feldärztl. Beil. No. 30. S. 1107. 1916.*

Erwiderung auf die Arbeit Zeller's, Münchener med. Wochenschr., Feldärztl. Beil., No. 25. S. 916. 1916.

KOTZ.

65) **John Guttman** und **J. W. Held** (New York). **In den rechten Bronchus perforierendes Karzinom des Oesophagus. (Carcinoma of the esophagus perforating into the right bronchus.)** *Med. Record. 10. Juni 1916.*

Die Perforation eines Oesophaguskarzinoms in die Luftwege ist nicht so selten. Doch ist dieser Fall wichtig, da die Diagnose intra vitam gestellt wurde. Der Fall ist kurz folgender: Ein 60jähriger Mann, dessen Krankheit vor einigen Monaten einsetzte mit Husten, blutig gefärbtem Auswurf, leichter Temperaturerhöhung, feuchten Rasselgeräuschen in der Supraklavikulargegend, war wegen vermutlicher Tuberkulose in die Berge geschickt worden, von wo er bedeutend gebessert nach 4 Wochen zurückkehrte. Bald darauf aber plötzliche starke Hämoptoe auf der Strasse, Ueberbringung in ein Hospital, wo dieselbe Diagnose gestellt wurde. Die Röntgenaufnahme ergab einen Schatten, der aber bald verschwand und augenscheinlich durch den Bluterguss hervorgebracht war. Entlassung aus dem Hospital als „völlig geheilt“. Zwei Wochen später Husten bei Aufnahme von Flüssigkeiten, Regurgitieren von Speisen usw. Untersuchung durch Dr. G., der eine durch einen malignen Tumor bedingte Striktur des Oesophagus diagnostizierte. H. fand dann auf dem Röntgenbilde gleichfalls eine Stenose in der Höhe der Bifurkation der Trachea, von wo aus man deutlich Partikel der eingegebenen Emulsion (Bismuth. subcarbon.) in die Bronchien herabträufeln sah. Drei Wochen später Exitus.

FREUDENTHAL.

III. Kritiken und Gesellschaftsberichte.

Wiener Laryngo-Rhinologische Gesellschaft.

Sitzung vom 5. April 1916.

Weil: Fall von Pseudoleukämie.

49jährige Frau mit grossen Drüsentumoren am Hals, beide Tonsillen vergrössert, von eigentümlich durchscheinendem Aussehen, am oberen Pol der rechten

ein kleines Geschwür. Auffallend war eine enorme Wucherung der Seitenstränge, welche kleinfingerdicke, wie granulierend aussehende graurote Tumoren darstellen, die vom Zungengrund bis zu dem Tubenwulst reichen; Zungentonsille stark vergrössert, Arygegend mässig infiltriert. Probeexzision ergab lymphatisches Gewebe mit Tuberkeln. Interne und Blutuntersuchung ergab Pseudoleukämie.

Kofler: a) Kombination von tuberkulösem und tertiärsyphilitischem Geschwür der linken Gaumenmandel.

41jähriger Mann mit Ulkus der Tonsille; Probeexzision ergab Tuberkulose. Trotz Touchierungen mit Acid. lact., Orthoforminsufflationen, nahmen Schluckschmerzen zu, verschiedene flache kleine Ulzerationen heilten nicht ab. Als K. den Patienten zuerst sah, war die linke Mandelgegend schinkenrot gefärbt, mehrere flache erbsengrosse Ulzera auf der stark zerklüfteten, mit grossen und kleinen Granulationen besetzten Tonsille und ein grösseres, tieferes, speckig belegtes Ulkus zwischen vorderem Gaumenbogen und oberem Pol der Mandel. K. stellte erst die Diagnose auf Gummi, liess sich aber durch den histologischen Befund von der Diagnose abbringen und behandelte eine Zeitlang auf Tuberkulose, ohne dass Besserung eintrat. Wassermann fiel stark positiv aus; eine Neosalvarsaninjektion brachte erhebliche objektive und subjektive Besserung. Rötung und Entzündung sind verschwunden, keine Ulzera mehr vorhanden.

b) Schleimhautzyste des Nasenbodens.

75jährige Patientin. Gegend des rechten Nasenflügels halbkugelig aufgetrieben, unter der Haut der Oberlippe eine weiche fluktuierende, spontan und auf Druck schmerzlose kugelige Geschwulst von Nussgrösse sichtbar; die Haut darüber normal aussehend und verschieblich; beim Umlegen der Haut sah man die Geschwulst von normaler Schleimhaut bedeckt, gerade oberhalb des ersten und zweiten Schneidezahns der rechten Seite gelegen; die Schleimhaut darüber war verschieblich, auch hier deutliche Fluktuation zu fühlen. In der rechten Nase ganz vorn am Boden eine halbkugelige leicht eindrückbare Geschwulst von fast Haselnussgrösse; bei Druck auf die Geschwulst von aussen fliesst Eiter in die rechte Nasenhöhle hinein, die Fistelöffnung lag an der Kuppe des nasalen Zystenanteils. Die Zyste, die zum Teil in einer tieferen, sicherlich durch Druck entstandenen Mulde des Proc. alveol. sup. lag, liess sich leicht herausschälen.

K. hat bereits 5 oder 6 Fälle dieser Art zu operieren Gelegenheit gehabt. Seiner Ansicht nach handelt es sich in allen diesen Fällen um Retentionszysten, die ihren Ausgang von der Schleimhaut des Nasenbodens nahmen und sich nach abwärts zwischen die dem Proc. alveol. sup. bedeckende Schleimhaut des Spatium praeorale und dem Proc. alveol. sup. selbst einschoben; in fast allen Fällen war bei der Operation eine Depression im Knochen des Proc. alveol. sup. zu sehen (Knochenresorption durch Druck auf denselben).

Roth hat gleichfalls zwei Zysten der Oberlippe beobachtet; der eine dieser Fälle kam unter dem Bilde einer phlegmonösen Entzündung der Oberlippe und der Nase zur Beobachtung, was wohl auf eine sekundäre Infektion der Zyste zurückzuführen war. Auch R. hält diese Fälle für Retentionszysten.

Frühwald: Laryngofissur wegen Karzinom der rechten Taschenfalte.

Prof. Roth hatte vor 2 Wochen einen bohnengrossen Tumor der rechten Taschenfalte entfernt, der sich histologisch als Karzinom erwies. Bei der nun folgenden Laryngofissur zeigte sich die Erkrankung ausgedehnter als sie bei der indirekten Laryngofissur sichtbar war. Entfernung der ganzen rechten Taschenfalte bis zum Aryknorpel.

Otto Mayer: Paget'sche Erkrankung des Schädels und Nebenhöhlenaffektionen der Nase.

47jähriger Mann, vor 8 Jahren rechte Kieferhöhle und Siebbein operiert, leidet seit 2 Jahren an Kopfschmerzen. In der Nase fanden sich kleine Polypen in der Gegend der Bulla ethmoidalis. Es ergab sich, dass Patient beginnende Paget'sche Krankheit (Ostitis fibrosa) hatte. Der Schädel sehr gross, namentlich der Hirnschädel gegenüber dem Gesichtsschädel zu verhältnismässig umfangreich; Kopfweite beträgt 59 cm. Ferner klagt Patient über rheumatoide Schmerzen in allen übrigen Knochen des Skeletts, namentlich in den unteren Extremitäten. Die Diagnose war durch Röntgenaufnahme gestellt worden. Von 6 Fällen von Paget, die M. untersuchte, war dies der erste, in welchem solche Kopfschmerzen bestanden, die übrigen waren völlig davon frei. Hanszel.

IV. Briefkasten.

Neue Fachzeitschrift.

Unter der Redaktion von af Forselles (Helsingfors), G. Holmgren (Stockholm), Schmiegelow (Kopenhagen) und V. Uchermann (Kristiania) erscheint eine neue Fachzeitschrift unter dem Titel: „Nordisk Tidskrift for Oto-Rhino-Laryngologi"; als Herausgeber zeichnet Gunnar Holmgren. Eine grössere Anzahl von Fachgenossen aus den skandinavischen Ländern haben ihre ständige Mitarbeit zugesagt. Die Zeitschrift soll offizielles Organ der oto-laryngologischen Kliniken und Gesellschaften Skandinaviens sein.

Herr Dr. A. T. Brady (Sidney) hat den Wunsch ausgesprochen, aus der Liste der Mitarbeiter des Centralblattes gestrichen zu werden; wir kommen diesem Wunsche nach, indem wir ihm an dieser Stelle unseren Dank für die dem Blatte geleisteten Dienste aussprechen.

Für die Redaktion verantwortlich Prof. Dr. G. Finder, Charlottenburg, Augsburger Str. 38.
Druck von L. Schumacher, Berlin N. 4.

Internationales Centralblatt

für

Laryngologie, Rhinologie

und verwandte Wissenschaften.

Jahrgang XXXII. Berlin, November. 1916. No. 11.

I. Referate.

a) Allgemeines, obere Luftwege.

1) **John N. Mackenzie** (Baltimore, Md.). **Erinnerungen, Rückblicke und Bekenntnisse eines Laryngologen. (Some reminiscences, reflections and confessions of a laryngologist.)** *Maryland med. journ. Mai 1916.*

M. führt uns zurück zu der Zeit, da die Laryngologie noch in den Kinderschuhen war, Ende der 70er Jahre, wo das Mekka aller englisch sprechender Laryngologen Morell Mackenzie's Hospital am Golden Square in London war. Er wünscht, dass man sich auch heute noch mehr auf eigenes Sehen und eigene Untersuchungen verlassen möchte, als bei jeder Gelegenheit sofort die Hilfe eines Laboratoriums in Anspruch zu nehmen. (Larynxtuberkulose.) Bei Krebs des Larynx sollte das Mikroskop das ultimum refugium sein.

In Bezug auf Erkrankungen der Nase kannte man fast nur Polypen und Ozaena. Selbst Verbiegungen des Septum und Eiterungen des Antrum Highmori waren unbekannt. M. bespricht sodann die Entwickelung unserer Kenntnisse von den Nebenhöhlenerkrankungen, vergisst aber ganz und gar die Erwähnung aller deutschen grundlegenden Forscher auf diesem Gebiete. Die Entdeckung „Myer's" von adenomatösen Vegetationen fand erst spät Eingang hier. Sodann beschreibt er seinen Besuch bei Ziemssen und Oertel in München, „Beide wunderbare Meister in ihrem Fache", und dankt seinem Schöpfer, dass er „das alte Deutschland kennen lernte, ehe es aufhörte, ein Volk der Träumer zu sein". FREUDENTHAL.

2) **Siegfried Ostrowski** (Berlin). **Beobachtungen an Fällen von Exstirpation des Ganglion Gasseri und der Occipitalnerven.** *Diss. Berlin 1914.*

Die Arbeit gibt einen guten Ueberblick über die Geschichte der intrakraniellen Methoden, ferner die Beschreibung von 5 Operationsfällen wegen Trigeminusneuralgie aus der Bier'schen Chirurgischen Universitätsklinik. In einem dieser Fälle, wo die Trigeminusoperation von dauerndem Erfolge war, traten zwei Jahre später schwere Neuralgien in den Nervi occipitales major und minor, auricularis magnus und supraclaviculares auf, die ebenfalls mit Erfolg operativ behan-



delt wurden. Die Wiederkehr der Sensibilität in der betreffenden Gesichtsseite nach Exstirpation des Ganglion Gasseri (ohne Wiederauftreten der Neuralgie) erklärt O. durch die sich ausbildende Versorgung von jenen oberen Zervikalnerven aus.

DREYFUSS.

3) **Wolff Maydansky. Beitrag zur chirurgischen Therapie der Trigeminusneuralgie.** *Diss. Breslau 1914.*

Bericht über 28 Fälle aus der Breslauer Chirurgischen Klinik (Prof. Küttner), die mittels verschiedener Methoden (Neurexairese, Exstirpation des Ganglion Gasseri, Alkoholinjektionen) behandelt wurden.

Die auffallend schlechten Resultate bei den mittels Alkoholinjektion behandelten Fällen scheinen nach Ansicht des Referenten darauf zurückzuführen zu sein, dass letztere nicht öfters bis zum Eintritt des Erfolges ausgeführt wurden, sondern dass man verschiedentlich schon nach einmaligem Misslingen zum operativen Eingreifen überging.

DREYFUSS.

4) **Friedrich Roll. Ueber Sensibilitätsstörungen bei peripherer Facialislähmung.** *Diss. Berlin 1914.*

Beschreibung einer Reihe von Fällen, jedoch ohne den Versuch, die Eigentümlichkeit dieser Befunde zu klären.

DREYFUSS.

5) **Egon Rach. Zur Semiotik des Stridors bei Kinderkrankheiten.** *Zeitschr. f. Kinderheilk. Bd. 11. 1914.*

R. betont neben der Klangfarbe des inspiratorischen bzw. exspiratorischen Stridors die Wichtigkeit der Röntgenuntersuchung und belegt seine Ansicht durch eine Reihe von Illustrationen.

DREYFUSS.

6) **Grumme** (Fohrde). **Beitrag zur Jodbehandlung des Asthma bronchiale.** *Deutsche med. Wochenschr. No. 9. S. 256. 1916.*

G. gab einem Asthmatiker, den er selbst 7 Jahre beobachten konnte, innerhalb eines Jahres 33 g Jod. pur. in Form von Jodtropontabletten mit dem Erfolg, dass derselbe in dieser Zeit frei von Anfällen bleibt, auch während seiner noch jetzt fortbestehenden Teilnahme am Feldzuge.

R. HOFFMANN.

7) **H. Noltenius** (Bremen). **Zur Technik der Asthmabehandlung mittels biegsamem Spray nach Ephraim.** Mit 1 Textfigur. *Archiv f. Laryng. u. Rhinol. Bd. 30. H. 2. S. 171.*

Verf. liess für die Behandlung des Asthmas nach Ephraim, da die bereits vorhandenen Instrumente mancherlei Unbequemlichkeiten der Handhabung bieten, ein neues Instrument anfertigen, dessen Beschreibung im Original nachzulesen ist; es wird angefertigt von Fischer-Berlin zum Preise von 15 Mark.

B. BAGINSKY.

8) **Marie Dragouleva** (Warna). **Beitrag zum Studium des Asthmas. (Contribution à l'étude de l'asthme.)** *Thèse. Genf 1915.*

Beschreibung eines Falles von Asthma aus der Abteilung Bard am Kantonsspital, das bei einem Mann von 27 Jahren nach einer Erkältung, Grippe, im Frühjahr 1914 auftrat. (Dies ist Alles!! Ref.)

DREYFUSS

9) **J. L. Goodale. Die parenterale Anwendung des Pferdeserums in Fällen von Pferdeasthma. (The parenteral administration of horse serum in cases of horse asthma.)** *Boston med. and surg. journ. 20. Mai 1915.*

In einem Fall mit hoher initialer Empfindlichkeit gegen Pferdeserum trat im Laufe von dreissig Injektionen mit allmählich steigenden Dosen von Serum eine erhebliche Zunahme der Resistenz ein. Diese Resistenz ist charakterisiert dadurch, dass das Serum, auf die Schleimhaut appliziert oder in die Haut eingekratzt, keine Hyperämie und kein Jucken hervorruft, obwohl durch die subkutane Injektion noch Oedem hervorgerufsn werden kann.

EMIL MAYER.

10) **Müller. Das Asthmaproblem.** *Zeitschr. f. Ohrenheilk. Bd. 74. S. 37.*

Verf. definiert die Asthmadisposition als örtliche abnorme Beschaffenheit des Elastins der Lunge. Der Anfall kommt so zustande, dass durch einen gesteigerten Reiz der Einatmungsspannung eine akute Ueberdehnung des Elastinnetzes entsteht. Für Prophylaxe und Therapie ist daher die freie Durchgängigkeit der Luftwege, insbesondere der Nase und des Rachens von grösster Wichtigkeit. M. kommt in operativer Beziehung, wie er selbst sagt, „zu dem radikalsten Standpunkt der Nasenbehandlung, der wohl je offen ausgesprochen und kausal begründet worden ist.“

KOTZ.

11) **Fred C. Sage. Blutungen bei Hals- und Nasenoperationen. (Hoad hemorrhage.)** *The journ. of ophthalmol., otol. and laryng. März 1916.*

Bei Blutung nach Mandelentfernung findet der Verfasser Pferdeserum und Pituitrin, subkutan gebraucht, nützlich.

OTTO T. FREER.

12) **Sargent F. Snow** (Syracuse, N. Y.). **Die fundamentellen Ursachen, die Verhütung und die Prinzipien bei der Behandlung akuter Entzündungen der Schleimhäute mit besonderer Berücksichtigung der Entzündungen des Ohres, der Nase und des Halses. (The fundamental causes, provention and principles of treatment in acute membrane inflammations, with special reference to inflammations of ear, nose and throat.)** *New York state journ. of med. August 1916.*

Die Quintessenz der Behandlung und Verhütung derartiger „Entzündungen“ besteht nach S. in der Verabreichung kleiner, häufiger Dosen von Calomel.

FREUDENTHAL.

13) **Erich Hoffmann. Schwere ulzeröse Nasen-, Rachen- und Kehlkopfsyphilis mit lupusähnlicher Erkrankung der Gesichtshaut auf Grund kongenitaler Syphilis.** Niederrhein. Ges. f. Natur- u. Heilkunde (Med. Abt.) Bonn, Sitzung vom 24. Januar 1916. *Deutsche med. Wochenschr. No. 27. S. 837. 1916.*

33jährige Frau erkrankte vor 4 Jahren an doppelseitiger Keratitis, wurde vor 3 Jahren heiser und ist schon lange sehr schwerhörig. Keratitis, Schwerhörigkeit, Zwergwuchs, abnorme Schädelbildung, sehr hoher, schmaler, harter Gaumen und leichte Verbiegung der Tibien über die vordere Kante sprechen für kongenitale Lues. Seit etwa einem Jahr Geschwürsbildung im Gesicht und Rachen. Behandlung duroh Kurpfuscher mit Aetzsalbe. Gegenwärtig lupoide

Lues der Gesichts- und Nasenhaut, grosse Perforation des harten Gaumens und Verlötung des zum Teil zerstörten weichen Gaumens mit der Rachenwand, die bis zum Larynx ulzeriert ist. Nasenseptum fehlt, Muscheln weitgehend zerstört und mit Borken bedeckt. Wassermann-Reaktion stets positiv. Hinweis auf die schwere Schädigung solcher Kranken durch Kurpfuscher. R. HOFFMANN.

b) Nase und Nasenrachenraum.

14) **Walter Klestadt. Beitrag zur Kenntnis der Hautgewächse an Ohrmuschel und Nase mit Bemerkungen zur epithelialen Genese.** *Zeitschr. f. Ohrenheilk. Bd. 69. S. 118.*

Bericht über einen Naevus sebaceus in der Nasenflügelfalte mit ausführlichem histologischen Befund und Erörterungen über die Klassifizierung dieser Geschwülste. FINDER.

15) **Robert H. Ivy. Verhältnis der Zähne zur Kieferhöhle. (Relation of the teeth to the maxillary sinus.)** *Journ. of ophthalmol., otol. and laryng. Januar 1916.*

Ungefähr 1—3 der Kieferhöhleneiterungen ist dentalen Ursprungs. Die Wurzeln des ersten Mahlzahns sind der Kieferhöhle am nächsten, danach diejenigen des zweiten Mahlzahns, des zweiten Prämolarzahns, des dritten Mahlzahns und schliesslich des Eckzahns. OTTO T. FREER.

16) **Hajek** (Wien). **Ein Beitrag zur Diagnose und Therapie der unkomplizierten Polyposis der Kieferhöhle und des Siebbeinlabyrinths.** *Med. Klinik. No. 33. 1916.*

Aus 2 Fällen, deren Kranken- und Operationsgeschichten mitgeteilt werden, gehen für die Diagnose der Kieferhöhlenpolyposis als Anhaltspunkte hervor: Eine rasch erfolgende Rezidivierung der Polypen im mittleren Nasengange, ein Radiogramm des Schädels wird bei einigermassen ausgesprochener Polypenbildung einen Luftmangel in der Kieferhöhle feststellen. Unter Lokalanästhesie ausgeführte Probeeröffnung in der Fossa canina wird absolute Sicherheit bringen.

In einem Falle von Polyposis des Siebbeins wurde auf Grund des Befundes von einem ödematösen Wulst im rechten mittleren Nasengang die hohe Resektion der mittleren Muschel vorgenommen. Nach Entfernung letzterer quollen aus der Gegend des Daches des mittleren Nasenganges polypöse Massen hervor, die aus dem Innern des Siebbeinlabyrinthes stammten. SEIFERT.

17) **Douglas Macfarlan. Bemerkungen über die Hilfsmittel zur Kieferhöhlendiagnose. (Notes upon the aids in antrum diagnosis.)** *The journ. of ophthalmol., otol. and laryng. Januar 1916.*

Der Verfasser befürwortet den Gebrauch eines geraden Troikarts für Probepunktion der Kieferhöhle vom unteren Nasengang aus und behauptet, dass unerwünschtes Durchstechen der bukkalen Wand der Kieferhöhle dabei möglich sei. Deshalb soll man vor einer Einspritzung in die Kieferhöhle eine Lufteinblasung durch die Kanüle machen, um durch auftretendes Emphysem der Wangengegend

oder der Lider auf besagte Nebenverletzung aufmerksam gemacht zu werden. Zeigt sich Emphysem, so soll man die Ausspülung unterlassen. (Die häufige Erfahrung, dass trotz gewaltsamen und sehr schmerzhaften Anpressens an die nasale Kieferhöhlenwand der Troikart diese oft ungewöhnliche dicke Wand nicht zu durchdringen vermag, wird vom Verfasser nicht erwähnt, noch scheint ihm der Gebrauch der vom Motor getriebenen Trephine zur diagnostischen Eröffnung bekannt zu sein. Die Trephine macht eine glatte ovale Oeffnung im unteren Nasengang, sei der Knochen dick oder dünn, sie macht keine Schmerzen und lässt genügend Raum in der gemachten Oeffnung für einen, auch dicken Eiter herauswaschenden, neben dem Spülrohr herausfliessenden Gegenstrom. Eine Durchbohrung der Wangenwand der Kieferhöhle kommt beim Gebrauch der Trephine nicht vor. Ref.) Kieferhöhlen, welche geeitert haben, können auch nach der Ausheilung bei der Durchleuchtung einen Schatten liefern. OTTO T. FREER.

18) **Ross Hall Skillern. Wann soll man bei bestehender Kieferhöhlenentzündung operieren und welche Operationsweise soll gewählt werden? (When shall we operate in chronic maxillary sinusitis and what form of operation shall we choose?)** *The journ. of ophthalmol., otol. and laryng. Januar 1916.*

Ehe zur eigentlichen Operation geschritten wird, soll Punktion der Kieferhöhle mit der Hohlnadel mit regelmässigen Ausspülungen durch dieselbe versucht werden. Hört trotzdem die Eiterung nicht auf, so wird Alkohol, verdünnt und allmählich bis zur Konzentration aufsteigend, in die Höhle eingespritzt und dort gelassen.

Bei Kindern von sechs Monaten bis zu zwölf Jahren soll eine chronisch werdende Kieferhöhleneiterung wegen der Gefahr der Osteomyelitis und Periostitis im jungen wachsenden, der Infektion ausgesetzten Knochen, radikal behandelt werden.

Nach vier Wochen ist eine Kieferhöhleneiterung als chronisch zu betrachten.

OTTO T. FREER.

19) **A. Meyer** (Berlin). **Bemerkungen zur Radikaloperation der Kieferhöhleneiterung.** *Zeitschr. f. Laryng. Bd. 8. S. 227. 1916.*

M. hebt zur Radikaloperation der Kieferhöhleneiterung die grossen Vorteile der Lokalanästhesie hervor. Verf. injiziert, da die Innervation der Zähne von der bukkalen und palatinen Fläche her erfolgt, auch eine geringe Menge von Kokain in die palatine Fläche des Alveolarfortsatzes; im ferneren macht er eine Injektion in das Ganglion sphenopalatinum. Da die Meisselschläge für den Patienten unangenehm sind, so arbeitet er nach Anlegen der Oeffnung in der Vorderwand so viel wie möglich mit der Zange. Die Denker'sche Modifikation des Caldwell-Luc'schen Verfahrens ist zu empfehlen: Die Festigkeit des Gesichtsschädels leidet nicht, die Wange sinkt nicht ein, die Anlegung des Schleimhautlappens von Nase nach Kieferhöhle ist leichter und die in diesem Gebiet erkrankten Partien können ausgiebiger freigelegt und entfernt werden. Die Kieferhöhlenschleimhaut ist vollständig auszuräumen; wenn man nur die schweren Fälle, die trotz regelmässiger Ausspülungen nicht ausheilen, operiert, so findet man bei der operativen Eröffnung keine gesunden Schleimhautteile vor. Es ist

eleganter, die Schleimhaut von vorn nach hinten wie einen Zystensack als Ganzes auszuschälen. Nur in den Recessus, in welchen leicht Schleimhautteilchen beim Ausschälen zurückbleiben, muss nachgekratzt werden. In einem seiner Fälle hat M. auch einen sogenannten Recessus nervi infraorbitalis (Abbildung im Texte) beobachtet: Der knöcherne Kanal des Infraorbitalnerven lag nicht ausschliesslich im Boden der Augenhöhle, sondern sprang in die Kieferhöhle vor und bildete nach der einen Seite (zwischen Orbitalboden und Knochenkanal) eine Bucht, die nun ebenfalls kurettiert werden musste. Die Verkleinerung der unteren Muschel, nicht mehr als $^1/_4$, hat keine Nachteile. Zur primären Naht der oralen Wunde kann, um Zeit zu sparen, fortlaufend genäht werden; zeigt sich eine lockere Stelle, so wird eine Knopfnaht eingefügt.

OPPIKOFER.

20) **Oskar Väth. Die Heilungsresultate bei den in der Klinik für Nasen-, Ohren- und Kehlkopfkranke in Heidelberg (Prof. Kümmel) vom 1. Mai 1906 bis 1. Juli 1912 behandelten Fällen von Kieferhöhleneiterung.** *Diss. Heidelberg 1913 und Deutsche Monatsschr. f. Zahnheilk. H. 5. 1914.*

Die Arbeit gibt den Modus procedendi der Heidelberger Klinik wieder. Zunächst Versuche mit Spülungen vom Ostium infundibulare aus; bei deren Resultatlosigkeit in leichteren Fällen Anlegung einer Daueröffnung im unteren Nasengang, bei schwereren Operation nach Caldwell-Luc oder nach Denker. Beide letzteren Methoden geben gleich gute Resultate.

Von Spülungen von der eröffneten Alveole aus hatte die Klinik — wie wohl auch die Mehrzahl unserer Spezialkollegen — bei chronischen Eiterungen wenig Erfolge.

DREYFUSS.

21) **Schröder. Kieferverletzungen.** Bericht, erstattet auf dem 2. Kriegschirurgentag in Berlin, 26. und 27. April 1916. *Bruns' Beitr. z. klin. Chir. Bd. 101. S. 242.*

Der Bericht gibt, ohne in Einzelheiten einzugehen, einen guten Ueberblick über den derzeitigen Stand der Frage, insbesondere über die Art, wie die Ruhigstellung der Kieferfragmente zu erzielen ist, weiter über die Ersetzung von Knochendefekten durch Transplantate, dann über die Deckung von Weichteildefekten.

In der Aussprache schildert Brünings seine Erfahrungen aus dem Balkankriege 1913, wo er an 12 Türken, denen Nasen und Oberlippen ganz abgeschnitten waren, plastische Operationen vorzunehmen hatte. Eine Reihe von schematischen Zeichnungen illustrieren seine Methode und ungefähr 40 photographische Aufnahmen die Befunde vor und nach der Plastik.

Weiter schildern noch Lindemann und Ganzer ihre Erfahrungen in der Kieferchirurgie.

DREYFUSS.

22) **François Morestin. Plastische Operationen zur Herstellung der Nase und der Kiefer. (Plastic operations for restoring the nose and jaws.)** *Internat. journ. of surgery. Mai 1916.*

Dieser Artikel ist augenscheinlich einem Bericht von Morestin entnommen

worden und gibt kurz dessen Methode zur Herstellung der Nase durch Implantation eines Stückchens einer knorpeligen Rippe in die Stirn usw. Es folgt die Methode von Koegan.

Bei der Beschreibung der Injektion von Petrolatum liquidum heisst es, dass der russische Chirurg Gersuny der Erfinder derselben sei (der russische? Ref.).

FREUDENTHAL

23) **Arvid Haygström. Ein Fall von Cholesteatom in der Stirnhöhle. (Ett fall af cholesteatom i pannhalan.)** *Oto-laryngologisk Meddelanden. Bd. 2. H. 3. 1916.*

39jähriger Mann, bei dem die rechte Hälfte der Stirn schon am Ende des 2. Dezenniums anzuschwellen angefangen hatte. Seit mehreren Jahren wurde er von Zeit zu Zeit leicht müde, für Arbeit sehr ungeneigt und besonders in der letzten Zeit kamen sehr oft Perioden von psychischer Depression mit vermehrter Sensibilität vor; sehr oft litt er an Kopfschmerzen, besonders in der rechten Kopfhälfte, sonst gesund. Bedeutende Gesichtsasymetrie mit Senkung und Protrusion der rechten Orbita mit Bulbus und Anschwellung des oberen Teiles der rechten Stirngegend; rhinologische Untersuchung zeigte keine Veränderungen; von Zeit zu Zeit Doppelbilder bei maximaler Blickrichtung nach oben und nach links. Wassermann negativ. Operation am 2. 9. 1915: Die vordere knöcherne Wand der rechten Stirnhöhle an drei Stellen perforiert, die Höhle selbst von einer cholesteatomatösen, stark pulsierenden Masse gefüllt, die zerebrale und orbitale Wand vollständig zerstört; kein Zeichen von Knochenkaries. Heilung vollständig. Die histologische Untersuchung des Inhalts der Höhle zeigte, dass es sich hier um ein Cholesteatom handelte, konnte aber nicht die Frage entscheiden, ob wir es hier mit einem wahren oder mit einem Pseudocholesteatom zu tun hatten.

E. SPANGENBERG.

24) **Ludwig Neufeld** (Posen). **Studien über Ozaena und über die Ausscheidung von Organismen durch die Nasenschleimhaut.** *Archiv f. Laryng. u. Rhinol. Bd. 30. H. 3. S. 252.*

Vorliegende Untersuchung bezweckt die Nachforschung der Perez-Hoferschen Befunde und wurde ausgeführt an 48 Fällen von Ozaena, wobei die Untersuchung des Blutes auf agglutinierende Eigenschaften in 32 Fällen stattfand. Ausser den 48 Ozaenafällen kamen zur Untersuchung 70 gesunde Nasen, 3 Fälle von ulzerierender fötider Nasenlues und 3 abgeheilte Luesfälle; ferner wurden noch Versuche an Kaninchen angestellt, Hunde standen nicht zur Verfügung.

Die Befunde von Hofer, dass das Blut Ozaenakranker mit den Perez'schen Bazillen Agglutinationserscheinungen gibt, konnten nicht bestätigt werden, auch decken sich die sonstigen Befunde Neufeld's nicht überall mit den Resultaten Perez-Hofer's; der Fötor bei Ozaena dürfte mit Sicherheit auf den Coccobacillus Perez zurückzuführen sein; fraglich ist, ob die von Perez-Hofer beobachteten Atrophien der vorderen Muschel des Kaninchens in ihren histologischen Eigentümlichkeiten den Befunden der menschlichen Ozaena gleichberechtigt sein können.

B. BAGINSKY.

25) **Knud Salomonsen** (Kopenhagen). **Ueber Ozaena mit besonderer Berücksichtigung des Coccobacillus foetidus Ozaenae Perez.** *Archiv f. Laryng. u. Rhinol. Bd. 30. H. 3. S. 266.*

Die Untersuchungen, über welche Salomonsen berichtet, sollen einen Beitrag zur Beleuchtung der Frage liefern, ob der Bacillus foetidus Ozaenae Perez irgend eine ätiologische Bedeutung für die Ozaena hat. Die Versuche wurden an 12 Kaninchen angestellt, sowohl durch Einimpfung von Kulturen, als durch intravenöse Injektionen.

Weiterhin wurden zu gleichem Zwecke an 28 Patienten bakteriologische Untersuchungen angestellt, welche das Resultat ergaben, dass der Perez-Bacillus mit der Ozaena ätiologisch nichts zu tun hat; es ist nicht ein einziges Mal gelungen, in der Nasenschleimhaut der infizierten Tiere eine Coccobazillenform nachzuweisen, die morphologisch und kulturell oder serologisch mit den Perez-Hofer'schen Stämmen sich identisch zeigte. Auch die klinischen und pathologisch-anatomischen Resultate der Impfversuche sprechen dagegen, so dass unsere Kenntnisse von der Aetiologie und der Pathogenese der Ozaena durch Perez-Hofer u. a nicht vermehrt worden sind.

B. BAGINSKY.

26) **Francis B. Kellog. Die Behandlung der atrophischen Rhinitis. (The treatment of atrophic rhinitis.)** *Journ. of ophthalmol., otol. and laryng. März 1916.*

Wegen der Unmöglichkeit, genügend grosse Paraffinmassen bei submukösen Einspritzungen von Paraffin unter die Schleimhaut der unteren Muschel einzulegen, löst der Verfasser die Schleimhaut taschenartig teilweise von der Nasenscheidewand und von dem Nasenboden mit dem Freer'schen Elevatorium ab und füllt die beliebig gross gemachten Taschen mit Paraffin aus, so die gewünschte Nasenverengerung erlangend.

OTTO T. FREER.

27) **Blumenthal** (Charlottenburg). **Ueber die infektiöse Entzündung des Nasenrachenraums (Angina retronasalis).** *Berliner klin. Wochenschr. No. 9. S. 219. 1916.*

B. macht in dieser Arbeit den praktischen Arzt auf das Krankheitsbild obiger Erkrankung aufmerksam, das vielfach epidemisch auftretend der Influenza, gelegentlich auch den Eintagsfiebern zugerechnet wird. Als besonders charakteristisch hebt er die so gut wie immer vorhandene Schwellung der Drüsen am hinteren Rande des Kopfnickers oder unter ihm etwa in Höhe des Ohrläppchens hervor. Diese Drüsenschwellung bei der Angina der Rachenmandel ist aber wohl nicht so unbekannt, wie B. das annimmt (Ref.).

R. HOFFMANN.

28) **Max Meyer. Bronchitis, Angina retronasalis und Konstitution.** *Deutsche med. Wochenschr. No. 30. S. 913. 1916.*

Ekzemkinder neigen in 60 pCt. von 100 untersuchten Fällen zu Katarrhen der Luftwege, zu Schnupfen, Halsentzündung und Bronchialkatarrhen, eine Neigung, die in 40 pCt. der Fälle sehr stark ausgesprochen war (Moro und Kolb). M., zurzeit Truppenarzt, fand in 7,6 pCt. auch bei Erwachsenen, die zu Bron-

chitis, zu Angina retronasalis (Grippe) neigten, offensichtliche exsudative Erscheinungen (besonders Hauterscheinungen, phlyktänuläre Keratitis), und sieht in seinen Beobachtungen den Beweis, dass die exsudative Diathese noch in der Pathologie der Erwachsenen eine Rolle spielt. R. HOFFMANN.

29) **William G. Reeder** (Chicago, Ill.). **Ein Durchleuchtungsapparat mit neuen Anwendungsmöglichkeiten. (A transilluminator with new possibilities.)** *Journ. amer. med. assoc. 29. April 1916.*

Der neue Apparat besteht aus einer Trockenzelle, die an einem verdünnten Ende ein starkes Licht trägt, und ein anderes an der Seite. Um das Antrum Highmori zu durchleuchten, wird die Lampe zwischen Lippe und Processus alveol. vorgeschoben bis zur Vorderwand der Höhle. Die Durchleuchtung des Sinus frontalis geschieht ähnlich, wie bisher. FREUDENTHAL.

30) **D. J. de Levie** (Rotterdam). **Ein neuer Polypenschnürreransatz.** *Monatsschrift f. Ohrenheilk. Bd. 50. S. 401. 1916.*

Doppelrohrige Schlingenführung. Die Schlinge kann geschlossen eingeführt werden und nimmt jede gewünschte Form selbsttätig wieder ein. Abbildung im Text. Lieferant: Lieberknecht, Berlin, Luisenstr. 48. OPPIKOFER.

c) Mundrachenhöhle.

31) **A. Lichtwitz** (Guben). **Alveolarpyorrhoe oder Osteomyelitis?** *Deutsche med. Wochenschr. No. 26. S. 789. 1916.*

Besprechung der Krankheitszustände der Alveolarpyorrhoe und der Osteomyelitis der Kieferknochen in ätiologischer und symptomatischer Beziehung, veranlasst durch eine Publikation von Clemm: Ein Fall von tödlich verlaufender Alveolarpyorrhoe des Unterkiefers (s. das Referat in diesem Centralblatt). Nach Ansicht von L. handelt es sich da um einen typischen Fall von schwerer Osteomyelitis. R. HOFFMANN.

32) **Arthur Herkert** (Basel). **Adamantinoma solidum.** *Zeitschr. f. Mund- und Kieferchirurgie. Bd. 1 und Diss. Basel 1914.*

49 Jahre alte Frau. Geschwulst in der Gegend des Molaris II des linken Unterkiefers, die sich innerhalb weniger Wochen entwickelt hatte. Operation (de Quervain) in Lokalanästhesie durch Heraussägen unter Belassung einer Knochenspange. Heilung noch nach 2 Jahren konstatiert. Gute histologische Beschreibung und Abbildungen der Geschwulst. Erörterung der Genese und Differentialdiagnostik.

Herkert nimmt als Matrix das nach Fischer als normalerweise von der Gingiva aus die gesamte Wurzelfläche umschlingende Epithelnetz an; Teile dieses Epithelnetzes sind Mallasez' débris paradentaires und die Reste der von Brunnschen Epithelscheide. DREYFUSS.

33) **Rumpel. Ueber epidemisches Auftreten von eitriger Stomatitis.** *Münchener med. Wochenschr. No. 22. S. 781. 1916.*

Die in einem russischen Gefangenenlager beobachteten Fälle zeichneten sich durch ein schweres Krankheitsbild aus. Im Sekretabstrich fanden sich Plaut-Vincent'sche Keime, häufig war ein Exanthem vorhanden. Die Vermutung, dass es sich um Maul- und Klauenseuche handelte, bestätigte sich nicht. Verf. glaubt annehmen zu dürfen, dass die Epidemie zurückzuführen ist, „auf durch die Nahrung unter bestimmten Bedingungen eingeführte, oder erst im weiteren Stoffwechsel entstehende, nicht bestimmt fassbare Giftstoffe". KOTZ.

34) **Richard L. Sutten** (Kansas City, Mo.). **Granuloma pyogenicum der Lippe. (Granuloma pyogenicum of the lip.)** *Journ. amer. med. assoc. 20. Mai 1916.*

Bericht von 3 Fällen dieser von Kuttner früher Granuloma telangiectodes genannten Affektion. Exzision unter Novokain und gründliche Kauterisation.

FREUDENTHAL.

35) **Trömner** (Hamburg). **Hemiatrophia linguae.** *Med. Klinik. No. 39. 1916.*

Eine halbseitige Zungenlähmung bei einer 28jährigen Frau stellt höchstwahrscheinlich den einseitigen Beginn einer Bulbärparalyse dar. Dafür sprechen auch die übrigen Symptome: Gaumenschwäche, Speichelfluss, Aufhebung des Masseterreflexes, zeitweise Gliederschwäche. SEIFERT.

36) **Heinrich Schäfer. Ueber Parotistumoren und ihre Spätrezidive.** *Diss. Kiel 1913.*

4 Fälle, von denen 3 sogenannte „Mischtumoren" waren. Der erste bietet ein gewisses Interesse insofern, als es sich um ein Carcinom handelte, das nach mehrmaligen operierten Rezidiven schliesslich durch die Fossa sphenomaxillaris in das Gehirn wuchs und nach 19jährigem Bestehen erst zum Tode führte.

DREYFUSS.

37) **John. Ueber die Bedeutung der Tonsillen für Gesundheit und Wehrfähigkeit.** *Münchener med. Wochenschr. Feldärztl. Beil. No. 34. S. 1241. 1916.*

Verf. tritt lebhaft für die Möglichkeit ein, die verschiedensten Krankheiten von den Tonsillen aus beeinflussen zu können. Neben der rezidivierenden Angina und dem Gelenkrheumatismus gehören hierher viele Myalgien und Neuralgien, Schwellungszustände in der Nase, Kopfschmerzen, fieberhafte Erkrankungen unbekannter Ursache, Influenza, Zustände, die oft für beginnende Tuberkulose angesehen werden, Herzstörungen ohne anatomischen Befund, exsudative und neuropathische Diathese und dergl. „Auch äusserlich vollkommen normal aussehende Tonsillen können in ihrer Tiefe kleine Abszesse bergen oder zum mindesten die Veranlassung zu zahlreichen Gesundheitsstörungen sein, die sich nur durch die Behandlung der Tonsillen beseitigen lassen. In letzterem Falle darf man wohl eine Lockerung oder Undichtigkeit in dem Gefüge des Schutzwalles annehmen, welchen die Tonsillen gegen die Krankheitskeime der Aussenwelt bilden sollen." Verf. wendet das von Prym-Röder angegebene Verfahren des Absaugens der Tonsillen mit dem Saugröhrchen an. KOTZ.

38) **James J. King** (New York). **Die Connellan-King-Diplokokkeninfektion der Tonsillen. (Connellan-King diplococcus infection of the tonsil.)** *New York med. journ. 15. Juli 1916.*

Durch lokale Herde in den Mandeln und Zähnen werden Infektionen hervorgerufen, die man früher als Rheumatismus, jetzt aber als Arthritis septica bezeichnet. Bei vielen dieser Fälle beseitigte Verf. die Mandelinfektion durch Anwendung von autogener Vakzine und später folgte die Enukleation der Tonsille. Vor 2 Jahren bemerkte King in den Krypten solcher Patienten einen eigentümlichen Diplococcus, der „aus Mangel eines besseren Namens“ der Connellan-King-Diplococcus genannt wurde.

Die Gefahr einer allgemeinen Infektion nach der Tonsillektomie kann beseitigt werden durch die Anwendung autogener Vakzine, wo es irgend möglich ist.

FREUDENTHAL.

39) **B. V. Colver. Angina Vinconti. (Vincent's angina.)** *Journal of the Michigan state med. society. April 1916.*

Eine sehr gute Uebersicht der Literatur und Beschreibung der Krankheit. Der Bacillus fusiformis und das Spirillum sind nicht allein bei ulzeröser Angina gefunden worden, sondern auch bei Mastoiditis, Siebbeineiterung, Otitis media, Meningitis, Leberabszess, Milzabszess und Hautgeschwüren. In einem tödlich verlaufenden Fall war das Spirillum im Blut zu finden. Angina Vincenti tritt oft epidemisch in Kinderhospitälern auf. Sie ist trotzdem als nur schwach ansteckend zu betrachten.

Sieben Fälle werden beschrieben.

OTTO T. FREER.

40) **Batigne. Ein Fall von Orchitis nach Mandelentzündung. (Un cas d'orchite amygdalienne.)** *Annales des malad. vénériennes. Juni 1916.*

Bericht über einen 19jährigen Mann, der im unmittelbaren Anschluss an eine Angina eine linksseitige Hodenentzündung bekam.

FINDER.

41) **Arthur M. MacWhinnie** (Seattle, Wash.). **Tonsillektomie, eine neue Methode der Beseitigung der Tonsillen. (Tonsillectomy, a new method of tonsil eradication.)** *Journ. of surgery. Juni 1916.*

Die bei Kindern kaum anwendbare Methode besteht in der Fulguration, die um die Tonsille herum appliziert wird. In vier bis acht Sitzungen wird so die ganze Tonsille entfernt ohne Blutverlust, ohne Shock und mit Erhaltung der Funktion der Musculi palatoglossus, palatopharyngeus und constrictor sup. Auch bei den fibrösen Mandeln ist die Methode zu empfehlen; die Behandlung dauert aber etwas länger. Die Besserung der Singstimme war auffallend.

FREUDENTHAL.

d) Diphtherie und Croup.

42) **Rolleston. Diphtherie im ersten Lebensjahr.** *American journal of diseases of children. Juli 1916.*

Diphtherie im ersten Lebensjahr ist verhältnismässig selten. Unter 2600 vom Verf. beobachteten Diphtheriefällen betrafen nur 20 Kinder, die unter einem Jahr

alt waren und zwar 7 von 5 Wochen bis 5 Monaten, und 13 von 7 bis 11 Monaten. In 5 Fällen handelte es sich um Rachendiphtherie, in 6 um Nasendiphtherie, in einem Fall war Larynxdiphtherie vorhanden und in 8 handelte es sich um gemischte Fälle. In 15 pCt. der Fälle wurde Hautdiphtherie beobachtet, während dies bei der Gesamtzahl der 2600 Fälle nur in 1,1 pCt. der Fall war. In 3 Fällen waren zweifellose Zeichen einer angeborenen Syphilis vorhanden. Die Mortalität war eine hohe: 45 pCt. im Vergleich zu der Gesamtmortalität (7,3 pCt.). Die verabfolgte Serummenge richtete sich nach der Schwere des Falles. In den leichten Fällen injizierte man 1000—5000 I.-E., in den mittelschweren 8000—12000 I.-E. und in den schweren 12000—24000 I.-E. auf einmal; die Einspritzung wurde unter Umständen wiederholt, die höchste eingespritzte Menge betrug 42000 I.-E.

FINDER.

43) **Abraham Zingher** (New York). **Die Pseudoreaktion bei der Probe nach Schick und deren Kontrolle. (The pseudoreaction in the Schick test and its control.)** *Journ. amer. med. assoc. 20. Mai 1916.*

In einem früheren Artikel des Verf.'s (siehe dasselbe Journal vom 24. Juli 1915, ref. Centralbl., 1916, S. 250) wurden die von der New Yorker Gesundheitsbehörde ausgegebenen Packete für Schick beschrieben. In diesen werden jetzt die das Toxin enthaltenden Kapillarröhrchen auf 75° C erhitzt, wodurch das lösliche Diphtherietoxin zerstört wird, nicht aber das Protein des Diphtheriebazillus, welches die Pseudoreaktion erzeugt. Z. empfiehlt Kontrollversuche auf beiden Armen.

FREUDENTHAL.

44) **Nalbadian Haigazoun** (Killis). **Die Behandlung der diphtherischen Lähmungen mit Injektionen von Antidiphtherieserum. (Le traitement des paralysies diphthériques par les injections du sérum antidiphthérique.)** *Thèse. Genf. 1915.*

Fünf Fälle aus der Kinderklinik (Prof. Espine) mit postdiphtherischen Lähmungen, sämtliche bereits bei Beginn der Diphtherie mit Heilserum behandelt. Von diesen wurden 4 nach Eintritt der Lähmungen nochmals mit Serum gespritzt. Aus diesen 4 (! Ref.) Fällen folgert der Verf. einen günstigen Einfluss des antidiphtherischen Serums auf raschere Heilung der Lähmungen, dabei waren bei Abfassung der Dissertation 2 dieser Fälle erst wenige Tage beobachtet, 1 Fall war noch ataktisch und der andere lag völlig bewegungsunfähig im Bett (9 Tage bis zur Abfassung der Dissertation beobachtet! Ref.)

DREYFUSS.

45) **Erich Hoffmann. Diphtherisches Hautgeschwür am rechten Nasenflügel mit teilweiser Zerstörung desselben.** Niederrhein. Ges. für Natur- u. Heilkunde (Med. Abt.) Bonn, Sitzung vom 24. Januar 1916. *Deutsche med. Wochenschr. No. 27. S. 837. 1916.*

11jähriger Knabe. Seit Anfang Dezember 1915 Borkenbildung an der rechten Nasenscheidewand, darauf Entwicklung eines Geschwürs von gut Markstückgrösse, das am 11. Januar 1916 mit schwarzer Borke bedeckt war und einen Teil des Nasenflügelrandes zerstört hatte. Grund des Geschwürs glatt, mit membranartigem Belag, Rand kaum infiltriert und kaum gerötet. Für Lues und Tuberkulose kein Anhalt. Wegen des dicken schwarzen Belags Nomaverdacht, jedoch keine fusi-

formen Bazillen oder Spirochäten zu finden. Wassermann-Reaktion negativ. Mikroskopisch diphtheriebazillenähnliche Stäbchen mit Polfärbung. Züchtung ergibt Diphtheriebazillen. Geimpfte Meerschweinchen und Mäuse bleiben gesund. Züchtung auf Pilze und Hefe negativ. Injektion von Diphtherieheilserum (18. und 22. Januar je 1500 I.-E.) und örtliche Bepinselung damit bringt schnelle Besserung. Während der Beobachtung niemals Fieber. R. HOFFMANN.

e I) Kehlkopf und Luftröhre.

46) **P. J. Mink** (Utrecht). **Die respiratorischen Bewegungen des Kehlkopfes.** Mit 4 Textfiguren. *Archiv f. Laryng. u. Rhinol. Bd. 30. H. 3. S. 391.*

Die Tatsache, dass der Kehlkopf trotz seiner leichten Beweglichkeit und ohne direkte Verbindungen mit dem knöchernen Skelett stets in seine ursprüngliche normale Lage zurückkehrt, weist daraufhin, dass hier Kräfte in Aktion treten, welche sich stets die Wage halten; hier spielt in erster Linie ein permanenter Zug an der Trachea nach unten, eine Teilerscheinung der Inspirationsstellung, eine Rolle und nur der Effekt der Exspiration ist als eine Art Verminderung dieses Zuges zu deuten. Der Trachealzug findet seinen Endpunkt am kleinen Zungenbeinhorn, mittels dessen das Zungenbein am Ligamentum stylohyoideum aufgehängt ist. Die exspiratorische Kehlkopfbewegung erfolgt nur unter dem Einflusse elastischer Kräfte und der bei der Inspiration nach abwärts gezogene Ringknorpel steigt wieder in die Höhe, ebenso der Schildknorpel, teilweise unter dem Einfluss der elastischen Aponeurose des Musculus thyreopharyngopalatinus. Die weiteren Ausführungen sind im Original nachzulesen. B. BAGINSKY.

47) **Josef Némai** (Budapest). **Ueber den Verschluss der menschlichen Stimmritze. Dritte Mitteilung zu vergleichend anatomischen Untersuchungen des Kehlkopfes.** Aus dem ersten anat. Institut der Univ. in Budapest (Direktor: Hofrat Prof. Dr. M. v. Lenhossék). Mit 19 Textfiguren. *Archiv f. Laryng. u. Rhinol. Bd. 30. H. 3. S. 331.*

An der Hand sorgfältiger anatomischer Untersuchung und unter Berücksichtigung der vergleichenden Anatomie werden die physiologischen Verhältnisse des normalen Verschlusses der menschlichen Stimmritze einer genauen Analyse unterzogen. Es wird die Methode der Untersuchung genauer beschrieben, wobei auf die Längsspannung der Stimmlippen und den sorgfältigen Schluss derselben besonders Gewicht gelegt wird.

Der enge Zusammenschluss der Arytänoidknorpel erfolgt unter physiologischen Verhältnissen nur unter Unterstützung der Schleimhaut, welche von einer Cartilago arytaenoidea zur anderen hinüberzieht. Vielfach bleibt in der knorpligen Stimmritze dennoch eine Lücke, welche an der unteren Fläche der zum künstlichen Verschluss gebrachten Stimmritze an der Leiche zu finden ist und besonders bei vorgeschrittener Verknöcherung des Kehlkopfes manifest wird. Für die grobe Einstellung des Stimmverschlusses scheint der Musculus thyreo- und cricopharyngeus von Bedeutung zu sein. Der Verfall der Singstimme, wie der Stimme überhaupt, wird durch die Verknöcherung des Kehlkopfes herbeigeführt. Die Incisura thyreoidea begünstigt das Federn der beiden Schildknorpelplatten.

Die vielen interessanten Tatsachen, auf welche der Verf. aufmerksam macht, laden zum Studium der fleissigen Arbeit ein.

B. BAGINSKY.

48) **Oskar Stoerk** (Wien). **Ueber einen Fall kongenitaler Larynxstenose.** *Frankf. Zeitschr. f. Path. Bd. 19. S. 149. 1916.*

Das Kind starb unter dyspnoischen Erscheinungen am fünften Lebenstage. Es handelte sich um eine zystische Bildung an der Stelle des rechten Taschen- und Stimmbandes. Andeutungen eines Ventriculus Morgagni waren in Form einer querverlaufenden Falte vorhanden; die Zyste war also nicht als eine Retentionszyste des letzteren aufzufassen. Ein kleines Netzknorpelgebilde in der Wand der Zyste deutete vielmehr auf eine Keimversprengung als ätiologisches Moment der Genese hin.

DREYFUSS.

49) **R. W. Moore. Subglottische Stenose. (Subglottic stricture.)** *Texas state journal of med. März 1916.*

Obwohl Syphilis eine häufige Ursache solcher Stenosen ist, soll dennoch Jodkalium bei syphilitischen Fällen nicht gebraucht werden, da es die Stenose durch Oedem gefahrvoll vermehren kann.

In dem berichteten Fall war eine subglottische Narbenstenose die Folge eines peritrachealen Abszesses. Mehrere Ringe der Luftröhre wurden gespalten, die Narbe exzidiert und ein grosses Intubationsrohr eingelegt. Heilung.

OTTO T. FREER.

50) **Killian** (Berlin). **Kehlkopfschüsse.** Bericht, erstattet auf dem 2. Kriegschirurgentag, 26. und 27. April 1916 in Berlin. *Bruns' Beitr. z. klin. Chir. Bd. 101. S. 225.*

K. teilt die Schussverletzungen des Kehlkopfes ein in kleine und grosse; die ersteren wieder nach ihrem Sitze in den verschiedenen Kehlkopfabschnitten in Schüsse

1. des Kehlkopfeingangs (3 Fälle, davon 2 eigene Beobachtungen),
2. des oberen Kehlkopfraumes (22 „ „ 13 „ „),
3. des mittleren „ (17 „ „ 10 „ „),
4. des unteren „ (18 „ „ 10 „ „).

Die ersteren betreffen den Kehldeckel und die aryepiglottischen Falten, machen hauptsächlich Schluckbeschwerden, weniger Atemstörungen, kaum Stimmstörungen.

Die zweite Gruppe spielt hauptsächlich in der Gegend der Taschenbänder; zu ihr gehören auch die Wandschüsse des Kehlkopfes mit Splitterung der Schildknorpel. In der Hälfte der Fälle kam es zu Perichondritis des Schildknorpels. Letzterer muss von aussen eventuell herausgelöffelt werden mit Erhaltung des Perichondriums, das, wie Röntgenbilder ergeben, wieder Knochen bildet.

In der dritten Abteilung sind es Stimmbandverletzungen mit konsekutiven Verwachsungen. Unter 17 Fällen wurden 3mal Frühtracheotomien und 2mal Spättracheotomien notwendig.

Bei der vierten Gruppe (unterer Kehlkopfraum, 18 Fälle, darunter 10 eigene) handelt es sich teils um quere Wandschüsse, Durchschüsse und dann sog. hintere subglottische Schüsse, bei denen die Ringknorpelplatte, die Basis der Aryknorpel und ihre Gelenke verletzt werden. Die Folgen dieser letzteren sind typische; es entstehen fest mit der knorpligen Unterlage verwachsene, oft recht ausgedehnte Narben, welche die Aryknorpel nach der Mitte ziehen und dort mit grosser Kraft festhalten, sogar in das Larynxlumen nach vorn hineingezogen kann der Aryknorpel werden. Charakteristisch ist die rasch auftretende Atemnot und das Hautemphysem. Die Tracheotomierten werden fast alle zu dauernden Kanülenträgern. Deshalb muss in der Regel die Laryngostomie gemacht werden, zu der man Hautlappen mit unterer Basis verwende.

Zum Schlusse referiert K. noch über die grossen Schussverletzungen, die allerdings in den seltensten Fällen noch die Heimatspitäler erreichen, sondern rasch an Verblutung oder Pneumonien zugrunde gehen.

DREYFUSS.

51) **Bleyl. Zwei weitere Kehlkopfschussverletzungen.** *Zeitschr. f. Ohrenheilk. Bd. 74. H. 2.*

Fall 1. Durchschuss des Kehlkopfes, sofortige Tracheotomie, später Laryngotomie mit Entfernung der Narbenmasse und Bolzenbehandlung.

Fall 2. Steckschuss im Bereich des rechten Stimmbandes, Entfernung eines Granatsplitters durch Operation von aussen.

KOTZ.

52) **J. M. Linke** (Wloclawek). **Zwei Fälle von Erstickungstod durch Bolus.** *Diss. Basel 1915.*

Im ersten Fall wurde 73 Jahre alter Pfründner bei seiner Mahlzeit am Tisch sitzend tot aufgefunden. Die Autopsie ergab einen Bissen von gekochtem Kalbfleisch, der den Isthmus faucium bis zur Epiglottis ausfüllt und 6 zu 6 zu 3 cm misst.

Der zweite Fall — 81 Jahre alter Pfründner — fällt bei Tisch plötzlich tot um. Die Autopsie ergibt: Im Larynx liegt, denselben ganz ausfüllend, ein Fleischbolus, der auch in das obere Viertel der Trachea hineinragt. — Abbildungen beider Fälle nach den Musealpräparaten des Strassburger pathologischen Instituts. Dieselben wurden auch von Chiari am 1. Dezember 1913 in der Militärärztlichen Gesellschaft zu Strassburg demonstriert.

DREYFUSS.

53) **G. W. Grier. Die Fluoreskop-Bronchoskopie. (Fluoroscopic bronchoscopy.)** *The amer. journ. of roentgenology. März 1916.*

Der Verfasser arbeitete in Verbindung mit Chevalier Jackson, dessen grosses bronchoskopisches Material ihm zur Verfügung stand.

Grier baute einen fluoroskopischen Apparat, welcher zu dem gewöhnlichen, von vorn nach hinten gesehenen fluoroskopischen Bild ein seitliches hinzufügt, um die Täuschung über die Lage des Fremdkörpers, welche möglich ist, wenn er nur in einer Ebene gesehen wird, zu vermeiden. Der Apparat ist gut beschrieben und abgebildet und scheint einfach und praktisch zu sein.

Die Fluoroskopie soll nur in denjenigen Fällen gebraucht werden, in welchen der Fremdkörper bronchoskopisch nicht sichtbar ist, und sie soll von einem erfahrenen Röntgenologen als Beihelfer des operierenden Bronchoskopikers ausgeführt werden.

OTTO T. FREER.

54) **Laurenz Dick. Ueber vier metallische Fremdkörper der Bronchien bei Kindern.** *Diss. Giessen 1914.*

Sämtliche 4 Fälle (Alter 12, $5^1/_2$, 6, 5 Jahre) wurden mittels Bronchoscopia superior von v. Eicken operiert. Glatte Heilung. DREYFUSS.

55) **R. H. Good. Die Entfernung zweier Nägel von den Bronchien eines zweijährigen Kindes.** *Illinois medical journal. April 1916.*

Je ein Nagel mit grossem Kopfe wurde aus den beiden Hauptbronchien mit dem Brünings'schen Rohr entfernt. Das Röntgenbild von Fremdkörpern in der Lunge soll in höchstens 1—5 Sekunden genommen werden wegen der Bewegungen des Brustkorbs.

Good spricht sich gegen eine präliminäre Tracheotomie bei kleinen Kindern aus. (Die schnell auftretende, gefährliche subglottische Schwellung, die auch einer schonendst ausgeführten oberen Bronchoskopie folgen kann und die eine eilige Tracheotomie nötig macht, ist Good augenscheinlich unbekannt, obwohl gar nicht selten.) OTTO T. FREER.

56) **Auer und Gates. Die Absorption von Adrenalin nach intratrachealer Injektion.** *The journal of experimental med. No. 6. 1916.*

Verff. haben bei Experimenten am Kaninchen gefunden, dass wenn Adrenalinlösung in die Trachea gespritzt wird, sie in wenigen Sekunden in die Alveolen, besonders die des rechten Unterlappens eindringt und sehr schnell resorbiert wird. Bereits 5 Minuten nach Beendigung der Injektion kann die Steigerung des Blutdrucks nachgewiesen werden; sie erfolgt ebenso schnell oder noch schneller als nach intramuskulärer Injektion. Verf. raten, von dieser Methode bei Herzschwäche therapeutische Anwendung zu machen, indem man die Flüssigkeit mittels einer Pravazspritze durch die Haut hindurch unter den Larynx in die Trachea einspritzt. FINDER.

57) **Arthur Neuberg. Ein Fall von Tracheoplastik.** *Diss. Breslau 1914.*

Transplantation nach der Methode von Mangoldt. DREYFUSS.

58) **Gunnar Holmgren. Zur Frage von der Behandlung der Trachealstenose. (Tin Prägan om behandling af trachealstenosen.)** *Oto-laryngologiska Meddelanden. Bd. 2. H. 3. 1916.*

Verf. beabsichtigt durch seine Mitteilung die Aufmerksamkeit auf eine nach seiner Meinung zu wenig gekannte und gebrauchte Behandlungsmethode zu lenken. Ein 4jähriger Knabe hatte nach Diphtherie vor 3 Jahren eine Trachealatresie durch eine dicht unter dem Larynx gelegene mehrere Millimeter dicke feste Narbenmembran bekommen. Nach Laryngo-Tracheotomie wurde diese exzidiert und die Stenosenstelle mit gut zusammengerollter Jodoformgaze dilatiert, die nach unten mit einem durch die fenstrierte Kanüle gehenden Faden, nach oben mit einem durch den Mund gehenden Faden fixiert wurde. Andere bekannte Dilatationsmethoden konnten nicht gebraucht werden. Durch Anwendung von immer grösseren Tamponrollen wurde die Stenose nach 2 Monaten beseitigt. Das gute Resultat bestand noch $2^1/_4$ Jahre nach der Operation. E. STANGENBERG.

e II) Stimme und Sprache.

59) **Gutzmann. Gehirnvolumenveränderung bei Sprechversuchen eines Aphasischen.** Kriegsärztl. Abend der Zehlendorfer Lazarette, Sitzung v. 16. 2. 1916. *Deutsche med. Wochenschr. No. 26. S. 805. 1916.*

Bei dem Patienten besteht ein grosser, leicht überhäuteter, pulsierender, linksseitiger Schädeldefekt in der Gegend der Sprachzentren. Motorische und sensorische Aphasie. Es lassen sich nun ausser den bekannten Gehirnvolumenveränderungen bei Lust, bei Unlust usw. auch solche, und zwar starke, bei Sprechversuchen des Aphasischen registrieren. Das weist nach G. darauf hin, wie vorsichtig man bei der Uebungsbehandlung der Aphasischen sein muss.

R. HOFFMANN.

60) **v. Sarbó** (Budapest). **Die durch Granatfernwirkung entstandene Taubstummheit, eine medullare Erkrankung.** *Med. Klinik. No. 38. 1916.*

Die Granat- und Schrapnellexplosionen können ohne äusserliche Verletzung einen gewsisen Prozentsatz der Fälle zu Schädigungen des verlängerten Markes führen. Vorausgesetzt ist, dass infolge dieser Erschütterung die Medulla oblongata ins Foramen occipitale magnum eingekeilt wird, andererseits, dass der Liquor cerebrospinalis, an den Boden des IV. Ventrikels geschleudert, daselbst Veränderungen hervorrufen kann. Die Mehrzahl der Fälle heilt ohne jegliche Behandlung. Forzierte Behandlungsarten, endolaryngeale Faradisierungen sind direkt schädlich und können zur Fixierung der Symptome führen.

SEIFERT.

61) **B. v. Pap-Stockert. Stimmtechnik und Stimmbildung.** *Stimme. Bd. 10. H. 11. August 1916.*

v. P.-St. stellt diejenigen Eigenschaften der Gesangskunst (von Atmung, Stimme, Sprache, musikalischem und poetischem Verständnis) zusammen, welche das technische Können ausmachen und die meist erlernt werden müssen, bis zur vollkommenen Beherrschung des Stimmgebrauchs. Die Wege, auf denen das geschieht, sind verschieden und die Einhaltung einer bestimmten „Methode" für alle Stimmen ist die Hauptursache von Misserfolgen und Stimmschädigungen.

NADOLECZNY.

62) **Josef Manas. Wie beurteilt man gesangliches Können?** *Stimme. Bd. 10. H. 12. September 1916.*

Diese Frage ist für den Arzt deshalb wichtig, weil er bei der Diagnose der Phonasthenie das gesangliche Können des Kranken beurteilen muss. M. weist zunächst darauf hin, dass natürliche Veranlagung für gewisse Seiten der Singtechnik nötig sind, z. B. für Koloratur (Triller), Höhe usw. Für letztere sieht er, ähnlich wie Maljutin, in der Gaumenbildung die organische Voraussetzung. Kurzgaumige Sängerinnen erreichen die Höhe mühelos (Gaumenmessungen fehlen! Ref.). Die Ursache des „Knacks" beim Uebergang zur Mittelstimme der Frau sucht M. in einer falschen Kehlkopfstellung. Im übrigen „Es entscheidet nicht, was einer gelernt hat, sondern was er kann; ob mittelst Studiums oder Anlage, ist gleichgültig" (womit M. die Frage aber auch nicht entschieden hat. Ref.).

NADOLECZNY.

63) **Hugo Löbmann. Die gesangliche Ausbildung in den Lehrerbildungsanstalten.** *Stimme. Bd. 10. H. 7 u. 8. April/Mai 1916.*

L. verlangt, dass bis zum sechzehnten, siebzehnten Jahre die Lautbildung betrieben werde und wegen des Stimmbruchs dann erst die Stimmbildung im Vordergrund des Interesses stehe. Er bespricht die Frage, was vom Fachlehrer und vom Durchschnittschüler verlangt bzw. erwartet werden kann. Bedauerlich ist, dass der Seminarlehrer vielfach durch den Singunterricht in der Volksschule verbildete Stimmen in Behandlung bekommt, und zwar bei Knaben von 13 oder 14 Jahren, Stimmen, „bei denen sich schon leise der Stimmbruch ankündigt“ (!!). Die Schonung, welche der Musiklehrer für die Stimme anstrebt, wird durch die Misshandlung derselben beim „strammen Antworten“ im übrigen Unterricht wieder aufgehoben. Die Lautbildung wird über der Forderung des dialektfreien Sprechens vernachlässigt; die Arbeit des Seminarmusiklehrers dringt hier nicht durch, ihre Früchte fallen in eine spätere Zeit, wenn sie überhaupt reifen. Die Zeit, welche hier zur Verfügung steht, ist im ganzen und in der einzelnen Unterrichtsstunde zu kurz. (Beherzigenswerte Worte, abgesehen von dem Irrtum mit dem Stimmbruch, der sich bekanntlich früher ankündigt.) NADOLECZNY.

f) Schilddrüse.

64) **John F. Barnhill** (Indianapolis, Ind.). **Wichtige Tatsachen in der Anatomie und Chirurgie der Schilddrüsen. (Essential points in the anatomy and surgery of the thyreid glands.)** *American journ. of surg. Mai 1916.*

Bei Operationen an der Schilddrüse sind von Bedeutung: 1. Die grosse Blutzufuhr, die am oberen und unteren Pol eintritt. 2. Die Kapseln (eine äussere, chirurgische und eine innere Drüsenkapsel). 3. Die Glandulae parathyreoideae, die zwischen den Kapseln liegen und von besonderer Bedeutung sind.

Hauptgefahren der Thyreoidektomie sind: 1. die Anästhesie, 2. Blutung und Shock, 3. Erstickung durch Kollaps der Trachea, 4. Verletzung des Rekurrens und 5. Verletzung oder Entfernung eines oder mehrerer Parathyreoidkörper. Es folgen Einzelheiten der Operation. FREUDENTHAL.

65) **Lanz** (Biel). **Versuche über die Wirkungen einiger Schilddrüsenpräparate auf den Stoffwechsel und das Blutbild von Myxödem.** *Berner Diss. 1916.*

Verwendet wurden aus tierischen und menschlichen Schilddrüsen:

1. Jodfreier Drüsenkörper, dessen Thyreoglobulin jodfrei ist.
2. Jodhaltiger Drüsenkörper, dessen Thyreoglobulin jodfrei ist.
3. Jodhaltiger Drüsenkörper, dessen Thyreoglobulin jodhaltig ist.
4. Reines jodhaltiges Thyreoglobulin (Jodthyreoglobulin).
5. Phosphorhaltiger jodfreier Drüseneiweisskörper (Nukleoprotoid).
6. Nukleoproteid + Jodlösung.

Die Versuche wurden zunächst an 2 Myxödemkranken gemacht. Der eine derselben litt an Athyreose, der andere an Hypothyreose. Der letztere fiel aus äusseren Gründen später aus den Versuchen weg. Sie unterschieden sich in wesentlichen Punkten. Beide hatten subnormale Temperaturen, aber der erstere zeigte geringen, der zweite normalen Kalorienverbrauch. Die Athyreose hatte

sehr ausgesprochene relative und absolute, die Hypothyreose sehr geringe Lymphozytose. Erstere ergab bei Verabreichung wirksamen Thyreoglobulins geringe, die letztere sehr ausgesprochen negative Stickstoffbilanz. Eine Stoffwechselwirkung kommt nur denjenigen Gesamtpräparaten zu, die Jodthyreoglobulin enthalten. Jodhaltige Drüsen, deren Jod nicht an das Thyreoglobulin gebunden ist, zeigt keine Wirkung auf den Stoffwechsel. Nur die Diurese wird vermehrt. Der phosphorhaltige Bestandteil der Schilddrüse, das Nukleoproteid zeigt keinerlei Wirkung.

Bei beiden Patienten hatte das Jod keine Wirkung auf den Stoffwechsel. Auch das Blutbild wurde nur bei starken Dosen von Jod verändert.

Der Jodgehalt des Präparats allein kann nicht ein Mass für die Wirksamkeit eines Thyreoidpräparates sein. Es scheint vielmehr die Parallele zwischen Jodgehalt und starker Wirkung nur zu bestehen für das an Globulin gebundene Jod, nicht für den Gesamtjodgehalt des Präparates. JONQUIÈRE.

66) **Robert Willmanns. Zur Kasuistik der Schilddrüsentuberkulose bei Morbus Basedowii.** *Diss. Göttingen 1914.*

Alle bis auf einen bis jetzt bekannt gewordenen Fälle von Kombinationen dieser beiden Erkrankungen sind histologische Zufallsbefunde; es ist bis jetzt noch nicht gelungen, ein charakteristisches klinisches Bild dafür festzustellen.

Auch der vorliegende Fall wurde erst nach der operativen Abtragung der Schilddrüse histologisch als solcher eruiert.

Es handelte sich um ein 18jähriges Mädchen; im Präparat fanden sich Lymphfollikel und Knötchen mit reichlich Riesenzellen und stellenweise deutlicher Nekrose. Tuberkelbazillen konnten histologisch nicht nachgewiesen werden; Impfversuche wurden nicht gemacht. Der Erfolg der Operation war ein ausgezeichneter und von dauernder Heilung des Basedow gekrönt. DREYFUSS.

67) **Peillon** (Couvet). **Ueber den Einfluss der parenteral einverleibten Schilddrüsenpräparate auf das Blutbild Myxödemkranker.** *Berner Diss. 1916.*

Diese Versuche wurden an zwei männlichen Myxödemkranken der Kocher-Klinik ausgeführt. Man spritzte die Präparate in die Oberschenkelmuskulatur. Die Stickstoffausscheidung vermehrte sich. Hiervon bestand ein Parallelismus mit dem Jodgehalt der Präparate.

Bei gleichem Jodgehalt wirkten die parenteralen Gaben stärker als die enteralen.

Das Blutbild näherte sich der Norm; absolute Zunahme der Leukozyten und prozentische Abnahme der Lymphozyten. Ausführliche Tabellen sind beigegeben.

JONQUIÈRE.

g) Oesophagus.

68) **Walter Rockstroh. Ueber idiopathische Erweiterung der Speiseröhre.** *Diss. Halle 1913.*

Beschreibung zweier Präparate von Fällen, die bereits von Rumpel und Schwörer 1899 und Simmonds 1913 im Hamburger ärztlichen Verein vorgestellt waren. Nichts Neues zur Lösung der ätiologischen Frage. DREYFUSS.



69) **H. Arrowsmith** (New York). **Laugenstriktur des Oesophagus. (Lye stricture of the esophagus.)** *New York med. journ. 3. Juni 1916.*

Ein $2^1/_2$jähriges Kind, das vor 6 Monaten eine Lösung von Aetzlauge verschluckt hatte, wurde erst seit Kurzem mit Bougies blindlings behandelt. Wasser, selbst in den kleinsten Gaben, wurde regurgitiert und das Kind war äusserst herabgekommen.

Infolgedessen wurde von der Oesophagoskopie vor der Hand Abstand genommen und unter lokaler Anästhesie die Gastrotomie gemacht. Bald darauf traten septische Erscheinungen auf und nach 8 Tagen der Exitus letalis. Bei der Sektion fand sich die Striktur unterhalb der Bifurkation und oberhalb derselben eine durch die Bougierung hervorgerufene und in das mit Eiter gefüllte Mediastinum führende Oeffnung. A. zweifelt, ob man endoskopisch diese Perforation überhaupt hätte entdecken können.

FREUDENTHAL.

70) **Arrowsmith. Angioneurotisches Oedem des Oesophagus.** *The Laryngoscope. S. 156. 1915.*

Eine 50jährige Frau klagte seit mehreren Wochen über zunehmende Dysphagie. Bei der Oesophagoskopie fand Verf. unterhalb des Ringknorpels eine zwei Drittel des Speiseröhrenlumens einehmende Masse, die der linken Wand anhaftete. Wassermann negativ. Verf. stellte die Wahrscheinlichkeitsdiagnose auf malignen Tumor. Pat. wurde dann auf ihren Wunsch noch von Dr. Jackson untersucht, der nichts fand und eine spastische Kontraktur der Speiseröhre diagnostizierte. Später traten auch häufige und schmerzhafte Blasentenesmen, sowie Pylorusspasmen auf; auch litt Pat. an Larynxödem, das unter hohen Dosen von Morphium und Atropin zurückging. Verf. glaubt, dass auch die Erscheinungen im Oesophagus ein lokales angioneurotisches Oedem darstellten.

FINDER.

71) **Exner. Fremdkörper im Oesophagus.** K. k. Gesellsch. der Aerzte in Wien, Sitzung vom 5. Mai 1916. *Berliner klin. Wochenschr. No. 23. S. 673. 1916.*

28jähriger Mann hatte im Schlaf eine Prothese mit drei Zähnen verschluckt, welche im Oesophagus in der Höhe der Bifurkation stecken blieb. Eine anderwärts vorgenommener Extraktionsversuch misslang. In der rechten Pleuraseite fand sich — als E. den Kranken sah — ein Flüssigkeitserguss, über der rechten Lunge starker Tympanismus, es stellte sich Shock ein. Der Fremdkörper war in die Pleurahöhle perforiert. Bei der Entfernung von hier aus fand sich eine 3 cm lange Perforationsöffnung im Oesophagus. Tod einige Zeit nach der Operation an Herzschwäche.

R. HOFFMANN.

72) **Pillosian Zarech. Beitrag zum Studium der Speiseröhrengeschwülste. (Contribution à l'étude de l'ulcère de l'oesephage.)** *Thèse. Genf 1915.*

Beschreibung eines Falles, in welchem die klinische Diagnose nach der Einhorn'schen Methode gestellt wurde. Dieselbe besteht bekanntlich darin, dass man den Patienten abends eine Metallkapsel schlucken lässt, die an einem Seidenfaden hängt. Der Faden wird an der Wange befestigt und bleibt über Nacht liegen. Besteht eine Ulzeration, so färbt sich der Faden an der Stelle, wo er dem Ulkus anliegt, vom Blut und der Zersetzung braun. Das Blut kann durch die Guajakprobe nachgewiesen werden. Der Abstand von der Zahnreihe wird durch Abmessen bestimmt.

DREYFUSS.

73) **A. Horner. Unterbindung der Carotis communis wegen Arrosionsblutung (Halsabszess nach Oesophagusverletzung).** *Prager med. Wochenschr. No. 27. 1914.*

57jähriger Bäckergehilfe, der eine Fischgräte verschluckte, die er im Halse festsitzen fühlte. Eine Woche nach dem Verschlucken der Gräte wurde von zwei Aerzten ein Magenschlauch eingeführt; zunächst ein weicherer Magenschlauch ohne jede Schwierigkeit, dann ein härteres Magenrohr, worauf beträchtliche Schwellung des Halses und Atembeschwerden auftraten. Laryngoskopisch fand sich Oedem der Epiglottis und der aryepiglottischen Falten. Bei der von Prof. Schloffer vorgenommenen Operation (Spaltung der Halsphlegmone ungefähr 14 Tage nach Verschlucken der Fischgräte) gelangte man in einen hinter dem Oesophagus liegenden Eiterherd, der inzidiert und nach beiden Seiten drainiert wurde. Im weiteren Verlaufe kam es zur Arrosion der Karotis links durch das Drain, wahrscheinlich infolge von Draindekubitus entstanden. Bei der Unterbindung der Carotis communis erwies sich das Gefäss in seiner Wandung als äusserst morsch. Noch an demselben Tage zeigen sich rechtsseitige Hemiparese und motorisch-sensorisch-aphasische Störungen, die allmählich zurückgingen; nach etwa drei Wochen bei Entlassung bestanden noch leichtere paraphasische Störungen.

Verf. erörtert noch ausführlich den gegenwärtigen Standpunkt über Oesophagusverletzungen, Arrosionsblutungen und Unterbindung der Carotis communis. Was die Folgen der Unterbindung betrifft, so erscheint es gerade für diesen älteren Mann, der bei der Operation schwer anämisch war und schon arteriosklerotische Gefässveränderungen aufwies, von grösster Wichtigkeit, dass sich genügend Kollateralen ausgebildet haben. STEINER (PRAG).

74) **v. Hacker** (Graz). **Ueber Oesophagoplastik im allgemeinen und über den Ersatz der Speiseröhre durch antetherakale Haut-Dickdarmschlauchbildung im besonderen.** *Archiv f. klin. Chir. Bd. 105.*

Ausführlicher geschichtlicher Ueberblick unter Heranziehung der Erfahrungen und der Methodik des Verfassers. Ueber denselben Fall hat v. H. bereits in der Berliner klin. Wochenschr. 1914 kurz berichtet (vgl. Referat im Internat. Centralblatt. 1915. S. 91). DREYFUSS.

II. Kritiken und Gesellschaftsberichte.

a) Oto-Laryngologischer Verein zu Kristiania.

Sitzung vom 11. Mai 1916.

Vorsitzender: Uchermann.
Schriftführer: Galtung.

Uchermann führte eine 29jährige Frau vor, die am linken Gaumenbogen 2 ovale, im 8jährigen Alter nach Diphtherie entstandene Perforationen, und am rechten Gaumenbogen eine solche Perforation hatte. Dem Ansehen nach (sie haben glatte dünne Ränder, keine Narbenstreifen) sind sie den angeborenen Perforationen vollkommen gleich.

Dann führte U. einen 42 Jahre alten Landarbeiter mit zahlreichen, teilweise gruppenartig angeordneten, stark roten, zum Teil rundlichen, durchschnittlich hanfsamengrossen Knötchen oder Auswüchsen an der Schleimhaut der Trachea vor, und zwar dem Gebiet der Knorpelringe entsprechend, nicht an dor Hinterfläche. Sie fühlten sich ziemlich fest an, bluteten nicht bei der Berührung. Ein herausgenommenes Stückohen zeigte mikroskopisch: chronische Entzündung (path.-anat. Institut). Das Leiden bot keine Symptome dar und wurde zufällig bei der Behandlung von Ekzema introitus nasi entdeckt. Wassermann negativ. Es sind einige Fälle von gutartigen Geschwülsten in Nase, Rachen und Kehlkopf beschrieben worden, die pathologisch-anatomisch auf der Grenzscheide zwischen chronischer Entzündung und Tumor stehen, und die man Plasmazytom genannt hat. Vielleicht hat man es hier mit einem Fall multiplen Plasmazytoms in der Trachea zu tun. Weitere Untersuchungen werden noch stattfinden.

U. zeigte 4 „Blechmünzen", etwas grösser als ein 50-Pfennigstück, vor, die vom oberen Teil des Oesophagus eines 6jährigen Mädchens mit Kermisson's Münzenfanger ohne vorhergehende Betäubung entfernt waren. Sie hatten sich dicht zusammengeklebt, so dass sie bei der Entfernung und bei der Radioskopie den Eindruck eines einzelnen Fremdkörpers machten. Sie hatten dort eine Woche lang gelegen. Aerztlicherseits war eine Bougie eingeführt worden, die vorbeigeglitten war, ohne das Vorhandensein von etwas Abnormem anzugeben. Pat. konnte jedoch nur flüssige Nahrung zu sich nehmen und klagte über Schmerzen. In derartigen Fällen (wenn es sich um Münzen, flache Knöpfe mit gerundeten Kanten handelt) sind Kermisson's oder mein Münzenfanger als zweckmässige und ungefährliche Instrumente zu empfehlen; auch eine Knopfbougie mit rechtwinklig abgeschnittener oberen Begrenzung des Knopfes (Leroy d'Etiolles) kann zur Anwendung kommen. Dagegen muss vor Gräfe's Münzenfänger als einem gefährlichen Instrument sehr entschieden gewarnt werden. Oesophagoskopie ist nicht notwendig.

U. besprach 2 Fälle von Erysipelas migrans nach der Operation von Cancer sinus frontalis (Rezidiv) und einer suppurativen Sinusitis frontalis chronica. Im ersteren Falle, bei einer 69 Jahre alten Frau, fand man bei Obduktion unter der ganzen Galea purulente Infiltration. Aber keine Spuren von Cancer. Keine Meningitis. Sie starb an Marasmus. Im anderen Falle, bei einer 55 Jahre alten Frau, wurde der Tod durch eine akute Nephritis herbeigeführt. Todesfälle an Erysipelas sind glücklicherweise selten; seit der Errichtung unserer Abteilung im Jahre 1891 entsinne ich mich nur eines früheren derartigen Falles.

Galtung besprach 2 Fälle von Augenerkrankungen nasalen Ursprungs. Der eine Patient litt an doppelseitiger retrobulbärer Neuritis, der andere an rechtsseitiger Neuroretinitis. Rhinoscopia ant. et post. ergab bei beiden im wesentlichen normale Verhältnisse. Da die Ophthalmologen aber die Ursache der Augenerkrankung nicht ermitteln konnten, wurde in beiden Fällen zur Oeffnung der hinteren Ethmoidalzellen und des Sinus sphenoidalis geschritten.

Diese waren im ersteren Falle mit Mucopus gefüllt, im zweiten mit Pus und Granulationen. Nach einer vorübergehenden Verschlimmerung in den ersten Tagen nach der Operation trat eine Besserung des Sehvermögens ein.

Die Fälle werden später ausführlicher beschrieben werden.

Gording trug einen Fall von otogener Pyämie vor.

Wetterstad legte einen mandarinengrossen Tumor, ein Cystadenoma nasi vor, der aus der rechten Nasenhälfte einer 66 Jahre alten Dame entfernt worden war. Die Geschwulst war von blassroter Farbe und hatte eine etwas höckerige Oberfläche. Sie füllte den Nasopharynx aus und wurde vermittelst der Schlinge entfernt. Sie ging vom hinteren Ende und der medialen Fläche der rechten Concha media aus und erwies sich bei der makroskopischen Untersuchung als ein Cystadenoma simplex. In der ihm zugänglichen Literatur hat er einen ähnlichen Fall aus dieser Region nicht finden können.

Fleischer besprach einen Fall von Herpes zoster auris bei einem 78jährigen Manne. Die Herpesbläschen hatten sich genau im Trigeminusgebiet verbreitet und erstreckten sich bis in die Gehörgänge hinein. Ein vereinzeltes Bläschen befand sich mitten auf dem Trommelfell. Es veranlasste eine spontane Perforation mit sekundärer Otitis und Mastoiditis. Vom Akustikus oder Fazialis keinerlei Erscheinungen.

Galtung.

---

b) Berliner Laryngologische Gesellschaft.

Sitzung vom 23. Juni 1916.

Vorsitzender: Killian.

A. Bruck stellt einen Patienten mit Lichen ruber der Rachenschleimhaut vor. Man sieht bei ungefähr 50 pCt. der Fälle Mitbeteiligung des weichen Gaumens. In ganz seltenen Fällen tritt die Erkrankung des weichen Gaumens primär auf und in diesen Fällen kann die Diagnose sehr schwierig sein. Bei dem vorgestellten Patienten sah man auf gleichmässig gerötetem Grunde eine Reihe zierlicher Effloreszenzen, kreisförmig, serpiginös besonders an den Rändern der Affektion, an anderen Stellen wieder zu unregelmässig geformten Flecken konfluiert, vor allem aber von einem silberigen Glanz, wie er für die Lichen-Effloreszenzen am weichen Gaumen charakteristisch ist. Auf der Haut des Rumpfes und der Extremitäten typische Lichenknötchen; kompliziert wird der Hautbefund hier durch ein diffuses, postskabiöses Ekzem.

Finder demonstriert einen türkischen Soldaten mit einer ausgedehnten Gesichtsverwundung, wie man sie nur selten zu sehen bekommt. Der Fall ist vor allem auch deshalb bemerkenswert, weil es erstaunlich ist, dass jemand eine solche Verwundung überstehen kann. Die Wunde als solche ist geheilt und es besteht jetzt ein riesiger Defekt, der das eine Auge, die Nase und den ganzen Oberkiefer in sich begreift, so dass zwischen der Stirn und der frei zu Tage liegenden Zunge eine grosse Lücke klafft. Der Pat. befindet sich in gutem Er-

nährungszustand; er kann die Speisen natürlich nicht kauen, sondern schiebt sie sich nach hinten auf den Zungengrund und schluckt sie herunter. Er raucht sogar, indem er die Zigarette zwischen Unterlippe und Verband einklemmt.

Weingärtner zeigt 1. eine stereoskopische Röntgenaufnahme eines Fremdkörpers im linken Hauptbronchus; 2. einen zwölfjährigen Knaben, der einen Suizidversuch gemacht hatte, indem er sich eine schwere Halswunde beibrachte; 3. einen Mann mit malignem Blastom der Nasenhöhle, welches durch Behandlung mit Röntgenbestrahlung (100 x) günstig beeinflusst worden ist.

Lehr hat einen einigermassen ähnlichen Fall beobachtet, der auch durch Röntgenstrahlen sehr günstig beeinflusst worden ist. Es handelt sich um einen Mann in der Mitte der Vierziger, mit kolossalen Drüsentumoren an beiden Seiten des Halses, besonders an der linken Seite, und der wegen dieser Drüsentumoren schon wochenlang bestrahlt wurde. Nachdem er ungefähr 4 oder 6 Wochen in Behandlung gewesen war, wurde er L. wegen Verstopfung der Nase und wegen Halsbeschwerden zugeschickt. In der Nase selbst war nichts Pathologisches zu erkennen. Ausserdem hatte er von Seiten des linken Ohres die typischen Beschwerden des Tubenverschlusses. Im Halse war eine Vorwölbung der Umgebung der linken Tonsille zu sehen, ähnlich wie es bei einer Peritonsillitis der Fall zu sein pflegt. Im Nasenrachenraum fand sich ein Tumor, der die ganze linke Hälfte ausfüllte und auch zum Teil nach der rechten Seite hineinragte. Eine Probeexzision wurde nicht gemacht.

L. liess ihn nun örtlich bestrahlen, und zwar wurde er jetzt von der fazialen Seite des Oberkiefers bestrahlt, intraoral und hinter dem linken Unterkieferwinkel. Nach 6 oder 8 Sitzungen war der Tumor völlig verschwunden. Der Patient hat jetzt eine freie Nasenatmung, und auch die Beschwerden von Seiten des Ohres sind verschwunden. Die Drüsen an der Seite des Halses waren schon vorher sehr zurückgegangen. Ausserdem hat er allerdings noch einen Drüsenschatten im Mediastinum, der auch bestrahlt wurde. Der Mann musste dann abreisen. Es hat sich höchst wahrscheinlich um ein Lymphosarkom im Nasenrachenraum gehandelt.

Reimann hat einen klinisch ähnlichen Fall, bei dem die mikroskopische Untersuchung Sarkom ergab, mit Radium bestrahlen lassen, Anfangs mit glänzendem Erfolg, der aber nur 3—4 Wochen dauerte. Danach ist Pat. elend zugrunde gegangen.

Lehr: Es kommt in diesen Fällen darauf an, gleich intensiv mit Röntgen zu bestrahlen.

H. Gutzmann zeigt ein stereoskopisches Röntgenbild, das einen Patienten betrifft, der in der vorletzten Sitzung vorgestellt wurde und der einen Tangentialschuss der linken Schädelseite bekommen hatte, durch den er lange Zeit hindurch der Sprache sowohl motorisch wie sensorisch vollkommen beraubt war. Durch Uebung hat er die Sprache sehr gut wiedererlangt. Ende vorigen Jahres hatte er wieder Krampfanfälle bekommen. Diese häuften sich so, dass nochmals die Schädelhöhle geöffnet wurde. Man öffnete eine Zyste und entfernte den scharfen Rand einer Knochenleiste. Darauf schien es etwas besser geworden zu sein. Er bekommt

jetzt aber wieder Krampfanfälle und zwar werden sie in immer kürzeren Pausen bemerkbar. Er beisst sich dabei auch leicht auf die Zunge, liegt lange Zeit bewusstlos da, kommt dann wieder zu sich und hat längere Zeit hinterher Kopfschmerzen und Druckerscheinungen am Schädeldach. Deshalb wurde eine stereoskopische Röntgenaufnahme gemacht. Man sieht auf ihr die schwere Verwundung auf der linken Seite ganz deutlich als einen tiefen schwarzen Schatten im Schädel der Seitenwand des Schädels; man sieht aber auch einen sehr deutlichen, auffallend starken kleinen Schatten an der Mittellinie, am Sagittalrande des Schädels nach oben, der aussieht, als ob ein Stückchen der Lamina interna dort abgeplatzt wäre. Das Stereoskopbild ist so klar, dass man, besonders wenn noch ein frontales Bild gemacht wird, genau bestimmen kann, wo eingegriffen werden muss.

Im ganzen bestehen jetzt die Anfälle vorwiegend in Bewusstlosigkeit, aber sie sind trotzdem als Krampfanfälle aufzufassen, da sie mit Zuckungen verbunden sind, früher durchaus typische Krampfanfälle waren, bei denen die krampfhaften Zuckungen als wesentlichste Erscheinung auftraten.

H. Gutzmann: Einige Versuche zur Anwendung der Vibration bei Behandlung von Störungen bzw. Verletzungen des Stimmwerkzeuges. (Mit Vorführungen im Laboratorium für experimentelle Phonetik.)

Man hat geglaubt, die Vibrationsempfindung als eine besondere Art der Sinneswahrnehmungen ansehen zu sollen, u. a. eine Reihe von Patienten, die an nervösen Krankheiten litten, daraufhin untersucht und Unterschiede festzustellen gemeint zwischen den Störungen der andern Sinnesempfindungen. Diese Fragen bleiben hier unerörtert.

Wir haben aber zweifellos die Fähigkeit, Vibrationen schwingender Massen in besonderer Art mit unserem Getast zu empfinden, Schwingungen, die wir sonst, wenn sie durch die Luft oder durch die Knochenleitung auf uns übertragen werden, als Ton durch das Gehör wahrnehmen oder als schnelle Bewegungen durch das Gesicht erkennen. Es ist leicht, mit Hilfe einer Stimmgabel den Unterschied dieser Sinneswahrnehmungen, besonders den Unterschied zwischen den Wahrnehmungen durch Getast und den durch das Gehör bei sich selbst festzustellen. Wenn man eine Stimmgabel anschlägt und mit dem Stiel auf die Wange setzt, so hört man bei gewissen Stimmgabeln kaum einen Ton, aber man empfindet die Vibration; setzt man die Stimmgabel dagegen auf den Schädel, so empfindet man von der Vibration relativ wenig, aber man hört den Ton sehr stark. Das liegt nicht allein an der Differenzierung der Sinnesorgane und an der Verschiedenartigkeit der dem Sinne adäquaten Reize, sondern auch an der Art und Weise, wie die Reize übertragen werden. So kommt es sehr darauf an, welche Hohlräume, welche Gewebsteile unter oder neben der aufgesetzten Stimmgabel vorhanden sind. Nimmt man die Stimmgabel und setzt sie auf den erschlafften Kaumuskel auf, so hört man vom Ton kaum noch etwas und empfindet relativ wenig von der Vibration. Die Vibrationsempfindung steigt aber ausserordentlich, sobald man den Muskel spannt. Daraus ergibt sich: nur gespannte Muskeln leiten die Vibration.

Auch die Vibrationen, die der Mensch selbst durch die Stimme erzeugt, haben in dieser Beziehung ihre eigentümlichen Besonderheiten. Man sollte glauben,

dass die stärkste Vibration, diejenige, die den ganzen Menschen erschüttert, am Halse über dem Larynx sei. Das ist jedoch nicht der Fall. Wir empfinden natürlich durch die tastende Finger auch dort die Vibration, aber wir empfinden sie an der Brust erheblich stärker, ja bei Klingen in gewissen Tonlagen und mit gewissen Formen des Ansatztrohres auch stark am Schädeldach, z. B. wenn wir m, oder auch i, u sagen. Dass wir aber am Kehlkopf verhältnismässig wenig von der Vibration empfinden, rührt wohl vorwiegend daher, dass der Eigenton der gespannten Stimmlippen selbst so ziemlich gleich Null ist. Die gespannten und aneinander gepressten Stimmlippen verhalten sich bei der Tonerzeugung rein passiv. Sie werden durch die strömende Luft auseinander gedrängt, klappen durch ihre Elastizität wieder aneinander und verwandeln auf diese Weise die mit erhöhtem Druck gegen sie andrängende strömende Luft in schwingende Luft. Ihre periodische Oeffnung und Schliessung wirkt also ganz ähnlich wie die Löcher bei der angeblasenen Sirene. Wie bei dieser, so entsteht auch in unserem Stimmorgan durch die Verwandlung der strömenden in schwingende Luft der Ton, welcher demnach primäre Luftschwingung, nicht aber etwa Stimmlippenschwingung ist. Diese mehr passive Rolle der Stimmlippen wird manchmal vergessen, wenn man sich als Arzt eine Vorstellung von krankhaften Stimmvorgängen zu machen sucht. Da wir im wesentlichen auch durch das Gehör nur Luftschwingungen aufnehmen, so sieht man, dass diese Stimmerzeugungsart primärer Luftschwingung auch die beste Art für den adäquaten Reiz ist. Müsste aber die Massenschwingung erst auf die Luft übertragen werden, so ginge ein erheblicher Teil der Energie zu Grunde. (Wie z. B. bei der Geige und andern Musikinstrumenten.) Wo aber geeignete Wände oder Resonanzräume vorhanden sind, da teilt sich die Luftschwingung auch diesen mit, geht also als Vibration auf das feste Medium über. Man braucht ja nur daran zu denken, wie das klassische, tief gesprochene „Neunundneunzig“ uns aus der Vibrationsgrenze an der Brust gewisse Diagnosen vermittelt. Brustraum und Brustwand sind überaus geeignet, die Luftschwingungen aufzunehmen und für den tastenden Finger als Vibration zu übermitteln.

Wenn wir die Stimme ertönen lassen, so braucht demnach durchaus nicht an ihrer Ursprungsstelle die stärkste Vibration fühlbar zu sein. Der jüngere Hopmann aus Cöln, hat wohl zuerst versucht, die guten Vibrationsstellen von den weniger guten abzugrenzen. Allerdings ist eine feststehende Norm von mannigfachen Vorbedingungen abhängig, weil die Grenze nicht nur individuell, sondern auch nach dem jeweiligen Zustand des Untersuchten in Bezug auf Körperstellung und auf Muskeltonus verschieden sind.

Stellt man sich nun vor, wie die Luftübertragung des Ansatzrohres, z. B. bei Erzeugung eines summenden in bestimmtem Ton gesungenen m, periodisch schwingen und wir begleiten den Ton mit harmonischen, durch irgend ein Instrument erzeugten Akkorden, so werden die Schallempfindungen in bestimmter Tonhöhe, z. B. Harmoniumtöne, das Festhalten der Tonhöhe des von ihm gesungenen m überaus erleichtern. Der Versuch zeigt uns ohne weiteres, dass Stimmtöne ohne Harmoniumbegleitung nur schwer, mit dieser Begleitung auffallend leicht herauskommen werden. Der Vorgang dieser Erleichterung ist vorwiegend ein physika-

lischer, wie wir gleich sehen werden. Nur sehr selten begegnet es uns, dass ein Sänger ohne Begleitung singt. Eine gut geschulte Stimme sollte doch auch für sich allein zur vollen Geltung kommen; aber die Monodie, der Eingesang ohne Begleitung ist dem Sänger und der Sängerin äusserst peinlich und unangenehm. Die Begleitung unserer Lieder ist schon seit langer Zeit so wesentlich, dass man sie meist kaum entbehren kann. An dieser Wirkung der Begleitung hat naturgemäss auch der Sänger selbst zum mindesten den gleichen Anteil. Aber dazu kommt noch eine ihm wohl kaum recht zum Bewusstsein kommende ganz anders geartete Einwirkung. Die Schallwellen der harmonischen Begleitungstöne verstärken den Klang der Stimme, ja sie verändern den Klang oft genug wesentlich; sie müssen aber harmonisch sein, d. h. das ganze Vielfache eines Grundtones sein. Ein Versuch am Harmonium zeigt das Gleiche auch für die Vibrationsempfindungen. Schlagen wir am Harmonium ein c allein an, so empfinden wir, wenn wir die Hand irgendwo an das Harmonium halten, die Vibration sehr deutlich. Die Vibrationsempfindung erstreckt sich aber, sowie wir neben dem c noch Akkorde anschlagen, die dazu harmonisch sind, z. B. ausser c noch gleichzeitig c — g — e — c^1. Ebenso darf man sich die Einwirkung der Begleitung auf die Stimme des Sängers vorstellen.

Untersuchungen ergaben, dass die Unterschiedsempfindlichkeit der Vibrationsempfindung einen halben bis einen ganzen Ton betrug, also genügend war, um diese Tonhöhenunterschiede auch durch die Vibrationsempfindung allein — also mit Ausschluss des Gehörs — wahrzunehmen. So wurde es erklärlich, dass Helen Keller den Charakter bestimmter Musikstücke nur auf dem Umwege der Vibrationsempfindung leicht erkennen konnte. Die Taubstummen würden also, wenn ihnen eine melodische Stimme durch Vermittlung der Vibrationsübertragung und Vibrationsvergleichung übermittelt würde, in gewissem Grade singen lernen können. Immerhin erscheint solche Uebertragung der Vibrationsempfindung sehr schwerfällig, mühsam und umständlich. Es gibt aber einen weit einfacheren Weg, der unmittelbar zur Tonhöhenvergleichung führt, ja geradezu zwingt.

Wenn man zwei Stimmgabeln, deren Töne nahe beieinander liegen, tönen lässt, so entstehen bekanntlich Schwebungen; bald verstärken sie, bald schwächen sie ihre Schwingungen einander. Die Schwebungen hören wir als Verstärkung in Abschwächung des Tones. Wenn wir aber mit dem gesummten m von dem Tone des Harmoniums abweichen, bekommt der ganze Resonanzraum Schwingungsstösse, die so stark sind, dass sie als Stösse am Kehlkopf, der auf und ab hüpft, tastbar sind. Dabei kann das Harmonium ziemlich entfernt stehen. Daraus folgt: Die Sängerin oder der Sänger wird durch die Begleitung geradezu gezwungen, den richtigen Ton hervorzubringen; sie können gar nicht abweichen. Nun nehmen wir statt zwei Stimmgabeln unsere eigene Stimme und den entsprechenden Ton des Harmoniums. Solange beide Töne übereinstimmen, klingt der erzeugte Gemeinschaftston gleichmässig. Auch bemerkt man, dass es uns schwer fällt, mit dem gesungenen Ton überhaupt vom Harmoniumton abzuweichen.

Grössere Abweichungen sind uns, wie dies gleichfalls der akustisch-physikalischen Lehre entspricht, leichter möglich, als die kleinen Abweichungen, bei welchen gerade die stark wirkenden Schwebungsstösse entstehen. Die Grösse der

Schwebungsstösse wächst bei ihnen in der Tat auch für unsere Gehörswahrnehmung. Die langsamen Schwebungen, also die, bei denen die Schwingungszahl beider Töne nur wenig abweicht, zeigen eine wesentlich höhere Amplitude, als die häufigen Schwebungen bei grösserer Differenz der Schwingungszahl. Wir brauchen also, wenn wir nur auf das Gleichbleiben der Tonhöhe einwirken wollen, überhaupt kein Instrument auf den Körper des Patienten zu bringen, uns genügt die Uebertragung durch die Luft.

Es sind aber viele Gründe vorhanden, die es dennoch zweckmässig erscheinen lassen, die Vibration auf Stellen des Körpers unmittelbar wirken zu lassen. Dabei bedarf es keiner weiteren Darlegung, dass die Vibrationen ebenso auf die Stimme einwirken, wenn wir sie unmittelbar an die Körperwand des stimmerzeugenden Menschen bringen. Die dazu besten Stellen werden im einzelnen Falle etwas verschieden sein, werden aber stets an solchen Orten der Körperwand liegen, an welcher Aufnahmefähigkeit und Uebertragung der Vibration am leichtesten vor sich gehen. Die auf die Brust aufgesetzte Stimmgabel wirkt nach dem früher gesagten mindestens ebenso gut, wenn nicht besser, als die an den Schildknorpel gedrückte. Ein Versuch wird uns davon leicht überzeugen. In gewissen Fällen wird man aber trotzdem die Gegend des Kehlkopfes als beste Uebertragungsstelle vorziehen, so z. B. bei rechtsseitiger Rekurrenslähmung, bei manchen Formen der Phonasthenie u. a. m. Bei Stimmstörungen des weiblichen Geschlechts, die fast stets mit fehlerhafter Atembewegung, besonders mit völliger Ausserachtlassung der Zwerchfellbewegungen verbunden zu sein pflegt, wählt man die Gegend des Epigastriums und die vordere Bauchwand. Da aber diese weichen Teile sich bei Einatmung wie bei Ausatmung rein passiv verhalten müssen und daher die feinen Stimmgabelvibrationen sehr schlecht aufnehmen würden, so sind stärkere Vibrationsstösse nötig, deren verschiedenartige Erzeugungsarten mit Vibrationsempfindung im allgemeinen bekannt ist. Ihre Einwirkung auf die entfernte Stimmquelle ist überaus milde und vor allem ohne jegliche Reizerscheinung am Stimmorgan. Auch wird — was oft vielleicht der wesentliche Grund einer auffallenden schnell eintretenden günstigen Einwirkung sein mag — die Aufmerksamkeit vom Kehlkopf abgelenkt. Natürlich soll dabei gleichzeitig die Abdominalatmung richtig gemacht und daher stets kontrolliert werden. Gutzmann.

III. Briefkasten.

Herr Dr. Oppikofer hat sich infolge grosser Inanspruchnahme durch anderweitige Tätigkeit gezwungen gesehen, seine Mitarbeit bei unserem Blatte niederzulegen. Wir sagen ihm auch an dieser Stelle für die ausgezeichneten Dienste, die er dem Centralblatt geleistet hat, unseren aufrichtigsten Dank. An seine Stelle tritt Herr Dr. Schittler (Basel), Assistent der Siebenmann'schen Klinik.

Für die Redaktion verantwortlich Prof. Dr. G. Finder, Charlottenburg, Augsburger Str. 38.
Druck von L. Schumacher, Berlin N. 4.

Internationales Centralblatt

für

Laryngologie, Rhinologie

und verwandte Wissenschaften.

Jahrgang XXXII. Berlin, Dezember. 1916. No. 12.

Referate.

a) Allgemeines, obere Luftwege, äusserer Hals.

1) **Oserjer** (Orenburg). **Die Frequenz und Verteilung des Sarkoms in der Schweiz in den Jahren 1905—1914.** *Berner Dissert. Bern, Buchdruckerei Feuz. 1916.*

Von 100 Sarkomtodesfällen betrafen bei den Männern 4,28 pCt. die Schilddrüse, 1,09 pCt. den Kehlkopf, 2,72 pCt. den Oberkiefer und 2,33 pCt. den Unterkiefer; bei den Weibern 4,2 pCt. die Schilddrüse, den Kehlkopf nur 0,38 pCt., den Oberkiefer 2,94 pCt., den Unterkiefer 1,24 pCt. Eine wesentliche Differenz für die Geschlechter zeigt sich nur bezüglich des Kehlkopfes. Die Gesamtzahl der Sarkomtodesfälle für die Schweiz in den zehn Jahren beträgt 2573.

Der Titel dieser Arbeit ist unrichtig, da sie sich nur über Sarkomtodesfälle, nicht über Frequenz der Sarkome ausspricht. Sie kann deshalb mit der Arbeit Jossel's über Frequenz des Krebses in der Schweiz nicht verglichen werden.

JONQUIÈRE.

2) **Jossel** (Kelmi). **Der Krebs in der Schweiz.** *Berner Dissert. Bern, Akad. Buchhandl. Max Drechsel. 1916.*

Die Erfahrung anderer Länder, dass der Krebs für das weibliche Geschlecht entschieden gefährlicher sei als für das männliche, findet in der Schweiz nach Verf. keine Bestätigung bezüglich der Gesamtzahlen, die für die Männer 21224, für die Weiber 21416 betragen. Dagegen differieren bei den Geschlechtern einzelne Lokalisationen der Krankheit wesentlich.

Bei den Frauen sind die Karzinome der Geschlechtsorgane 60 mal häufiger als bei den Männern. Dagegen ist bei letzteren der Lippenkrebs beinahe 6 mal, der Zungenkrebs mehr als 10 mal, der Speiseröhrenkrebs 7 mal häufiger als bei Weibern. Alle diese speziellen Tatsachen erklären sich von selbst.

JONQUIÈRE.



3) **Aron Aschmann. Ueber die im Jahre 1912 von der laryngologischen Poliklinik in München beobachteten Krankheitsbewegungen, mit besonderer Berücksichtigung der Fremdkörperfälle.** *Dissert. München 1914.*

Statistische Zusammenstellung des Krankenmaterials. Bei den Fremdkörperfällen handelte es sich um 11 in der Nase, 1 Metallschraube im rechten Bronchus eines 3jährigen Kindes, 1 im rechten Bronchus einer 66jährigen Frau, 7 Fälle von Fremdkörpern im Oesophagus, von denen 3 näher beschrieben werden.

DREYFUSS.

4) **Gerber** (Königsberg). **Beobachtungen am Kriegslazarett.** *Zeitschr. f. Laryng. Bd. 8. H. 3. 1916.*

Aus seiner Tätigkeit an Kriegslazaretten Galiziens und Polens berichtet Verf. namentlich über Chirurgie des Halses und Kopfes.

Anginen sind in 30—50 pCt. kompliziert mit Nephritis; die spezifische (luetische) Angina wird sehr häufig verkannt und nicht diagnostiziert. Nicht sehr selten sind funktionelle Stimmstörungen sowohl nach Verletzungen des Halses, als auch ohne solche (reine Schockerkrankungen). Tracheotomie ist häufig indiziert sowohl nach schweren Halsschüssen, als auch nach scheinbar leichten Tangentialschüssen des Kehlkopfes mit Veränderungen des Kehlkopfinnern (Oedem, Fixation des Krikoarytänoidggelenkes) und Rekurrenslähmungen.

Nebenhöhlenaffektionen sind nichts Seltenes, ebensowenig Schussverletzungen der Nebenhöhlen, die oft reaktionslos heilen, oft schwere Komplikationen nach sich ziehen. Bei Behandlung der Schädelschüsse pflichtet Verf. den Forderungen von Müller und Link bei, jeden Tangentialschuss als schwere Verletzung zu betrachten: Breites Eröffnen der Wunde bis auf die Dura, Splitterentfernung. Ausführliche Wiedergabe verschiedener Krankengeschichten.

SCHLITTLER.

5) **Fr. Levy** (Bromberg). **Ueber Fleckfieber.** *Beitr. z. Klinik d. Infektionskrkh. u. z. Immunforsch. Bd. 4. 1916.*

Die typische Fleckfieberzunge ist kaum zu erkennen, sie ist weisslich, meist stark belegt, dick, vergrössert, mit Eindrücken der Zähne an den Rändern, ihre Mitte wird besonders während des späteren Krankheitsverlaufes trocken und gelblichbraun. Der Rand der Zunge erscheint zyanotisch, bordeauxrot. Auf diese Randveränderungen der Zunge ist für die Diagnose grosser Wert zu legen. Ein grosser Teil der Kranken litt an Luftröhrenentzündungen, die meist unter der Bäderbehandlung zurückgingen. Häufig wurden Kranke von Laryngitiden befallen, die sich durch Heiserkeit, nur vereinzelt durch Schmerzen bemerkbar machten, bei drei Fällen trat Glottisödem auf, so dass die Tracheotomie gemacht werden musste. Bei einem dieser Fälle wurden bei der Obduktion fast alle Kehlkopfknorpel nekrotisch gefunden.

SEIFERT.

6) **Siebenmann** (Basel). **Otorhinologische Beiträge zur Kenntnis der Hysterie.** *Korresp.-Blatt f. Schweizer Aerzte. No. 40. 1916.*

In neuerer Zeit scheinen nach S. häufig diejenigen Fälle von otorhinologischer Hysterie besonders bei Frauen aufzutreten, die man als Furor operativus bezeichnen kann. Derselbe befällt meistens juvenile Frauenzimmer, die schon vorher

eine lokale Entzündung der betreffenden Organe wirklich durchgemacht haben. Sie fangen danach an alle möglichen Krankheitserscheinungen, Fieber, Eiterungen u.a.m. zu simulieren, so dass an ihnen von in Hysterie wenig erfahrenen Spezialisten grosse Radikaloperationen ausgeführt werden. S. beschreibt des Näheren zwei solche Fälle. Schliesslich führt er noch den Fall eines Knaben an, der durch eine in seiner Nähe niederfallende Bombe, ohne selbst getroffen worden zu sein, vorübergehende hysterische Taubstummheit erlitt. Alle diese Symptome verschwanden allmälich, bisweilen unter Mithilfe von lokaler Behandlung. JONQUIÈRE.

7) **Russell H. Beggs** (Pittsburgh, Pa.). **Die Behandlung der tuberkulösen Adenitis mittels Röntgenstrahlen. (The treatment of tuberculous adenitis by Roentgen rays.)** *New York med. journ. 27. Mai 1916.*

B. schliesst aus seinen Erfahrungen, dass die Wirkung der Röntgenbestrahlung nicht nur eine lokale, sondern auch allgemeine sein muss (Verschwinden einer tuberkulösen Erkrankung an irgend einem Körperteile, nachdem eine ganz andere Stelle bestrahlt worden war). Die allgemeine Ansicht, dass durch Entfernung einer Tonsille die Infektion behoben und die Drüsenschwellung beseitigt werde, ist für manche Fälle wohl zutreffend. Nach der Ansicht des Verf.'s aber und der anderer Röntgenologen wird die tuberkulöse Adenitis dadurch in vielen Fällen verschlimmert. Im ersten Falle dürfte die Adenitis entzündlicher, aber nicht tuberkulöser Natur sein. Zum Schluss dieses interessanten Artikels bemerkt Verf., dass durch Anwendung der von Coolidge angegebenen Tube viel exakter und sicherer gearbeitet werden kann.

Die Röntgenbestrahlung ist die beste Methode, wenn die Drüsen diffus und im Zerfall begriffen sind. Wenn die Lungen mitaffiziert sind, dann ist die Röntgenbestrahlung zusammen mit hygienischen Massnahmen die einzige Methode, die in Betracht kommt. FREUDENTHAL.

8) **Janaki Nikoloff. Die Röntgentherapie der tuberkulösen Lymphdrüsen des Halses und die Frage des Rezidivs.** *Dissert. Heidelberg 1916.*

Von 112 einschlägigen Fällen aus dem Jahre 1912, die in der chirurgischen Klinik zu Heidelberg klinisch oder ambulant mit Röntgenstrahlen behandelt wurden, konnten in statistischer Beziehung nur 96 verwertet werden. Davon wurden geheilt 56 (allerdings liegen von einem Teil derselben nur briefliche Antworten vor), gebessert 22, ungeheilt 10, gestorben 8. DREYFUSS.

9) **Guisez. Allgemeine Anästhesie mittels direkter Intubation bei Operationen am Kopf und Hals. (Anésthésie générale par l'intubation directe dans les opérations sur la tête et sur le cou.)** *Acad. de méd. 16. Oktober 1916.*

Es wird mittels der direkten Laryngo-Tracheoskopie ein Rohr eingeführt, durch welches ein genau abtitriertes Gemisch von Chloroform und Luft direkt in die Trachea gebracht wird. Das Verfahren unterscheidet sich von der amerikanischen Insufflationsanästhesie dadurch, dass bei letzterer das Chloroform-Aethergemisch mittels eines besonderen Apparates in die Bronchien insuffliert wird und die Exspiration sich in dem Raum vollzieht, der zwischen dem Rohr und der Kehlkopf-Trachealwand frei bleibt, während hier das Chloroform-Luftgemisch durch

das Rohr ein- und ausgeatmet wird. Verf. setzt die Vorzüge des Verfahrens auseinander. (Es ist nicht recht ersichtlich, inwiefern sich die Methode — ausser durch die Art der Einführung des Rohres — von der Kuhnt'schen peroralen Tubage unterscheidet. Ref.)

FINDER.

10) **Fritz Schiffner. Versuche über die Anwendbarkeit der intratrachealen Insufflation bei Vergiftungen.** *Dissert. München 1914.*

Experimente mittelst Trachealkatheters und Flaschengebläse, bei dem je nach Bedarf durch Abklemmen Narkotika oder frische Luft eingeblasen werden konnten.

Die Ergebnisse lauten kurz gefasst:

1. Die intratracheale Insufflation ist sehr geeignet, langdauernde Narkose bei Tieren, besonders bei Hunden, durchzuführen. Die Narkosen verlaufen äusserst gleichmässig; sollte ein Atemstillstand durch Aether oder Chloroform eintreten, so ist derselbe durch Insufflation reiner Luft rasch wieder zu beseitigen. Auch schwere Schädigungen der Zirkulation sind in kurzer Zeit wieder korrigierbar. Herzstillstände wiederum zu beheben, gelang uns aber nicht.

2. Ohne Insufflation tödlich wirkende Dosen von Giften, die das Atemzentrum lähmen, sind bei Verwendung von Insufflation nicht mehr letal. So können von Na_2S Dosen intravenös verabreicht werden, die die normale letale Dosis um das Dreifache übersteigen.

DREYFUSS.

b) Nase und Nasenrachenraum.

11) **Joseph Golling. Anthropologische Untersuchungen über das Nasenskelett des Menschen.** *Dissert. München 1913 und Zeitschr. f. Morphol. u. Anthrop. Bd. 17. H. 1.*

Die Ergebnisse der Arbeit, die sich mit vergleichenden Messungen der knöchernen Nasenhöhe, Nasenbreite, Nasenindex, Nasenbreitenindex, Abstand der Augenhöhlen und Augenhöhlenabstandindex an 23 verschiedenen Menschenrassen — auch ausgestorbenen — beschäftigt, eignen sich nicht zu kürzerem Referat.

DREYFUSS.

12) **Haenisch** (Kiel). **Ueber angeborene Septumanhänge.** *Zeitschr. f. Laryng. Bd. 8. H. 3. 1916.*

Verfasser berichtet an Hand histologischer Präparate über zwei kleine Tumoren, die er bei einem jungen Manne am vorderen Septumende exstirpiert hat. Da die bisher beschriebenen Bildungsanomalien — Fibrome, Septumpolypen, rudimentäre Septumdrüse Gegenbaur's — sich in ihrer Struktur deutlich von den genannten Tumoren unterscheiden — es handelt sich bei diesen um reine Ausstülpungen der Schleimhaut — so schlägt Verfasser den Namen Appendix septi congenita vor.

SCHLITTLER.

13) **Siebenmann. Ausgedehnter Nasentumor.** *Korresp.-Blatt f. Schweizer Aerzte. No. 26. 1916.*

Linke Nasenhöhle, Choane und Sinus maxillares ausgefüllt mit weicher Fibrommasse, sogenannter Amyloidtumor. Abtragung der vorderen Sinuswand bis

zur Incisura pyriformis narium, Freilegung von Nasen- und Kieferhöhle nach Denker. Entfernung der ganzen Geschwulst, die von den Siebbeinhöhlen auszugehen schien. Amyloidtumoren sind hier selten, und wachsen häufiger in Luftröhre und Bronchien.

JONQUIÈRE.

14) **G. W. Mackenzie. Ein Fall von Leontiasis ossea, wegen Nasenverstopfung operiert. (A case of leontiasis ossea, operated for obstructive nasal respiration.)** *The journ. of ophthalmol., otol. and laryngol. Januar 1916.*

Ein Fall von Virchow's Leontiasis ossea. Wegen der zunehmenden Verdickung der Gesichts- und Schädelknochen bei Leontiasis ossea werden die Nasennebenhöhlen allmählich knöchern ausgefüllt und verschwinden. Die Foramina der Nerven und Gefässe verschliessen sich und falls der Patient lange genug lebt, kommt es schliesslich zur Kieferanchylose.

Mackenzie's Patient war 40 Jahre alt. Die beiden Seitenwände der Nasenhöhle hatten sich der Scheidewand durch knöchernes Wachstum genähert, so dass er schliesslich zwischen sie fest eingezwängt war und zur Zeit der Operation wegen des Drucks durch Atrophie verschwunden war. Die äussere Nase wurde umschnitten und nach oben geklappt. Mit Fräse und Meissel wurde dann submukös der elfenbeinharte Knochen der nasalen Seitenwände in zwei und ein halb Stunden entfernt. Nach einigen Monaten war der kleinfingergrosse durch die Operation hergestellte Kanal auf zwei Drittel der ursprünglichen Grösse verkleinert.

OTTO T. FREER.

15) **Ochsenius. Ueber Nasendiphtherie.** *Münchener med. Wochenschr. No. 41. S. 1450. 1916.*

Bei 32 bakteriologisch festgestellten Fällen beobachtete Verf. Neigung zu häufigen, gewöhnlich unbedeutenden Blutungen der Nasenschleimhaut, im allgemeinen günstigen Verlauf unter Anwendung von Diphtherieserum, auffallende Disposition zu Rezidiven.

KOTZ.

16) **E. Meyer** (Strassburg i. E.). **Profuse Nasenblutung nach Typhusimpfung.** *Deutsche med. Wochenschr. No. 22. S. 633. 1915.*

Die Blutung war nicht Folge der Impfung, sondern einer frühzeitigen Arteriosklerose.

R. HOFFMANN.

17) **Emile Weil** und **Philippe. Nasokardialer Reflex. (Réflexe naso-cardiaque.)** *Société méd. des hôpitaux. 21. Juli 1916.*

Verfasser haben Untersuchungen darüber angestellt, ob es ebenso wie einen okulo-kardialen Reflex auch einen naso-kardialen Reflex gäbe. Sie sind zu dem Ergebnis gelangt, dass dies der Fall ist; jedoch habe er nur ein biologisches Interesse, seine Festellung sei ebenso schwierig wie für den Kranken unangenehm.

FINDER.

18) **Werner Titschack. Augenbeteiligung bei Nebenhöhlenerkrankungen.** *Diss. Kiel 1916.*

Beschreibung von 24 Fällen verschiedener Art, und zwar maligne Tumoren, Osteome, Stirnhöhlen- und Siebbeinzelleneiterungen, bei denen Augenkomplikationen bestanden.

DREYFUSS.

19) **Ernst Timm. Die Beteiligung der Nebenhöhlen der Nase bei der Tränensackeiterung.** *Diss. Rostock 1913.*

Untersuchung an 27 Fällen der Rostocker Augenklinik auf die Beteiligung der Siebbeinzellen. Die Kranken wurden mikroskopisch und mittelst Röntgenverfahren untersucht. 5 Fälle zeigten nach beiden Methoden positive Befunde, 6 nur Verdunklung im Röntgenbilde ohne rhinoskopische Bestätigung. Zu einem bestimmten Urteil bezüglich des Zusammenhangs von Siebbeinzellenerkrankung und Tränensackeiterung kommt T. nicht, möchte vielmehr nur kasuistisches Material zur Frage beibringen.

DREYFUSS.

20) **E. Knutson. Fälle von Nebenhöhleneiterungen mit tödlichem Verlauf.** Aus dem Bericht der Abt. f. Hals-, Nasen- u. Ohrenkrankh. des Krankenhauses Sabbatsberg in Stockholm. *Otto-laryng. Meddelanden. Bd. 2. H. 3. Aug. 1916.*

1. Fall von akuter Pansinusitis mit Osteomyelitis und Meningitis purul. ac. — Operation. Tod.

38jähriger Mann. Aufgenommen am 24. 1. Tod am 24. 5. 1916. Bei der Aufnahme Symptome von akuter linksseitiger Pansinuitis mit subperiostalem Abszess der Stirngegend. Trotz energischer chirurgischer Behandlung entwickelte sich eine Osteomyelitis frontalis et parietalis; Entfernung von grossen Teilen der Stirn- und Scheitelbeine konnten eine Meningitis nicht verhindern.

2. Fall von Ethmoiditis chr. bilat. cum polyp. Nephritis chr. Meningitis purul. ac. Tod.

39jähriger Mann. Aufgenommen am 20. 1. Tod am 31. 1. 1916. Beide Nasenhälften mit Polypen gefüllt. Kein Eiter in den Oberkieferhöhlen (Punktion); die Stirnhöhlen bei Durchleuchtung und Perkussion normal.

Operation am 21. 1.: Ausräumung des rechten Siebbeins und Trepanation der rechten Keilbeinhöhle. Eiter in beiden. Operation am 25. 1.: Ethmoidectomia sin. Trepan. sin. sphenoid. sin.; die Keilbeinhöhle ohne Veränderung, in den hinteren Siebbeinhöhlen Eiter. Am Abend nach dieser Operation Temperatur 38,3, Puls 84. Kopfschmerzen. Allmählich subjektiv und objektiv Symptome von Meningitis. Tod am 31. 1. Die Sektion bestätigte die klinische Diagnose und zeigte, dass die Dura nebst umgebenden Knochen nicht lädiert war.

3. Fall von Pansinusitis acuta sin. Abscessus cerebri. Tod.

21jähriges Dienstmädchen. Aufgenommen am 29. 6. Tod am 30. 6. 1916. Am 9. 6. Trepanation der linken Stirnhöhle und Ausräumung des linken Siebbeins. Patientin wurde am 15. 6. entlassen um ambulatorisch behandelt zu werden. Die Patientin, die über Kopfschmerzen trotz guter Drainage der geöffneten Nebenhöhlen klagte, verschwand von der Poliklinik, kam aber nach 14 Tagen zurück mit Zeichen von intrakranieller Komplikation. Während der Vorbereitung für die Operation starb sie plötzlich. Die Sektion zeigte im linken Frontallobus einen gänseeigrossen Abszess, der in die Seitenventrikel perforiert war.

E. STANGENBERG.

21) **Albert Wichmann. Ueber Siebbeinoperationen.** *Diss. Bonn 1913.*

Nach einem letal verlaufenen Fall von endonasaler Siebbeinoperation im Jahre 1909 wird in der Bonner Ohrenpoliklinik nur noch extranasal nach

Killian's Methode operiert. Sämtliche operierten 147 Fälle wurden bis auf einen geheilt; der letztere ging nach 5 Tagen an Sepsis zugrunde. Bei dem endonasal operierten fand sich ein artefizielles Loch in der Lamina cribrosa, das die Schuld an der foudroyanten Meningitis trug.

DREYFUSS.

22) **Francis B. Kellog. Eine verbesserte submuköse Resektion. (An improved submucous resection.)** *Journal of ophthalmol., otol. and laryng. 1916.*

Der Verf. beschreibt die Schwierigkeiten, welche ihm bei der Entfernung knöcherner, vomero-ethmoidaler Verbiegungen der Nasenscheidewand begegneten, und findet des Referenten Weise der Entfernung solcher Verbiegungen mit dem Meissel fehlerhaft, indem die Schleimhaut der Konvexität solcher sogenannter Cristae bei ihrer Ablösung zerrissen werde. Er löst die Mukosa von der oberen und unteren Seite der Crista ab und schneidet dann mit der Schere die knorplige Kante weg. Dann sägt er die Crista fort. (Es ist ein Rückschritt, Säge und Schere, diese Schleimhautzerstörer, in die Technik der submukösen Resektion wieder einzuführen. Mit dem Raspatorium, welches ich in meinem letzten Aufsatz über die submuköse Resektion [Journal of the american medical association, 1912] beschrieben und abgebildet habe, lässt sich auch die adhärenteste Schleimhaut von der scharfkantigsten knöchernen Verbiegung intakt abheben und dem Geschickten macht es keine Schwierigkeit, mit Meissel und der Freer-Grünwald-schen Zange, den Knochen, auch aus der grössten Tiefe der Nasenhöhle, ohne Nebenbeschädigungen herauszuholen. Ref.)

OTTO T. FREER.

23) **A. M. Painter** (Youngstown, Ohio). **Kokainanästhesie bei der submukösen Resektion des Septum narium. (Cocain anesthesia for submucous resection of nasal septum.)** *Journ. of the amer. med. assoc. 8. Januar 1916.*

Die von Freer vor Jahren angegebene Methode der direkten Applikation von reinem Kokain wird hier empfohlen mit dem Zusatz, dass dieselbe direkt auf die Nervenstämme gemacht werden solle.

FREUDENTHAL.

24) **Erich Ballmann. Welche Beziehungen bestehen zwischen den Verbiegungen der Nasenscheidewand, den Nasenmuscheln und dem Siebbein?** *Diss. Giessen 1915.*

Die Schrift, welche als Lösung einer Preisaufgabe der medizinischen Fakultät Giessen erschien, beschäftigt sich in der Hauptsache mit den Deviationen des Septums; das Siebbein ist, soweit Ref. ersieht, nicht, wie der Titel andeutet, berücksichtigt.

Zur Verfügung standen 145 Schädel Erwachsener aus der anatomischen Sammlung, ferner 28 Kinderschädel, an denen aber keine Septumdeviationen festzustellen waren. Die Schädel wurden auch auf ihren Länge-Breitenindex gemessen; dabei ergab sich bei einem für statistische Feststellungen allerdings kleinen Material, dass bei Dolichozephalen in 40 pCt., bei Mesozephalen in 26 pCt., bei Brachyzephalen in 23 pCt. das Septum symmetrisch war. Männer zeigten häufiger Asymmetrie als Frauen. B. kommt zu folgenden Schlüssen: Die Deviatio septi tritt erst in der Pubertätszeit auf und ist an Schädeln von Europäern in 74 pCt. zum Teil mit, zum Teil ohne Crista lateralis anzutreffen.

Eine Differenz in der Breite der Choanen ist verhältnismässig häufig nachweisbar, doch scheint keine Beziehung zwischen ihr und Septumdeviation zu bestehen.

Aus der Richtung der Nasenbeine lässt sich kein sicherer Schluss auf die Richtung der Deviation ziehen.

Eine Lösung der ätiologischen Frage der Septumdeviationen bringt die Arbeit nicht.

DREYFUSS.

25) Ernst Schlesies. **Die Komplikationen nach der submukösen Resektion der Nasenscheidewand.** Aus der Univ.-Ohrenklinik in Leipzig. *Diss. Königsberg 1915.*

Unter 125 Fällen von submuköser Resektion kamen 37 postoperative Fiebererkrankungen vor.

Ein Fall endete letal. 26 Jahre alter Schlosser ging 2 Tage nach der Operation an foudroyanter Meningitis zugrunde. Die Autopsie ergab einen Riss in der Lamina cribrosa der linken Seite. (Die Deviation war nach rechts gerichtet.)

DREYFUSS.

26) **Frank C. Todd** (Minneapolis, Minn.). **Klammer für das Septum narium. (Nasal septum clamp or splint.)** *Journ. amer. med. assoc. 29. April 1916.*

Die Klammer besteht aus Sprungfedern, die zu beiden Seiten des Septums eingeführt werden und so die Tamponade nach der submukösen Resektion ersetzen sollen.

FREUDENTHAL.

27) **E. Knutson. Fälle von Hypophysistumoren.** Aus dem Bericht der Abt. für Hals-, Nasen- und Ohrenkrankh. des Krankenh. Sabbatsberg in Stockholm, *Oto-laryng. Meddelanden. Bd. 2. H. 3. 1916.*

1. Fall von Tumor hypophyseos. — Meningitis postoperativa. — Tod.

23jährige Dame. Aufgenommen am 17. 3. Tod am 26. 3. 1915. Seit 15 Monaten litt die Pat. an Tumor hypophys. mit Symptomen von Akromegalie, Degeneratio adiposogenitalis und Chiasmadruck.

Operation nach Hirsch: Die Tumorreste wurden mit Radium während 22 Stunden behandelt; nach 3 Tagen starb die Pat. an Streptokokkenmeningitis.

2. Fall von Tumor hypophyseos. — Meningitis cerebrospinalis. — Tod.

28jährige Dame. Aufgenommen am 19. 10. Tod am 12. 12. 1915. Symptome von Gehirntumor seit Februar 1913.

Operation am 3. 11. nach Hirsch: Bedeutende Besserung und Heilung nach einer Woche. Da die mikroskopische Untersuchung des Tumors Cancer zeigte, wurde nach Spaltung der nach der Operation gebildeten Membran Radium in die Tumorreste eingeführt; unmittelbar danach unstillbares Erbrechen bis zu 27 Stunden nach der Entfernung der Radiumkapsel, nebst Kopfschmerzen. Um eine Infektion von der Nase zu verhindern, wurden die Tumorreste und Umgebung mit Jod gepinselt. Am 6. 12. heftige Angina und 2 Tage später eine intensive Infektion der Nasenhöhlen mit Bildung von fibrinösen Membranen; am 10. 12. deutliche Symptome einer Zerebrospinalmeningitis. Tod am 12. 12.

3. Fall von Tumor hypophyseos cum Acromegalia. — Operation. — Tod.

48jährige Frau. Aufgenommen am 10. 11. Tod am 10. 12. 1915.

Am 9. 12. wurde Hypophysisoperation nach Hirsch gemacht; nach derselben, die vollständig normal verlief, klagte die Pat. über Kopfschmerzen; um 3 Uhr folgender Nacht bekam sie einen Anfall von grösster Unruhe, die nach 1 cgm Pantoponskopolamin aufhörte; 3 Stunden später starb sie plötzlich. Die Sektion zeigte Blutungen in dem Tumor und in seiner Umgebung; kein Zeichen von Meningitis.

E. STANGENBERG.

28) **Siebenmann** (Basel). **Sarkom des Nasenrachenraums, geheilt durch Mesothorium.** *Korresp.-Blatt f. Schweizer Aerzte. No. 37. 1916.*

Bei einem sechzehnjährigen Jungen seit drei Jahren entwickelt. Erste anatomische Diagnose Fibroma lymphangiectodes, anfänglich nur in der Nase. Rasche Rezidive, Ausfüllung des Antrum Highmori, teilweise Zerstörung des Keilbeins. Dura durchzutasten: Anatomische Diagnose Sarkom. Ausfüllung des Nasenrachenraums, Nekrose der Wände desselben. Schmerzen, Fieber, starke Blutungen, Abmagerung, Einschmelzen des weichen Gaumens. Therapie: Einlegen eines 53,5 mg Mesothorium enthaltenden Silberröhrchens, das mit Watte und Gummipapier umwickelt war, auf die Dauer von 48 Stunden in das Cavum retronasale, zweimal, Ende Dezember und anfangs Januar, führt ganz langsam bis Mitte März Stillstand des Prozesses und Vernarbung, sowie gänzliches Verschwinden der Geschwulst herbei.

Ein ähnlicher Fall des Verf. wurde auf dieselbe Weise geheilt.

Bei Karzinom wirkt Mesothorium wenig oder gar nicht. Dagegen trat sehr günstige Wirkung ein bei einer rasch vorschreitenden Form von Tuberkulose des Nasenrachenraums.

JONQUIÈRE.

c) Mundrachenhöhle.

29) **Joseph Mendel. Untersuchungen über die Amoeben bei Pyorrhoea alveolaris und anderen Mundkrankheiten. (Recherches sur les amoebes dans la pyorrhée alvéolaire et les autres stomatopathies.)** *Ann. de l'institut Pasteur. XXX. No. 6. 1916.*

Die Amoeben bilden einen häufigen Befund in der Mundhöhle des Menschen und die Entamoeba buccalis ist keineswegs, wie Bass und Johns behauptet haben, die spezifische Ursache der Pyorrhoea alveolaris. Wenn man den Mikroorganismus zwar fast in allen Pyorrhoefällen findet, so findet man ihn andrerseits auch in schlecht gehaltenen Mundhöhlen und zwar vornehmlich in den die Zähne bedeckenden käsigen Massen. In den sorgfältig gepflegten Mundhöhlen findet man die Amoeben in jedem zweiten Fall. Nach dem Verf. fällt die Anwesenheit des Mikroorganismus zusammen mit einem Nachlassen der allgemeinen Widerstandsfähigkeit des Menschen, sie ist begleitet von einem Zustand der Hyperleukozytose im Exsudat der Gingiva und kann als Symptom einer gewissen Prädisposition zur Alveolarpyorrhoe betrachtet werden. Untersucht man die Mundhöhle im Lauf von

Infektionskrankheiten, so beobachtet man, dass die Amoeben fehlen, wenn die Infektion akut ist, dass sie aber bei chronischen Infektionen häufig vorhanden sind.

Durch gute Mundhygiene können die Amoeben aus der Mundhöhle ferngehalten oder doch wenigstens ihre Vitalität erheblich vermindert werden.

FINDER.

30) **Paul Georgi. Ein Adamantinom des Unterkiefers.** *Diss. Rostock 1913.*

Ausser der Beschreibung eines Falles mit Beigabe einer Tafel und von 4 Abbildungen gibt G. eine gute umfassende Schilderung der gesamten Adamantinomfrage.

DREYFUSS.

31) **Goldmann** (Iglau). **Die Osteomyelitis des Unterkiefers und ihre tonsilläre Aetiologie.** *Centralbl. f. Chir. No. 44. 1916.*

Für 2 Fälle von Osteomyelitis des Unterkiefers, bei der bisher höchstens die dentale Aetiologie in Betracht ham, wird der kausale Zusammenhang mit chronischer desquamativer Tonsillitis angenommen.

SEIFERT.

32) **Constant Saison** (Paris). **Sekundäre syphilitische Läsionen der Zunge. (Secondary syphilitic lesions of the tongue.)** *New York med. journ. 16. September 1916.*

Unter 617 vom Verf. beobachteten Fällen von Lues waren 40 mit Läsionen der Zungenschleimhaut und von diesen letzteren hatten 35 Plaques muqueuses. Genaue Beschreibung der klinischen Bilder, sowie auch der tuberkulösen Erscheinungen.

FREUDENTHAL.

33) **Joseph D. Lewis. Streptokokkenpharyngitis. (Streptococci pharyngitis.)** *The journal Lancet. 15. Januar 1916.*

Bakteriämie ist häufig Begleiterscheinung frischer und alter Streptokokkenpharyngitis. Streptokokken sind immer in den Schleimhautfalten des Schlundes zu finden. Reizende Lokalbehandlung verschlimmert die Krankheit. Vakzinetherapie bei frischer Streptokokkenpharyngitis ist von keinem Wert.

OTTO T. FREER.

34) **Bross** (Berlin). **Ein Beitrag zur Kenntnis der leukämischen Veränderungen in der Pharynxschleimhaut und im Waldeyer'schen Schlundringe.** *Passow's Beiträge. Bd. 9. H. 1/2. 1916.*

Es handelte sich um einen Fall von Leukämie bei einem 13jährigen Mädchen, welches unter den Erscheinungen einer Peritonsillitis — entzündliche Schwellung über der rechten Tonsille, Oedem von Uvula und weichem Gaumen — inzidiert und wegen zunehmender Atem- und Schluckbeschwerden in die Klinik aufgenommen wurde. Petechien am Rumpf, Fieber, hoher Puls und deutliche Milzvergrösserung sowie Hämaturie gaben zur Diagnose Sepsis Veranlassung; Blutkultur blieb steril. Exitus am dritten Tage. Sektion: multiple subkutane Blutungen, Pachymeningitis haemorrhag. int., Spuren von Endocarditis aortica, sehr starke Vergrösserung des lymphatischen Rachenringes mit ausgedehnten gangränösen Veränderungen, starke Schwellung der Lymphknoten und Peyer'schen Plaques im Ileum und Dickdarm, leukämischer Milztumor. Knochenmarkpräparat: Lymphatische Leukämie.

Wächserne Blässe des Patienten, derbe Schwellung der Lymphdrüsen und Neigung zu Blutungen lenken den Verdacht auf Leukämie; einem operativen Eingriff gehe in solchem Falle eine Blutuntersuchung voran. SCHLITTLER.

35) **P. Laurens. Lähmung des Gaumensegels mit gleichseitiger Recurrenslähmung. (Paralysie du veile du palais, paralysie récurrentielle homonyme.)** *La Presse médicale. No. 59. S. 477. 1916.*

Die Lähmung war die Folge einer Granatverletzung, deren Sitz nach der Röntgenaufnahme hinter dem Proc. styloideus in Höhe des Foramen lacerum post. war. Es handelt sich um eine Verletzung des Vagospinalis. Verf. deutet den Fall als eine Bestätigung dafür, dass der Vagospinalis der motorische Nerv für das Gaumensegel sei. FINDER.

36) **M. Favre** und **H. Dreyfouss. Stomatitis und Angina fuso-spirillaris; ihre Behandlung mit Argent. nitr. und Methylenblau. (Stomatites et angines fusospirillaires; leur traitement par le nitrate d'argent et le bleu de méthylène.)** *La Presse médicale. 2. November 1916.*

Die Ulzerationen werden mit einem Wattetupfer, der in 10proz. Argentumlösung getränkt ist, sorgfältig gereinigt; man muss dabei bis auf den Geschwürsgrund gehen. Dann wird reichlich mit einer 1proz. Methylenblaulösung gepinselt. Dies wird täglich wiederholt; handelt es sich um Angina Vincenti, so muss man in die Tiefen der Lakunen eingehen, wo häufig der primäre Sitz der Infektion ist. Mittels dieser Behandlung wird in 8 Tagen Heilung auch der ausgedehntesten Ulzerationen der Mandel erzielt. Verff. gehen so weit zu behaupten, dass, wenn diese Behandlung in Stich lässt, es sich um etwas anderes handeln muss, als eine fusospirilläre Affektion. FINDER.

37) **Klemens Löhninger. Angina und Sepsis.** *Diss. München 1913.*

Drei Fälle von Sepsis in puerperio, von denen der erste sehr interessant ist, insofern als die Sepsis von einer während der Geburt entstandenen Angina ausging, bzw. die etwas verfrühte Geburt durch das hohe Fieber der Angina veranlasst war. Auch das Kind, das wenige Tage nach der Geburt starb, zeigte erysipelatöse Erscheinungen an den Beinen und bei der Autopsie im Unterhautzellgewebe der erysipelatösen Stellen, sowie im Herzblut und Milzsaft Streptokokken und Staphylokokken.

Die Mutter hatte u. a. septische Peritonitis; im Herzblut Streptokokken. Die anderen zwei Fälle waren keine frischen Anginen; es fanden sich Tonsillarpfröpfe und eine vereiterte Stelle in der Tonsille; ob die Sepsis von hier ausging, da in vivo keinerlei Schluckbeschwerden bestanden, ist mehr als fraglich.

DREYFUSS.

38) **E. Knutson. Fall von Angina tonsillaris und Sepsis. Tod.** Aus dem Bericht der Abt. f. Hals-, Nasen- u. Ohrenkranke des Krankenh. Sabbatsberg in Stockholm. *Oto-laryng. Meddelanden. Bd. 2. August 1916.*

54jährige Frau. Aufgenommen am 2. 4. Tod am 3. 4. 1916.

4 Tage vor der Aufnahme akute Angina, keine Streptokokken, keine Diphtheritis; die durch Myocarditis chronica und Arthritis urica wenig widerstandskräftige Pat. zeigte Symptome von Sepsis und starb nach 24 Stunden.

E. STANGENBERG.

39) **John C. Simpson** (Norristown, Pa.). **Resultate der Tonsillektomien. (After-results of tonsillectomy.)** *Journ. amer. med. assoc. 1. April 1916.*

Im Girard College wurden 571 Knaben, bei denen allen die Mandeln und Wucherungen entfernt worden waren, weiter beobachtet. Die Gelegenheit hierzu war günstig, da diese Schüler hier genau in bezug auf ihre Gewohnheiten, Schlaf, gymnastische Uebungen, Nahrung usw. untersucht werden konnten. Das Resultat war folgendes:

1. Von 320, die an Halsentzündungen gelitten hatten, wurden 64 pCt. gebessert. 2. Reste der Tonsillen waren noch vorhanden in 44 pCt. 3. Von 195 Mundatmern wurden 58 pCt. gebessert. 4. 70 pCt. glaubten, dass ihr allgemeiner Gesundheitszustand sich gebessert hätte. 5. Von 48 an Ohrenkrankheiten Leidenden wurden 77 pCt. gebessert. 6. Unter 45 Studenten besserten sich in der Schule 4 pCt., während 6 pCt. schlechter wurden. 7. 54 pCt. an Enuresis Leidende wurden gebessert. 8. Die Stimme besserte sich bei 32 unter 33 Untersuchten. 9. Während einer Endemie von Scarlatina waren ein Drittel der Patienten schon vorher operiert worden und ein Viertel während einer Diphtherieendemie. Ein vorher operierter Schüler wurde ein Diphtherieträger.

FREUDENTHAL.

40) **Walther Taube. Ueber den Einfluss der vollständigen Gaumenmandelentfernung (Tonsillektomie) auf den Gelenkrheumatismus.** *Diss. Berlin 1915.*

Unter gründlicher Berücksichtigung der Literatur und Bericht über 7 weitere Fälle aus der His'schen Klinik kommt T. zur Feststellung, dass die Entfernung der Gaumenmandeln bei akuten wie chronischen Gelenkerkrankungen ihre unstreitig grossen Erfolge gezeitigt hat, dass aber trotzdem der Frage nicht die Beachtung in Aerztekreisen zuteil geworden ist, die sie verdient.

Es fehle vor allem noch an Dauerbeobachtungen, wie sie gerade der praktische Arzt anstellen könne, um zu einem sicheren Urteil zu gelangen.

DREYFUSS.

d) Diphtherie und Croup.

41) **M. L. Wilbanks. Diphtherie. (Diphtheria.)** *Texas med. journ. Febr. 1916.*

Von 1 bis 7 pCt. gesunder Menschen sind Träger des Klebs-Löffler'schen Bazillus. Die Minimaldosis des Antitoxins für ein Kind soll 5000 Einheiten sein. Für schwere Fälle beträgt die Dosis 30000. Es wird auf die Gefahr des Aushustens des Intubationsrohrs bei Kehlkopfdiphtherie hingewiesen und auf die schweren Nebenverletzungen und Dekubitus aufmerksam gemacht, welche dem ungeschickten Gebrauch des Rohrs folgen können. Die Tracheotomie ist der Tubage vorzuziehen, weil sie vor dem möglichen Erstickungstod beim Aushusten des Intubationsrohrs schützt.

OTTO T. FREER.

42) **Ludw. Otto Gottfried König. Diphtheriebehandlung in den Jahren 1903 bis 1913 im Diakonissenhaus Dresden.** *Diss. Jena 1915.*

Statistische Daten über 631 Fälle; Sterblichkeit 10,9 pCt.; im Pubertätsalter und darüber nur 3,2 pCt., dagegen im ersten Lebensjahr 66 pCt., im zweiten 23 pCt., im dritten 15 pCt., Stenosen 163, davon wurden 103 tracheotomiert (Mortalität dieser 32,3 pCt.). Die Arbeit enthält noch weiter Angaben über Myokarditis, Albuminurie, Lähmungen usw. DREYFUSS.

43) **Berg** (Berlin-Lichtenberg). **Beitrag zur Behandlung der Diphtherie.** *Med. Klinik. No. 12. 1916.*

Neben den üblichen Ausspritzungen und Pinselungen mit Wasserstoffsuperoxyd und intravenösen Heilseruminjektionen wurde die Diphtherie auch mit Serum lokal behandelt. SEIFERT.

44) **Felix Ramond** und **B. de la Grandière. 'Sensibilitätsstörungen im Verlauf der Diphtherie. (Troubles de la sensibilité au cours de la diphthérie.)** *Société médicale des hôpitaux. 13. Oktober 1916.*

Verff. haben in vier Fünftel aller Diphtheriefälle Sensibilitätsstörungen beobachtet; es scheint sogar, als ob solche bei schwerer und mittelschwerer Diphtherie immer vorhanden sind. FINDER.

e I) Kehlkopf und Luftröhre.

45) **A. Onodi** (Budapest). **Probleme der Kehlkopfinnervation.** *Archiv f. Laryng. u. Rhinol. Bd. 30. H. 3. S. 241.*

In vorliegender Arbeit finden wir eine Zusammenfassung der experimentellen Tatsachen, sowie die klinischen und pathologischen Beobachtungen über die zentrale und periphere Innervation des Kehlkopfes. Es zeigt sich dabei, wie gross noch die Zahl der nicht erledigten Fragen bezüglich der Kehlkopfinnervation ist, und nicht minder gross ist die Schwierigkeit, die bisherigen experimentellen Ergebnisse auf diesem Gebiete mit den pathologischen und vielfach sehr mangelhaften klinischen Beobachtungen in Einklang zu bringen, so dass eine Grundlage zur Aufstellung pathologischer Gesetze bisher unmöglich erscheint. In dieser Beziehung hat auch die grosse Zahl der im Laufe des Krieges vorgekommenen Kopfschüsse, Gehirnläsionen, Eiterungen der Gehirnhäute usw. zur Klärung der komplizierten Lehre der zentralen Kehlkopfinnervation nichts beigetragen.

B. BAGINSKY.

46) **M. Weingärtner** (Berlin). **Ueber Laryngozelen.** Mit 3 Tafeln u. 10 Textfiguren. *Archiv f. Laryng. u. Rhinol. Bd. 30. H. 3. S. 293.*

Unter Laryngozele verstehen wir lufthaltige Erweiterungen des Sinus Morgagni, also supraglottische mit Flimmerepithel ausgekleidete Hohlräume und nach v. Hippel unterscheiden wir präformierte, d. h. solche, welche in der Anlage schon vorhanden sind, und solche, welche im Anschluss an eine Erkrankung des Kehlkopfes entstanden sind. Zu den bisher beschriebenen 28 Fällen von Laryngozelen fügt W. zwei eigene Beobachtungen hinzu; der erste Fall betrifft eine 64jährige Frau, welche wegen Erstickungsgefahr zur Aufnahme kam und bei der

links aussen am Halse eine das vordere Halsdreieck ausfüllende, prall elastische Geschwulst von fast Hühnereigrösse zu konstatieren war. Die ausgeführte Punktion ergab, ebenso wie die Röntgenuntersuchung als Inhalt Luft und W. legt besonders Gewicht darauf, festzustellen, dass die Röntgenstrahlen einwandfrei Aufschluss geben können da, wo die Diagnose zwischen Laryngozele und Zyste schwankt. Etwaige differential-diagnostische Momente und die therapeutischen Encheiresen werden ausführlich besprochen. Der zweite Fall betrifft einen 39jährigen Mann, bei dem die Obduktion eine blasige Dilatation des Morgagni'schen Ventrikels ergab. In diesem Falle gelang der Versuch, die Luftblase im Röntgenbild festzuhalten, nicht.

B. BAGINSKY.

47) **R. Steiner. Papillom des Kehlkopfs.** Verein Deutscher Aerzte in Prag, Sitzung vom 4. Februar 1916. *Deutsche med. Wochenschr. No. 28. S. 867. 1916.*

65jähriger Mann, dem vor 5 Jahren ein in der Mitte des rechten Stimmbandes sitzendes etwa erbsengrosses Papillom (myxofibromatöses Stimmbandpapillom) entfernt worden war. Seit etwa 3 Monaten Hustenreiz, Heiserkeit, nach dem Ohr ausstrahlende Schmerzen, zuletzt stärkere Atemnot. Laryngoskopisch: Fast die ganze linke Kehlkopfhälfte ausfüllendes Papillom. Erörterung der in Frage kommenden Behandlungsmethoden. Für seinen Fall ist Verf. wegen der Grösse der Geschwulst für das endolaryngeale Verfahren auf direktem Wege mittelst Schwebelaryngoskopie.

Bemerkenswert ist, dass auf der rechten Seite kein weiteres Rezidiv aufgetreten ist.

R. HOFFMANN.

48) **E. Schmiegelow. Papilloma malignum laryngis.** *Nordisk Tidskrift for oto-rhino-laryng. Bd. 1. No. 1. 1916.*

Verf. betont die Schwierigkeit der Diagnose dieser Krankheit und die Notwendigkeit einer mikroskopischen Untersuchung des Tumors vor jedem Eingriffe; nur wenn eine grosse Reflexirritabilität eine Probeexzision unmöglich macht, darf man auf diese Untersuchung verzichten.

Er berichtet über einen eigenen Fall von Kehlkopfneubildung bei einem 52jährigen Manne, die, trotzdem sie „mikroskopisch betrachtet vollständig wie ein gutartiges Papillom aufgebaut ist, einen ausgesprochen malignen Verlauf nimmt". Aus der Literatur hat Verf. einige analoge Fälle gesammelt und berührt zum Schluss die alte Frage betr. die Umbildung benigner Geschwülste in maligne infolge endolaryngealer Eingriffe und spricht die Meinung aus, dass es sich bei solcher Umbildung wahrscheinlich um bösartige Kehlkopfpapillome handelt.

Die Behandlung dieser Tumoren soll schon von Anfang sehr energisch sein und man darf nicht zögern, das ganze Organ zu entfernen.

E. STANGENBERG.

49) **Levinstein** (Berlin). **Zur Pathologie und Therapie der „Epiglottitis acuta traumatica abscedens".** *Zeitschr. f. Laryng. Bd. 8. H. 3. 1916.*

Es handelt sich um die ausführliche Krankengeschichte eines Falles von Abszess der Epiglottis, entstanden bei einer 22jährigen Patientin im Anschluss an eine Verletzung der lingualen Epiglottisfläche durch eine Brotkrume (Kriegsbrot). Bei der Inzision Entleerung von Eiter. Gegen die sehr hochgradigen

Beschwerden — Schmerzen stechenden Charakters, ähnlich der Peritonsillitis, heftiges Druckgefühl im Hals, Husten — empfiehlt Verf. Antiphlogistica, Narcotica und möglichst frühzeitige Inzision. SCHLITTLER.

50) **Fahr** (Hamburg). **Tuberkulöse Zerstörung der Epiglottis.** *Med. Klinik. No. 43. S. 1140. 1916.*

Bei den 4 Kehlköpfen mit ausgedehnter tuberkulöser Zerstörung der Epiglottis bestanden klinisch keinerlei Schluckbeschwerden, anatomisch keine Aspirationen in der Lunge. Das beweist, dass beim Schlucken das Heben des Kehlkopfes unter die nach hinten gehobene Zungenhinterwand völlig genügt, um auch ohne Kehldeckel einen ausreichenden Verschluss des Kehlkopfeinganges herzustellen. SEIFERT.

51) **Hill Hastings. Kehlkopftuberkulose und Tuberkulin. (Tuberculosis of the larynx with special reference to the use of tuberculin.)** *The Laryngoscope. Mai 1916.*

Verf. macht die geläufige unbewiesene und unbeweisbare Behauptung, dass Kehlkopftuberkulose selten oder nie primär sei, und sagt, dass sorgfältige Lungenuntersuchung immer den primären Herd in der Lunge entdecke. (Ref. hingegen hat eine Anzahl von Kehlkopftuberkulösen beobachtet, wo auch die genaueste Untersuchung einen Lungenherd nicht finden konnte, und wo die Behauptung, ein solcher müsse dennoch da sein, ohne Autopsie nicht aufrecht zu halten war.)

Verf. sagt, dass das Fehlen von Kehlkopftuberkulose bei Kindern eine beachtenswerte Tatsache sei. (Ref. fand Kehlkopftuberkulose bei einem 11jährigen Knaben. Andere haben wohl mehr Fälle gesehen.)

Trotz seines grossen Materials in Kalifornien glaubt Verf. sich nicht bestimmt über den Heilwert des Tuberkulins bei Kehlkopftuberkulose aussprechen zu können, meint aber, die Wirkung kleinster Dosen sei günstig. OTTO T. FREER.

52) **Ernst Kromayer. Isolierte subkutane Trachealruptur.** *Diss. Leipzig 1915.*

Diese Form von Verletzung stellt eine grosse Seltenheit dar; es sind nur wenige Fälle bekannt. Der vorliegende betraf einen 11jährigen Knaben, der beim Stabringen ausglitt und sich das obere, abgerundete Endstück der Stange mit grosser Gewalt gegen die linke Seite des Halses stiess. Sofort Emphysem an Kopf, Hals, Brust und schliesslich über das Skrotum bis zum Oberschenkel. Operation in Lokalanästhesie. Am nächsten Tag Medianschnitt vom Jugulum bis zum unteren Rand der Schilddrüse. Ueberall entweicht Luft aus dem Gewebe. An der linken Seite der Trachea unterhalb der Schilddrüse findet sich in der Hinterwand gerade am Ansatz der Pars membranacea in die Pars cartilaginea ein 3—4 cm langer Längsriss ohne die geringste Blutung. Starkes Herauspfeifen der Luft. Sofortige Vernähung der Schleimhaut mit mehreren Katgutknopfnähten. Tamponade der Wunde. Einzelne Hautnähte. Das Hautemphysem wird an verschiedenen Stellen punktiert und die Luft ausgedrückt. Glatte Heilung. DREYFUSS.

53) **Heinrich Hamacher. Zur Histologie der Trachealkarzinome.** *Diss. Giessen 1915.*

Ausführliche histologische Beschreibung eines Gallertkarzinoms der Trachea bei einem 30jährigen Mann, der unter Dyspnoe zugrunde ging.

Erörterungen über die Frage der Stellung dieser Geschwulst in Beziehung auf die sogenannten Zylindrome.

DREYFUSS.

54) W Hommel. **Die Syphilis der Trachea und der Bronchien und ihre Diagnose durch die Tracheobronchoskopie.** *Monatsschr. f. Ohrenheilk. S. 783 u. Diss. Freiburg 1914.*

Beschreibung von 2 Fällen von Trachealsyphilis; literarische Zusammenstellung der bisher durch direkte Tracheobronchoskopie diagnostizierten Fälle.

DREYFUSS.

55) E. Knutson. **Fall von Corpus alienum bronchi. Bronchopneumonie. Tod.** Aus dem Bericht der Abt. f. Hals-, Nasen- u. Ohrenkrankh. des Krankenhauses Sabbatsberg in Stockholm. *Oto-laryng. Meddelanden. Bd. 2. H. 3. August 1916.*

5jähriger Knabe. Aufgenommen am 19. 11. Tod am 4. 12. Vor 5 Wochen hatte Patient eine eiserne Schraube inhaliert.

Status am 19. 11. Schlechtes Aussehen mit starkem Husten; linke Lunge ohne Anmerkung; rechte Lunge: Dämpfung von Spina scapulae mit schwacher Respiration. Durch Röntgen wurde die Lage des Fremdkörpers festgestellt.

Nach Tracheotomia inferior wurden zweimal Versuche gemacht, den Fremdkörper zu entfernen; dies gelang jedoch nicht und nach dem zweiten starb der Patient. Die Sektion zeigte, dass die Schraube, von Granulationen umgeben, im Ende eines Bronchus dritten Ranges zu finden war.

E. STANGENBERG.

56) Chevalier Jackson (Pittsburgh, Pa.) **Bronchiektasien und bronchiektatische Symptome als Folge von Fremdkörpern. (Bronchiectasis and bronchiectatic symptoms due to foreign bodies.)** *Pennsylvania med. journ. August 1916.*

Nach der Ansicht Jackson's sollte kein Fall von Bronchiektasis behandelt werden, ohne dass vorher die Anwesenheit eines Fremdkörpers ausgeschlossen wurde. Das gilt nicht nur für kleine Kinder, sondern auch für Erwachsene, wofür nach beiden Richtungen hin sehr lehrreiche Beispiele gebracht werden. Auch in Fällen von chronischer Bronchitis, Lungentuberkulose, Lungenabszess und chronischem Husten ist zunächst die Anwesenheit eines Fremdkörpers auszuschliessen.

FREUDENTHAL.

e II) Stimme und Sprache.

57) K. Schurzmann. **Zwei Betrachtungen über die Sprache.** *Stimme. Bd. 10. H. 10. Juli 1916.*

Sch. betont die Wichtigkeit einer gesunden und schönen Sprache für den Kunstgesang, erklärt ihre Vorbedingungen und ihr Zustandekommen und weist darauf hin, dass fehlerhaftes Sprechen oft die Ursache von Stimmfehlern ist.

Ferner macht Sch. darauf aufmerksam, dass, seit die grosse Masse des Volkes vom Theater auf das Kino heruntergekommen ist, ihr die Möglichkeit, gut und richtig sprechen zu hören, ganz wesentlich eingeschränkt wurde.

NADOLECZNY.

58) **Fröschels** (Wien). **Zur Frage des Wesens der Stotterbewegungen.** *Med. Klinik. No. 39. 1916.*

Im Gegensatz zu anderen Autoren wird vom Verf. die Tatsache festgestellt, dass sich die Embolophrasien nur bei veralteten Fällen von Stottern finden.

SEIFERT.

59) **Fröschels** (Wien). **Ueber den derzeitigen Stand der Frage des Stotterns.** *Zeitschr. f. d. ges. Neurol. u. Psych. Bd. 33. S. 319. 1916.*

Ziemlich weit ausholender historischer Ueberblick. Darnach bespricht F. die Ansichten neuerer Autoren über die Aetiologie des Stotterns, hierauf seine eigenen, in verschiedenen Arbeiten der letzten Jahre niedergelegten. — Bezüglich der Therapie hält F. von den sogenannten gymnastischen Methoden (Gutzmann, Kleske, Liebmann), dass sie vor allem suggestiven Wert hätten; auch mit anderen Suggestivmethoden seien Heilerfolge zu erzielen. Es scheine ihm eindeutig hervorzugehen, dass die allermeisten Stotterfälle nicht durch Krämpfe, sondern durch Fehlbewegungen, die anfänglich auf dem Boden zentralen Ideenausfalls entstehen und später durch eine Kombination von Verkennung des Uebels mit Sprechfurcht bewusster und unterbewusster Art genährt wurden, zu erklären sind.

Erhebung genauester Anamnese unter besonderer Beachtung der einzelnen Form des Stotterns sei notwendig.

DREYFUSS.

60) **Albert Liebmann. Sprachstörungen bei Kriegsteilnehmern.** *Vorlesungen über Sprachstörungen. H. 10. Berlin 1916. (O. Coblentz.) 109 S. Preis 3 M.*

Aneinanderreihung von 21 Krankengeschichten mit kurzen Epikrisen, teils nach Kopfverletzungen, teils nach Schockwirkung usw., 10 Fälle von Stottern, 6 Aphasien, 3 „Stummheiten mit Aphonie", 2 Fälle von undeutlicher Sprache mit häufigem Versprechen. Ein Teil der Aphasien konnte nicht zu Ende behandelt werden. Die Erfolge der Uebungsbehandlung werden hervorgehoben und an zahlreichen Beispielen die Art der aphasischen Sprachstörung und ihrer Besserung aufgezeigt. Die Erfolge bei Stotterern waren zufriedenstellend, natürlich nicht absolut gut, da es sich zum Teil um frühere Stotterer handelt. Die Fälle von Stummheit und Aphonie wurden mit Uebungsbehandlung zum Teil geheilt, zum Teil gebessert und gingen bisweilen in Stottern über, wie das ja bekanntlich vorkommt. Zur Beseitigung der Aphonie benutzt L. das Verfahren von Gutzmann: Kompression des Kehlkopfs beim Intonationsversuch.

NADOLECZNY.

61) **Fritz Kaufmann** (Mannheim). **Die planmässige Heilung komplizierter psychogener Bewegungsstörungen bei Soldaten in einer Sitzung.** *Münchener med. Wochenschr. No. 22. S. 802—806.*

Diese wichtige Arbeit kommt für den Laryngologen in Betracht wegen der Anwendung der Methode bei Aphonien und Stummheit. K. bedient sich mit ausnahmslosem Erfolg bei ganz veralteten Fällen der Ueberrumpelungsmethode, die aber gleichzeitig mit der Wiedererziehung der Funktion verbunden ist. Sein Vorgehen setzt sich aus 4 Teilvorgängen zusammen: 1. Suggestive Vorbereitung durch Arzt, Personal, geheilte Kranke. 2. Anwendung kräftiger Wechselströme unter Zuhilfenahme reichlicher Wortsuggestion. Die Elektroden liegen an indifferenten Körper-

teilen, z. B. Kreuzbeingegend und Arm, nicht Kehlkopf! 3. Strenges Innehalten der militärischen Formen unter Benutzung des gegebenen Subordinationsverhältnisses und Erteilen der Suggestionen in Befehlsform. 4. Unbeirrbar konsequente Erzwingung der Heilung in einer Sitzung und wenn sie eine oder mehrere Stunden dauert. Der Wille des Arztes wird dem Kranken aufgezwungen. Der schmerzhafte Strom erzeugt psychischen Schock und dient so als Hilfsmittel. NADOLECZNY.

f) Schilddrüse.

62) **Couvoisier** (La Chaux-de-Fonds). **Ueber den Einfluss von Jodthyreoglobulin und Thyreonukleoproteid auf den Stoffwechsel und das Blutbild des Myxödems und des Basedow.** *Berner Diss. 1916.*

Es wurde mit einem Fall von ausgesprochenem Myxödem und Kretinismus und mit zwei Fällen von typischem Basedow mittlerer Schwere experimentiert. Die Ergebnisse sind folgende.

Myxödem: Unmitteibar nach Darreichung des Thyreonukleoproteiles mässig N-Retention. Das Blutbild erlitt starke Abweichung von der Norm. Die ohnehin veränderten neutrophilen Leukozyten nahmen noch mehr ab, die schon vermehrten Lymphozyten noch mehr zu.

Verabreichung von Thyreoglobulin bewirkte dagegen Vermehrung der Stickstoffausscheidung und eine Ueberführung des Blutbildes zur Norm, d. h. Vermehrung der neutrophilen Leukozyten, und Abnahme der Lymphozyten. Das Gemisch beider Substanzen verbesserte das Blutbild noch mehr.

Basedow: Jodthyreoglobulin vermehrte die Stickstoffausscheidung. Das für Basedow typische Blutbild und der ganze Zustand dieser beiden Patienten wurde verschlechtert.

Das Thyreonukleoproteid bewirkte eine Verminderung der N-Ausscheidung, aber keine Besserung des Blutbildes. JONQUIÈRE.

63) **K. Norregaard. Etwas über Thyreoditis.** *Ugeskrift for laeger. 1915.*

Nur wenige Krankheiten scheinen dem Verf. so interessant zu sein wie der rätselhafte Symptomenkomplex, der sich gruppiert um die Glandula thyreoidea und Struma, Morbus Basedowii und Myxödem. Rätselhaft sind noch diese Krankheiten in ihrer Entstehung und in ihrem Zusammenhang mit einander. Dass wir es mit einem Intoxikationsprozess zu tun haben, bezwetfelt wohl niemand, ob es sich hier um eine Autointoxikation handelt oder ob die Intoxikation von bestimmten Bakterien oder von anderen äusseren Agentien stattfindet, wissen wir nicht.

Besonders hat sich Verf. für die Bedeutung dieser Krankheit als Familienkrankheit interessiert und für ihr Verhältnis zu Geisteskrankheiten in den Familien und zu anderen Krankheiten und zwar zu Nervenkrankheiten und Krankheiten der oberen Luftwege.

Verf. gibt einen kurzen Bericht über das Verhältnis der Krankheit in diesen Beziehungen bei 35 (34 Frauen und 1 Mann) von ihm beobachteten Fällen und besonders lenkt er die Aufmerksamkeit auf den Zusammenhang zwischen Thyreoiditis und Tuberkulose resp. Cancer. STANGENBERG.

64) **Fritz Reif. Ueber einen Fall von Adenoma tubulare papilliferum der Schilddrüse.** *Diss. Strassburg 1916.*

9 Jahre altes Mädchen mit einem innerhalb $1^1/_2$ Jahren wachsenden Kropf. Starke Atembehinderung. Während der Operation Asphyxie, welche die Tracheotomie benötigt. Luftaspiration, Kollaps. Exitus.

Die histologische Untersuchung ergab, dass kein normales Schilddrüsengewebe mehr vorhanden war, sondern es in der Hauptsache schlauchförmige, langgestielte Bildungen, mit Zylinderepithelien ausgekleidet, waren. Auch war starke Neigung zu Papillenbildung vorhanden; diese papillenartigen Vorsprünge trugen mehrfach geschichtete Zylinderepithelien.

Die Schilddrüse hatte dabei normal funktioniert, denn es waren in vivo weder Zeichen von Hyperthyreoidismus, noch von Myxödem zu konstatieren.

Die Arbeit schliesst mit Erörterungen über Beziehungen dieser Geschwulstart zu den bekannten Langhans'schen Formen. DREYFUSS.

65) **Curt Morgenstern. Beitrag zum Bild der Schilddrüsentuberkulose.** *Diss. München 1913.*

Beschreibung des Falles einer 50 Jahre alten Frau.

Besprechung der Schwierigkeit der Differentialdiagnose gegenüber der Struma maligna. Im vorliegenden Fall war — auch nach histologischer Untersuchung — die Diagnose Karzinom gestellt worden, bis der dauernde operative Heilerfolg zu einer nochmaligen histologischen Untersuchung des Präparats und zur Rektifikation der Diagnose Veranlassung gab. DREYFUSS.

g) Oesophagus.

66) **Marco Schröter. Ueber einen Fall von kongenitalem Verschluss der Speiseröhre mit Oesophagotrachealfistel.** *Diss. Zürich 1914.*

Beschreibung des Präparats unter Beigabe eines Photogramms. Der Oesophagus besteht aus zwei Teilen, einem oberen, der in einen erweiterten Blindsack überführt, und einem unteren, der wenig über der Bifurkation aus der hinteren Trachealwand hervorkommt und in normaler Weise in den Magen mündet. Ausserdem bestand Atresia ani. DREYFUSS.

67) **Josef Kleinmanns. Ein Fall von angeborener Atresie des Oesophagus.** *Diss. Bonn 1914.*

Beschreibung eines Präparats aus dem Bonner pathologischen Institut. Blindes Enden des oberen Teils; Abgang des unteren Teils aus einer fistelförmigen Oeffnung der Hinterwand der Trachea. DREYFUSS.

68) **C. E. Benjamins** (Utrecht). **Eine einfache Methode zur Ermittelung einer Speiseröhrenverengerung.** Mit 8 Textfiguren. *Archiv f. Laryng. und Rhinol. Bd. 30. H. 3. S. 319.*

Verf. lässt kleine an einem Seidenfaden befestigte Kugeln schlucken, welche unter pathologischen Verhältnissen in der Verengerung der Speiseröhren stecken bleiben. Ein Satz von 5 Kügelchen in der Dicke von 7—11 mm Durchmesser und

12—14 mm Längenmasse reicht für die vorliegenden Zwecke aus; die Kügelchen sind hohl, aus Kupfer und vernickelt. Neben der Ermittelung der Stenose sollen diese Kügelchen neben der Oesophagoskopie auch zur Röntgenuntersuchung mit Bismutbrei benutzt werden. Im Röntgenzimmer soll das Kügelchen die Bismutkapsel mit Erfolg ersetzen. B. BAGINSKY.

69) **Heiderich. Strang zwischen Oesephagus und rechtem Bronchus.** Niederrhein. Ges. f. Natur- u. Heilkunde zu Bonn, med. Abt., Sitzung v. 15. Nov. 1915. *Deutsche med. Wochenschr. No. 11. S. 339. 1916.*

Der Strang beginnt mit breiter Basis am Oesophagus, dessen Längsmuskelfasern teilweise in den Strang umbiegen. Er heftet sich an der Rückwand des rechten Bronchus, etwa 2 cm von der Bifurkation entfernt an. An der Abgangsstelle des Stranges zeigt der Oesophagus eine trichterförmige Ausbuchtung, welche schräg abwärts in einen kurzen, für eine feine Sonde leicht durchgängigen, in der Achse des Stranges verlaufenden, und in den rechten Bronchus mit einer feinen runden Oeffnung einmündenden Kanal führt. Die Verbindung zwischen Speiseröhre und Bronchus ist nach H. auf eine ganz frühe Entwicklungsstörung zurückzuführen. Anhaltspunkte für eine Entstehung im Verlauf eines krankhaften Prozesses fanden sich nicht. R. HOFFMANN.

70) **Uffenorde. Oesophagus-Fremdkörper.** Med. Ges. zu Göttingen, Sitzung v. 3. Februar 1916. *Deutsche med. Wochenschr. No. 26. S. 807. 1916.*

Gaumenplatte mit zwei Zähnen im oberen Oesophagus eines 41jährigen Mannes. Vor vier Tagen in der Nacht plötzlich Halsschmerzen und Unmöglichkeit etwas zu schlucken. Rachenorgane frei, im Hypopharynx Schwellung und Schleimeiter. Ringknorpel von aussen sehr druckempfindlich. Wegen abgelaufener tuberkulöser Prozesse an mehreren Organen wird an tuberkulöse Perichondritis des Ringknorpels gedacht. Bei der Oesophagoskopie, die gleichzeitig zur Einflössung von Nahrung benutzt wird, wird der fast ganz von stark phlegmonös entzündeter Schleimhaut verdeckte Fremdkörper entdeckt und entfernt. R. HOFFMANN.

71) **Thost. Fremdkörper im Oesophagus.** Aerztl. Verein zu Hamburg, Sitzung v. 10. Novbr. 1915. *Deutsche med. Wochenschr. No. 11. S. 337. 1916.*

Es handelte sich um ein bezw. zwei aneinander geklebte Pfennigstücke, die ein $3^1/_2$jähriger Knabe beim Spielen verschluckt hatte, und die auf ösophagoskopischem Wege entfernt wurden. R. HOFFMANN.

72) **Charles J. Imperatori** (New York). **Die Endoskopie des Oesophagus und der oberen Luftwege bei Kindern. (Endoscopy of the esophagus and upper air passages in children.)** *New York state journ. of med. September 1916.*

Verf. bespricht zuerst die Indikationen zur Untersuchung des Oesophagus: Akute Dysphagie und Aphagie, sowie seltene Fälle von retropharyngealem Abszess (die ersten beiden weisen auf einen Fremdkörper hin), ferner Narbenstenosen des Oesophagus, die durch ätzende Flüssigkeiten erzeugt waren. Zur Ausführung der Oesophagoskopie benutzt er für die oberen Teile das Jackson'sche Spekulum. Dann werden die Indikationen zur Untersuchung der oberen Luftwege, d. h. des Larynx

und der tracheobronchialen Verzweigung angegeben. (Ref. möchte hier nochmals darauf aufmerksam machen, dass Larynx und Trachea doch eigentlich nicht zu den oberen Luftwegen gehören, sondern dass man sie mittlere Luftwege nennen sollte, gar nicht zu sprechen von den Bronchien.) Zu diesen Indikationen zählt Imperatori: Plötzlich auftretende Dyspnoe als Zeichen von Fremdkörpern, nicht zu verwechseln mit Laryngismus stridulus, ferner akute Heiserkeit, die meistens im Gefolge einer entzündlichen Reaktion bei Diphtherie, oder bei akuter Tonsillitis Retropharyngealabszess usw. auftritt, ferner Dyspnoe aus verschiedenen Gründen (Papillome, Diphtherie usw.), ferner tracheale oder bronchiale Diphtherie, lang andauernder Husten und schliesslich Fälle von Lungenabszess nach Tonsillektomie, wie sie gerade hier in New York im letzten Jahre beobachtet wurden.

Zur Untersuchung des Kehlkopfes benutzt Verf. das Jackson'sche Spekulum, zu Operationen im Innern des Larynx aber zieht er die Schwebelaryngoskopie nach Killian vor.

Bei der Ausführung der Bronchoskopie, für die nie irgend ein Anästheticum gegeben wird, macht Verf. darauf aufmerksa,m dass man auf die Atmung achten solle. Tiefe Inspirationen oder plötzliche Vermehrung der Atemzüge sind eine Warnung, dass man sich auf gefährlichem Boden befindet. Die Gefahr einer Perforation in die Pleura hinein ist sehr gross und solche Fälle sind vorgekommen. Experimente an Hunden, die Verf. ausführte, zeigten einen Kollaps beider Lungen, und die meisten gingen in 3 Minuten oder früher zu Grunde. In der diesem Vortrage folgenden Diskussion sprachen:

S. Yankauer (New York), der bei Kindern über einem oder höchstens zwei Jahren immer die allgemeine Narkose vorzieht. Ferner berichtet Y. über eine Nadel, die tief unten in den kleinen Bronchien sass. Y. führte sehr vorsichtig eine Sonde ein, um die Nadel zu lokalisieren. Aber in dem Moment, in dem er die Nadel zu berühren glaubte, traten plötzlich Konvulsionen ein. Als er dann versuchte, mit einer Zange den Fremdkörper zu fassen, traten wiederum Konvulsionen ein, an denen die P. zu Grunde ging. Es ist möglich, meint Y., dass die Nadel die Pleura berührte und so die Konvulsionen auslöste.

John E. MacKenty (New York) ist gleichfalls für allgemeine Narkose, ausgenommen in den Fällen, in welchen nur eine sehr kurze Untersuchung zu machen ist.

FREUDENTHAL.

Namen-Register.*)

*) Die fett gedruckten Zahlen verweisen auf Publikationen des Betreffenden, die dünn gedruckten auf Zitate, Diskussionen etc.

L.

M.

N.

O.

Sach-Register.

C.

D.

E.

F.

G.

H.

I.

K.

L.

M.

N.

O.

P.

R.

S.

U.

V.

W.

Y.

Z.

Für die Redaktion verantwortlich Prof. Dr. G. Finder, Charlottenburg, Augsburger Str. 38.
Druck von L. Schumacher, Berlin N. 4.





Internationales Centralblatt

für

Laryngologie, Rhinologie

und verwandte Wissenschaften.

Unter ständiger Mitarbeiterschaft

von

W. Albrecht (Tübingen), **L. Bayer** (Brüssel), **G. Bradt** (Berlin), **Calamida** (Mailand), **O. Chiari** (Wien), **R. Dreyfuss** (Strassburg), **O. T. Freer** (Chicago), **W. Freudenthal** (New York), **v. Gilse** (Haarlem), **Gontier de la Roche** (Toulon), **F. Hanszel** (Wien), **H. Hecht** (München), **R. Hoffmann** (Dresden), **G. Jonquière** (Bern), **R. Kotz** (München), **Ino Kubo** (Fukuoka), **Lautmann** (Paris), **E. J. Moure** (Bordeaux), **Nadoleczny** (München), **Polyak** (Budapest), **Schlittler** (Basel), **O. Seifert** (Würzburg), **W. Sobernheim** (Berlin), **A. von Sokolowski** (Warschau), **E. Stangenberg** (Stockholm), **R. Steiner** (Prag), **Tapia** (Madrid)

herausgegeben

von

GEORG FINDER

Berlin.

Dreiunddreissigster Jahrgang.

Januar — Dezember 1917.

Berlin 1917.

Verlag von August Hirschwald.

NW., Unter den Linden 68.



Inhalt.

I. Referate.

Seite

II. Kritiken und Besprechungen.

III. Kongress- und Gesellschaftsberichte.

IV. Nekrologe.

V. Briefkasten.

Jahrgang XXXIII. Januar 1917. No. 1.

Internationales Centralblatt

für

Laryngologie, Rhinologie

und verwandte Wissenschaften.

Unter ständiger Mitarbeiterschaft

von

W. Albrecht (Tübingen), **L. Bayer** (Brüssel), **Calamida** (Mailand), **O. Chiari** (Wien), **R. Dreyfuss** (Strassburg), **O. T. Freer** (Chicago), **W. Freudenthal** (New York), **v. Gilse** (Haarlem), **Gontier de la Roche** (Toulon), **F. Hanszel** (Wien), **H. Hecht** (München), **R. Hoffmann** (Dresden), **G. Jonquière** (Bern), **Ino Kubo** (Fukuoka), **Lautmann** (Paris), **E. J. Moure** (Bordeaux), **Nadoleczny** (München), **Polyak** (Budapest), **Schlittler** (Basel), **O. Seifert** (Würzburg), **W. Sobernheim** (Berlin), **A. von Sokolowski** (Warschau), **E. Stangenberg** (Stockholm), **R. Steiner** (Prag), **Tapia** (Madrid)

herausgegeben

von

GEORG FINDER

Berlin.

Monatlich erscheint eine Nummer.
am Schlusse des Abonnementsjahres Titel, Namen- und Sachregister.
Preis des XXXIII. Jahrgangs (Januar—Dezember 1917) **15 Mark.**

Berlin 1917.
Verlag von August Hirschwald.
NW., Unter den Linden 68.

Verlag von **August Hirschwald** in Berlin.

BARTH, Oberstabsarzt Dr. Ernst, **Die neuropathischen Störungen der Atmung.** (Sonderabdruck aus der Senator-Festschrift.) gr. 8. 1904. 1 M. 60.

— — **Die Lehre vom Tonansatz auf Grund physiologischer und anatomischer Untersuchungen.** Mit 3 Tafeln und 20 Figuren im Text. (Sonderabdruck aus dem Archiv für Laryngologie. 16. Bd. 3. Heft.) gr. 8. 1904. 2 M.

BERTHOLD, Prof. Dr. E., **Die intranasale Vaporisation.** Ein neues Verfahren zur Stillung lebensgefährlichen Nasenblutens und zur Behandlung schwerer Erkrankungen der Nase und der Kieferhöhle. gr. 8. 1900. 1 M. 60.

BLUMENFELD, Dr. F., **Spezielle Diätetik und Hygiene des Lungen- und Kehlkopf-Schwindsüchtigen.** gr. 8. 2. Aufl. 1909. 2 M. 80.

BRUCK, Dr. Franz (Berlin-Charlottenburg), **Aphorismen für die hals-, nasen- und ohrenärztliche Praxis.** 8. 1911. 1 M.

BUKOFZER, Dr. M., **Die Krankheiten des Kehlkopfes.** gr. 8. 1903. 4 M. 60 Pf.

— — **Zur Hygiene des Tonansatzes** unter Berücksichtigung moderner und alter Gesangsmethoden. (Sonderabdruck aus dem Archiv f. Laryngologie, XV. Bd.) gr. 8. 1904. 80 Pf.

BUSSENIUS, Stabsarzt Dr. W., **Die Mit- und Nachkrankheiten des Kehlkopfes bei akuten und chronischen Infektionen.** gr. 8. 1902. 1 M.

BUSSENIUS, Stabsarzt Dr. W. u. Dr. H. COSSMANN, **Das Tuberculin TR.** Seine Wirkung und seine Stellung in der Therapie der inneren und äusseren Tuberkulose. Aus d. Klinik f. Hals- u. Nasenkranke d. Kgl. Charité. gr. 8. 1898. 4 M.

EWALD, Geh. Med.-Rat Prof. Dr. C. A. und Geh. Med.-Rat, Prof. und Direktor des pharmakologischen Instituts, Dr. A. HEFFTER, **Handbuch der allgemeinen und speziellen Arzneiverordnungslehre.** Auf Grundlage des Deutschen Arzneibuches 5. Ausgabe und der neuesten ausländischen Pharmakopöen. Mit einem Beitrag von Prof. Dr. E. Friedberger. Vierzehnte, gänzlich umgearbeitete Auflage. gr. 8. 1911. Geb. 18 M.

FRAENKEL, Prof. Dr. A., und Dr. J. GEPPERT, **Ueber die Wirkungen der verdünnten Luft auf den Organismus.** Eine Experimental-Untersuchung. gr. 8. Mit 1 Taf. in Kupferdr. u. 2 Holzschn. 1883. 3 M.

FRAENKEL, Prof. Dr. Bernh., **Gefrierdurchschnitte zur Anatomie der Nasenhöhle.** 17 Quarttafeln in Photogravure mit erl. Text. 1891. 25 M.

GUTTMANN's, Dr. Paul, **Lehrbuch der klinischen Untersuchungs-Methoden** für die Brust- und Unterleibsorgane mit Einschluss der Laryngoskopie. Herausgegeben von Priv.-Dozent Dr. F. Klemperer. Neunte verbesserte und vermehrte Auflage. gr. 8. 1904. 10 M.

HOLMES, Dr. Gordon, **Die Geschichte der Laryngologie** von den frühesten Zeiten bis zur Gegenwart. Uebersetzt von Dr. Otto Koerner. gr. 8. 1887. 2 M.

JAEGER, Oberstabsarzt Prof. Dr. H., **Die Cerebrospinalmeningitis als Heeresseuche** in ätiol., epidemiol., diagnost. und prophylaktischer Beziehung gr. 8. Mit 33 Texttafeln. 1901. (Bibliothek v. Coler-v. Schjerning, IX. Bd.) Geb. 7 M.

KRAUSE, Prof. Dr. H., **Die Erkrankungen der Singstimme,** ihre Ursachen und Behandlung. Nach Referat vom internat. Kongress in Moskau. 8. 1898. 1 M.

KUTTNER, Dr. A., **Die nasalen Reflexneurosen und die normalen Nasenreflexe.** gr. 8. 1904. 6 M.

LEWIN, Prof. Dr. L. und Dr. H. GUILLERY, **Die Wirkungen von Arzneimitteln und Giften auf das Auge.** Handbuch für die gesamte ärztliche Praxis. Zweite vervollständigte Auflage. gr. 8. Mit Textfiguren. Zwei Bände. 1913. 38 M.

Internationales Centralblatt

für

Laryngologie, Rhinologie

und verwandte Wissenschaften.

Jahrgang XXXIII. Berlin, Januar. 1917. No. 1.

I. Referate.

a) Allgemeines, obere Luftwege.

1) **Peiper** (Greifswald). **Die Behandlung der akuten Entzündungen der Luftwege bei Säuglingen.** *Deutsche med. Wochenschr. No. 8. S. 213. 1916.*

Die Erkältungskrankheiten des Säuglings beruhen meistens auf Infektion, aber die Erkältung ebnet den Boden für die Infektion. Daher ist vor allem wichtig in der Prophylaxe die Fortschaffung von Erkältungseinflüssen, sodann ist auf die Möglichkeit der Infektion von Seiten erkrankter Familienmitglieder zu achten, auch die Mutter muss bei Husten und Schnupfen, wenn sie das Kind selbst nährt, die gleiche Vorsicht walten lassen. Die einzelnen therapeutischen Massnahmen bei Rhinitis acuta, bei Nasendiphtherie (2000—3000 I. E. intramuskulär), bei komplizierender Otitis, bei Rhinopharyngitis, Rhinitis luetica, Laryngitis acuta, Pseudocroup, endlich dem Retropharyngealabszess werden erörtert, dabei jedesmal das betreffende Krankheitsbild geschildert. Bezüglich der Einzelheiten der sehr interessanten Arbeit sei auf das Original verwiesen. R. HOFFMANN.

2) **Schede** (Berlin). **Ueber Botulismus.** *Med. Klinik. No. 50. 1916.*

Die Erscheinungen des Botulismus begannen bei den 3 Mitgliedern einer Familie ungefähr 18 Stunden nach dem Genuss von verdorbenem Schinken und führten in 2 der Fälle zum Exitus durch Atmungsstillstand. Das Bild war das einer vorwiegend bulbären Erkrankung, und zwar der motorischen und sekretorischen Regionen. Es waren affiziert die Kerne des dritten, vierten, sechsten, siebenten, neunten, zehnten, zwölften Hirnnervenpaares, dazu kam noch eine Beteiligung motorischer Zentren im Rückenmark und des lebenswichtigen Atemzentrums. SEIFERT.

3) **A. Onodi. Lepra der oberen Luftwege.** *Archiv f. Ohrenheilk. Bd. 99. S. 28.*

Der mit Abbildungen versehene Bericht beschreibt Lepraveränderungen in der Nase, am Gaumen, Uvula, Mandeln, Zunge und Epiglottis und geht auf den Unterschied ein zwischen Lepra tuberosa, nervorum und die Mischform. KOTZ.

4) **Roland Hammond** (Providence, R. I.). **Die Rolle, die die Nase, der Hals und die Nebenhöhlen in der Aetiologie der chronischen infektiösen Arthritis spielen. (The role of the nose, throat and accessory sinuses in the etiology of chronic infectious arthritis.)** *Journ. amer. med. assoc. 25. September 1915.*

Bei 61 Patienten der orthopädischen Abteilung wurde genau nach irgend einem Focus der Infektion gesucht, und alle diese Patienten einem Laryngologen zur Untersuchung und eventuellen Behandlung überwiesen. Das Resultat der operierten Fälle war nicht ermutigend. FREUDENTHAL.

5) **Lehndorff** (Prag). **Erfahrungen über Infektionskrankheiten im Felde.** *Med. Klinik. No. 43. 1916.*

Unter 49 Fällen von Fleckfieber sah Lehndorff bei sechs Fällen ein wohlcharakterisiertes Exanthem im Bereiche des hinteren Teiles des harten Gaumens, der Uvula und der Gaumenbögen. Schwere Laryngitis ist sehr häufig bei Typhus abdominalis. SEIFERT.

6) **W. Sohier Bryant** (New York). **Epidemische Poliomyelitis. (Epidemic poliomyelitis.)** *New York med. journ. 14. Oktober 1916.*

Der Schlüssel zur Verhütung der Krankheit liegt in der Aufgabe, die Nase und den Nasenrachenraum steril zu machen. Die Ausführung dürfte aber nicht so leicht oder erfolgreich sein, wie sich Verf. das vorstellt. FREUDENTHAL.

7) **William H. Newcomb** (New York). **Die Desinfektion der Nase und des Halses bei Poliomyelitis anterior acuta. (Nose and throat desinfection in acute anterior poliomyelitis.)** *American medicine. August 1916.*

Der im hiesigen „Rockefeller Institute“ entdeckte Mikroorganismus, der die Krankheit erzeugt, dringt in den Körper durch die Nase und den Nasenrachenraum. Anscheinend gesunde Personen können diese Keime beherbergen und sie auf andere Personen übertragen. Zur Verhütung empfiehlt daher N. eine Zerstörung der Keime in den genannten Körpergegenden. Es eignen sich dazu Sprays von Hydrog. peroxyd. (1 proz. bei Kindern) oder Menthol in Petrolatum liquidum. Oder auch Applikationen mit der bekannten Lugol'schen Lösung oder mit Ichthyol-Glyzerin. (Leider ist Ichthyol in den Vereinigten Staaten nicht mehr zu haben. Ref.) FREUDENTHAL.

8) **F. Leegard. Fremdkörper in Speiseröhre, Luftröhre und Kehlkopf. (Om fremmedlegemer i spiseror, luftror och strupe.)** *Nordisk tidskrift for oto-rhino-laryngologi. Bd. 1. H. 1.*

Verf. berichtet über 15 Fälle von Fremdkörpern im Oesophagus, 1 Fall von Fremdkörper in der Luftröhre und einem im Larynx. Die 15 ersten Fälle wurden mittels Oesophagoskopie behandelt, und zwar wurde in 10 Fällen der Fremdkörper entfernt, in 5 in den Magen hinabbefördert und spontan entleert. In einem Fall — ein einjähriges Kind betreffend —, in welchem der Fremdkörper 3 Monate lang gelegen hatte, entstand ein periösophagealer Abszess, jedoch trat Heilung ein. In 4 Fällen bestand mehr oder weniger Verengerung infolge früheren Trinkens von Causticis.

Ausführlich beschäftigt sich Verf. mit der Frage von der Röntgendiagnose der Fremdkörper. Er führte zu diesem Zweck mehrere Versuche aus, indem er verschiedene Objekte selbst herunterschluckte und 20 bzw. 25 cm von der Zahnreihe entfernt photographieren liess. Es ergab sich, dass Gummigegenstände und Zahnplatten von vulkanisiertem Kautschuk ein deutliches Bild auf der Röntgenplatte geben, ebenso kleine Glasgegenstände; bei knöchernen Gegenständen muss man sehr vorsichtig mit dem Urteil sein. Es ist in allen Fällen leichter, ein positives Resultat zu erzielen, wenn der Fremdkörper den oberen Teil der Speiseröhre passiert hat und in die verhältnismässig transparente Region zwischen Wirbelsäule und Herz eingetreten ist, da er weiter oben leicht verborgen bleibt, besonders durch die Klavikula. Verkalkte Drüsen können leicht für einen Fremdkörper gehalten werden.

Der Fremdkörper des Larynx wurde vermittels der Schwebelaryngoskopie entfernt.

FINDER.

b) Nase und Nasenrachenraum.

9) **R. Landsberger. Das Wachstum der Nase und die Deviation des Septums.** *Archiv f. Anatomie u. Physiologie. 1915. Suppl.*

Bei seinen Untersuchungen und Tierversuchen gelangt Verf. zu folgendem Schluss: Eine Deviation des Septums ist bedingt durch den schiefgewachsenen Vomer. Dieser schiefgewachsene Vomer ist die Folge ungleich entwickelter Oberkieferhälften, indem die Verschiedenartigkeit ihres Breitenwachstums und ihr Höhenunterschied an der Sutura palatina ausschlaggebend ist. Die Ungleichheit der Oberkieferhälften resultiert aber aus einer Asymmetrie der Zahnentwicklung, wobei andere Ursachen nicht ausgeschlossen sein sollen.

Wenn auch später durch funktionelle Anpassung die Zähne zwischen Ober- und Unterkiefer einen annähernd normalen Zusammenschluss gewonnen haben, so erinnert doch eine vorhandene Ungleichheit der Gesichtshälften bei einem erwachsenen Menschen oder eine nachweisbare Deviation des Septums an eine ehemals bestandene Asymmetrie in der Zahnentwicklung.

FINDER.

10) **Marx. Untersuchungen zur Bakteriologie der Nase.** *Zeitschr. f. Ohrenheilkunde. Bd. 72. S. 37.*

Aus den vorsichtig angestellten Untersuchungsreihen ergab sich, dass das Naseninnere stets Bakterien enthält und zwar am häufigsten den Staphylococcus albus. Eine bakterizide Wirkung des Nasensekretes liess sich in keinem Fall nachweisen. Verf. nimmt an, dass die Keimarmut der Nase teils durch den mechanischen Reinigungsprozess, teils durch die relative Keimarmut der Luft zu erklären ist.

KOTZ.

11) **Kyle. Kurzer Hinweis auf die Bakteriologie der Nasennebenhöhlen. (A brief reference to the bacteriology of the nasal accessory sinus disease.)** *California state journ. of med. Juni 1916.*

Autor betont die Tatsache, dass Nebenhöhlenerkrankungen eher auf allge-



meinen Erkrankungen wie rein lokaler Ursache beruhen mögen. Bei Ozaena findet er Schwierigkeiten zwischen Perez (B. rhinosepticus, Horn) und Friedländer Varietäten zu unterscheiden. Er ist der Meinung, dass der Perez-Bacillus häufiger gegenwärtig ist wie früher angenommen.

HORN.

12) **A. Göz. Ein Fall von beiderseitiger Choanalatresie beim Neugeborenen.** *Zeitschr. f. Ohrenheilk. Bd. 63. S. 44.*

Verf. hat in der Literatur 3 hierher gehörige Fälle gefunden und berichtet über einen vierten in der Heidelberger Klinik beobachteten. Es handelte sich um beiderseitigen knöchernen Verschluss, der mittels Trephine durchbohrt wurde. Anfänglicher Erfolg gut, später wieder Dyspnoe. Das Kind wurde nun regelmässig mit Zelluloidbougies bougiert.

Im Anschluss daran Bericht über 3 andere Fälle von Choanalatresie bei Erwachsenen.

FINDER.

13) **Lorenz Seffrin. Ueber die kleinsten noch wahrnehmbaren Geruchsmengen einiger Riechstoffe beim Hund.** *Zeitschr. f. Biologie. Bd. 65 und Diss. Giessen 1915.*

Verf. hat zu dieser experimentellen Arbeit, deren Studium Jedem, der sich für diese Frage interessiert, zu empfehlen ist, auch vergleichende Untersuchungen am Menschen angestellt. Er fasst seine Ergebnisse folgendermassen zusammen:

Der Mensch ist bei Prüfung der Mehrzahl der reinen Riechstoffe dem Hunde überlegen, er hat selbst noch in Verdünnungen eine deutliche Wahrnehmung, wo der Hund nicht mehr reagiert. Dagegen ist der Hund bei gewissen, nicht genau definierbaren Riechstoffgemischen tierischen Ursprungs (Hundeblut, Urin einer Hündin, Presssaft verschiedener Fleischsorten) dem Menschen um sehr viel voraus. — Beigefügt ist noch eine Tabelle der Minima perceptibilia reiner und gemischter Riechstoffe beim Hunde.

DREYFUSS.

14) **O. Levinstein. Ein Fall von traumatischer Anosmie.** *Archiv f. Laryng. Bd. 23. H. 3.*

Die Anosmie trat auf im Anschluss an Commotio cerebri infolge von Fall auf Hinterkopf mit Bewusstlosigkeit; die Nase zeigte keine Spuren von Verletzung. Es handelte sich höchstwahrscheinlich um eine Anosmia traumatica intracranica bzw. um eine auf Fraktur eines Teiles der Schädelbasis selbst, der Lamina cribrosa beruhende Anosmie.

FINDER.

15) **Gustav Hofer** und **Karl Kofler. Ueber Behandlungserfolg und Dauerheilung der genuinen Ozaena durch Vakzination.** *Wiener klin. Wochenschr. No. 37. 1916.*

Verff. geben in tabellarischer Form eine Uebersicht über die Erfolge in 50 mittels ihrer Vakzine behandelten Fällen. Etwa 18 pCt. der Fälle verhielten sich refraktär, bei den übrigen Fällen fällt vor allem das vollständige Verschwinden des Fötors auf; die Krustenbildung hat in den meisten Fällen abgenommen. Verff. meinen, dass durch die Vakzination das fötorerregende Moment getroffen

sei, und zwar im Sinne einer völligen Zerstörung oder aber einer Abschwächung desselben.

Ferner erörtern Verff. im Anschluss an einige von Hajek gelegentlich einer Demonstration in der k. k. Gesellschaft der Aerzte in Wien gemachte Einwände die Begriffe „Dauerheilung“ und „Heilung“ bei Ozaena. Den besten Beweis dafür, dass man auch bei Ozaena von einer dauernden Heilung sprechen könne, liefern nach Ansicht der Verff. die von ihnen vorgestellten Fälle, bei denen eine normale, krustenfreie, feuchtglänzende Schleimhaut zu sehen ist. HANSZEL.

16) **J. M. West. Erfahrungen an mehr als 480 intranasalen Tränensackoperationen in Fällen von Dakryostenose.** *Zeitschr. f. Augenheilk. S. 219. 1916.*

W. bezeichnet als Vorteile der intranasalen Tränensackoperation folgende:

1. Die physiologische Funktion des Tränenweges wird wiederhergestellt, so dass nicht nur eine Eiterung des Sackes, eine Tränenfistel oder eine Phlegmone ausgeheilt wird, sondern nachher auch die Tränen, wie normalerweise durch die Nase abfliessen können.
2. Nach der Wiederherstellung des physiologischen Abflusses nach der Nase verschwinden die pathogenen Bakterien.
3. Eine sogenannte Sondenkur wird vermieden.
4. Die Tränendrüse wird geschont.
5. Ein Hautschnitt oder eine Auskratzung von aussen mit event. Narbe oder Keloid wird vermieden.
6. Bei Phlegmonen und Fisteln wird dem Patienten der schmerzhafte tägliche Verbandwechsel, der nach der äusseren Operation nötig ist, erspart.
7. Die ganze Behandlung nach der intranasalen Operation dauert gewöhnlich nur eine Woche.
8. Die meisten Fälle können ambulatorisch operiert werden.

DREYFUSS.

17) **Krückmann. Ueber gleichzeitige Verwundungen der Augen- und der Kieferhöhle.** Aus der Kriegstagung der ungar. ophthalmol. Ges. in Budapest, 11. Juni 1816. *Archiv f. Augenh. Bd. 81. Ergänzungsh. S. 113.*

Bei Oberkieferbrüchen infolge von Schussverletzungen kann der Splitterbruch bis in die Hinterwand der Stirnhöhle sich fortsetzen. Da alle derartigen Frakturen mit Infektionen verknüpft sind, so pflegen sich nicht selten auch in der betroffenen — gleichseitig oder andersseitig gelegenen — Stirnhöhle Entzündungen und Eiterungen einzufinden. Es ist nun eine Eigentümlichkeit dieser Hinterwandsfissuren, dass sie zunächst nur bindegewebig vernarben, und dass es zu einer Kallusbildung gar nicht oder sehr spät kommt. Wenn nun nach einiger Zeit die Stirnhöhlenschleimhaut operativ angegriffen wird, so wird fast regelmässig auch die dünne bindegewebige Narbe verletzt und somit einer Meningitis Tür und Tor geöffnet. Kr. hofft, dass es mittels Röntgenverfahrens gelingt, diese feinen Risse der Stirnhöhlenhinterwand aufzudecken. Er weist ferner darauf hin, dass man bei ausgedehnten Verletzungen der Augenhöhle, der Nase und des

Oberkiefers und des Gaumens sehr oft eine schnelle und ausgiebige Erleichterung verschaffen kann, wenn man vom Zahnarzt einen Obturator anfertigen lässt, der als Bolzen vom Gaumen aus durch die Oberkieferhöhle in die Augenhöhle vorgeschoben wird. So wird Kauen, Schlucken und Sprechen erleichtert.

Kr. bespricht dann die Ausfüllung grosser Gesichtsdefekte durch Unterfütterung mit Faszienläppchen aus der Oberschenkelfaszie, eventuell mit Teilen der Darmbeinschaufel. Allerdings können Spätinfektionen dabei eintreten.

Weiter betont Kr. die Notwendigkeit einer gründlichen Revision der Zähne und des Zahnfleischs auf Karies und eitrige Prozesse, um Infektionen und Verletzungen der Oberkieferknochen zu vermeiden, da von solchen faulen Zähnen Osteomyelitis und Venenthrombosen ausgehen können. DREYFUSS.

18) **F. Aubinau. Forcierte Eröffnung des Nasenkanals in der Behandlung des Dakryozystitis.** *Arch. d'ophthalm. S. 33. 1916.*

A.'s Verfahren ist folgendes: Nach Eröffnung der Fossa sacci lacrymalis werden die Wände des Sackes und die umliegenden Gewebe kurettiert, dann wird durch Einführung einer Bowman'schen Sonde oder einer Chalazionkurette der Verlauf des Tränennasenkanals kenntlich gemacht und schliesslich der knöcherne Kanal mit der Kurette von Chatellier forziert, welche mit dem scharfen Rande nach vorn in die Nasenhöhle eindringen soll. Schliesslich wird ein Gazetampon in den Kanal eingeführt, der nach 48 Stunden entfernt wird. Der Patient kann nach 14 Tagen entlassen werden. FINDER.

19) **Erich Würfel. Beitrag zur Kenntnis rhinogener Orbitalentzündungen mit besonderer Rücksicht auf deren endonasale Behandlung.** *Diss. Königsberg 1913.*

Beschreibung von Orbitalentzündungen, die in 5 Fällen von der Stirnhöhle, in 7 von den Siebbeinzellen und in 1 Fall von der Kieferhöhle ausgingen. Das Material entstammte der Königsberger Augenklinik (Krückmann) und Ohrenklinik (Stenger). Die Behandlung erfolgte je nach Indikation auf endonasalem oder äusserem Wege. DREYFUSS.

20) **Heinrich Stern** (Thun). **Beitrag zur Kenntnis der Osteome der Orbita.** *Zeitschr. f. Augenheilk. S. 75. 1916.*

50jährige Frau. Tumor in seiner grössten Länge über 6 cm. Derselbe ging von der rechten Stirnhöhle aus und verengte auch die Nasenhöhle in ihren oberen Partien. Entfernung nach Krönlein, da das Auge amaurotisch war.

DREYFUSS.

21) **Lyndon H. Landon** (Philadelphia, Pa.). **Die Rolle des Rhinologen in der Chirurgie der Hypophyse. (The role of the rhinologist in hypophysial surgery.)** *Pennsylvania med. journ. Juni 1916.*

Die Hypophyse gehört zu jenen Drüsen, deren ungeheure Bedeutung noch sehr wenig verstanden wird. Die eigentümliche Lage derselben bringt es mit sich, dass viele andere Organe in Mitleidenschaft gezogen werden, wenn sie selbst erkrankt ist.

Landon operierte 15mal nach der von Hirsch angegebenen transsphenoidalen Hypophysotomie. Für die Orientierung bei der Operation sind genaue Röntgenbilder notwendig. Exakteste Asepsis. 3 bis 4 Tage vor der Operation häufige Duschen mit Kal. hypermangan. (1:8000). Lokale Anästhesie, submuköse Resektion des Septums und Eröffnung des Sinus sphenoid. Dann wird zwischen beiden Blättern der Septumschleimhaut ein langes, mit einer kleinen elektrischen Lampe am Ende versehenes, selbsthaltendes Nasenspekulum eingeführt. Wenn das Spekulum voll geöffnet wird, sieht man den Sinus in seiner vollen Ausdehnung vor sich (der Vomer war vorher entfernt worden). Durch das Spekulum wird nun die Operation zu Ende geführt. Der Boden der Sella turcica wird mit einem Meissel durchbrochen und die Oeffnung nach allen Richtungen erweitert. Die Drüsenkapsel wird inzidiert und deren Inhalt blossgelegt. Dann kommt der schwierigste Teil: die Entfernung des Neoplasmas. Teile desselben können mit der Kurette entfernt oder in toto exzidiert werden. Zysten werden entleert usw. L. ist gegen jede Drainage. Seine Resultate sind ermutigend. FREUDENTHAL.

22) **Albert** (Königsberg). **Die Schussverletzungen der Kieferhöhle.** *Zeitschr. f. Laryng. Bd. 8. H. 3. 1916.*

Ausführliche Schilderung dreier Fälle von Schussverletzungen der Kieferhöhle — 2 Längs- und 1 Querschuss (Röntgenbilder) —, bei denen starke Knochensplitterung mit konsekutiven Erscheinungen von Pyämie und Sepsis operatives Eingreifen indizierte. Heilung. SCHLITTLER.

23) **H. Busch. Ein Fall von Aneurysma der Art. maxillaris interna nach Schussverletzung.** *Passow's Beiträge. Bd. 9. H. 1/2. 1916.*

Ein Granatsplitter hatte den Boden der Orbita durchschlagen (Bulbusenukleation), die Kieferhöhle durchquert und nach Verletzung der hinteren Wand zu einer Zerreissung der Art. max. int. und zur Bildung eines Aneurysmas geführt. Zwei Monate später gaben Schwellung der Wange, Fieber, sowie Trübung der Kieferhöhle im Röntgenbild Indikation zur Probepunktion, wobei tödliche Blutung erfolgte. SCHLITTLER.

24) **A. C. Heath** (St. Paul, Minn.). **Eine neue Methode, das Antrum mittels eines Troikarts zu reinigen. (New method of antral cleaning with trochar.)** *Journ. amer. med. assoc. 7. Oktober 1916.*

H. schlägt vor, eine nicht zu kleine Kanüle in das Antrum einzuführen, die beiden Nasenflügel mit dem Finger fest zu schliessen und dann den Patienten stark blasen zu lassen. FREUDENTHAL.

25) **Alfr. Brüggemann. Ueber Rachenmandeltuberkulose bei Erwachsenen.** *Zeitschr. f. Ohrenheilk. Bd. 63. S. 29.*

Verf. hat drei Fälle von Tuberkulose der Rachenmandel bei kräftigen älteren Leuten beobachtet, deren Beschwerden und äusserer Habitus absolut nicht für bestehende Tuberkulose sprachen. In allen drei Fällen war die Rachenmandeltuberkulose die erste nachweisbare Lokalisation der Tuberkulose; zwei Fälle hält Verf.

für primär, den dritten für sekundär bei anfänglich latenter, später nachgewiesener Lungen- und Kehlkopftuberkulose. Da die Beschwerden bei Rachenmandeltuberkulose wenig charakteristisch sind, so sollen Patienten mit Rachenbeschwerden stets im Nasenrachenraum, eventuell mit Hilfe des Velotraktors, untersucht werden.

FINDER.

c) Mundrachenhöhle.

26) **Zlocisti** (Berlin). **Die ulcero-gangränösen Stomatitisformen des Skorbuts.** *Med. Klinik. No. 46. 1916.*

Als das Ergebnis der auf 6 Fälle sich beziehenden Beobachtungen, von denen 4 der Noma ähnlich sich gestalteten, zeigt sich, dass das Salvarsan bei den (skorbutischen) ulcero-gangränösen Stomatitisformen mit Aussicht auf Erfolg angewendet werden kann. Auch bei der Noma wird durch das regelmässig beim Auftreten der ersten gangränös-stomatitischen Erscheinungen angewendete Salvarsan ein wesentlicher schädigender Faktor beseitigt, dergestalt, dass unter Umständen nur die mechanisch-konsekutiven Nekrosen zurückbleiben. Allerdings sind therapeutische Erwartungen nur an grosse Dosen (Neosalvarsan 0,9 g) zu knüpfen.

SEIFERT.

27) **Siebenmann** (Basel). **Lordose der Halswirbelsäule als Schluckhindernis. Demonstrationen.** *Korresp.-Blatt f. Schweizer Aerzte. No. 37. 1916.*

Die auf Larynxhöhe liegenden Wirbelkörper überdachen den Kehlkopf und liefern so ein laryngoskopisches Bild, wie es bei kräftig entwickelter Struma retropharyngea gesehen wird. Mehrtägige Sondenbehandlung (Bougierung) bewirkt eine leichte Besserung des Schluckens.

JONQUIÈRE.

28) **J. Sch. Jabrow. Ueber retropharyngeale Tuberkulose.** *Diss. Königsberg 1914.*

Frau von 26 Jahren. Linke hintere Rachenwand vorgewölbt, anscheinend fluktuierend. Im übrigen Nase, Rachen und Kehlkopf normal. Aeussere Drüsen nicht zu fühlen. Nach der Inzision kein Eiter, sondern Granulationsmassen. Histologische Untersuchung ergibt Riesenzellen. Der Rachen heilt aus. In beiden Oberlappen der Lunge Tuberkulose.

DREYFUSS.

29) **A. Rethi. Fall eines grossen retropharyngealen Lipoms.** *Archiv f. Ohrenheilk. Bd. 99. S. 34.*

Der faustgrosse Tumor, der den Pat. wegen Atembeschwerden und Schnarchen zum Arzt führte, war von der Zungenbeingegend ausgehend submukös gelegen und konnte durch Pharyngotomia lateralis entfernt werden.

KOTZ.

30) **Pässler** (Dresden). **Die chronischen Infektionen im Bereiche der Mundhöhle (Tonsillen, Zähne, Nebenhöhlen) und der Krieg, insbesondere ihre Bedeutung für die Wehrfähigkeit und für die Beurteilung von Rentenansprüchen.** Kriegsärztl. Abend in Berlin, Sitzung vom 6. Juli 1915. *Berliner klin. Wochenschr. No. 29. S. 778. 1915.*

P. weist auf die auffallend geringe Beachtung der scheinbar unbedeutenden, aber sehr häufigen Eiterungen in der Mundhöhle hin (chronische eiterige Tonsil-

litis, Pulpitis, Periostitis, alveoläre Pyorrhoe) und die eiterigen Prozesse in den Nebenhöhlen. Immer sind es Streptomykosen, andere Keime, wie Staphylo- Pneumokokken, Influenza-Diphtheriebazillen, werden nur nebenbei gefunden. Die Folge der chronischen Tonsillitiden sind häufige Anginen. Der Krieg hat da gezeigt, dass diese auch im Winter trotz vieler Erkältungsmöglichkeiten selten auftraten. Der Grund liegt nach P. darin, dass dieselben nicht durch Kältewirkung, sondern durch mechanische und toxische Reizung ausgelöst werden. Eine Hauptrolle spielt dabei der scharfe Staub der Grossstadt, namentlich Kohlen-, aber auch Kieselstaub. Eine solche Einwirkung fällt im Kriege fort. Auch Katarrhe sind aus demselben Grunde im Felde selten.

Dasselbe beobachtet man auch sonst. Leute, die an häufigen Anginen leiden, verlieren diese schon am ersten Tage, wenn sie ins Gebirge oder an die See kommen.

Anders ist die Einwirkung des Krieges bei den Infektionen der Zähne. Kranke Gebisse leiden sehr.

Wichtiger sind die sekundären Krankheitsprozesse im Körper: rekurrierende Bronchitiden. Wenn ein Rest davon, wie häufig, im Oberlappen zurückbleibt, so erweckt derselbe den Verdacht auf Tuberkulose und es ist dann schwer, solche Leute wieder ins Feld zu schicken.

Der Gelenkrheumatismus schliesst sich gern an krankhafte Zustände der Mundhöhle an. Ueberall ist bisher im Felde die Polyarthritis ohne Bedeutung gewesen. Es fehlen eben in der staubfreien Luft die Anginen. Sehr häufig sind die Zustände am Herzen bei Polyarthritis. Der Krieg ist für das Herz nicht gleichgültig, dank der Erregung des Nervensystems und der Anstrengungen. Das „Kriegsherz“: Uebererregbarkeit, Tachykardie, Extrasystolie, Bradykardie, Druckgefühle, Unruhe, objektlose Angstvorstellungen, Sensationen in der Herzgegend, leichte Geräusche, vasomotorische Erregbarkeit, Ermüdbarkeit und Synkope, wird auch im Frieden beobachtet. Andere Herzaffektionen sind demgegenüber entschieden seltener.

Das Kriegsherz gilt gewöhnlich als Neurose, aber manches spricht dagegen: die Erweiterung, die Extrasystolie, die mitrale Herzfigur.

Dasselbe Bild tritt nach den verschiedensten akuten Infektionen, auch nach Gelenkrheuma auf. Dazu kommen alle Uebergänge zu Endo- und Myokarditiden. Tatsächlich sind es toxische und mykotisch-toxische Zustände, veranlasst durch septische Zustände in der Mundhöhle. Solche Herzzustände sind im Kriege häufiger geworden. Diese Herzen sind minderwertig, den Anstrengungen des Krieges nicht wie denen des Friedens gewachsen. Eine besonders starke Schädigung des Herzens braucht gar nicht vorzuliegen, sehr viele Leute sind nicht nur, sondern bleiben auch dienstfähig. Es kommen sogar im Felde Besserungen vor, wenn die Anginen fortbleiben. Wenn aber die Leute hören, dass sie herzkrank sind und hereinkommen, so wird ihre Aufmerksamkeit auf das Herz gelenkt, das sie vor dem Kriege nicht bemerkt haben. Es ist dann schwer, sie wieder ins Feld zu schicken. Mindestens bleiben Tachykardie, Dyspnoe und Extrasystolie zurück. Unter solchen Kranken leiden besonders die Neurastheniker häufig an Sepsis der Mundhöhle.

Viele vulgäre Erscheinungen sind toxischer Natur. Zahnleiden (nicht bloss kariöse Zähne, auch Fisteln, welche auf eiterige Osteomyelitis hinweisen) beeinflussen auch den Magendarmkanal. In Betracht kommen in dieser Beziehung Dyspepsien, Sekretionsanomalien, besonders Hyperazidität.

Auf solche Kranke hat der Krieg einen schlechten Einfluss. Nach Entfernung der kranken Zähne schwindet die Dyspepsie. Andere wieder können im Felde alles essen, weil im Felde die Anginen fehlen, an denen sie zu Hause litten.

Akute Nephritis ist selten, noch seltener Verschlimmerung chronischer. Häufig sind starke Störungen der Harnentleerung (zeitweise spärliche Harnentleerung ohne Schmerz, plötzlich heller Harn mit den Beschwerden eines Blasenkatarrhes oder einer Nephritis unter Einwirkung der Kälte). Typisch ist der unmittelbare Anschluss an die Exazerbation chronisch septischer Zustände nach Angina.

Alle die genannten toxischen oder toxisch-mykotischen Zustände reagieren auf Sanierung der Mundhöhle. In therapeutischer Beziehung mangelt es an Feldzahnärzten. Bei den kranken Tonsillen sollte man an die Tonsillektomie denken, besonders bei dem häufigen Arbeitsmangel in den Kriegslazaretten. Denn die Leute bleiben auch im Frieden herzkrank und nervös, wenn sie nicht geheilt werden. Das ist möglich, wenn nicht irreparable Zustände bestehen. Daran besteht aber ein grosses Interesse. Wenn solche Herzzustände im Kriege entdeckt werden, so werden Rentenansprüche geltend gemacht. Die Zahl solcher Fälle ist gross. Eine strenge Prüfung ist notwendig. Zudem schreiten diese Prozesse leicht vorwärts, die Myokarditis führt nach 10—20 Jahren zur Herzinsuffizienz. Das gibt eine grosse Belastung des Fiskus.

R. HOFFMANN.

31) **Karl Michel. Phlegmonöse Entzündungen des Rachenrings und des Kehlkopfes.** *Diss. Würzburg 1915.*

Zusammenstellung von 48 Fällen von Peritonsillitis abscedens und 7 Fällen von Zungentonsillenentzündung nach Alter und Jahreszeit ohne Besonderheiten.

DREYFUSS.

32) **O. Levinstein. Angina der Seitenstränge.** *Archiv f. Laryng. Bd. 23. H. 3.*

Der Seitenstrang ist eine Tonsille, die in der Gegend der Plica salpingopharyngea unter dem Einfluss von auf die Rachenschleimhaut gleichmässig einwirkenden Schädlichkeiten entsteht, ebenso wie unter gleichen Umständen auf der übrigen Rachenschleimhaut Granula — „Tonsillen en miniature“ — entstehen. Eine akute Seitenstrangentzündung kann eine bis dahin normale Plica salpingopharyngea befallen und diese in die histologisch charakterisierte Tonsille umwandeln oder der Prozess kann eine bereits durch chronische Entzündung pathologisch veränderte Plica salpingo-pharyngea — also die Seitenstrangtonsille — ergreifen. Es handelt sich in diesem Falle also um eine Angina des in eine Tonsille umgewandelten Seitenstrangs, und zwar kann man auch hier eine Angina fossularis mit eitrigen Pfröpfen in den Fossulae und Angina simplex mit erheblicher Rötung des geschwollenen Seitenstrangs unterscheiden. Das häufig zu beobachtende schwere Krankheitsbild in diesen Fällen macht es äusserst wahrscheinlich, dass hier eine

bakterielle Infektion in Betracht kommt. Verf. bespricht das klinische Bild, Diagnose und Therapie (lokale Adstringentien, galvanokaustische Verschorfung, eventuell instrumentelle Entfernung). FINDER.

33) **Edward Adams** (New York). **Sarkom der Tonsille, nebst Bericht eines Falles. (Sarcoma of the tonsil with a report of a case.)** *Amer. medicine. Mai 1916.*

Der Fall betraf eine Frau von 58 Jahren, bei der grosse Dosen von Radium von aussen und innen angewendet wurden. Am 7. Tage darauf starke Verbrennung, besonders am harten Gaumen. Entfernung der Mandel mit der kalten Schlinge und abermalige Applikation von Radium. Trotzdem baldiges Rezidiv und Exitus letalis wahrscheinlich infolge von Lungenembolie. FREUDENTHAL.

34) **Müller. Die Technik der Tonsillektomie.** *Archiv f. Ohrenheilk. Bd. 99. S. 137.*

Das Wesentliche an der Methode des Verfassers ist das ganz exakte Vorgehen innerhalb der Kapsel. Er beginnt bei nicht instrumentell fixierter Tonsille am hinteren Gaumenpfeiler mit einem ganz kleinen Einschnitt mit der spitzen Mandelschere. Von hier aus lässt er durch vorsichtiges Abdrängen der Mandel mittels Raspatorium die Kapsel überall etwa 1 cm tief einreissen, worauf der obere Pol und der vordere Gaumenbogen losgetrennt wird. Mit der Fasszange und der Brünings'schen Schlinge, deren Draht dann ganz von selbst in der richtigen Schicht weitergleitet, wird die Operation beendet. Diese Methode soll den Eingriff zu einer „spielend leichten und blutlosen Operation“ machen, das Mandelgewebe bis auf den letzten Rest entfernen und ein rasches, vollkommenes Verwachsen der Gaumenbogen gewährleisten. KOTZ.

35) **Thomas R. French** (Brooklyn, N. Y.). **Das Tonsilloskop. (The tonsilloscope.)** *New York med. journ. 20. Mai 1916.*

F. teilt seine Methode der Tonsilloskopie ein in eine äussere und eine innere. Die erstere gebraucht er zum Studium der Tonsille nach der Operation entweder in toto oder in einzelnen Teilen der Mandel. Ein „einfaches“ Mikroskop an einem Lichtschirm und eine starke elektrische Lampe, die beide zusammen suspendiert werden, sind die dazu nötigen Instrumente. Das letztere geschieht, um das Gewebe sofort aseptisch untersuchen zu können.

Zur inneren Tonsilloskopie verwendet F. das kürzeste Jackson'sche Bronchoskop (mit der Lampe am distalen Ende). Das Ende der Tube bringt er dann hinter die Mandel und bekommt so ein brillantes Licht. Ausserdem braucht er noch eine „Tonsillenlampe“, d. h. eine an einem Träger, der am Ende etwas gebogen ist, befestigte kleine einzelne oder doppelte Lampe, die man hinter, über oder unter die Tonsille bringen kann.

Verf. hat mit dieser Methode folgende Zustände studiert: 1. Die normale Tonsille; 2. die „zweifelhafte Klasse“; 3. oberflächliche Abszesse; 4. scheinbar aktive oder grosse Ablagerungen von Detritus und Eiter in begrenzten Gebieten; 5. „beträchtliche“ und 6. „ausgedehnte“ Allgemeinerkrankung. FREUDENTHAL.

d) Diphtherie und Croup.

36) **Walter Misch. Ueber Hemiplegie nach Diphtherie.** *Neurol. Centralblatt. No. 22. 1916.*

Mitteilung von 6 Fällen, die während der letzten grossen Diphtherieepidemie in Berlin gegen Ende 1915 beobachtet wurden. Es handelte sich um äusserst schwere Fälle mit schwerer Allgemeinschädigung, besonders des Zirkulationsapparates. In 5 Fällen fiel der Eintritt der Eintritt der Lähmung auf den 16.—20. Tag der Diphtherieerkrankung. Das Alter schwankte zwischen 4 und 9 Jahren. In 5 der Fälle fanden sich auch Gaumensegellähmungen, in 1 Fall auch eine Schlucklähmung. In der Hälfte der Fälle erfolgte Exitus. In einem zur Sektion gelangten Falle fand sich als anatomische Grundlage Embolie eines Gehirngefässes.

FINDER.

37) **Serog** (Spa). **Zerebellare Ataxie nach Diphtherie.** *Med. Klinik. No. 48. 1916.*

Als Grundlage des ganzen Krankheitsbildes bei einem Soldaten, der an Diphtherie erkrankt war, Heilserum zweimal eingespritzt bekam, ist eine diffuse Enzephalomyelitis anzunehmen, um so mehr, als ausgesprochene spinale Symptome bestanden. Da später auch Erscheinungen von seiten der peripheren Nerven hinzutraten, liegt der eigenartige Fall einer postdiphtherischen Nervenaffektion vor, bei welcher das gesamte Nervensystem betroffen war.

SEIFERT.

38) **Ramond** und **De la Grandière. Sensibilitätsstörungen im Verlauf der Diphtherie. Die diphtherische Hysterie. (Troubles de la sensibilité au cours de la diphthérie. L'hystérie diphthérique.)** *La Presse méd. No. 64. S. 523. 1916.*

Die Sensibilitätsstörungen sind um so häufiger, je schwerer die Diphtherie ist; sie fehlen bisweilen in leichten Fällen. Die nervösen Antezedentien spielen keine Rolle, denn Verff. haben die Sensibilitätsstörungen bei fast allen erwachsenen Kranken beobachtet, die sie behandelt haben. Sie treten bereits am 2. bis 4. Krankheitstage auf. Zuerst zeigen sich sensorielle Störungen, die zuerst doppelseitig, bald einseitig werden und zumeist die linke Seite betreffen: Herabsetzung der Geschmacksempfindlichkeit, dann auch der Berührungsempfindlichkeit auf der Zunge, Hypästhesie auch im Bereich des Gaumensegels, der Wange, des Zahnfleisches, Herabsetzung des Geruchsvermögens, des Sehvermögens ohne Veränderungen des Augenhintergrundes, Einengung des Gesichtsfeldes, Verminderung des Hörvermögens ohne Schwindel und ohne Ohrensausen. Die Störungen der Hautempfindlichkeit sind ebenfalls einseitig; die Anästhesie bzw. Hypästhesie bezieht sich auf Berührung, Wärme und Kälte. Meist sind die Störungen in 8—10 Tagen verschwunden, bisweilen bestehen sie drei Monate lang. Am konstantesten finden sich die Ageusie und die Sehstörungen, dann kommen die anderen Sinnesstörungen und schliesslich die sensiblen Störungen an der Haut. Es handelt sich meist um Hypästhesie, nicht um Anästhesie und zwar sind die Störungen meist einseitig. Bei allen nicht-diphtherischen Anginen fehlen diese Störungen; nur bei der Angina Vincenti finden sich im Anfang Geschmacksstörungen und Konjunktivalanästhesie,

jedoch nicht sehr ausgesprochen und nur sehr vorübergehend. Die Anästhesie hat also einen differentialdiagnostischen Wert; die Konstatierung einer spät auftretenden Ageusie oder einer der sonstigen oben beschriebenen Erscheinungen gestattet die nachträgliche Diagnose bei einer zweifelhaft gewesenen Angina. In prognostischer Beziehung lässt sich sagen, dass ausgesprochene und langdauernde Anästhesien eine schwere Diphtherie voraussagen lassen und umgekehrt.

Die Erscheinungen erinnern völlig an die von Brequet und Charcot als hysterische beschriebenen; Verff. sind der Ansicht, dass es sich hier um eine „toxische oder toxisch-infektiöse Hysterie" handle. Verff. verbreiten sich über die Affinität des Diphtherietoxins für die Nervenelemente. Sie haben das frühzeitige Auftreten von Diphtherietoxin in der Zerebrospinalflüssigkeit konstatieren können. Sie glauben, dass diese Toxine die Hirnzellen soweit beeinflussen, um periphere Sensibilitätsstörungen herbeiführen zu können. Wenn diese Störungen meist linksseitig sind, so komme dies daher, dass die Kranken meist auf der rechten Seite schlafen und so die rechte Hemisphäre in längeren Kontakt mit der toxischen Zerebrospinalflüssigkeit komme.

FINDER.

39) **H. B. Mills J. A. Mendelson** (Philadelphia, Pa.). **Diphtheritische Paralyse. (Diphtheritic paralysis.)** *New York med. journ. 22. April 1916.*

Das erkrankte Kind zeigte eine Paralyse der Hals- und Nackenmuskeln, so dass es nicht kauen, schlucken, noch seinen Kopf gerade halten konnte. Dazu kam eine Lähmung aller Extremitäten, 6 Tage später Pneumonie mit ausgesprochenen Hirnsymptomen (Konvulsionen usw.). Genesung.

FREUDENTHAL.

40) **Kruse** (Leipzig). **Die Verbreitung und Bekämpfung der Diphtherie.** *Münchener med. Wochenschr. No. 35. S. 1253. 1916.*

Eine Uebersicht über die Diphtheriestatistiken zeigt, dass seit dem Jahre 1895 (Einführung der Serumbehandlung) in allen Kulturländern ein rascher Abfall sowohl der Diphtheriemorbidität als auch -letalität (Verhältnis von Sterbe- und Krankheitsfällen) eintrat. An dieser Tatsache können örtlich beschränkte und vorübergehende Schwankungen nichts ändern. Die Heilungsaussichten hängen vor allem von der frühzeitigen Serumbehandlung ab. Es zeigt sich, dass die Lebensgefahr der in den beiden ersten Krankheitstagen Gespritzten zu der erst nach dem vierten Tag Gespritzten etwa im Verhältnis von 1 : 6 steht. Dies muss noch mehr als bisher auf möglichst frühzeitige Serumanwendung hinweisen. Es ist unrichtig, damit bis zum Ergebnis der bakteriologischen Untersuchung zu warten. Die von Behring ins Leben gerufene Bestrebung, eine Dauerschutzimpfung ähnlich der Pockenimpfung zu schaffen, hat noch nicht zum erwünschten Ziel geführt, dagegen ist die prophylaktische Serumgabe in vielen Fällen dringend geboten, denn die wenigen Wochen, in denen der Schutz anhält, sind ja meist die kritischsten. Was die Bazillenträger anbelangt, so haben alle Versuche, sie keimfrei zu machen, schlechte Erfolge. Völlige Absonderung lässt sich natürlich nur selten durchführen. Für Aerzte und Lehrer, die „Nebenträger" sind, empfiehlt Verf., ihren Beruf so lange nicht auszuüben, als sie Bazillen beherbergen, und zwar weniger wegen ihrer Gefährlichkeit, als um Schadenersatzklagen zu vermeiden.

KOTZ.

e 1) Kehlkopf und Luftröhre.

41) **Rob. Dreyfuss. Normale und krankhafte Verknöcherungen im Kehlkopf und Trachea.** *Bruns' Beiträge zur klinischen Chirurgie. Bd. 102. H. 2. 1916.*

Verf. hat 68 männliche und weibliche Kehlköpfe auf den Zeitpunkt der Verknöcherung und auf die Lokalisationen derselben untersucht. Er kommt in der Hauptsache zu denselben Ergebnissen wie Chievitz (Arch. f. Anat. u. Physiol. 1882), nämlich dass die Art der Ossifikation des Kehlkopfknorpels nach bestimmten Gesetzen vor sich geht, die Luftröhre dagegen sehr unregelmässige Verhältnisse aufweist. Jedoch glaubt er, dass der Beginn noch um einige Jahre früher zu setzen ist, als Chievitz annimmt, nämlich beim Manne schon mit dem Eintritt der Pubertät, bei der Frau erst gegen das 20. Lebensjahr. Dagegen ist das Tempo der Verknöcherung bei beiden Geschlechtern sehr unregelmässig, so dass man sich bezüglich der Altersbestimmung des Individuums auf Grund des Verknöcherungszustandes sehr täuschen kann, so dass, sobald die Ossifikation etwas vorgeschritten ist, Irrtümer von 10—15 Jahren nicht ausgeschlossen sind. Immerhin zeigt der Mann eine grössere Regelmässigkeit und Stetigkeit im Tempo der Ossifikation. der weibliche Kehlkopf aber verhält sich ganz unzuverlässig.

Was die krankhaften Verknöcherungen anbetrifft, so unterscheidet Verf.: Knorpelgeschwülste, die aber teilweise verknöchern können; grössere oder kleinere Knochenplättchen in Form von Exostosen des Knorpelskeletts oder als frei in der Schleimhaut liegende Gebilde (Tracheopathia osteoplastica), frühzeitige Verknöcherungen des Knorpelskeletts, Hyperostosen desselben oder frei in der Schleimhaut liegende Knochengebilde bei chronischen infektiösen Entzündungsprozessen (Tuberkulose, Syphilis, Sklerom).

In den Knorpelgeschwülsten finden sich — abgesehen von den hier sehr seltenen Chondromyxomen und Chondrosarkomen — fast ausnahmslos auch Verknöcherungen. Die Unterscheidung zwischen Enchondromen und Ekchondromen ist nach Verf. fallen zu lassen. Bei den sogenannten Exostosen des Kehlkopfs wird wohl immer der Natur des Mutterbodens entsprechend Knorpel mikro- und makroskopisch nachzuweisen sein. Verf. beschreibt einen von ihm beobachteten Fall von Exostose der Epiglottis. Was die Aetiologie der Chondrome anbelangt, so kommt Verf. auf Grund seiner Kenntnisse über Zeit, Zeitmass und geschlechtliche Eigenart der Ossifikationsvorgänge, sowie in Hinblick der grossen Präponderanz des männlichen Geschlechts — nach der bisherigen Literatur 33 Männer und 5 Frauen — zu dem Ergebnisse, dass es sich um eine verspätete missgeleitete Ossifizierung handelt.

Die Frage der Tracheopathia osteoplastica hat Verf. selbst in zwei Publikationen (Arch. f. Laryng., Bd. XXIII und Passow's Beiträge usw., 1915) bearbeitet.

Was die abnormen Verknöcherungen bei Tuberkulose, Syphilis, Sklerom betrifft, so ist es die Frage, ob durch diese Erkrankungen des Kehlkopfs Verknöcherungen der Kehlkopf- bzw. Luftröhrenschleimhaut begünstigt werden. Verf. beschreibt zwei in seinem Besitz befindliche Präparate, die die ossifizierende Wirkung des tuberkulösen resp. syphilischen Prozesses zeigen.

FINDER.

42) **Hermann Cox. Ueber die Varianten des normalen Kehlkopfbildes.** *Diss. Rostock 1915.*

Fortsetzung der statistischen Untersuchungen von Ellenbeck (Inaug.-Diss. Rostock 1896) und † Tarnke (Manuskript 1912) aus der Rostocker Ohren- und Kehlkopfklinik. Sie erstrecken sich auf die Epiglottis, den Petiolus, die Stimmbänder, den Sehnenfleck am Processus vocalis, Stellungsanomalien des Kehlkopfs und Anomalien in Gestalt und Lage der Giessbeckenknorpel. DREYFUSS.

43) **Uffenorde. Ein Fall von alkoholischer doppelseitiger Postikuslähmung und ein Fall von doppelseitiger Rekurrenslähmung nach Diphtherie.** *Zeitschr. f. Ohrenheilk. Bd. 72. S. 53.*

Fall 1 betrifft einen 59jährigen Alkoholiker, der wegen Anfälle von Atemnot zum Arzt kam. Besserung nach Alkoholentzug.

Fall 2. Ausser den Larynxerscheinungen zeigt die achtjährige Pat. noch verschiedene andere Lähmungen. KOTZ.

44) **Uffenorde. Kurze Mitteilung über ein Rezidiv bei dem früher veröffentlichten Fall von alkoholischer, doppelseitiger Postikuslähmung.** *Zeitschr. f. Ohrenheilk. Bd. 73. S. 274.*

Ergänzung zu der Mitteilung in Bd. 72, S. 53 der Zeitschr. f. Ohrenheilk. Neuer schwerer Anfall des gleichen Patienten, wodurch Tracheotomie nötig wurde. KOTZ.

45) **Zange. Rekurrenslähmungen und Schussverletzungen.** Med.-naturwissenschaftl. Ges. zu Jena, Sitzung vom 9. Dez. 1915. *Berliner klin. Wochenschr. No. 5. S. 125. 1916.*

Drei Fälle von Schussverletzung, bei denen der Rekurrens selbst oder der Vagusstamm durch Infanteriegeschoss verletzt oder geschädigt war.

1. Einschuss rechte Wange, Ausschuss rechter Nacken. Schuss dicht an der Schädelbasis vorbeigegangen. Lähmung des Mundfazialis, des Akzessorius und des Laryngeus inferior. Laryngeus superior intakt, also nicht Läsion des Vagusstammes, sondern der aus dem Akzessorius stammenden motorischen Wurzel des Vagus.

2. Einschuss rechtes Auge, Ausschuss in der Höhe der Vertebra prominens. Das Geschoss hatte die obere und hintere Kieferhöhlenwand durchschlagen, war seitlich des Gaumensegels und der lateralen Pharynxwand schräg nach hinten durch den Hals gedrungen. Das Gaumensegel, die seitliche Pharynxwand und der Sinus piriformis waren mit Blut unterlaufen. Das Gaumensegel gelähmt, ferner totale Rekurrens- und Hypoglossuslähmung.

3. Einschuss im linken Rücken zwischen Schulterblatt und Wirbelsäule. Ausschuss im linken Sinus piriformis, wo man eine Suggilation feststellt. Das Geschoss ist durch Röntgenaufnahmen im Körper nirgends aufzufinden, es ist entweder verschluckt oder ausgespuckt worden. Nach der Verletzung wurde viel Blut aus Mund und Nase verloren. Folge: Rekurrenslähmung links. Hypoglossus-, Sympathikus- und Gaumensegellähmung. Der Sitz der Verletzung des Rekurrens resp. Nervus vagus ist nach Verf. in der Gegend erfolgt, wo diese drei Nerven zusammenlaufen.



Zur Behandlung der Rekurrenslähmung empfiehlt Verf. die Paraffinplastik des Stimmbandes nach **Brünings**, die in zwei Fällen mit Erfolg ausgeführt wurde. Sie macht die Payr'sche Plastik unnötig und ebenso die Nervennaht resp. Neurolysis, die beim Rekurrens sehr schwierig ist und nicht immer Aussicht auf Erfolg bietet.

R. HOFFMANN.

46) **Körner. Beobachtungen über Schussverletzungen des Kehlkopfes. 3. Reihe.** *Zeitschr. f. Ohrenheilk. Bd. 73. S. 27.*

Fall 8. Schrägschuss durch den oberen Teil des Kehlkopfes, Heilung.

Fall 9. Querschuss durch den Kehlkopf mit Verletzung des rechten Stimmbandes, Heilung.

Fall 10. Schrägschuss durch den untersten Teil des Kehlkopfes mit partieller Schädigung des rechten Nervus accessorius Willisii.

Fall 11. Kontusion des Kehlkopfes mit funktioneller Stimmstörung.

Nachtrag zu Fall 5 (Zeitschr. f. Ohrenheilk. Bd. 72. S. 128).

KOTZ.

47) **Bleyl. Zur Kasuistik der Schussverletzungen des Kehlkopfes.** *Zeitschr. f. Ohrenheilk. Bd. 73. S. 22.*

Fall 1. Infanteriegeschoss, zwei Monate lang im Kehlkopf, ohne Beschwerden zu machen, wird durch Thyreotomie entfernt.

Fall 2. Schrapnellschuss durch den Schildknorpel. Perichondritis, Tracheotomie, Heilung.

KOTZ.

48) **E. Barth. Ueber organische und funktionelle Kehlkopfstörungen bei Kriegsverletzten.** Berliner Ges. f. Psychiatrie u. Nervenkrankh., Sitzung vom 13. Dez. 1915. *Berliner klin. Wochenschr. No. 5. S. 120. 1916.*

Verf. demonstriert 11 Fälle von Kriegsverletzten:

Fall 1. Einschuss unter dem linken Auge. Ausschuss hinten am Nacken. Verletzung des linken Nervus vagus, hypoglossus, accessorius: Lähmung und hochgradige Atrophie des linken M. cucullaris und sternocleido, Lähmung der linken Zungenhälfte, der linken Stimmlippe, Hemianästhesie des weichen Gaumens und der hinteren Rachenwand links. Starke Behinderung des Schluckaktes. Kehlkopfsensibilität ungestört, keine Geschmacksstörung. Fall 2. Ebenfalls Schussverletzung an der äusseren Schädelbasis. Schrapnellkugel sass zwischen Atlas und Epistropheus (entfernt). Linksseitige Hypoglossus- und Rekurrenslähmung. Sensibilität des Larynx ungestört. Fall 4. Offizier mit linksseitiger kompletter Rekurrenslähmung durch Halsschuss. Stimme zuerst tonlos, dann schnarrend (Taschenlippenstimme), dann Fistelstimme, dann durch systematische Uebungen Tieferstellen der Stimmlage zu einer normalen, kaum noch auffälligen Bruststimme. Fall 5. Rekurrenslähmung rechts nach Schussverletzung. Stimme zuerst tonlos, dann durch Uebung zwar nicht sehr laut, aber tönend, seit einiger Zeit wieder tonlos. Hysterie oder Fortschritt der Atrophie der gelähmten Stimmlippe, deren auffällige Verschmälerung sich auch im Spiegel feststellen liess. Fall 7. Rauhe Stimme von Charakter der Taschenlippenstimme. Unter den veränderten Taschenlippen fanden sich aber gesunde Stimmlippen. Nach ausgedehnter Kokainisierung sprach Patient normal.

Nach einiger Zeit stellte sich ein Rezidiv ein. Hier handelte es sich um eine funktionelle Stimmstörung bei nur wenig verändertem Kehlkopf, wie sie nach Katarrhen öfter gesehen wird. Fall 11. Linksseitige Rekurrens- und Hypoglossuslähmung, bei der erst durch Stimmübungen ein Erfolg zu erzielen ist. Fall 3, 6, 8, 9 und 10 sind im Sitzungsprotokoll so gekürzt wiedergegeben, dass sich aus ihnen nichts Näheres entnehmen lässt. Beachtenswert ist die an die Demonstration sich anschliessende Diskussion.

R. HOFFMANN.

49) **Alfred Schnabel. Ueber Kehlkopfschüsse.** *Diss. Breslau 1915.*

Beschreibung von vier schweren Kriegsverletzungen, die teils mit Thost'schen Bolzen, teils mit Laryngofissur oder mit partieller Trachealresektion behandelt wurden. Leider sind die Fälle nicht bis zur definitiven Heilung beobachtet.

DREYFUSS.

50) **L. Mahler. Ueber Laryngostomie. (Om laryngostomi.)** *Nordisk Tidskrift for oto-rhino-laryngologi. Bd. 1. H. 1. 1916.*

Verf. gibt eine Uebersicht über die Geschichte der Laryngostomie und würdigt besonders die Verdienste der Lyoner Schule. Er teilt die beiden ersten Fälle in der skandinavischen Literatur mit:

Der erste Fall betrifft ein 17jähriges, wegen Croup tracheotomiertes Mädchen, das seit 13 Jahren die Kanüle trug. Laryngostomie nach der Methode von Ferreri mit Einlegen von Drainröhren steigenden Kalibers brachte Heilung. Nach viermonatiger Behandlung wurden Drain und Kanüle entfernt und $^3/_4$ Jahre nach der Operation wurde Gluck's Plastik gemacht.

Der zweite Fall betraf einen 8jähr. Knaben mit rezidivierenden Papillomen, deren Entfernung 5mal mittels direkter Laryngoskopie vorgenommen war. Laryngostomie mit energischer Entfernung der Papillome und der Schleimhaut, an gewissen Stellen bis zum Knorpel, brachte ein gutes Resultat. 25 Tage nach der Operation konnte das Laryngostoma wieder geschlossen werden; nach 3 Monaten kein Rezidiv.

FINDER.

51) **G. Holmgren. Fall von Cancer laryngis et pharyngis c. metastas. gland. lymph. Operation. Tod.** Aus dem Bericht der Abt. f. Hals-, Nasen- u. Ohrenkrankh. des Krankenh. Sabbatsberg in Stockholm. *Oto-laryngologiska Meddelanden. Bd. 2. H. 3. August 1916.*

44jähr. Frau. Aufgenommen am 22. 2., gest. am 12. 4. 1916. Im unteren Teil des Hypopharynx ulzerierter Tumor, der auch die hintere Larynxwand betraf. Das Innere des Larynx sowohl wie die Stimme ohne Besonderheiten. Mikroskopische Untersuchung: Cancer. Am 26. 2. Operation nach Gluck; es zeigte sich dabei, dass der Tumor sich so tief in die Brust ausdehnte, dass sein unterster Teil nicht entfernt werden konnte. Pat. starb am 12. 4. an Kachexie.

E. STANGENBERG.

52) **Paul Ledermann. Kehlkopfkarzinom auf luetischer Basis.** *Zeitschr. für Ohrenheilk. Bd. 68. S. 20.*

Mitteilung von vier Fällen von Larynxkarziom mit syphilitischer Anamnese.



Verf. äussert die Vermutung, dass die eine Erkrankung zur anderen prädisponiere; besonders glaubhaft erscheint ihm dies bei zwei der Fälle, wo durch vorgehende luetische Prozesse im Larynx eine lokale Disposition geschaffen war. FINDER.

53) **Friedemann** (Langendreer). **Totale subkutane Querruptur der Trachea.** *Münchener med. Wochenschr. No. 35. S. 1261. 1916.*

Ein Bergmann wurde von fallenden Kohlenmassen im Genick getroffen; der Unterkiefer kam auf den Rand eines Wagens zu liegen, so dass der Kopf stark nach hintenüber gebeugt wurde. Die vollkommene Abreissung der Luftröhre geschah unmittelbar unterhalb des Ringknorpels. Bei der 4 Stunden nach der Verletzung vorgenommenen Operation fanden sich die beiden Enden 4 cm weit voneinander entfernt. Sie konnten durch Naht vereinigt, die eingelegte Kanüle am dritten Tag entfernt werden. Heilung. KOTZ.

54) **Flesch. Abguss der Trachea.** K. k. Ges. der Aerzte in Wien, Sitzung vom 11. Juni 1915. *Berliner klin. Wochenschr. No. 29. S. 778. 1915.*

Demonstration eines 18 cm langen Abgusses der Trachea, der Hauptbronchien und eines Teils der Bronchien zweiter Ordnung. Derselbe wurde von dem betreffenden Patienten ausgehustet. Der Patient erkrankte mit hohem Fieber, Tonsillitis, starkem Oedem des weichen Gaumens, Schluckbeschwerden und Heiserkeit. Im schleimig-eitrigen Sekret der Bronchien fanden sich Streptokokken, Staphylokokken und Diplokokken. Nach 6 Tagen wurde der Abguss ausgehustet. Eine Injektion von Diphtherieserum heilte den Patienten nach 6 Tagen R. HOFFMANN.

e II) Stimme und Sprache.

55) **Nadoleczny. Stimme und Schule.** *Monatshefte für den naturwissenschaftl. Unterricht. Bd. 9. H. 3.*

Ausgehend von der Entwicklung der Stimme erörtert Verf. den Stimmumfang im Kindesalter und den grösstenteils in die Schulzeit fallenden Stimmwechsel. Die Beurteilung dieser Vorgänge sowohl im normalen wie im krankhaften Zustande ist schon für den Arzt schwierig. Umsomehr wird von seiten des Lehrpersonals aus Mangel an Sachkenntnis gefehlt. Dauernde Schädigung der Stimmen sind die Folge. Das für die Stimmbildung des Kindes wichtige Moment des vorbildlichen Sprechens des Lehrers findet oft zu wenig Beachtung, denn die Lehrer sind im allgemeinen nicht einmal über die Grundzüge einer richtigen Sprechweise und wohlklingenden Stimmgebung aufgeklärt. Verf. warnt schliesslich vor den immer zahlreicher werdenden Elementen, die sich als Stimmbildner, Pädagogen für Atemgymnastik, hygienisches Sprechen und dergl. ausgeben. Es wäre wünschenswert, dass in den Lehrerbildungsanstalten Phonetik gelehrt und schon die Kindergärtnerin über die Grundzüge von Stimme und Sprache aufgeklärt würde. KOTZ.

56) **Binswanger. Hysterische Sprach- und Stimmstörungen.** Med.-naturwissenschaftl. Ges. zu Jena (Sektion f. Heilk.), Sitzung vom 9. Dez. 1915. *Deutsche med. Wochenschr. No. 17. S. 526. 1916.*

Demonstration einer Reihe von Fällen hysterischer Sprachstörung vom ein-

fachen affektiven Stottern bis zu voller Taubstummheit. In einer hierher gehörigen Beobachtung schwand die schon seit Monaten bestehende Taubstummheit in acht Tagen auf psychotherapeutischem Wege. Nur völlige Isolierung der Kranken mit Fernhaltung aller psychischen Reize, die Erinnerungsbilder an überstandene schreckhafte Ereignisse wecken, kann zum Ziele führen. R. HOFFMANN.

57) **Albert Pflug. Kriegserfahrungen über psychogene Taubheit und Stummheit.** 59 Seiten. *Diss. Heidelberg 1916.*

Pflug stellt die Krankengeschichten von 18 Fällen zusammen, die teils geheilt, teils nicht geheilt wurden. Er betont, dass es sich bei 95 pCt. der Fälle um Leute ohne frühere Hysterie handelt, dass, ausser dem auslösenden Moment, die vorausgegangene Schwächung und Ermattung des ganzen Körpers als Ursache in Betracht kommt. 99 pCt. aller Fälle von psychogener Taubheit, Stummheit und Taubstummheit werden auf Verschüttung nach Granatexplosion zurückgeführt. Er bespricht die Symptomatologie und den Verlauf: Uebergang in Stottern oder Aphonie. Als Behandlung empfiehlt er für frische Fälle zunächst absolute Ruhe und Erzwingung von Schlaf, wenn nötig mit Schlafmitteln und günstige Beeinflussung, Atemübungen bei Störungen der Atmung. Bei veralteten Fällen, die als „Lazarettzüchtungen" beschrieben werden, hatte man an der Heidelberger Klinik mit der bisher geübten Anwendung der Elektrizität im und am Kehlkopf vielfach keinen Erfolg, dagegen mit dem Kaufmann'schen Verfahren (Münchener med. Wochenschr., No. 22, 1916). Bei psychogener Taubheit wird der Ableseunterricht verworfen und schnelles Erlernen des Ablesens (im Gegensatz zur Wiener Schule) als verdächtig für psychogene Taubheit angesehen. NADOLECZNY.

58) **Julius Donath. Kriegsbeobachtungen über hysterische Stimm-, Sprach- und Hörstörungen.** *Mon. f. Psychiatrie u. Neurol. Bd. 40. S. 301. 1916.*

Beschreibung einiger Fälle. Verf. legt sich in therapeutischer Beziehung nicht auf eine bestimmte Methode fest, sondern befürwortet eine der Individualität angepasste Psychotherapie. DREYFUSS.

f) Schilddrüse.

59) **Oswald** (Zürich). **Kommt Hyperthyreoidismus bei vorher völlig Gesunden vor?** *Münchener med. Wochenschr. No. 18. S. 634. 1916.*

Im ganzen wird die Frage vom Verf. verneint; in vielen Fällen lässt sich nicht mit Sicherheit entscheiden, inwieweit Disposition und wieweit äussere Schädigungen für den Ausbruch des Hyperthyreoidismus verantwortlich zu machen sind.

KOTZ.

60) **Rothacker** (Jena). **Einige Fälle von Hyperthyreoidismus, darunter drei von akutem Basedow bei Kriegsteilnehmern, zur Stütze der neurogenen Entstehung dieser Krankheit.** *Münchener med. Wochenschr. Feldärztl. Beilage. No. 3. S. 99. 1916.*

Im Gegensatz zur Theorie der thyreogenen Grundlage sprechen die 6 Fälle für die Entstehung des Basedows auf neurogener Basis. KOTZ.

61) **Bruno Karehnke. Die Therapie der Basedow'schen Krankheit in der Kgl. medizinischen Klinik zu Kiel.** *Diss. Kiel 1915.*

Tabellarische Uebersicht über 52 Fälle, die mit verschiedenen Kuren, ferner medikamentös und auch mit Röntgenbestrahlung behandelt wurden. 12 wurden der chirurgischen Klinik zur Operation überwiesen. DREYFUSS.

62) **C. A. Porter** (Boston). **Die Chirurgie der Schilddrüse. (Surgery of the thyroid gland.)** *Boston med. and surg. journ. 19. Oktober 1916.*

P. teilt die chirurgischen Fälle ein in 1. infektiöse, die selten vorkommen und 2. einfache doppelseitige, diffus hyperplastische oder hypertrophische. Diese sind häufig bei Mädchen während der Pubertät, nicht selten aber auch nach der Heirat und während der Gravidität zu finden. Therapie: Jod, Thyreoidextrakt und Röntgenstrahlen. 3. Fötaladenome, bei denen häufig toxische Erscheinungen seitens des Herzens beobachtet werden. Exophthalmus nicht selten. 4. Zysten. Die richtige Diagnose ist hier besonders wichtig, da die sub 2. angegebene Behandlung kontraindiziert ist. 5. Kolloide Tumoren. Hier feiert die Chirurgie ihre grössten Triumphe. Eine Operation ist indiziert wegen Druckerscheinungen und aus kosmetischen Gründen; Beschreibung derselben. 6. Toxische Strumen oder Hyperthyreoidismus. 2 Typen: a) eine vergrösserte Drüse besteht Monate oder Jahre hindurch und dann treten plötzlich toxische Symptome auf; b) Nervosität, Tachykardie, Palpitationen usw. sind vorhanden, bevor eine Vergrösserung der Drüse nachweisbar ist oder während sich dieselbe entwickelt. Die Indikation bei diesen Fällen ist Operation, Unterbindung usw. FREUDENTHAL

63) **Edward C. Kendall** (Rochester, Minn.). **Neuere Fortschritte in der Erkenntnis des aktiven Bestandteils der Thyroidea; dessen chemische Eigenschaften und Funktion. (Recent advances in our knowledge of the active constituent in the thyroid, its chemical nature and function.)** *Boston med. and surg. journ. 19. Oktober 1916.*

Im Jahre 1914 isolierte Verf. eine Kristallmasse, die 60 pCt. Jod enthielt, das nicht frei im Sekret der Drüse, sondern fest im Proteinmolekül verschlossen ist. Welches ist nun das Verhältnis dieser Masse zur Tätigkeit der Drüse? Die letztere kann man experimentell und klinisch nach 5 Richtungen hin verfolgen: Die Wirkung auf das Wachstum, auf die geistige Tätigkeit, auf die Haut, das Hämoglobin, hauptsächlich aber auf den Stoffwechsel, mit welchem die Wirkung auf das Herz zusammenfällt. Es scheint, dass die ganze Tätigkeit der Drüse sich in dieser Kristallmasse zeigt. Sie ersetzt die Drüse, selbst wenn sie in kleinen Dosen gegeben wird. Myxödem und Kretinismus werden durch dieselbe günstig beeinflusst. Im Ueberschuss gegeben, bringt es Symptome hervor, die an Basedow erinnern. FREUDENTHAL.

64) **W. B. Cannen** (Boston). **Verhältnisse, die die Sekretion der Schilddrüse affizieren. (Conditions affecting secretion of the thyroid gland.)** *Boston med. and surg. journ. 19. Oktober 1916.*

Auf Grund eingehender physiologischer Studien kommt C. zu dem Schluss,

dass die Schilddrüse tätig wird bei Erregungen und Nebennierensekret erzeugt. Es ist daher wahrscheinlich, dass die Thyreoidea bei kritischen Ereignissen funktioniert. Es ist ferner möglich, dass diese Tätigkeit im Falle einer Gefahr eine übertriebene Form der gewöhnlichen Tätigkeit der Drüse darstellt.

FREUDENTHAL.

65) **Walter M. Boothby** (Boston). **Der klinische Wert von Studien des Stoffwechsels bei Thyreoidfällen. (The clinical value of metabolic studies of thyroid cases.)** *Boston med. and surg. journ. 19. Oktober 1916.*

Für klinische Zwecke kann man mit ziemlicher Sicherheit die Wärmeproduktion abschätzen durch Messung und Analyse der ausgeatmeten Luft. Die nach 12stündiger Ruhe und Enthaltung jeglicher Nahrung gewonnene Wärmeproduktion ist als Basalstoffwechsel bekannt. Das Studium des Stoffwechsels ist gerade bei Erkrankungen der Thyreoidea ausserordentlich wichtig. Als Beweis fur den Wert solcher Untersuchungen inbezug auf Diagnose und Therapie werden mehrere Fälle zitiert.

FREUDENTHAL.

66) **Frank H. Lahey** (Boston). **Partielle Thyreoidektomie unter lokaler Anästhesie, Skopolamin und Morphium. (Partial thyroidectomy with local anesthesia, scopolamine and morphia.)** *Boston med. and surg. journ. 19. Oktober 1916.*

Die Technik erfordert mehr Zeit und viel mehr Geduld als bei Aether. Die Methode ist aber die sicherste, die es gibt, da unter 59 von L. operierten Fällen kein einziger Todesfall war. Die Methode selbst ist: Um 8 Uhr am Abend vor der Operation gibt man 0,6 Veronal, am nächsten Morgen 2 Stunden vor der Operation 0,0003 Skopolamin und 0,01—0,015 Morphium subkutan. Eine Stunde vorher wird dieselbe Dosis wiederholt, vorausgesetzt, dass kein stertoröses Atmen, unregelmässiger Puls oder Erregung sich eingestellt haben. Zurzeit der Operation, d. h. also wieder eine Stunde später, gibt man 0,00015 Skopolamin im Falle der Patient nicht fest schläft. Dann wird die Lösung von Novokain (das jetzt nicht mehr in Amerika zu haben ist. Ref.) präpariert (eine 2proz. Lösung von Novokain plus 15 Tropfen Adrenalin zu je 15,0 der Lösung). Man gebraucht selten mehr als 7,5 der Mischung.

FREUDENTHAL.

67) **Malcolm Seymour** (Boston). **Die Behandlung des Basedow mittels Röntgenstrahlen. (The treatment of Graves' disease by the Roentgen ray.)** *Boston med. and surg. journ. 19. Oktober 1916.*

Für die Behandlung benutzte S. die Coolidge'sche Tube mit folgendem Ergebnis: Die Pulsfrequenz wird fast immer reduziert, Tremor und nervöse Symptome gebessert von Anfang an. Die Drüse wird in manchen Fällen schnell kleiner, in anderen bleibt sie unverändert, doch wird sie weicher und die Palpation lässt nach. Ausserdem Zunahme des Körpergewichts. Die Vorteile der Behandlung sind ferner; 1. Keine Todesfälle. 2. Keine Narben. 3. Der Patient kann seiner Beschäftigung nachgehen. 4. Keine Schmerzen. 5. Wenn erfolglos, kann eine Operation immer noch gemacht werden und mit weniger Gefahr, da die Röntgenstrahlen eine günstige Wirkung auf die Thymus ausüben.

FREUDENTHAL.

68) **E. S. Judd** (Rochester, Minn.). **Die Resultate der Operationen wegen Basedow. (Results of operations for exophthalmic goiter.)** *Long Island med. journ. Oktober 1916.*

Um die Erfolge dieser Operationen festzustellen, untersuchte J. nur die vor einer Reihe von Jahren, oder genauer alle im Jahre 1909 operierten Fälle, im ganzen 176. Dies waren alles hyperplastische und toxische Fälle, bei denen die Diagnose vollständig sicher gestellt war. Demnach kann man eine absolute Kur erwarten bei 46 pCt. Ausserdem noch in 23 pCt. der Fälle eine praktisch ausreichende Heilung, wiewohl geringe Spuren der früheren Krankheit vielleicht noch zurück geblieben sein mögen. FREUDENTHAL.

g) Oesophagus.

69) **Georg Eck. Ueber einen Fall von perforiertem Oesophagusdivertikel.** *Diss. Strassburg 1914.*

50jähriger Mann, noch nie ernstlich krank gewesen, erkrankt unter heftigen Schüttelfrösten. Es bildet sich ein Abszess in der rechten Ellenbogengegend aus, der gespalten wird. Verdacht auf eiterige Cholezystitis. Cholezystotomie ohne krankhaften Befund. Tod unter Erscheinungen der Sepsis.

Sektionsbefund: In der vorderen Wand des Oesophagus, 12 cm über der Kardia, etwas unterhalb der Bifurkation der Trachea, findet sich eine etwa 3 qmm grosse Oeffnung, aus der bei Druck reichlich graugelblicher, aashaftstinkender, dickflüssiger Eiter herausquillt. Unter derselben eine anthrakotische Lymphdrüse, die von mehreren Kavitäten durchsetzt, mit jauchig-gangränösem Inhalt gefüllt ist. Von hier Fistel nach dem Oesophagus. Dicht daneben und ferner $2^1/_2$ cm oberhalb je ein nicht perforiertes Divertikel von etwa $1^1/_2$ cm Tiefe.

DREYFUSS.

70) **Leschke. Durch unblutige Dehnung geheilte Speiseröhrenverengerung.** Vereinigte ärztl. Ges. in Berlin, Sitzung vom 19. Juli 1916. *Deutsche med. Wochenschr. No. 33. S. 1021. 1916.*

Der seit 9 Jahren kranke Mann wurde durch Dehnung mit der Gottsteinschen Sonde geheilt, so dass er alle Nahrungsmittel wie ein Gesunder zu sich nehmen kann. R. HOFFMANN.

71) **Watson. Oesophagusstriktur und deren erfolgreiche Behandlung durch Elektrolyse nach 40jährigem Bestehen. (Esophageal stricture and its successful treatment by electrolysis after 40 jears standing.)** *Pacific med. journ. Juli 1916.*

Autor behauptet mittels negativer Elektrode und 5 M.-A. Strom, eine fadenförmige Striktur bis zu einem Zoll Durchmesser erweitert zu haben. Patient war noch wohl nach 5 Jahren. HORN.

72) **Henry F. Goodwin** und **Chester H. Keegh** (Chicago). **Oesophagusstriktur (Oesophageal stricture.)** *Med. Record. 8. Juli 1916.*

39jähriger Mann trank Aetzlauge, Gastrostomie wurde gemacht und Patient

durch die ventrale Oeffnung ernährt. Der Oesophagus war nicht durchgängig. Selbst aufgelöste Farben erschienen nicht im Magen. Nach vielen vergeblichen Versuchen die Striktur zu passieren (von unten nach oben), schien es, als ob oberhalb derselben ein kleines Divertikel wäre. Es wurde deshalb ein zylinderförmiger Ansatz für die Bougie gebraucht, und dieselbe passierte „im Triumph" die engste Stelle. Die weitere Behandlung war leicht. FREUDENTHAL.

73) **Schousboe. Fall von Corpus alienum oesophagi cum fistula oesophago-tracheale.** *Zeitschr. f. Ohrenheilk. Bd. 63. S. 24.*

Patientin hatte ein Stück von der Gaumenplatte eines Gebisses verschluckt. Etwa 4 Wochen später Entfernung mittels Oesophagoskopie. Es trat jedoch keine Heilung ein, vielmehr deuteten die Symptome auf eine Perforation, die der Anamnese nach bereits vor Aufnahme in die Klinik eingetreten war. Mittels der Oesophagoskopie fand man die Perforation 20 cm von der Zahnreihe an der Vorderwand der Speiseröhre. Es wurde die Trachea blossgelegt und von da aus die Fistel zu schliessen versucht; das Resultat war nicht völlig befriedigend, jedoch führt Patientin ein erträgliches Dasein. FINDER.

II. Kritiken und Gesellschaftsberichte.

Jahresbericht der Oesterreichischen Gesellschaft für experimentelle Phonetik.

(Wien 1916, 48 Seiten, 3. Vereinsjahr 1915—1916.)

Sitzung vom 7. Dezember 1915.

Vorsitzende: Prof. Dr. L. Réthi, Hofrat Prof. S. Exner.

Prof. L. Réthi: Untersuchungen über die Nasenresonanz und die Schallleitung im Kopfe und im Halse.

Durch Untersuchungen am Lebenden vermittels der König'schen Kapsel fand R., „dass die in der Mundhöhle beim Anlauten stattfindenden Erschütterungen der Luft nicht oder wenigstens nicht in nachweisbarem Masse auf den Gaumen übertragen werden und dass hierbei die in der Nase enthaltene Luft nicht auf dem Wege durch den Gaumen in Vibration gerät". Weitere Untersuchungen an der Leiche vermittels Mikrophon und elektrischer Stimmgabel brachten R. zur Ueberzeugung, „dass die im Kehlkopfe erzeugten Schallwellen der Luft nicht oder in nicht nachweisbarem Masse die Knochen und Weichteile der Sprachorgane gegen die Nase hin passieren, dass hingegen die im Kehlkopfe durch die Vibrationen der Stimmbänder erzeugten Schallwellen sich in den festen und weichen Teilen der Sprachorgane in solchem Masse auf die Nasenhöhle fortpflanzen, dass die in derselben entstandenen Lufterschütterungen nachgewiesen werden können. Von Bedeutung ist, dass die in den Stimmbändern entstandenen Schallvibrationen nicht nur auf die Knorpel bzw. Knochen des Kehlkopfes übertragen werden, sondern ihre Leitung findet auch auf grössere Strecken statt, die teils aus Weichteilen,

teils aus Knochen bestehen. Auf diese Weise wird auch der Scheitel durch den tönenden Kehlkopf in Mitschwingung gebracht.“ R. will weitere Untersuchungen über die Lufterschütterungen bei mehr oder weniger verengter Nase machen. (Vergl. auch k. k. Akademie der Wissenschaften, mathemat.-naturwissenschaftl. Klasse, Abteilung III, 124. Band, 1.—5. Heft, 1915.)

Sitzung vom 8. Februar 1916.

Vorsitzender: Prof. L. Réthi.

Dr. Hans Pollak: Adolf Noreen's Phonetik.

Eine Besprechung des bisher noch nicht ganz erschienenen 9bändigen Werkes über die neuschwedische Sprache von phonetischen Gesichtspunkten aus mit besonderer Berücksichtigung von Noreen's Lautsystem.

Sitzung vom 7. März 1916.

Vorsitzender: Prof. L. Réthi.

1. Doz. Dr. N. v. Jagič: **Anatomie und Physiologie des Zwerchfells.**

Erklärungen und Darstellungen vermittels Röntgenaufnahmen bes. beim Singen länger angehaltener Töne, staccato gesungener Töne, Tonleitern usw. Anfangs geht das Zwerchfell langsamer, dann immer rascher in die Exspirationsstellung über.

2. Prof. L. Réthi: **Die Bedeutung des Zwerchfells für Sprache und Gesang.**

R. weist auf die bekannten Unterschiede zwischen Ruhe- und Sprech- bzw. Singatmung hin, auf die kräftige Zwerchfellkontraktion vor dem Singen und Sprechen, sowie auf die Tatsache, dass dann die Bauchmuskeln in Tätigkeit treten, bevor das Zwerchfell seine Tätigkeit eingestellt hat, bevor also die Inspiration beendet ist. Die Ausatmungsdauer hängt ab von der Menge der eingeatmeten Luft, von der Austreibungskraft, vom Stimmansatz (auch Einsatz genannt, Ref.), von der Grösse der Abflussöffnung (Stimmritzenweite). Um die Tonhöhe zu halten, muss beim Crescendo und Decrescendo die Stimmlippenspannung sinken bzw. steigen, eine kompensierende Tätigkeit der Spanner, die nur durch grosse Uebung, selten vollkommen erreicht wird. Es ist wahrscheinlich, dass beim Sprechen und Singen das Zwerchfell nicht ganz schlaff, sondern in einem gewissen Grade von Spannung ist, wie andere Antagonisten. R. weist ferner auf die Atemstörungen bei Hirnerkrankungen mit Sprachstörungen, bei Aphonia spastica, beim Stottern hin. Die Untersuchungen an Säugern dienen R. zum besseren Verständnis von Störungen, nicht als Grundlage zur Schulung der Stimmen.

3. Doz. Dr. Emil Fröschels: Ueber die funktionelle Pathologie des Zwerchfells.

F. weist auf die widerspruchsvollen Angaben der Gesangslehrer über Atemtechnik hin und auf die Resultate der Pneumographie bei Phonasthenie, persistie-

render Fistelstimme, Bulbärparalyse, Stottern und erwähnt u. a. die Arbeiten von Benussi: „Atemsymptome der Lüge“ und Canestrini: „Seelenleben des Neugeborenen“.

Sitzung vom 4. April 1916.

Vorsitzender: Prof. Dr. R. Pöch.

Prof. Dr. L. Réthi: Die Beziehungen der Weite der Nasenhöhlen und der Resonanz. (Vergl. auch Wiener med. Wochenschr. 1916. Nr. 5 und No. 14.)

Für die Vibrationsstärkemessung benutzte R. den von Zwaardemacker abgeänderten Rayleigh'schen Spiegel und stellte bei nasalierten und nicht nasalierten Vokalen eine erhebliche Zunahme der Lufterschütterungen fest, wenn die Nasenhöhle durch Kokain-Adrenalin erweitert war. Die Versuchspersonen gaben auch an, dass die Stimme „kräftiger, voller und runder klinge“ und dass sie leichter sangen. Die Stimme gewinnt auch qualitativ durch Veränderung der Klangfarbe, und schliesslich nimmt ihr Umfang zu, nach oben bis zu einer Terz, seltener Quart oder Quint, nach unten um 1—2 Töne. R. nimmt an, dass hierdurch ein strikter Beweis für den ungünstigen Einfluss einer engen Nase und für die Besserung der Resonanz durch Wegsammachen verengter Nasenhöhlen geliefert ist.

Nadoleczny.

III. Briefkasten.

Personalnachrichten.

In Berlin starb der Geh. Sanitätsrat Dr. Wilhelm Lublinski, einer der angesehensten dortigen Spezialärzte, der neben seiner ausgedehnten Praxis auch eine grosse literarische Tätigkeit entfaltete.

In Philadelphia starb am 23. Oktober im Alter von 53 Jahren Dr. Braden Kyle. Er war ursprünglich Pathologe und wurde im Jahre 1896 Professor für Laryngologie am Jefferson Medical College. In seinem Vaterland ist er besonders durch sein dort weit verbreitetes Lehrbuch der Hals- und Nasenkrankheiten bekannt geworden.

Professor Dr. Schmiegelow in Kopenhagen feierte seinen 60. Geburtstag. Seine Schüler und Freunde haben ihm eine Anzahl von Arbeiten gewidmet, die in Heft 2/4 der Nordisk Tidskrift för Oto-Rhino-Laryngologi enthalten sind. Auch wir wollen nicht verfehlen, dem um unser Fach so verdienten Manne unsere besten Wünsche auszusprechen.

F.

Für die Redaktion verantwortlich Prof. Dr. G. Finder, Charlottenburg, Augsburger Str. 38.
Druck von L. Schumacher, Berlin N. 4.



Internationales Centralblatt

für

Laryngologie, Rhinologie

und verwandte Wissenschaften.

Jahrgang XXXIII. Berlin, Februar. 1917. No. 2.

I. Referate.

a) Allgemeines, obere Luftwege.

1) **Norval H. Pierce. Die Prognose und Behandlung der gewöhnlichen intrakraniellen Komplikationen der Nasen-, Hals- und Ohrenkrankheiten. (The prognosis and treatment of the common intracranial complications of the nose, throat and ear infections.)** *Illinois medical journal. September 1916.*

Die Prognose der rhinogenen intrakraniellen Infektionen ist ernster wie die der otogenen. Nasenoperationen bei frischer Infektion der Nebenhöhlen können wegen Ausbreitung der Infektion auf das Gehirn oder die Orbita gefährlich werden.

Stichwunden, welche die Vorder- und Hinterwand der Stirnhöhle durchdringen, sind besonders tückisch in ihren Folgen. (Siehe den Fall von W. W. Carter, The Lar. Juni 1916. Ref.) Zuerst kaum beachtet, entwickelt sich eine, mit den Meningen kommunizierende, eitrige Stirnhöhlenentzündung auf schleichende Weise.

Eitrige Meningitis mit nasalem Ausgang ist anfangs nicht von seröser Meningitis zu unterscheiden. Beiden gemeinsam ist Kopfschmerz, Nackensteifigkeit, Lichtscheu, Babinski, Kernig; Lumbalpunktion kann dasselbe Ergebnis im Anfang haben. Klinisch unterscheidet sich die seröse Meningitis von der eitrigen durch ihre Harmlosigkeit.

Die Entfernung des infizierenden Lokalherdes ist so ziemlich alles, was bei einer Meningealkomplikation gemacht werden kann. Abfluss von Arachnoidalflüssigkeit durch die, bei Entleerung der eiternden Nebenhöhle gemachte Wunde zu schaffen, ist ein Fehlgriff. Besser ist es einen Eingang in den Arachnoidalraum durch eine uninfizierte Stelle des Schädels zu machen, aber am besten ist es, jeden Versuch, der Zerebrospinalflüssigkeit Abfluss zu schaffen, ganz zu unterlassen. Wiederholte Lumbalpunktion wirkt symptomatisch güntig. Streptokokkenvakzine und Sera haben sich nicht bewährt.

O. T. FREER.

2) **Eduard Kappelmeyer. Die Dauorerfolge der extrakraniellen chirurgischen Behandlung der Trigeminusneuralgie.** *Diss. Erlangen 1914.*

Nach einem guten Ueberblick über die extrakraniellen Operationsmethoden

berichtet K. über 17 Fälle aus der chirurgischen Klinik zu Erlangen. 12 mal wurde die Neurexairese, 5 mal die Neurektomie ausgeführt. Bei 16 Fällen konnte der weitere Verlauf bezüglich Rezidivfreiheit festgestellt werden; nur 4 blieben rezidivfrei, davon allerdings einer, bei dem die Operation erst 6 Wochen zurücklag.

Die Neurexairese scheint die besseren Resultate zu geben. DREYFUSS.

3) **A. Paperny. Beitrag zur Kenntnis der Pseudobulbärparalyse.** *Diss. Königsberg 1914.*

Der Fall hat laryngologisches Interesse; der allerdings sehr kursorische Befund lautet: Gaumensegel links völlig gelähmt, Gaumenreflex links fehlend, rechts schwach. Rachen links völlig anästhetisch, Reflex fehlt; rechts Gefühl erhalten, Reflex vorhanden.

Kehlkopf: Linkes Stimmband steht völlig still, rechtes Stimmband bewegt sich wenig, aber deutlich.

Die Gehirnsektion ergibt: Auf einem senkrechten Durchschnitt hinter dem Infundibulum der Hypophyse trifft man auf einen alten Herd rechts und einen frischen Herd links, die ganz symmetrisch liegen und zwar am äusseren Rande der äusseren Glieder der Linsenkerne. Der alte Herd, lang und schmal, entspricht einer weit nach vorn und hinten ziehenden Höhle, die schlitzförmig ist, während der frische Herd, etwa 2 cm lang, mit frischem Blut und Gerinnsel gefüllt ist. Medulla oblongata und Pons ohne besonderen Befund. DREYFUSS.

4) **William H. Haskin. Pemphigus der Nase und des Halses durch den Streptococcus haemolyticus erzeugt und mit autogener Vakzine behandelt. (Case of pemphigus involving nose and throat due to streptococcus haemolyticus. Treatment with autogenous vaccine.)** *The Laryngoscope. Juni 1916.*

Pemphigus der Haut für drei Wochen bei einem männlichen Patienten. Die Nase war mit blutigen Borken angefüllt, die Mandeln waren stark vergrössert und zeigten eitrigen Ausfluss. Der Pemphigus hatte die Schleimhaut der Zunge und der Wangen ergriffen. In allen Kulturen wurde der Streptococcus haemolyticus gefunden. Schnelle Heilung nach autogener Vakzinetherapie. O. T. FREER.

5) **K. Grünberg. Weitere Erfahrungen über die Jod- und Quecksilberbehandlung der Tuberkulose in den oberen Luftwegen.** *Zeitschr. f. Ohrenheilk. Bd. 59. S. 180.*

Die von Körner empfohlene Therapie der Tuberkulose der oberen Luftwege mit Jodkali und Quecksilber wird durch eine Reihe neuerer Beobachtungen gestützt. Als geeignet erscheinen die Fälle, bei welchen die Lunge wenig affiziert ist. Die lokale Behandlung darf dabei nicht vernachlässigt werden. BRADT.

6) **R. Schmidt. Status asthmaticus („Asthmoide").** Wissenschaftl. Gesellsch. deutscher Aerzte in Böhmen, Prag. Sitzung vom 11. Februar 1916. *Deutsche med. Wochenschr. No. 33. S. 1023. 1916.*

In den betreffenden Fällen handelt es sich um scheinbar chronische Bronchitiden, im Feldzug durch Erkältung erworben, mit gleichmässig andauernder Atemnot von vorwiegend exspiratorischem Charakter. Im Sputum keine Eosino-

philen, keine Charcot'schen Kristalle, keine Asthmaspiralen. Trotzdem handelt es sich hier nach Ansicht von S. um Aequivalente von Asthma bronchiale („Bronchialasthmoid"). Bei genauer Aufnahme der Anamnese gelingt es nicht selten, doch isolierte Asthmaanfälle aufzudecken, oder es findet sich, wie in den vorgestellten Fällen, zwar keine Eosinophilie des Auswurfs, wohl aber des Blutes. Auch sind häufig Veränderungen der Nasenschleimhaut vorhanden, wie sie bei Asthma bronchiale zur Regel gehören.

R. HOFFMANN.

7) W Uffenorde. **Die Lokalanästhesie in der Oto-Rhino-Laryngologie.** *Zeitschrift f. Ohrenheilk. Bd. 68. S. 293.*

Verf. gibt eine auf reichen persönlichen Erfahrungen beruhende Gesamtübersicht über das Gebiet und bespricht: die Oberflächenanästhesie; beim Vergleich zwischen Alypin und Kokain kommt er zu dem Ergebnis, dass Alypin etwas weniger giftig sei als das Kokain, dass aber dieser Unterschied keineswegs so gross sei, wie man gewöhnlich annehme. Verf. verwendet Alypin in 10-15proz. Lösung mit Suprareninzusatz zur Entfernung lappiger Muschelhyperplasien, zur Operation der Rachen- und Gaumenmandel, vor Oesophagoskopie usw.

Zur Infiltrations- und Leitungsanästhesie verwendet Verf. nur Novokain; er rät, bei Anwendung von über 10 ccm nur 1 proz. Lösung zu gebrauchen. Hingewiesen wird auf die interessante Feststellung von Hoffmann und Kochmann, dass durch Zusatz des ungiftigen Kaliumsulfats eine $^1/_{10}$ proz. Novokainsuprareninlösung ebenso wirksam wird wie eine $^1/_2$ proz. Novokainsuprareninlösung.

Rp.: Novokain 0,1
Sol. Kal. sulf. (2 pCt.) 20,0
Sol. Natr. chlorat. (0,9 pCt.) 100,0
Sol. Suprarenin hydrochlor. gtt. 12.

Verf. bespricht dann die speziellen Indikationen und die Technik der Lokalanästhesie in der Otologie, Rhinologie und Laryngologie. Bei ausgedehnten Siebbeinoperationen, besonders bei Beteiligung der hinteren Zellen und des Keilbeins wendet Verf. Leitungsanästhesie von aussen an; bei submuköser Septumresektion verzichtet er im allgemeinen auf die submukösen Injektionen, er sprayt nur 2—3 mal mit Kokainlösung ein und legt meist noch beiderseits einen mit 10proz. Kokain-Paranephrinlösung getränkten Wattebausch auf. Auch bei Kiefer- und Stirnhöhlenoperationen bedient sich Verf. der Kombination von Oberflächen- und Leitungsanästhesie, bei der Technik der letzteren etwas von den Vorschriften Braun's abweichend.

Bei der Anästhesierung zur Tonsillektomie befolgt Verf. die Vorschriften Ruprecht's (Archiv f. Laryng., Bd. 23, S. 15).

Verf. hat bisher 6 mal Laryngofissuren mit endolaryngealen Exstirpationen mit zufriedenstellendem Erfolg in Lokalanästhesie ausgeführt.

FINDER.

8) Zimmermann. **Weitere Mitteilungen über Kriegsverletzungen am Ohr und den oberen Luftwegen.** *Arch. f. Ohrenheilk. Bd. 99. S. 1.*

Die Arbeit bringt ausser Fällen von Ohrverletzungen einen Fall von Halssteckschuss mit Verletzung der Speiseröhre. Die Diagnose der letzteren konnte

erst bei der zum Zweck der Entfernung des Splitters vorgenommenen Operation gestellt werden. KOTZ.

9) Denker. **Schussverletzung der 4 letzten Gehirnnerven. Einschuss unterhalb des rechten Auges. Ausschuss im Nacken.** *Archiv f. Ohrenheilk. Bd. 99. S. 52.*

Der Fall bietet besonders in neurologischer Hinsicht Interessantes. KOTZ.

10) **Lexer** (Jena). **Gesichtsplastik.** Bericht, erstattet auf dem 2. Kriegschirurgentag, 25. u. 27. April 1916 in Berlin. *Bruns' Beitr. z. klin. Chir. Bd. 101. S. 233.*

L. glaubt, dass sich heutzutage alle plastischen Operationen im Gesicht einschliesslich der Knochentransplantationen in subkutaner oder Leitungsanästhesie ausführen lassen; diese Methode hat auch den Vorteil, dass man nicht verführt ist, zu viel in einer Sitzung vorzunehmen, sondern in kleinen oder grossen Zwischenräumen langsam vorgeht, weil stets mit der Schrumpfung der Gewebe zu rechnen ist. Die Operationen sollen vom Sitzenden ausgeführt werden. L. spricht dann über den besten Zeitpunkt, das plastische Material, die Unterlagerungen. Die Nasenplastik macht er meistens mit einem Periostknochenstück der vorderen Schienbeinfläche, das zeitweilig unter die Haut des linken Armes eingepflanzt wird. Die schwierigsten Fälle sind diejenigen, welche den Wiederaufbau der Kinngegend bei grossem Unterkieferkinndefekt benötigen. DREYFUSS.

b) Nase und Nasenrachenraum.

11) **A. Brunk. Choanenatresie und Gaumenform.** *Zeitschr. f. Ohrenheilk. Bd. 59. S. 73.*

B. untersucht an einem grösseren aus der Literatur und eigener Beobachtung stammenden Material die Frage der Beziehung der Gaumenform (Hypsistaphylie) zur Mundatmung und macht folgende Feststellungen: „1. Bei doppelseitigen vollständigen und lange genug bestehenden Choanenverschlüssen findet sich fast konstant hoher Gaumen. Da solche Verschlüsse das vollkommenste Beispiel dauernder Mundatmung sind, ist das Entstehen des hohen Gaumens durch Mundatmung erwiesen. 2. Gegen die Theorie Siebenmann's, hoher Gaumen sei eine Teilerscheinung der Leptoprosopie, lassen sich mehrere schwerwiegende Gründe anführen. Ein häufiges Zusammentreffen von Leptoprosopie mit hohem Gaumen kann gar nicht Wunder nehmen, da jeder hohe Gaumen das Gesicht höher machen muss." BRADT.

12) **A. Brunk** (Rostock). **Ein neuer Fall von einseitigem knöchernen Choanenverschluss. Operationsversuch vom Gaumen aus.** *Zeitschr. f. Ohrenheilk. Bd. 59. S. 221.*

Kasuistischer Beitrag, welcher wiederum eine besonders charakteristische Gestalt des Gaumens bei Verschluss einer Choane zeigt, worauf B. bereits früher hingewiesen hat. Der Operationsversuch misslang wegen der ganz abnormen Knochendicke des Gaumens und des Diaphragma. BRADT.

13) **F. Pontoppidan** (Randers). **Die operative Behandlung der Choanalatresie. (Den operative Behandling af atresia choanae.)** *Nordisk Tidskrift för Oto-Rhino-Laryngologi. Bd. 1. H. 2/4.*

Verf. ist in einem Fall rechtseitiger Choanalatresie bei einem elfjährigen Mädchen durch den Sinus maxillaris gegangen (präliminare Caldwell-Luc'sche Operation) und hat dann die Raumverhältnisse sehr günstig gefunden. Es gelang ihm leicht, mit Meissel und Zange den hinteren Vomerrand und einen Teil der Atresiewand zu entfernen und so eine geräumige Choane herzustellen. Nach Verlauf von $1^1/_2$ Jahren war die Passage völlig frei. Verf. ist der Ansicht, dass dies Verfahren vor den bisher geübten Methoden der Operation durch die Nase hindurch den Vorzug hat, dass es einen freien Ueberblick gestattet und ermöglicht, die Grösse der neuen Choane genau zu kontrollieren und ferner, dass sie auch bei trichterförmiger Verengerung der Nasenhöhle und bei Kindern anzuwenden ist.

STANGENBERG.

14) **Elv. Nielsen** (Kolding). **Fall von fibrösem Choanalpolyp, entfernt per vias naturales durch die Mundhöhle. (Tilfaelde af fibros Choanalpolyp fjernat per vias naturales gennem Mundhulen.)** *Nordisk Tidskrift för Oto-Rhino-Laryngologi. Bd. 1. H. 2/4.*

Nach mehrfachen Versuchen, den sehr grossen Choanalpolyp mittels der Schlinge zu entfernen, gelang die Entfernung digital durch die Mundhöhle.

FINDER.

15) **Eysell** (Kassel). **Ein einfaches Verfahren zur Beseitigung der Nasenenge.** *Deutsche med. Wochenschr. No. 23. S. 698. 1916.*

E. bedient sich dazu eines dem Heister'schen Mundsperrer nachgebildeten Instruments. Der gleiche Zweck scheint dem Ref. einfacher und sicherer durch den Killian'schen Knochendrücker (Deutsche med. Wochenschr., No. 5, 1912) erreicht zu werden, ein Instrument, das E. nicht erwähnt. Dem Nichtspezialisten derartige Verfahren zu überlassen, hält Ref. für bedenklich. R. HOFFMANN.

16) **F. Unterberger. Partielle Nasenplastik nach F. König.** Verein für wissenschaftl. Heilkunde in Königsberg i. Pr., Sitzung vom 2. Februar 1916. *Deutsche med. Wochenschr. No. 28. S. 866. 1916.*

Ersatz des fehlenden linken Nasenflügels (Verwundung im Gesicht durch Infanteriegeschoss) bei einem Soldaten durch freie Transplantation aus dem Ohr. Anheilung des Lappens in toto. Von 48 in der Literatur niedergelegten Fällen dieser Operationsart waren 26 erfolgreich. R. HOFFMANN.

17) **Walter Kurt Hoffmann. Ueber totale Rhinoplastik.** *Diss. Marburg 1914.*

Beschreibung eines von König (Marburg) ausgeführten Verfahrens. Ueber dem linken fünften Rippenknorpel legt er eine Querinzision an, die über den rechten Rand des Sternums hinausgeht und bildet aus dem Sternum und den beiden angrenzenden fünften Rippen das Stützgerüst für die neuzubildende Nase, indem er eine dünne Spange in Kreuzform so herausmeisselt, dass der ungefähr

9 cm lange Längsbalken aus dem knöchernen Teil des Sternums, die beiden je 3 cm langen Querarme aus dem an das Sternum stossenden linken und rechten fünften Rippenknorpel genommen werden. Der Hauptteil des Längsarmes ist zur Stütze des Nasenrückens bestimmt, die beiden Nasenflügel werden durch die beiden Querarme gebildet, während der kleinere Teil des Längsbalkens das Septum stützen soll. Dieser Knochenknorpellappen wird nun unter die Haut des unteren Drittels des rechten oder linken Oberlappens gebracht. Zu diesem Zwecke werden hier zwei parallel verlaufende, 7 cm lange und 8 cm von einander entfernte Längsschnitte angelegt, die Haut zwischen beiden unterminiert und der Knorpelknochenlappen darunter geschoben derart, dass der längste Arm des Kreuzes nach der Schulter sieht. Der Lappen wird mit der Haut durch Naht fixiert und beide Hautinzisionen durch Knopfnähte sorgfältig geschlossen. Schienenverband des Armes. Nach 3 Monaten Abtrennung des Lappens in den alten Narben und Querschnitt am proximalen Ende. Die Unterfläche des Hautlappens wird nach Thiersch mit Hautläppchen bedeckt. Nach deren Anheilung wird der Lappen nasenartig geformt und dann nach der italienischen Methode nach der Nase gebracht. Beschreibung eines Falles von Rhinoplastik nach Lupus. Abbildungen zur Illustration der Methode.

DREYFUSS.

18) **Gulecke. Rhinoplastik.** Vereinigung der kriegsärztlich beschäftigten Aerzte Strassburgs, Sitzung vom 29. Sept. 1915. *Deutsche med. Wochenschr. No. 51. S. 1535. 1915.*

Drei Typen der Rhinoplastik sind nach G. zu unterscheiden: a) Bildung eines dreieckigen Lappens aus der Stirn; b) totale Rhinoplastik aus einem Haut- und einem Tabula-Externalappen von der Stirn. Die Nasenspitze muss aus einem Knochenstückchen (Rippe) gebildet werden; c) zwei Rechtecke aus der Tibia werden unter die Haut des Oberarms geheilt, aus denen dann nach der italienischen Methode die Nase gebildet wird.

R. HOFFMANN.

19) **A. Réthi** (Budapest). **Eine einfache Art der Enthaarung bei der Rhinoplastik mit Stirnlappenbildung.** *Orvosi Hetilap. No. 49. 1916.*

Verf. hat im Lappen einen Horizontalschnitt, welcher die Haarwurzeln traf, geführt und die Wurzeln mit der Schere entfernt, oder an Stellen, wo die Wurzel auf der Seite der Schnittfläche lag, welche der Epidermis gehörte, von innen mit einem scharfen Skalpell rasiert. Diese Operation stört die Lebensfähigkeit des Knochenhautlappens nicht und nach der Heilung fallen die wurzellosen Haare aus und können nie wieder wachsen.

POLYAK.

20) **W. Milko** (Budapest). **Nasenflügelplastik mit freier Transplantation der Ohrmuschel.** *Verh. d. kgl. Aerztevereins in Budapest. No. 9. 1916.*

Die Idee stammt von Fr. König. Die Verletzung wurde bei einem 20 Jahre alten Soldaten durch eine Schrapnellkugel verursacht, welche den linken Nasenflügel und Nachbarteile zerstört und die Kieferhöhle eröffnet hat. Die Vernarbung erfolgte erst Monate nachher, die untere Hälfte der Nasenflügel war mit der Nachbarschaft zu einer formlosen Narbenmasse verwachsen, das linke Nasenloch für

einen Stecknadelknopf kaum passierbar, die linke Gesichtshälfte mit derben Narbensträngen befurcht. Die Aufgabe war ausser der Rekonstruktion der Nasenflügel auch die Atresie zu beseitigen. Nach Exzision der Narbe blieb ein grosser Defekt am Nasenflügel, zu dessen Deckung ein markstückgrosses Stück der linken Ohrmuschel verwendet wurde, auf die Weise, dass der freie Rand der Ohrmuschel den unteren Rand der neugeformten Nasenöffnung bildete. Das transplantierte Stück wurde mit einigen Seidennähten aussen an die angefrischte Haut, innen an die Nasenschleimhaut genäht. Die Wunde der Ohrmuschel wurde vernäht, ein Defekt war dort kaum wahrnehmbar. Das kosmetische Resultat war unmittelbar nach der Operation sehr schön, später nekrosierte ein kleiner Teil des Läppchens und trotz eines inzwischen aufgetretenen Rotlaufs ist der grösste Teil des Läppchens angeheilt. Die partielle Nekrose war eine Folge der Unterernährung nach Infiltrationsanästhesie und Adrenalinwirkung. Das Endresultat ist, wenn auch nicht ideal, funktionell ziemlich befriedigend.

Diskussion: A. Réthi hat in einem ähnlichen Falle der Unterernährung dadurch vorgebeugt, dass er die Haut an der konkaven Fläche des Knorpelstückes entfernt und dieses mit einem gestielten Lappen der Umgebung vereinigt hat.

POLYAK.

21) **J. Keppich** (Budapest). **Defekt der knöchernen Nase nach Schussverletzung, Plastik nach Schimmelbusch.** Wissensch. Konferenz des XVI. Garnisonspitals. *Orvosi Hetilap. No. 43. 1916.*

Der Titel besagt den Inhalt.

POLYAK.

22) **J. Moliníé. Frakturen der Nase. (Les fractures du nez.)** *La Presse médicale. No. 64. S. 525. 1916.*

Verf. richtet mittels einer besonders konstruierten Fasszange die zerbrochene Scheidewand auf. Um sie in dieser Position während der Periode der Konsolidation zu erhalten, hat er eine Schiene mit Gelenken angegeben, die sich zusammenbiegen und öffnen lässt. Wenn sie in die Nase eingeführt ist, wird sie entfaltet, legt sich beiderseits an das Septum an und hält dieses aufrecht und verhindert jede seitliche Abweichung.

FINDER.

23) **William Wesley Carter. Aufrichtung einer Sattelnase durch Einsetzung eines zusammengehörigen Stückes von Knochen und Knorpel. Operation nach der Methode des Verfassers. (Correction of depressed nasal deformity by the transplantation of conjoined bone and cartilage.)** *The Laryngoscope. Juni 1916.*

Die Nase eines 14jährigen Mädchens wurde in seinem fünften Lebensjahre unterhalb der Nasenbeine durch Bruch der Cartilagines triangulares durch Fall auf die Nase eingedrückt. Die Untersuchung zeigte ein unentwickeltes knorpeliges Septum, welches deshalb die äussere Nase nicht stützte. Als Vorakt der Operation wurde ein Stück der 9. Rippe, 2 Zoll lang, entfernt, indem zwei Drittel des Stückes Knochen, 1—3 Rippenknorpel waren. Nach Entfernung der Vibrissae wurde ein Einschnitt vom linken Nasenloche aus in diejenige Stelle der Unterfläche des

Dorsum nasi gemacht, wo die Cartilago alaris mit der Cartilago triangularis verbunden ist. Durch diesen Einschnitt hindurch wurde mit einem Spatelmesser die Haut des Nasenrückens bis über die Spina nasalis ossis frontalis hinauf abgehoben und alsdann vom selben Einschnitte aus mit einem nach rückwärts schneidenden Messer eine Tasche nach der Nasenspitze zu unter der Haut gemacht. In den so gemachten Raum wurde das Knochenknorpelstück durch den Einschnitt eingepflanzt indem der biegsame Knorpel, nach unten schauend, den fehlenden Scheidewandknorpel ersetzte. Heilung per primam mit vorzüglich aussehender Nase. Der Vorzug dieser Operation ist das Fehlen einer sichtbaren Narbe.

T. FREER.

24) Gerhard Anders. **Ueber rhinogene Meningitis serosa acuta mit einem kasuistischen Beitrag.** *Diss. Breslau 1914.*

Interessanter Fall eines 19jährigen Mädchens mit beiderseitigen Nasenpolygen und Siebbeinzelleneiterung, die in Zwischenräumen entfernt, z. T. ausgekratzt wurden. Nach einem solchen Eingriff Eintritt einer Meningitis. Im Lumbalpunktat weder Zellen noch Bakterien. Ein Vierteljahr später Operation der Stirnhöhlen, zuerst rechts, später auch links. Beide waren eitrig erkrankt, daran anschliessend wieder meningeale Reizerscheinungen. Ausgang in Heilung. Im Stirnhöhleneiter fand sich Staphylococcus albus in Reinkultur.

DREYFUSS.

25) Richter (Plauen). **Bericht über 300 Mukektomien.** *Zeitschr. f. Ohrenheilk. Bd. 68. S. 172.*

Die vom Verf. an Stelle der Galvanokaustik empfohlene Methode besteht darin, dass er mittels eines, besonders für diesen Zweck angegebenen Instruments — es ist mit einer langgezogenen Uteruskurette vergleichbar, nur sind die Schneiden des Längsstücks durchaus parallel gestellt und verbinden sich vorn durch ein hakenförmiges Mittelstück — ein etwa 2 mm breiter Schleimhautstreifen der unteren Muschel ausgerissen wird. Die Wirkung ist eine grössere wie die der Galvanokaustik; es bleibt eine 2 mm breite Narbe.

FINDER.

26) George E. Pfahler. **Die Röntgenstrahlen in der Diagnose der Erkrankungen der Nasennebenhöhlen mit einer Bestrahlungsweise für die Keilbeinhöhle. (The value of the Röntgen rays in the diagnosis of diseases of the accessory sinuses, with a new technique for the sphenoid.)** *The Laryngoscope. Juli 1916.*

Um ein Bild der Keilbeinhöhlen zu bekommen, wird ein Film mit einer Fläche von 6mal 10 Zentimeter in ein schwarzes Kouvert gelegt, und mit Wachspapier umwickelt. Der Film wird dann in den Mund gelegt indem er nach hinten gegen die hintere Pharynxwand so weit als möglich gedrückt wird. Die Zähne werden dann fest auf den Film geschlossen, damit es festgehalten wird. Vorher ist der Patient in die richtige Lage gebracht worden, indem sein Kinn auf einem stellbaren Halter so gestellt wird, dass die Strahlen von einem Punkte in der Mittellinie, halbwegs zwischen Glabella und Hinterhaupt gegen den Film gerichtet werden. Für diesen Zweck wird ein Kompressionszylinder fest von oben auf den Kopf drückend befestigt. Auf diese Weise lässt sich ein scharfes Bild der Keilbeinhöhlen machen. Der Aufsatz ist gut illustriert.

T. FREER.

27) **R. Gording. Die Bedeutung des Röntgenogramms für die Diagnose der Empyeme der Nebenhöhlen der Nase. (Röntgenogrammats betydning for diagnesen av naesebihulernes empyemer.)** *Nordisk Tidskrift for Oto-Rhino-Laryngologi. Bd. 1. No. 1.*

Verf. zeigt zuerst an einer Reihe von Bildern, wie die Nebenhöhlen sich auf dem Röntgenbild von skelettierten Schädeln und von gesunden Individuen abspiegeln, und erörtert die dabei sich ergebenden Schwierigkeiten. Er weist darauf hin, dass für Stirn- und Keilbeinhöhle die Profilaufnahmen besondere Bedeutung haben, da sie Aufschluss über den Sagittaldurchmesser der Höhlen und die Dicke ihrer Knochenwandungen geben; auch die anatomischen Verhältnisse rings um die Ausmündung der Stirnhöhle zeigen sich oft auf den Frontalbildern. Die Ethmoidalzone wird oft durch den Hinterkopfschatten verdunkelt; Verf. zeigte, wie man dies bei der Aufnahme vermeiden kann.

Was die Röntgenaufnahmen bei den Empyemen anbelangt, so erklärt Verf. sie bei den Antrumempyemen für das einzig sichere Mittel, um zu erkennen, ob solche dentalen Ursprungs sind. Wenn man bei allen Antrumpatienten, deren obere Backenzähne wurzelplombiert sind, kleine Röntgenogramme des Alveolarprozesses anfertigt — die Verf. übrigens für wertvoller hält, als die grossen Uebersichtsbilder — so wird man erstaunt sein, wie häufig die chronischen Periodontiden und Wurzelabszesse die Quelle zur Infektion der Kieferhöhle sind.

Besondere Bedeutung misst Verf. dem Röntgenverfahren, wenn es mit Kritik benutzt wird, für die Diagnose der Stirnhöhlenerkrankungen bei. Er bezeichnet sie als ein gutes Hilfsmittel, um die Quelle ausfindig zu machen, woher herabsickerndes Sekret durch den Ductus nasofrontalis kommt. Das sagittale Röntgenogramm gibt zusammen mit dem Profilbild eine Uebersicht über die anatomischen Verhältnisse, die für die Behandlung von grosser Wichtigkeit ist.

STANGENBERG.

28) **Goldmann** (Iglau). **Eine Methode zur Bestimmung der Stirnhöhlengrenzen und ihre diagnostische Bedeutung.** *Med. Klinik. No. 1. 1917.*

Die Methode der auskultatorischen Perkussion auf die Stirnhöhle angewandt, stellt sich folgendermaassen dar: Das Stethoskop wird durch ein Otoskop, den mit hohlen Ansätzen armierten Hohlschlauch, ersetzt. Das Otoskop setzt man auf das mediale Ende des Margo supraorbitalis auf und perkutiert radiär von oben und auf den Seiten gegen den fixierten Punkt und achtet auf die Aenderung in der Klangfarbe des Perkussionssschalles. Für die so gewonnenen Grenzen hat man bei der akuten Entzündung der Stirnhöhle ausnahmslos, bei der chronischen in der Regel eine bequeme und zuverlässige Kontrolle durch Bestimmung der Ausdehnung der Klopfempfindlichkeit des erkrankten Gebietes.

SEIFERT.

29) **L. Onodi** (Budapest). **Ueber einige chirurgisch wichtige Formverhältnisse der Stirnhöhle.** Wissenschaftl. Konferenz des XVI. Garnisonspitals. *Orvosi Hetilap. No. 23. 1916.*

Von 100 Fällen fand Verf. die Crista olfactoria 12 mal, den Torus olfactorius 16 mal, den Recessus cristae galli 19 mal und den Recessus paracribrosus 15 mal

an der zerebralen Wand der Stirnhöhle. Sie bilden sehr durchscheinende dünne Stirnhöhlenwände und sind sehr geeignet das Weiterverbreiten von pathologischen Prozessen der Stirnhöhle auf die Hirnhäute zu erleichtern. Diese dünnen Knochenwände können bei Kurettage oder Ausräumung der Stirnhöhle leicht Brüche erleiden, Recessus cristae galli, Torus olfactorius und Recessus paracribrosus sind leicht verletzbar, die vordere Schädelgrube kann auf diese Weise an den entsprechenden Stellen leicht verletzt und eröffnet werden. POLYAK.

30) **Louis G. Kämpfer. Die Nasennebenhöhlen in ihrer Beziehung zu den Hirnnerven. (The accessory sinuses of the nose in their relation to the cranial nerves.)** *The Laryngoscope. Juli 1916.*

Die Stirnhöhlenschleimhaut kann mit der Dura des Stirnlappens ohne dazwischen liegenden Knochen verschmolzen sein. Auch die Schleimhaut der Keilbeinhöhle kann direkt die Dura oder die Scheide des Nervus opticus berühren. Ist die Keilbeinhöhle klein, so kann Knochen in der Dicke bis zu 20 mm zwischen ihr und dem Nervus opticus liegen. In anderen Fällen ist die Zwischenwand papierdünn.

Durchsetzt ein Infektionsprozess direkt den Knochen der Keilbeinhöhle, so erzeugt er Karies und Nekrose mit Perforation der Wand zwischen Keilbeinhöhle und Canalis opticus. Gelangt die Infektion auf dem Wege der Blutgefässe durch den Knochen, so wird Oedem der Nervenscheide des Nervus opticus, Blutaustritt, Embolie und Thrombophlebitis die Folge sein. Basalmeningitis mit Thrombose der Venae ophthalmicae oder des Sinus cavernosus kann erzeugt werden oder ein Extra- oder Intraduralabszess.

Direktes Ergriffensein des Nervus opticus ist die Folge der Eiterung der hinteren Siebbeinzellen oder der Keilbeinhöhle. Die Erkrankung der übrigen Nebenhöhlen hat öfter Orbitalentzündung mit sekundärer Erkrankung des Nervus opticus zur Folge.

In den schlimmsten Fällen ist das Krankheitsbild das der Sinuitis sphenoidalis exulcerans mit einer schnell einsetzenden Neuritis optica mit grossen Schmerzen und schnellem Verlust der Sehkraft. Diejenigen Patienten, an denen die Operation der Eröffnung der Keilbeinhöhle frühzeitig genug vollzogen wird, können die Sehkraft schnell wiedererlangen. Ein frühes und wichtiges Symptom ist Vergrösserung des blinden Flecks, Einschränkung des Gesichtsfeldes für rot und grün kommt auch bei unkomplizierten Fällen von Siebbein- und Keilbeinhöhleneiterung vor.

Das Ganglion sphenopalatinum kann nach Roe und Sluder bei Keilbeinhöhleneiterung entzündet sein, mit Erzeugung von neuralgischen Schmerzen. Der Verf. sah einen solchen Fall, wo der Schmerz in den Zähnen des Unterkiefers auftrat. O. T. FREER.

31) **Stenger** (Königsberg). **Ueber einen Fall von Mukozele der Stirnhöhle.** *Zeitschrift f. Ohrenheilk. Bd. 57. H. 4.*

Kasuistischer Beitrag zu der Frage, ob eine sogenannte Mukozele auf die Bildung und Erweiterung einer Schleimhautzyste zurückzuführen sei oder infolge

Stauung des Sekrets mit Erweiterung einer anatomisch vorhandenen Höhle entsteht. Der vorliegende Fall zeigt, dass die Stirnhöhle selbständig sich als Mukozele ausbilden kann.
BRADT.

32) **William Wesley Carter. Perforierende Wunde der Stirnhöhle, Meningitis und Tod verursachend; Bericht eines Falles. (Perforating wound of the frontal sinus resulting in meningitis and death.)** *The Laryngoscope. Juni 1916.*

Im Zweikampfe bekam der Patient eine mit einem Stilletto gemachte Wunde, welche die Tabula externa und interna der rechten Stirnhöhle durchsetzte und 1 bis 2 Zoll tief in das Gehirn eindrang. Trotzdem arbeitete der Patient vier Tage lang nach der Verletzung. Er wurde dann schläfrig und starb schliesslich im Koma. Bei der Lumbalpunktion floss trübe Flüssigkeit unter hohem Druck aus der Kanüle.

Die vordere und hintere Wand der Stirnhöhle wurden entfernt, die Dura aber, wegen der Gefahr einer Hernia cerebri, wurde nicht eröffnet. In der rechten Temporalgegend wurde die Schädelhöhle eröffnet und mittelst einer Kanüle wurde Flüssigkeit aus dem rechten Seitenventrikel entfernt. Kein Eiter. Die Autopsie ergab Meningitis.
OTTO T. FREER.

33) **T. Passmore Berens. Gehirnabszess, chronischer Eiterung der Stirnhöhle folgend. Bericht eines Falles. (Brain abscess from chronic suppuration of the frontal sinus. Case report.)** *The Laryngoscope. August 1916.*

Einem 30jährigen Manne wurde die Stirnhöhle, das Siebbein und die Keilbeinhöhle im Januar 1915 radikal wegen Eiterung von aussen operiert. Im Januar 1916 wurde die Stirnhöhle wieder eröffnet. Eiter quoll aus einer granulierenden Stelle im Dache der Stirnhöhle. Eine Sonde konnte durch diese Stelle $2^1/_8$ Zoll in die Schädelhöhle vorgeschoben werden. Die Oeffnung wurde mit der Zange erweitert und ein Rosshaardrain eingeführt, welches später einem Gummidrain Platz machte. Die Eiterung aus der Abszesshöhle versiegte nach fünf Wochen. Die einzigen Nervensymptome waren unregelmässige Herzaktion, starker Stirnkopfschmerz, Unruhe, Rötung der Papille und Verengerung der Pupillen. Der Streptococcus haemolyticus wurde in Reinkultur vom Gehirn erhalten. OTTO T. FREER.

c) Mundrachenhöhle.

34) **Helen Pixell Goodrich** und **Mrs. M. Moselay. Gewisse Parasiten der Mundhöhle bei Pyorrhoea alveolaris.** *Brit. med. journal. 28. Okt. 1916. S. 587.*

Das wichtigste Ergebnis aus den Untersuchungen der Verf. ist, dass die von amerikanischen Autoren als Erreger der Pyorrhoea alveolaris beschriebene Amoebe keine ätiologische Bedeutung hat; ebenso wenig steht die oft, jedoch in geringer Zahl, gefundene Trichomonas in einer Beziehung zur Pyorrhoe. Leptothrix fand sich massenhaft und in verschiedenen Formen wachsend: als Fäden, kokkenartig, als fusiforme Gebilde usw. Er stand in enger Beziehung zum Zahnstein; Verff. meinen, dass dieser bedingt sei durch vorschreitende Verkalkung der

Leptothrixfäden von ihrer Ansatzstelle aus. Sie haben niemals Zahnstein beim Fehlen von Leptothrix gefunden und glauben, dass Mandelsteine, Speichelsteine und möglicherweise auch andere Konkremente auf dieselbe Weise entstehen. Die fusiformen Körper schienen identisch zu sein mit den fusiformen Bazillen, die als Ursache der Angina Vincenti angesehen werden.

FINDER.

35) **P. Haslund** † (Kopenhagen). **Ueber das Vorkommen von Lupus erythematosus auf dem Prolabium der Lippen und der Schleimhaut des Mundes.** *Derm. Zeitschr. Bd. 23. H. 12. 1916.*

Unter 162 Patienten mit Lupus erythematosus war das Prolabium der Lippen im ganzen bei 19 angegriffen und das Leiden nur in 8 Fällen auf der Mundschleimhaut lokalisiert; es scheint, dass das Prolabium der Unterlippe mit Vorliebe angegriffen wird. Eine unschätzbare Stütze für die Diagnose ist es selbstverständlich, dass die Schleimhautaffektion sozusagen auch von Effloreszenzen auf der Haut oder jedenfalls auf dem Prolabium begleitet wird. Was bisher als isolierter Lupus erythematosus auf der Schleimhaut angeführt worden ist, kann entweder keiner Kritik gegenüber bestehen oder es handelt sich gewöhnlich um isolierte Lokalisation auf dem Prolabium ohne oder mit geringer Ausbreitung auf die Schleimhaut. Behandlung mit CO_2-Schnee gibt sehr gute Resultate.

SEIFERT.

36) **A. Réthi** (Budapest). **Fall von vollständigem Verwachsen des weichen Gaumens mit dem Rachen, geheilt durch Operation und pernasale Dilatation.** *Verh. des kgl. Aerztevereins in Budapest. No. 13. 1916.*

Die Verwachsung wird auf blutigem Wege gelöst und dann durch die Nase auf beiden Seiten ein nach Art der geburtshilflichen Zangen zerlegbarer, an der Vereinigungsstelle mit einer Schraubendrehung vereinbarer, entsprechend gebogener Dilatator eingeführt und liegen gelassen. Das Instrument soll auch nach erfolgter Heilung jeden 2. bis 3. Tag, 3 bis 4 Monate lang für die ganze Nacht eingeführt werden, es stört den Schlaf nicht.

POLYAK.

37) **Monnier** (Zürich). **Atrophie der Unterkieferknochen und Ankylose beider Kiefergelenke im Anschluss an Pneumokokkenangina.** *Korr.-Blatt f. Schweizer Aerzte. No. 26. 1916.*

Vogelgesicht. Resektion der beiden Gelenke. Nachher bestand wieder Fähigkeit, den Mund zu öffnen.

JONQUIÈRE.

38) **Heinrich Luxembourg. Zur Kasuistik der Erkrankungen des Zungenbeins.** *Deutsche Zeitschr. f. Chir. Bd. 138. S. 100. 1916.*

Beschreibung eines Falles von entweder traumatischem oder idiopathischem Abszess des Zungenbeins bei 22 Jahre altem Landwirt. Das grosse Horn war teilweise nekrotisch, drei Sequester von Erbsengrösse lagen in der 100 ccm haltenden Abszesshöhle. Heilung nach Inzision.

DREYFUSS.

39) **Oskar Leser. Ein Fall von Hypertrophia glandularum sublingualium congenita.** *Diss. Leipzig 1914.*

Der Titel besagt alles. DREYFUSS.

40) **Dorendorf** (Freiburg). **Ueber Erweiterung der Speicheldrüsenausführungsgänge bei Bläsern.** *Zeitschr. f. Ohrenheilk. Bd. 59. S. 91.*

Beschreibung einer Luftgeschwulst der Ohrspeicheldrüse sowie der Glandulae submaxillares bei einem Flügelhornbläser. In der Literatur konnte D. nur einen analogen Fall finden. BRADT.

41) **Samuel P. Stout. Ein weiteres Studium der Geschwülste des Zäpfchens in Bezug auf ihre Häufigkeit, Bösartigkeit und Wiederkehr mit Bericht über ein Papillom (Angiom nicht eingeschlossen). (Further study of the tumors of the uvula — considering their frequency, malignancy and recurrence with a report of one additional papilloma [exclusive of angioma]).** *The Laryngoscope. August 1916.*

Berichte über drei Fälle von Karzinom der Uvula und über neun Fälle von Epitheliom derselben sind in der Literatur zu finden. Vollständige Berücksichtigung der Literatur des Themas. OTTO T. FREER.

42) **Heinrich Alschwang. Der heutige Standpunkt der Aetiologie des akuten Gelenkrheumatismus mit Berücksichtigung des Auftretens von Streptokokkenkomplikationen.** *Diss. Leipzig 1914.*

Verf. hat 1450 Krankengeschichten der Leipziger med. Klinik durchsucht. Es ist ihm zwar nicht gelungen, die Frage bezüglich der Aetiologie einer Lösung näher zu bringen, doch findet sich in der Arbeit verwertbares Material betreffend den Konnex des Rheumatismus mit Mandelerkrankungen. DREYFUSS.

43) **Cornelius G. Coakley. Lungenabszess nach Tonsillektomie. (Lung-abscess following tonsillectomy.)** *The Laryngoscope. Juli 1916.*

Verf. meint, dass durch die fassende Zange oder den Ring des Sluderschen Instruments aus der Mandel ausgedrücktes septisches Material in die Lunge aspiriert werden könne, mit nachfolgendem Lungenabszess. Durch Thrombose der Venen der Mandelgegend erzeugte Lungeninfarkte würden immer mehrfach sein.

OTTO T. FREER.

44) **Charles W. Richardson. Lungenabszess nach Operationen an der Mandel und den oberen Luftwegen. (Abscess of the lung following operation on the tonsils and upper air tract.)** *The Laryngoscope. Juli 1916.*

Ueber die Komplikationen der Tonsillektomie wird selten Bericht erstattet, erstens weil die Neigung besteht, darüber zu schweigen, und zweitens, weil die Lungenerkrankungen oft erst nach Heilung der Mandelwunden erscheinen, so dass der Zusammenhang mit der Tonsillektomie nicht verstanden wird. Eine Ursache der nach Tonsillektomie erscheinenden Lungenabszesse ist wahrscheinlich der

septische Lungeninfarkt von den vielen eröffneten Venen der Mandelgegend ausgehend. Eine andere Ursache der Abszesse ist Aspiration von infiziertem Blut, von Mandelpfröpfen, welche frei geworden sind, und von Teilchen der Mandel.

Der Verlauf der Lungenerkrankung ist ein schleichender. Eine Woche kann vergehen, ehe Fieber septischer Natur, Brustschmerz und starker Husten die Komplikation ankündigen. Anfangs sind die lokalen Zeichen sehr unbestimmt bis schliesslich lokale Dämpfung, geschwächtes Atmungsgeräusch, krepitierende und subkrepitierende Geräusche auf den Herd hinweisen. Hat sich aber der Abszess ausgebildet, so folgen stinkender, eiteriger Auswurf und stinkender Atem. Der Verf. hatte drei Fälle; die Patienten genasen. (Die Aspirationsabszesse sind durch die fast allgemeine Ausführung der Operation in der Rückenlage in Narkose begünstigt. Als viel sicherer in bezug auf Aspirationsgefahr ist die Ingals'sche Lage zu empfehlen. Der Patient liegt auf seiner Brust und Wange auf einem hohen Tisch mit dem Gesicht dem neben dem Tische knieenden Chirurgen zugekehrt. In dieser Lage fliesst das Blut aus dem Munde des Pat. heraus, anstatt in die Speiseröhre und Luftröhre. Septische Thrombose der Venen wird durch die quetschenden, gewaltsamen Arten der Tonsillektomie (Drahtschlinge, Sluder) begünstigt. Der Referent hat von seiner Exzisionsmethode niemals septische Komplikationen gehabt, geschweige einen Lungenabszess. Ref.) OTTO T. FREER.

d) Diphtherie und Croup.

45) **Damon Orian Walthall. Beobachtungen über die Neigung des Diphtheriebacillus zur Ansiedlung in den oberen Luftwegen. (Observations on the tendency of the diphtheria bacillus to localize in the upper respiratory tract.)** *The American journal of diseases of children. August 1916.*

Um eine zufriedenstellende Kultur des Diphtheriebazillus zu machen, müssen alle Teile der oberen Luftwege berührt werden. Verf. bevorzugt sterile Wattepinsel, um sein Material zu gewinnen.

(Wer sich auf den Pinsel verlässt, wird sehr oft die Diphtheriebazillen, die häufig nur in den tieferen Teilen der Membran sich befinden, nicht auf die Oberfläche des Kulturmediums auftragen. Um sicher zu gehen, ist es daher nötig, mit einer feinen Löffelzange ein Stückchen der Membran abzutragen. Oft sitzt die Membran versteckt im Nasenrachenraum, während Nase und Oropharynx frei davon sind. In solchen Fällen muss das Stückchen Membran durch ein durch Kokain erweitertes Nasenloch herausgeholt werden. Ref.) OTTO T. FREER.

46) **John A. Kolmer and Emily Moshage. Studium der verschiedenen Methoden der Bestimmung der Giftigkeit von Diphtheriebazillen. (A study of various methods for determining the virulence of diphtheria bacilli.)** *The journal of infectious diseases. Juli 1916.*

Der Beweis der Giftigkeit einer Diphtheriebazillenkultur kann durch die Tierimpfung erbracht werden. Morphologisch sind die granulären, quergestreiften oder perlenschnurartigen Bazillen meistens virulent, hingegen die homogenen,

gleichmässig geformten Bazillen sind meist ungiftig. Personen, welche Diphtherie durchgemacht haben oder der Ansteckung stark ausgesetzt waren, besitzen in 61 bis 100 pCt. der Fälle giftige Bazillen. Es ist nicht bewiesen, dass nicht virulente Kulturen durch Tierimpfung virulent werden. Die Verff. denken, dass nichtvirulente Diphtheriebazillen Gewohnheitsschmarotzer des Individuums sind, welche vor und nach der Diphtherie als Dauerbewohner des Halses existieren. Der Grad der Virulenz der Bazillen wurde durch Meerschweinchenimpfungen in einer sehr genau angegebenen Weise gefunden. OTTO T. FREER.

47) **F. Reiche. Meningitis bei Diphtherie.** Aus dem Krankenhaus Hamburg-Eppendorf. *Zeitschr. f. Kinderheilk. Bd. 11.*

Akute Meningitiden sind bei Diphtherie selten. Unter rund 8000 Fällen hat Verf. sie nur 8mal beobachtet. 2mal handelte es sich um eine Kombination mit sporadischer echter Genickstarre, davon einmal auf der Höhe der Diphtherieerkrankung. Das zweite Mal 2—3 Wochen nach Ablauf der Diphtherie. Letzterer Fall verlief tödlich. Infektionsquelle unbekannt. Patient war zweifellos Bazillenträger. Vier weitere Fälle waren Fälle von Mischinfektion (hämolytische Streptokokken, grampositive Staphylokokken, Pneumokokken und Kolibazillen).

Zwei weitere Fälle sind dadurch interessant, dass ein schweres meningitisches Krankheitsbild (Benommenheit, Unruhe, Nackenstarre, Wirbelsäulenversteifung, Erbrechen, Kernig'sches Symptom) auf der Höhe der Diphtherie vorlag, wobei das Punktat nur leicht getrübt war und trotz Kulturversuche sich steril erwies. Es gibt also ähnlich wie bei anderen Infektionskrankheiten (Typhus, Scharlach, Masern, Pneumonie), wo diese Komplikation häufiger vorkommt, ausnahmsweise auch bei Diphtherie eine Meningitis serosa. FINDER.

48) **Rolleston. Transitorische Hemiplegie bei Diphtherie. (Hémiplegie transitoire dans la diphthérie.)** *Review of neurology and psychiatry. April 1916.*

Unter 11313 Fällen von Diphtherie hat Verf. nur 8 Hemiplegien beobachtet. Er berichtet über 2 Fälle. In beiden handelte es sich um eine komplette Hemiplegie mit Aphasie, die im Verlauf von 24 Stunden verschwand. Das eine Kind genas, das andere starb. Im ersten — tödlich verlaufenen — Fall sprachen reichliche Albuminurie, Erbrechen, Kopfschmerzen und Konvulsionen für urämische Natur der Erkrankung; im zweiten Fall deuteten die Herzstörungen auf eine Hirnembolie.

FINDER.

e I) Kehlkopf und Luftröhre.

49) **A. Onodi** (Budapest). **Xanthom des Kehldeckels.** *Orvosi Hetilap. No. 21. 1916. — Archiv f. Ohrenheilk. Bd. 99. S. 36.*

In der Literatur ist nur ein Fall von E. J. Rhodes erwähnt. Verf.'s Fall betrifft einen 42 Jahre alten Soldaten, welcher über unangenehme Gefühle an der Zungenbasis, Räuspern und Husten klagte. An der lingualen Fläche der Epiglottis, nahe zum Rande, etwas nach rechts von der Plica glossoepiglottica sass eine erbsengrosse, blassrote, glatte umschriebene Geschwulst, welche entfernt wurde.

Die histologische Untersuchung (Prof. Krompecher) fand die Geschwulst mit geschichtetem Plattenepithel bedeckt, welches stellenweise diffus verdickt war, an anderen Stellen wieder in der Form von dünnen Zapfen in die Tiefe drang, doch nirgends derart vermehrt war, dass es mit Karzinom hätte verwechselt werden können. Die Geschwulst bestand hauptsächlich aus Bindegewebe, welches besonders in den unterhalb des verdickten Epithels liegenden Schichten mit Rundzellen infiltriert war. Das Bindegewebe weicht insofern von dem Bindegewebe der gewöhnlichen einfachen Polypen ab, als es sehr reich an Zellen und arm an Fasern ist; die Zellen sind gross, polygonal, erinnern gewissermaassen an Epithel und ihr Kern ist verhältnismässig klein. Das Protoplasma der Zellen enthält einen fein gekrümelten, nach v. Gieson sich schmutzig lila-rosa färbenden Stoff. Diese Zellen sind ohne Zweifel Pseudoxanthomzellen.

POLYAK.

50) **O. Körner** (Rostock). **Die Beteiligung des Kehlkopfes an aktinomykotischen Erkrankungen.** *Zeitschr. f. Ohrenheilk. Bd. 57. H. 4.*

K. beschreibt vier Fälle von Aktinomykose aus seiner Klinik. Sie zeigen keine aktinomykotischen Prozesse im Kehlkopfinnern; nur findet sich bei Fall 3 eine tumorartige Vorwölbung im Sinus pyriformis, bei Fall 4 eine Aktinomykose des Mundbodens, Oedem der Epiglottis. Nur ein von Ponfick beschriebener Fall von generalisierter Aktinomykose zeigte bisher einen Befund im Kehlkopfinnern, welcher dem der bekannten Darmaktinomykose entspricht.

BRADT.

51) **Feldmann. Vier Fälle von schweren Glottiskrämpfen bei Erwachsenen mit ungewöhnlichen Befunden in der unteren Hälfte des Kehlkopfes und der Luftröhre.** *Zeitschr. f. Ohrenheilk. Bd. 68. S. 370.*

In allen vier Fällen war der Sitz der Veränderung fast der gleiche, nämlich subglottisch an der hinteren Kehlkopf- bzw. Trachealwand, und zwar handelte es sich in Fall 1 wahrscheinlich um eine flächenhafte Ulzeration mit Granulation, im Fall 2 um eine ekchymotische subepitheliale Verdickung der Trachealschleimhaut, im Fall 3 und 4 um perichondritische vom Ringknorpel ausgehende Abszesse. Gemeinsam war allen Fällen das Auswerfen blutigen Sputums während bzw. nach den Anfällen. Alle Fälle wurden geheilt.

Die Diagnose wurde mittels endoskopischer Untersuchung gestellt, auf deren Wichtigkeit für die Deutung der Fälle von Glottiskrampf Verf. hinweist.

FINDER.

52) **H. Zwillinger** (Budapest). **Laryngologische Fälle im Kriege.** *Gyogyaszat. No. 2. 1916.*

1. Lähmung der rechten Kehlkopfhälfte durch isolierte Schussverletzung des N. recurrens verursacht. Die Schrapnellkugel sass dicht unter der Narbe an der Grenze des oberen Drittels des M. sternocleidomastoideus. Nach Entfernung der Kugel blieb die Lähmung unverändert.

2. Penetrierender Querschuss des Kehlkopfes. Heilung. Taschenbänder und Stimmlippen waren in dem vorderen Drittel verwachsen.

3. Laryngocele ventricularis. 41 Jahre alter Soldat, seit 20 Jahren heiser, dessen Stimmlippen bei der Phonation eine elliptische Spalte bilden; ist der Phonationsversuch stärker, dann treten nicht nur zwei Schleimhautsäcke aus der Morgagni'schen Tasche hervor (früher Eversion genannt), sondern es bildet sich aussen am Halse rechts eine mannsfaustgrosse Hervorwölbung, welche abschwillt oder verschwindet, je nachdem Pat. spricht oder schweigt.

4. Geheilter Fall von Pseudo-Taubstummheit, welche nach Granatexplosion entstanden ist. Kehlkopfbefund normal. Ruhe, Hydro- und Elektrotherapie führten zur Heilung.

POLYAK.

53) Stanton A. Friedberg. **Vergleich des Wertes der indirekten und direkten Laryngoskopie. (Comparative value of indirect and direct laryngoscopy.)** *Illinois medical journal. September 1916.*

Bei der direkten laryngoskopischen Untersuchung kleiner Kinder ist es ratsam, ein passendes Bronchoskop zur Hand zu haben, falls die Untersuchung einen schweren Glottiskrampf erzeugen sollte. Wo bedeutende Atemnot, durch supra- oder infraglottische Schwellung erzeugt, vorhanden ist, kann irgend eine Manipulation, entweder im Verlaufe der Untersuchung oder einer Operation, die Schwellung so steigern, dass Intubation nötig wird.

Angezeigt ist die direkte Laryngoskopie:

1. Wo ein festsitzender Fremdkörper der indirekten Methode unzugänglich ist.

2. Für die Diagnose laryngealer Zustände bei jungen Kindern, wo die indirekte Untersuchung nicht angewandt werden kann.

3. Für die Inspektion der hinteren Kehlkopfwand, des subglottischen Raums und der unteren Fläche der Stimmbänder.

4. Für Intubation und Extubation in schwierigen Fällen.

In Lokalanästhesie ist die Schwebelaryngoskopie für den Pat. schwer auszuhalten. Die Schwebelaryngoskopie ist besonders für operative Eingriffe, durch Kehlkopftuberkulose benötigt, nützlich, aber in diesen Fällen ist allgemeine Anästhesie leider kontraindiziert und Lokalanästhesie nicht zufriedenstellend.

Die Schwebelaryngoskopie hat die Erwartungen, welche man ihr bei der Entfernung von Fremdkörpern entgegen brachte, nicht erfüllt. Die Behinderung der freien Bewegung des Rohrs durch die Zahnplatte ist ein Uebel. Die Aufhängemethode benötigt auch die gefährliche allgemeine Narkose.

Bei bösartigen Geschwülsten des Kehlkopfes ist Laryngotomie der Schwebemethode vorzuziehen.

O. T. FREER.

54) Knud E. Salomonsen. **Die Schmiegelow'sche translaryngeale Drainrohrfixation bei Laryngeotrachealstenosen. (Den Schmiegelowska translaryngeale Drainrørsfixation ved Laryngo-tracheal Stenoser.)** *Nordisk Tidskrift for Oto-Rhino-Laryngologi. Bd. 1. H. 2/4.*

Verf. berichtet über 5 neue auf diese Weise behandelte Fälle. Das Verfahren wird folgendermassen ausgeführt: Nach Spaltung der stenosierten Partie werden Granulationen und Narbengewebe möglichst gründlich entfernt. Eine Tube von passender Stärke wird in die stenosierte Partie eingelegt, so dass das obere Ende

der Tube über die Stimmbänder hinausragt. Dadurch wird der Bildung von Granulationen an der Unterseite der Stimmbänder vorgebeugt. Gleichzeitig hat man darauf zu achten, dass das obere Tubenende nicht zu weit über die Stimmbänder nach oben hinausragt, weil sonst Gefahr vorhanden ist, dass die Nahrung in die Trachea gerät. Ist die Tube placiert, so fixiert Schmiegelow sie mittels eines Silberdrahtes, der durch den Kehlkopf und die Haut hindurchgeführt und dort durch eine Bleiplombe oder dergl. befestigt wird. Die Tube bleibt 1—4 Monate in situ und wird durch den Mund hinausgezogen. Ist das Resultat nicht zufriedenstellend, so kann die Operation wiederholt werden. STANGENBERG.

55) **Körner. Ein traumatisches Hämatom im Mediastinum mit starker Verdrängung der Speise- und der Luftröhre, aber ohne Rekurrenslähmung.** *Zeitschrift f. Ohrenheilk. Bd. 73. S. 33.*

Der in der Höhe des 3. und 4. Brustwirbels im hinteren Mediastinalraum sitzende Tumor konnte mittels Röntgenbild und Oesophagoskopie nachgewiesen werden. Nachdem die bald nach der Verletzung einsetzenden Erscheinungen abgeklungen waren, machte er dem Patienten so gut wie gar keine Beschwerden.

KOTZ.

56) **Landwehrmann** (Rostock). **Altes und Neues über den Heilwert der Tracheotomie bei Kehlkopftuberkulose.** *Zeitschr. f. Ohrenheilk. Bd. 58. S. 301.*

L. empfiehlt die Tracheotomie als wertvollen Heilfaktor bei der Tuberkulose des Larynx. Nur wünscht er eine sorgfältig individualisierende Auswahl der Fälle etwa nach den Angaben von Moritz Schmidt und Henrici, der im kindlichen Alter gute Erfolge sah. L. selbst erweitert nach einer günstigen Beobachtung bei einer 23jährigen die Altersindikation Henrici's noch etwas. BRADT.

57) **Rudolf Hoffmann** (München). **Thyreoidea accessoria intratrachealis.** *Zeitschrift f. Ohrenheilk. Bd. 59. S. 373.*

Im Anschluss an einen von ihm ante operationem diagnostizierten Fall von Thyreoidea intratrachealis bespricht H. eingehend die Differentialdiagnose. Weiter gibt er eine Einteilung dieser Tumoren auf Grund ihrer Genese. Die Operation bleibt die einzige exakte Therapie, wenngleich auch innere Medikation zuweilen gute Erfolge gezeitigt hat. Vorsicht mit Jodgaben, da bereits geringe Schleimhautschwellung bei engem Lumen sehr unangenehme Dyspnoe erzeugen kann.

BRADT.

58) **V. Hinsberg. Zwei Todesfälle bei der bronchoskopischen Fremdkörperextraktion.** *Zeitschr. f. Ohrenheilk. Bd. 68. S. 180.*

Im ersten Fall glitt der Fremdkörper — ein Pflaumenkern —, der im rechten Bronchus gesessen hatte, beim Passieren der Glottis aus der Zange und wurde in den linken Oberlappenbronchus aspiriert, aus dem er nicht entfernt werden konnte. Unglücklicherweise war die rechte Lunge infolge früherer entzündlicher Prozesse hochgradig geschrumpft und deshalb funktionsuntüchtig. Sofort nach der Aspiration in den linken Bronchus war hochgradige Dyspnoe aufgetreten. 24 Stunden

später Exitus. Die Autopsie zeigte, dass die Einführung des Rohrs in den linken Oberlappenbronchus tatsächlich unmöglich war.

Fall 2 betraf einen 14jährigen Knaben, der vor 3 Wochen einen Knopf aspiriert hatte. Der Fremdkörper lag im linken Bronchus quer eingebettet; die Ränder der Platte lagen in einer rinnenförmigen Vertiefung der Bronchialwand, während sich diese unterhalb der Platte dem schmalen Teil des Knopfes gleichsam anschmiegte. Es wurden verschiedene Extraktionsversuche gemacht, zuerst mittels Bronchoscopia superior, dann Bronchoscopia inferior. Die den Knopf umgebenden Granulationen wurden entfernt.

Bei einem Extraktionsversuch mit dem Haken trat plötzlich eine Blutung ein, der Pat. erlag. Die Blutung stammte, wie die Autopsie ergab, aus einer Oeffnung in der Wand einer Lungenvene; die Oeffnung lag unterhalb der Knopfplatte.

FINDER.

59) **A. Onodi** (Budapest). **Selten hochgradige Stenose des linken Bronchus.** *Orvosi Hetilap. No. 41. 1916.*

Es handelte sich um den fast vollständigen Verschluss des linken Bronchus auf luetischer Basis. Das Narbengewebe hat unmittelbar unterhalb der Bifurkation das Lumen auf 2 mm verengt. Pat. starb an Lungentuberkulose. Die Publikation enthält auch den Sektionsbefund und eine gute Abbildung des Präparats.

POLYAK.

e II) Stimme und Sprache.

60) **Fröschels. Zur Kasuistik des Stotterns.** *Münchener med. Wochenschr. No. 12. S. 419. 1916.*

Fr. verbreitet sich ziemlich ausführlich über die verschiedenen Arten des Stotterns und über ihre Entstehung bzw. über den zeitlichen Verlauf der verschiedenen Formen und stellt dann besonders das Entwicklungsstottern des Kindes dem Stottern nach Traumen gegenüber. Während nämlich das erstere sich anfangs im einfachen Laut- oder Silbenwiederholen, dann in übertriebenen Bewegungen beim Sprechen und erst später in krampfartigen Bewegungen nebst Mitbewegungen äussert, tritt nach seiner Ansicht beim Stottern nach Schockwirkung im Felde (11 Mann) sofort die schwerste Form auf. Nebenbei erwähnt er das, schon aus der früheren Literatur bekannte, Stottern nach Mutismus und ferner ein nach körperlichen und seelischen Strapazen (ohne Schockwirkung) allmählich schlimmer werdendes Stottern.

NADOLECZNY.

61) **H. C. Rothe. Ueber die Deutung klonischen und tonischen Stotterns in Aufnahmen mit dem Gutzmann'schen Gürtelpneumographen.** *Zeitschr. f. d. gesamte Neurologie u. Psychiatrie. Bd. 34. H. 3/4. S. 329.*

R. zeigt an pneumographischen Aufnahmen Stotternder, dass weder dem tonischen noch dem klonischen Stottern eindeutige Kurvenformen zugeordnet sind und dass man während der Aufnahme die Art des Stotterns auf der Kurve vermerken muss. Hieraus konstruiert er einen Gegensatz zu Gutzmann, der an

seinen Abbildungen tonische und klonische Kurvenformen beschrieben hat. (G. weist aber schon auf S. 409 seiner Sprachheilkunde darauf hin, dass „leicht zuckende Nebenbewegungen" in Kurven bei tonischem Stottern vorkommen, und auf S. 413 betont er, dass neben den beschriebenen Typen „zahlreiche andere und Kombinationen" derselben vorkommen und dass die eine Form oder die andere nur vorwiegt, fast nie aber allein und rein vorkommt. Ref.) NADOLECZNY.

62) L. Marx. **Ueber funktionelle Stimm- und Sprachstörungen und ihre Behandlung.** *Münchener med. Wochenschr. No. 42. S. 1502. 1916.*

M. hält es für richtiger, nicht von hysterischen, sondern von psychogenen Erkrankungen zu sprechen. Er geht näher auf die Spiegelbefunde ein und auf die Atemstörungen, besonders bei der spastischen Aphonie. Die Prognose ist nicht absolut gut. M. empfiehlt die Uebungsbehandlung (Atem- und Stimmübungen) nach Gutzmann und hat gute Resultate. Ebenso empfiehlt er die Uebungsbehandlung beim Stottern. NADOLECZNY.

63) A. Holländer. **Eine musikalische Merkwürdigkeit.** *Stimme. Bd. 10. H. 3. Dezember 1915.*

Besprechung eines Falles von zweistimmigem Pfeifen, das H. für unmöglich hält. Es handle sich vielmehr um eine Kombination von Pfeifen und Summen. (Dazu sei bemerkt, dass im Archiv für Physiologie, 1912, ein solcher Fall beschrieben ist. Ref.) NADOLECZNY.

64) F. Ring. **Aesthetisch-praktische Winke für den Gesangsunterricht.** *Stimme. Bd. 10. H. 4. Januar 1916.*

Allgemeine Betrachtungen über Atemtechnik und -übung, hauptsächlich Empfehlung der sogenannten Tiefatmung. „Ganz zwecklos ist auch das Registersingen." „Die Unterscheidung der Stimmlagen als Register ist ein Unding" (!). Empfiehlt Uebungen auf klingende Konsonanten zuerst den Vokal i, den Pionier aller Vokale, da er als Eigenton am meisten gedeckt sei. Nicht alle werden diese Bevorzugung teilen. (Ref.) NADOLECZNY.

f) Schilddrüse.

65) Schapiro (Kowno). **Ueber die Wirkung der Digitalis mit Adrenalin und Schilddrüse auf das Herz der Rana esculenta.** *Berner Diss. Bern 1916.*

E. Bürgi liess durch die Verfasserin gemäss seiner Lehre von der erhöhten Wirkung der Arzneimittel mittelst Kombination derselben mit ähnlich wirkenden Substanzen Fröschen Digitalis auch mit Thyreoglandol zusammen subkutan einverleiben. Es stellte sich dabei heraus, dass letzteres die toxische Digitaliswirkung beeinträchtigt und dass die Lösung von Natrium phosphoricum diese Abschwächung aufhebt, so dass wieder reine Digitaliswirkung eintritt. Natrium phosphoricum ist also, wie schon Traczewski nachgewiesen hat, ein guter Antagonist der Thyreoideawirkung. Zahlreiche Herzkurven verdeutlichen diese Wirkungsformen. JONQUIÈRE.

66) **Paul Manasse. Ueber kongenitale Taubstummheit und Struma.** *Zeitschr. f. Ohrenheilk. Bd. 58. S. 105.*

In drei Fällen von Struma und kongenitaler Taubstummheit fand M. erhebliche, einander sehr ähnliche Veränderungen am knöchernen Ohrskelett und am häutigen Labyrinth. Er sieht die knöchernen Veränderungen zum grossen Teil als kongenital, die am häutigen Labyrinth als zum Teil erworben an. Demgemäss betrachtet er die Knochenveränderungen als primäre, die Weichteilerkrankungen als sekundäre. Wegen genaueren Studiums der beobachteten Veränderungen wird auf die interessante Originalbehandlung verwiesen. BRADT.

67) **George E. Pfahler** und **J. Donald Zulick** (Philadelphia, Pa.). **Die Behandlung des Basedow mittels Röntgenstrahlen. (The treatment of exophthalmic goitre by means of the Roentgen rays.)** *Pennsylvania med. journal. Juni 1916.*

Auf Grund der von Mannaberg-Wien zuerst angestellten und von den Verff. wiederholt gemachten Versuche mit dieser Behandlung sprechen sie sich sehr zu Gunsten dieser Methode aus, warnen aber vor nachlässiger und unwissenschaftlicher Anwendung der Strahlen. Schlussfolgerungen: 1. In allen Fällen ist man berechtigt, einen Monat nach der Behandlung das Resultat abzuwarten. Denn nichts ist verloren, wenn man doch operieren muss und häufig können Operationen vermieden werden. 2. Thyreoidea und Thymus müssen zugleich behandelt werden. 3. Die ersten Zeichen der Besserung sind Zunahme des Gewichts und Abnahme des Pulses. 4. Die Behandlung darf nicht zu lange ausgedehnt werden, denn sonst kann Hyperthyreoidismus eintreten. 5. Struma und Exophthalmus verschwinden zuletzt, leider aber häufig gar nicht. FREUDENTHAL.

68) **Julius Wulff Ueber Struma maligna.** *Diss. Freiburg 1916.*

Beschreibung einer Anzahl maligner Strumen aus der Freiburger chirurgischen Klinik. DREYFUSS.

69) **Ernst Felsenstein. Zur Kenntnis der Struma postbranchialis (Getzowa).** *Diss. Heidelberg 1915.*

Beschreibung eines weiteren Falles dieser relativ seltenen Form von Struma bei $6^1/_2$ jährigem Mädchen. Dieselbe ist charakterisiert — und zwar nur histologisch, makroskopisch als solche nicht zu erkennen — durch sehr grosse, polyedrische, in ihrer Form stark wechselnde Zellen, die teils in soliden Haufen daliegen, teils als Tubuli ähnlich den Harnkanälchen angeordnet sind. Die postbranchiale Struma kann benigne sein, aber es sind auch schon maligne Formen derselben beobachtet worden. DREYFUSS.

g) Oesophagus.

70) **Kirschner. Fremdkörper im Oesophagus und Larynx.** Verein für wissenschaftl. Heilkunde zu Königsberg i. Pr., Sitzung vom 21. Februar 1916. *Berliner klin. Wochenschr. No. 18. S. 491. 1916.*

Eine Nähnadel, die ein Soldat verschluckt hat, spiesst sich in sagittaler

Richtung so ein, dass sie die Speiseröhre und den Kehlkopf direkt oberhalb der Stimmbänder von vorn nach hinten symmetrisch durchquert. Zunächst 3 Wochen lang keine Beschwerden. Patient isst, trinkt, arbeitet, raucht. Dann Schmerzen, Unmöglichkeit der Nahrungsaufnahme, Schwellung am Hals, 39,5. Nadel im Röntgenbild und Kehlkopfspiegel in ihrer Lage gut bestimmbar. Nadel durch Oesophagotomie leicht entfernt. Die Extraktion per vias naturales wird wegen Gefahr der Gewebsverletzung und Infektion nicht vorgenommen. Dauermagensonde durch die Nase. Heilung.

R. HOFFMANN.

71) **Joseph Schulz. Ueber gleichzeitiges Oesophagus- und Larynxkarzinom.** *Diss. Bonn 1916.*

Der Speiseröhrenkrebs sass drei Querfinger oberhalb der Kardia an der Vorder- und linken Seitenwand; er war ein typisches Plattenepithelialkarzinom. Der — operierte — Kehlkopfkrebs nahm die Gegend des rechten Stimmbands ein, war kleinalveolär mit kubischen Zellen.

DREYFUSS.

72) **Luise Tosetti. Ueber Phlebektasien des Oesophagus.** *Diss. Bonn.*

Beschreibung eines Falles und zweier anatomischer Präparate mit drei photographischen Figuren.

DREYFUSS.

II. Kritiken und Gesellschaftsberichte.

Prof. Dr. O. Chiari. Chirurgie des Kehlkopfes und der Luftröhre. Neue Deutsche Chirurgie. Bd. XIX. F. Enke, Stuttgart.

In dem vorliegenden handlichen Bande von 470 Seiten Stärke hat zum ersten Male die gesamte Chirurgie des Kehlkopfes und der Luftröhre eine zusammenhängende Darstellung gefunden. Es unterliegt keinem Zweifel, dass Chiari mit seiner Bearbeitung dieses Spezialgebietes der Chirurgie, das in den letzten Jahrzehnten sich so schnell entwickelt hat, einem lange gehegten Wunsch vieler Fachgenossen nachgekommen ist. Zwar besitzen wir in dem „Handbuch der Chirurgie des Ohrs und der oberen Luftwege" von Katz, Preysing und Blumenfeld eine umfassende Beschreibung der gesamten modernen Chirurgie der Halsorgane, aber der grosse Umfang des genannten Werkes bedingt, dass dieses immerhin nur einer Minderzahl von Aerzten zugänglich ist, und bei der Bearbeitung der einzelnen Kapitel durch eine ganze Anzahl verschiedener Autoren vermisst man einen organischen Zusammenhang der ganzen Darstellung.

Was dem Chiari'schen Buche einen besonderen Wert verleiht, ist der Umstand, dass der Verfasser seiner Arbeit die grosse und umfassende eigene Erfahrung zugrunde legen konnte, die er in seinem langjährigen Wirken an der Wiener Klinik mit ihrem reichen Krankenmaterial gesammelt hat. So konnte er auch bei den selteneren Krankheitsformen sein Urteil meistens auf eigene Beobachtung zahlreicher Fälle stützen. Er hat z. B. nicht weniger als 128 Fälle von Laryngosklerom in der Klinik behandelt und konnte 330 Fälle von Kehlkopfkarzinom im Laufe von 26 Jahren in ihrem Verlauf verfolgen.

Dabei hat sich Chiari durchaus von einer einseitigen subjektiven Behandlung des Stoffes ferngehalten. Es verdient vielmehr rühmend hervorgehoben zu werden, dass gerade die ausführliche und klare Beschreibung fremder Operationsmethoden und ihre vergleichende Kritik dem Praktiker ein übersichtliches Bild der modernen Technik der Halschirurgie bietet, das in gleicher Weise geeignet ist, dem Anfänger auf diesem Gebiet eine brauchbare Anleitung zu geben, als dem Geübten das bisher Erreichte in zusammenfassender Weise vor Augen zu führen. Es möge mir gestattet sein, an dieser Stelle meiner Genugtuung darüber Ausdruck zu verleihen, dass auch die von Gluck und mir in langjähriger gemeinsamer Arbeit ausgebildeten Operationsmethoden für die Behandlung maligner Geschwülste des Larynx und der Trachea in so eingehender und anerkennender Weise besprochen worden sind.

Um noch einige Einzelheiten hervorzuheben, sei erwähnt, dass der historischen Darstellung des Entwicklungsganges der Halschirurgie ein verhältnismässig breiter Raum zugebilligt worden ist, während die Untersuchungsmethoden und der pathologisch-anatomische Teil der Arbeit in mehr abgekürzter Weise behandelt wurden. Bei der Erörterung der Verletzungen des Larynx und der Trachea konnten schon die Erfahrungen, die uns der Weltkrieg auf diesem Gebiete gebracht hat, zum Teil mit verwertet werden. Eine wertvolle Beigabe des Werkes bildet das ausführliche Verzeichnis der Literatur, das mit ganz ausserordentlichem Fleiss zusammengestellt worden ist.

Es ist vorauszusehen, dass die erste Auflage des vorzüglichen Werkes bald vergriffen sein und dass ein Neudruck bald erforderlich werden wird. Für diesen Fall wäre es wünschenswert, dass der Verlag sich entschliessen würde, das Buch in bezug auf die Illustrationen etwas sorgfältiger auszustatten. Die einfarbigen Darstellungen der Krankheitsbilder genügen modernen Ansprüchen nicht mehr so ganz. Auch die aus unserer Arbeit übernommenen Operationsbilder der Larynx- und Pharynxexstirpation haben durch die einfarbige Wiedergabe erheblich an Klarheit und Uebersichtlichkeit verloren.

J. Soerensen (Berlin).

Für die Redaktion verantwortlich Prof. Dr. G. Finder, Charlottenburg, Augsburger Str. 38.
Druck von L. Schumacher, Berlin N. 4.

Internationales Centralblatt

für

Laryngologie, Rhinologie

und verwandte Wissenschaften.

Jahrgang XXXIII. Berlin, März. 1917. No. 3.

I. Referate.

a) Allgemeines, äusserer Hals.

1) **K. Bodon** (Budapest). **Die Drüsenentzündung im Kriege.** *Orvosi Hetilap. No. 41. 1916.*

Verf. versteht unter dieser Bezeichnung eine Art der Entzündung der Halsdrüsen, von welcher er an dem Material eines Kriegsspitals in Budapest innerhalb 3 Monaten 50 Fälle beobachtete. Die erste Lokalisation der Entzündung war gewöhnlich am oberen Teile des Sternokleidomastoideus, unterhalb des Warzenfortsatzes. Die Drüsen liegen oberhalb der Muskeln, dicht unter der Haut, sind anfangs klein, können aber faustgross anwachsen. Zumeist erkranken die zervikalen Drüsen, welche vor dem vorderen Rande des Kopfnickers liegen. Nach 1 bis 7 Wochen erkrankt auch die andere Seite, dann können später submaxilläre und jugulare Drüsen anschwellen. Vereiterung tritt nicht immer ein, bakteriologisch konnten Streptococcus pyogenes albus et luteus, Staphylokokken und öfters Bazillen der Koligruppe und als Causa morbi konnte in jedem Falle Aufenthalt im feuchten Schützengraben oder Sumpfe nachgewiesen werden. Die meisten Kranken gaben an, anfangs an starkem Schnupfen mit oder ohne Halsschmerzen erkrankt zu sein, dann folgte die Anschwellung der Drüsen der einen Seite. Als Behandlung hat sich nur die operative Entfernung bewährt.

POLYAK.

2) **M. Kammer** (Pöstyén, Ungarn). **Eigentümliche Halsdrüsenerkrankungen.** *Orvosi Hetilap. No. 44. 1916.*

Der Artikel Bodon's machte Verf. auf 3 Fälle von Halsdrüsenentzündung aufmerksam, welche er im Roten Kreuz-Kriegsspitale im Bad Pöstyén beobachtete. Das klinische Bild der Erkrankung entspricht jenem, wie Bodon es beschrieb, nur theoretisch scheint die Differenz zu bestehen, dass die Bäder von Pöstyén die Rückbildung der Drüsengeschwülste befördern.

POLYAK.

3) **M. Krausz** (Budapest). **Ueber Erkältungserkrankungen der Halsdrüsen.** *Orvosi Hetilap. No. 48. 1916.*

Drei Fälle der Erkrankung, welche Bodon beschrieb, sind auf Jodkalisalbe, Dunstverbände und Aspirinbehandlung geheilt.

POLYAK.

4) **L. Grünwald. Halsabszesse, Santorini'sche und Glaser'sche Spalten.** *Zeitschrift f. Ohrenheilk. Bd. 57. H. 4.*

G. sucht die Frage, ob Abszesse aus der Nachbarschaft des Ohres durch die Pauke und den Gehörgang nach aussen durchbrechen können, experimentell zu lösen, indem er Injektionen von erstarrender Masse in die Umgebung des Ohres macht. Es zeigt sich, dass in der Tat in zwei verschiedenen Versuchen die Injektionsmasse in die Paukenhöhle und zwar durch die Fissura petrotympanica eintritt, während sie in den Gehörgang entsprechend der medialen Incisura Santorini eindrang. Diese Erkenntnis ermöglicht es ihm, die Differentialdiagnose zwischen Otitis media und durchgebrochenem Abszess im gegebenen Falle zu lösen.

BRADT.

5) **Asher** (Bern). **Eine neue Funktion der Thymusdrüse.** Verh. der Schweizer Gesellsch. für Neurologie, Mai 1916 in Bern. *Revue méd. de la Suisse rom. No. 11/12. Genève 1916.*

Experimente im physiologischen Institut ergeben, dass bei mittelst Urethan narkotisierten Fröschen, wenn die Nerven des ganzen Tieres kontinuierlich erregt werden und sich nach Kronecker's Methode Ermüdungskurven nachweisen lassen, durch intravenöse Injektion von Thymusextrakt das Sinken der Kurven korrigiert und sogar Hebung derselben, also Korrektion der Müdigkeit bewirkt wird. Dabei muss normale Blutzirkulation vorausgesetzt werden, die durch Thymussaft nicht beeinflusst zu werden pflegt. Dieselbe darf nicht durch zu lange Dauer der Narkose herabgesetzt werden. Auch darf die Ermüdungskurve nicht allzu tief gesunken sein.

Asher schliesst aus diesen Ergebnissen teleologisch, die innere Sekretion der Thymus habe den Zweck, bei den Kindern die viele Ermüdung, die sie sich durch überreichliche Bewegungslust zuziehen würden, in normalen Grenzen zu halten.

JONQUIÈRE.

6) **Philip H. Cook** (Worcester, Mass.). **Die Röntgentherapie bei Hypertrophien der Thymusdrüse. (Roentgentherapy in hypertrophy of the thymus gland.)** *Boston med. and surg. journ. 5. Oktober 1916.*

Die hohe Mortalität nach Operationen an der Thymus war die Veranlassung zu Versuchen mit den Röntgenstrahlen. Lange gab eine „massive" Behandlung in einem dringenden Falle (Tracheotomie war kurz vorher gemacht worden) und erzielte dadurch wenigstens eine symptomatische Kur. Verf. zitiert noch vielfache Erfahrungen Lange's und berichtet dann über 3 eigene Fälle, durch die die Wirksamkeit der Röntgenbestrahlung bewiesen werden soll.

FREUDENTHAL.

7) **Georg Friesicke. Ueber eine besondere Form von Thymuskarzinom (Carcinoma cylindrocellulare).** *Dissert. 1915.*

56jähriger Mann. Tod an Suffokation. Zahlreiche Metastasen in Leber, Knochenmark, Nebennieren, Gekröse, bronchialen und trachealen Lymphknoten. Ausführliche Bibliographie.

DREYFUSS.

8) **W. H. Johnston. Acidosis: Seine Wichtigkeit in der Nasen- und Halschirurgie der Kinder. (Acidosis: Its importance in nose and throat surgery in children.)** *The Laryngoscope. August 1916.*

Acidosis besteht, wenn so viel doppeltkohlensaure Salze aus dem Blute verloren gegangen sind, so dass eine bestimmte Dosis von Natrium bicarbonicum den Säuregehalt des Harnes nicht zu verringern vermag. Für die meisten Untersuchungen zur Bestimmung der Acidosis des Blutes ist ein vollständig ausgestattetes Laboratorium nötig, aber eine vor der Operation gemachte Untersuchung des Harnes auf Azeton und übermässigen Säuregehalt sollte gemacht werden.

Uebermässiger Säuregehalt des Blutes nach Mandel- und Rachenmandeloperationen ist nicht selten. Ob es dem Anästhetikum oder dem Eingriff zuzuschreiben sei, ist unbestimmt.

Die postoperativen Symptome der Acidosis sind Lufthunger, Uebelkeit, beständiges Erbrechen meist durch den leichtesten Schluckreiz erzeugt. Kopfschmerzen bestehen in den meisten Fällen. Leichtes Fieber, Somnolenz und Delirium kommen auch vor. Ist Azeton die Ursache der Acidosis, so ist sein Geruch im Atem bemerkbar.

Die Behandlung besteht in Entleerung des Darmes mittelst eines Einlaufes von Magnesium sulfuricum, Glyzerin und Wasser, gefolgt von einem Einlauf einer 5proz. Lösung von Natrium bicarbonicum in den Querdarm. In schweren Fällen kann das Natrium bicarbonicum auch intravenös gegeben werden. Diese Behandlung bringt meistens rasche Besserung.

OTTO T. FREER.

9) **Boettiger. Halsschuss.** Aerztl. Verein zu Hamburg, Sitzung vom 21. März 1916. *Deutsche med. Wochenschr. No. 35. S. 1085. 1916.*

Einschuss am hinteren Rande des Sternokleido rechts, Ausschuss dicht unterm zweiten Dorsalfortsatz. Anfangs totale Lähmung des rechten Armes, allmählich blieb als Restsymptom das reine Bild einer Totallähmung der ersten Dorsalwurzel: Verengerung der rechten Pupille und Lidspalte, Lähmung der Interossei interni und lumbricales mit Entartungsreaktion und eine Analgesie an der Innenseite des Unterarms inkl. des 4. und 5. Fingers bei erhaltener Tastempfindung. Diese Sensibilitätsstörung ist nach B. für eine Wurzelerkrankung charakteristisch.

R. HOFFMANN.

10) **Thost** (Hamburg). **Ueber Halsschüsse.** *Zeitschr. f. Ohrenheilk. Bd. 73. S. 207.*

Fall 1. Querschuss durch den Larynx. Fall 2. Schussverletzung des Rekurrens. Fall 3. Gewehrschuss durch den Larynx. Fall 4. Granatschuss in die Zunge. Fall 5. Schrapnellschuss in den Larynx. Fall 6. Gewehrschuss durch den Larynx. Fall 7. Gewehrschuss durch den vorderen Abschnitt des Larynx und der Trachea. Fall 8. Schrapnellschuss in die Wange, Kugel bleibt seitlich vom Larynx in der Haut stecken. Fall 9. Einschuss im Nacken, Zertrümmerung des Unterkieferastes. Fall 10. Gewehrschuss durch Rachenwand und Epiglottis mit Zertrümmerung des Zungenbeinhorns. Fall 11. Schrapnellschuss spaltet den Schildknorpel.

Verf. gibt eine kritische Uebersicht über die bisherige Literatur der Kriegsverletzungen des Halses und erörtert das Krankheitsbild bei Halsschüssen. Be-



züglich der Therapie steht natürlich als lebensrettender Eingriff die Tracheotomie im Vordergrund, die im Zweifelsfall lieber einmal zu oft gemacht werden soll. Wenn wie z. B. auf den Verbandplätzen im Felde die Verhältnisse drängen, kann gegebenenfalls mit der allerprimitivsten Eröffnung der Luftröhre bzw. des Kehlkopfes vorlieb genommen werden. Bei hartnäckigen Fisteln ist die künstliche Höhensonne empfehlenswert, bei Nervenlähmungen und zur Anregung der Muskeltätigkeit kommt Faradisation in Betracht. In vielen Fällen ist das Röntgenbild von Nutzen.

KOTZ.

b) Nase und Nasenrachenraum.

11) **Berta Margareta Schnock. Ein Fall von Schwangerschaft bei primärer Amenorrhoe und vikariierender nasaler Menstruation.** *Diss. Giessen 1914.*

18 Jahre alte Erstgebärende. Aus der Anamnese ergab sich, dass sie von ihrem 12. Lebensjahre an sehr häufig an Nasenbluten gelitten und zwar so heftig, dass sie dadurch oft den Schulbesuch habe versäumen müssen. Mit 15—16 Jahren seien die Blutungen geringer geworden und mit $16^1/_2$ Jahren hätten sie einen ganz bestimmten Typus angenommen. Sie seien vierwöchentlich aufgetreten und hätten 2—3 Tage angehalten. Dieser regelmässigen Nasenblutung seien leichter Schwindel und Kopfschmerz voraufgegangen. Mit Eintritt der Gravidität zessierten die Nasenblutungen. Infantiler Uterus.

DREYFUSS.

12) **Harold Wilson. Beobachtungen über die Behandlung des Heufiebers mit einem Bericht über 24, mit Pollenlösung und über 22 mit Chlorkalzium behandelte Patienten. (Some observations on the treatment of hay-fever with a report of 24 cases treated with pollen solutions and 22 cases treated by the administration of calcium chloride.)** *The Laryngoscope. Juni 1916.*

Zur Erzeugung einer Pollenlösung wird eine nach Gewicht bestimmte Menge von getrocknetem Blütenstaub der betreffenden Pflanze in einem Achatmörser mit Normalsalzlösung vermengt und zerrieben. Mehr der Salzlösung wird dann hinzugefügt und nachdem das Ganze 24 Stunden gestanden hat, wird es zentrifugiert und der obere klare Teil der Flüssigkeit wird abgezogen, um als Grundlösung für die nötigen Verdünnungen zu dienen. Eine Polleneinheit ist das lösliche Protein, das in 0,000 001 g von Pollen enthalten ist. Der Verf. findet, dass wohl in allen Fällen mehr als 1000 Einheiten mit Sicherheit subkutan eingespritzt werden können. Die Einspritzungen werden alle 3—5 Tage gegeben.

Von dem Chlorkalzium werden 100 g in 500 g Aqua destillata gelöst, ein Teelöffel voll nach der Mahlzeit zu nehmen.

Des Verf.'s Schlussfolgerungen sind: 1. Die Sensibilisierung von Heufieberpatienten durch das Pollengift gibt einer kleinen Anzahl derselben bedeutende Erleichterung, wenn die Behandlung früh genug angefangen wird.

2. Unrichtig gemachte Lösungen des Pollentoxins können gefährliche oder sogar tödliche Wirkung haben.

3. Mehrfache Sensibilisierung eines Patienten für verschiedene Pollenarten kommt häufig vor.

4. Der Gebrauch des Chlorkalziums kann vielen Patienten Erleichterung geben. Das Mttel ist ungefährlich.

O. T. FREER.

13) **Galisch** (Rothenfelde). **Heuschnupfen.** *Deutsche med. Wochenschr. No. 41. S. 1263. 1916.*

G., der seit länger als 30 Jahren an Heuschnupfen leidet, war während des Mackensenzuges durch das in überreichem Blütenschmuck prangende Galizien und durch Polen, wo unübersehbare Getreidefelder blühten, sowie 1916 während eines Aufenthaltes in dem blühenden Wolhynien absolut frei von Heuschnupfen. G. erklärt diese auffallende Erscheinung durch die brutale Abhärtungsmethode des Körpers infolge des Kriegslebens, wodurch die Schleimhäute gegen zarten Blütenstaub unempfindlich werden.

R. HOFFMANN.

14) **Alexander C. Howe** (Brooklyn, New York). **Die Behandlung des Heufiebers mittels Pollentoxin. (Treatment of hay fever with pollen toxin.)** *Long Island med. journ. Mai 1916.*

H., der sich viel mit anaphylaktischen Studien befasst hat, hält die Anaphylaxie der oberen Luftwege für eine Symptomengruppe, die durch die Absorption des unmodifizierten Proteins bedingt wird. Beim Heufieber geschieht das durch die Nasenschleimhaut, bei der Rhinitis vasomotoria ebenfalls, doch ist das Protein entweder animalischen oder vegetabilischen Ursprungs. Beim Asthma geschieht die Absorption gewöhnlich durch den Verdauungskanal und kann animalischer, vegetabilischer oder bakterieller Herkunft sein. Die drei Krankheiten sind in Wirklichkeit nur quantitativ verschieden. H. behandelte im Jahre 1915 47 Fälle von Heufieber mit Pollentoxinen und erzielte sehr gute Erfolge. Die Behandlung sollte im Winter beginnen.

FREUDENTHAL.

15) **Rössle. Hypoplasie und Atrophie der Hypophyse.** Med.-naturwissenschaftl. Gesellsch. zu Jena (Sektion für Heilkunde), Sitzung vom 20. Juli 1916. *Berliner klin. Wochenschr. No. 35. S. 986. 1916.*

Dystrophia adiposo-genitalis bei 27jährigem schwachsinnigen Manne von 1,62 Körperlänge durch hochgradige Atrophie und Hypoplasie der Hypophyse, Schilddrüse 11 g, Thymus 3 g, Nebennieren zusammen 5 g, Hypophysis im unentwickelten Türkensattel nach Fixation 180 mg. Gleichzeitige Druckatrophie der Hypophysis durch erweichtes Psammom. Fehlen des Hypophysenstieles. Völliger Mangel an Hodenreifung.

R. HOFFMANN.

16) **E. Biró** (Budapest). **Fall von Hypophysistumor.** Wissenschaftl. Konferenz des XII. Garnisonspitals. *Orvosi Hetilap. No. 25. 1916.*

Der 39jährige Patient ist von dem Regiment in der Provinz zur Röntgenuntersuchung transferiert worden. Die allgemeine Akromegalie war sehr auffallend. Die Schamhaare fehlten. Patient litt schon seit 20 Jahren an Sehstörungen und das Leiden hat sich im Felde derartig verschlimmert, dass er dem Spital überwiesen wurde. Der Röntgenbefund wies eine hochgradige Akromegalie nach. Stirn- und Kieferhöhlen waren ausserordentlich gross und hervorgewölbt. Türkensattel,

auf das dreifache des normalen Volumens vergrössert, sank tief in die Keilbeinhöhle hinein. Wände der Sella waren nicht usuriert. Wahrscheinlich lag eine zystische Geschwulst vor. POLYAK.

17) **Rössle. Psammom des Türkensattels.** Med.-naturwissenschaftl. Gesellschaft zu Jena (Sektion für Heilkunde), Sitzung vom 20. Juli 1916. *Berliner klin. Wochenschr. No. 35. S. 986. 1916.*

Typische hypophysäre Fettsucht mit hochgradiger Atrophie der Hoden (8 g) bei dem früher geschlechtlich vollwertigen Manne. Multiple Fibrome und Psammome der Dura spinalis und cerebralis, durch erstere tödliche Kompressionsmyelitis. Als Nebenbefund ein mit dem Keilbeinkörper innig verwachsenes, den ganzen Türkensattel samt Hypophyse ersetzendes grosses Psammom.

R. HOFFMANN.

18) **Felix Westerhoff. Die Plattenepithelgeschwülste des Hypophysenganges.** *Diss. Giessen 1915.*

Beschreibung eines anatomischen Präparats unter Berücksichtigung der einschlägigen Literatur. Klinische Daten fehlen. DREYFUSS.

19) **Eugen Eisenlohr** (Freiburg i. Br.). **Die Wassermann'sche Reaktion bei Ozaena.** *Zeitschrit f. Ohrenheilk. Bd. 57. H. 4.*

In 15 Fällen von Ozaena war die Wassermann'sche Reaktion negativ. Die bei 30 Fällen vorgenommene bakteriologische Prüfung ergab in 50 pCt. der Fälle diphtherieartige Stäbchen. deren Reinkultur von den echten Diphtheriebazillen nicht zu unterscheiden war; es gelang aber nie eine Toxinbildung durch Impfung von Meerschweinchen nachzuweisen. BRADT.

20) **Hofer** und **Kofler. Heilung der Ozaena durch Vakzinetherapie.** K. k. Gesellsch. der Aerzte in Wien, Sitzung vom 30. Juni 1916. *Berliner klin. Wochenschrift. No. 36. S. 1015. 1916.*

Es wurden 51 Fälle von Ozaena mit hochgradigem Fötor, Krustenbildung in der Nase und Pharyngitis sicca behandelt und zwar durch 3—5 Monate. In manchen Fällen fehlte der Fötor trotz Krustenbildung (Ozaena? Ref.).

Die Mehrzahl der Patienten wurde gebessert, mehrere Fälle wurden geheilt. Sie wurden lokal nicht behandelt. Die Nasenschleimhaut ist jetzt feucht und krustenfrei, der Fötor ist verschwunden. Einige Patienten stehen schon jahrelang in Beobachtung und es ist unter ihnen nur in einem Falle ein Rezidiv eingetreten.

R. HOFFMANN.

21) **J. N. Roy** (Montreal). **Ozaena und verschiedene Menschenrassen. (L'ozène et les différentes rasses de la terre.)** *Annales des maladies de l'oreille etc. Bd. 40. S. 733. 1914/15.*

Nach Erfahrungen, welche Verf. während grosser Weltreisen gemacht, kommt Ozaena bei der schwarzen Bevölkerung Afrikas nicht vor, ebensowenig bei den Mischlingen (Mulatten, Mauren, Hottentotten und Buschmännern, Somali, Arabern); wohl aber findet sie sich, wenn auch selten, bei den Negern Süd- und

Nordamerikas. Häufig trifft man genannte Affektion bei der gelben Bevölkerung (Japaner, Chinesen, Indochinesen, Mongolen).

Gegen die Auffassung von Fränkel, Gottstein u. a., dass Ozaena hervorgehe aus einer hypertrophischen Rhinitis, spricht der Umstand, dass letztere bei den Negern Afrikas ziemlich oft vorkommt, nie aber Ozaena. Ebenso sprechen die weiten Nasenhöhlen der Neger und Nichtvorkommen von Rhinitis atrophica auch gegen die Theorie Zaufal's, nach welcher eine zu weite Nase Ursache der Ozaena sein soll. Verf. glaubt daher, dass einzig spezifische Infektion das regionäre Vorkommen der Ozaena erklären kann und hält von den verschiedenen Erregern vor allem den Perezbazillus für die Ursache.

SCHLITTLER.

22) **Walb** und **Horn** (Bonn). **Ueber Saugbehandlung bei Erkrankungen der Nebenhöhlen der Nase.** *Zeitschr. f. Ohrenheilk. Bd. 57. H. 1. 1908.*

Die Autoren kontrollieren den Druck durch ein Manometer und benutzen statt der früher verwendeten, ungenügend wirkenden Ballons eine Metallpumpe, welche genügend hohen und anhaltenden Druck gewährleistet. Sie haben alle akuten Fälle geheilt, von den chronischen nur viele gebessert. Für letztere kommt aber die Saugbehandlung als Nachbehandlung nach der Operation in Betracht. Durch die gewählte Anordnung wollen sie völlige Aussaugung sichern und damit dem Uebergang in den chronischen Zustand vorbeugen. Von Wichtigkeit ist die angeschlossene Ausspülung des Sekrets aus der Nase. Der therapeutische Effekt wird nicht erzielt durch die Wirkung des negativen Druckes auf das Gewebe — diese Wirkung ist nicht untersucht — sondern durch die Entfernung des Sekrets.

BRADT.

23) **Bourguet** (Toulouse). **Die innere Wand des Sinus maxillaris und die nasalen Fontanellen. (La paroi interne du sinus maxillaire, les fontanelles nasales.)** *Annales des maladies de l'oreille etc. Bd. 40. S. 652. 1914/15.*

Anatomische Studie, namentlich über die nasale Wand der Kieferhöhle bei 15 Leichen. In 33 pCt. fanden sich ausser der Hauptöffnung akzessorische Oeffnungen. In 6 Fällen fand sich unter der Ansatzlinie der unteren Muschel eine vom Knochen entblösste Stelle — untere Fontanelle —, häufig mehrere Fontanellen (2—3) im mittleren Nasengang (vordere, mittlere und hintere), während eine obere Fontanelle im oberen Nasengang, d. h. über der mittleren Muschel seltener ist (8 pCt.). Abbildungen. Die Punktion des Sinus geschieht am besten vom mittleren Nasengang aus, da dort am wahrscheinlichsten akzessorische Oeffnungen anzutreffen sind.

SCHLITTLER.

24) **Hirotaka Wakatsuki. Beitrag zur Kenntnis des Oberkiefersarkoms des Kindes.** *Diss. München 1915.*

Oberflächliche Beschreibung eines Falles. Operation; keine weitere Beobachtung bezüglich Dauerheilung.

DREYFUSS.

25) **Paul Wiegmann** (Hamburg). **Ein Fall von Osteom des Siebbeins.** *Zeitschr. f. Ohrenheilk. Bd. 57. H. 1. 1908.*

Beschreibung des klinischen Verlaufs eines Osteoms des Siebbeines, das

nach mehrfachen zum Teil vergeblichen endonasalen Operationsversuchen endlich von Kümmel durch die Partsch'sche Operation entfernt wurde. Ein danach in 3 Monaten entstehendes Rezidiv wurde von Thost endonasal mit der Basis entfernt. Der Hauptteil des Osteoms, elfenbeinartig und strukturlos, setzte sich durch eine Abschnürung von der weicheren, spongiösen Matrix ab. Die klinische Beobachtung des Falles ergibt die Notwendigkeit der Entfernung auch der weicheren Matrix, wenn Rezidive ausgeschaltet werden sollen. BRADT.

26) **Sagebiel** (Stettin). **Akute Siebbeineiterung, Thrombose des Sinus cavernosus, Defekt in der Lamina cribrosa. Exitus.** *Zeitschr. f. Ohrenheilk. Bd. 58. S. 129.*

Linke Kieferhöhlen- und Siebbeineiterung bricht durch das Septum in die rechte Nase durch, wo durch Hinzutreten akuter Infektion der Prozess die rechte Lamina cribrosa zerstört, die Dura perforiert und einen Frontallappenabszess sowie Thrombose des Sinus cavernosus erzeugt. BRADT.

27) **Eschweiler** (Bonn). **Eine absolute Indikation zur Killian'schen Operation bei chronischer Stirnhöhleneiterung.** *Zeitschr. f. Ohrenheilk. Bd. 57. H. 4.*

Die Fälle, bei denen sich die mediale Wand einer Stirnhöhle tief in die andere Stirnhöhle hineinbuchtet, gestatten nicht die Weichteile der Stirn in genügendem Masse zur Verödung der operierten Höhle zu verwenden; daher hier absolute Indikation zur Killian'schen Operation, weil die Entfernung des Orbitaldaches zu einem Emporquellen der Augenhöhlenweichteile führt, welches hinreicht, die kranke Höhle zu veröden. BRADT.

28) **Lombard, Blechmann, Bloch. Septikämie bei Sinusitis frontomaxillaris. (Septicémie avec déterminations séreuses multiples au cours d'une sinusite fronto-maxillaire.)** *Annales des maladies de l'oreille etc. Bd. 40. S. 667. 1914/15.*

Krankengeschichte eines 21jährigen Mannes, welcher unter den Erscheinungen einer akuten Stirnhöhleneiterung operiert wurde (fungöse Massen in der Kieferhöhle, Eiter der Stirnhöhle entleert sich unter starkem Druck, Hinterwand arrodiert, aber kein Defekt nachzuweisen). Nach 2 Tagen Fieberanstieg, septische Gelenkentzündungen, Perikarditis, seröse Pleuritis, später Endokarditis. Bakteriologische Blutuntersuchungen resultatlos. Heilung. — Verff. glauben, dass es sich wohl ebenso gut um eine von der primären Nebenhöhlenaffektion unabhängige Erkrankung — schweren Gelenkrheumatismus, vielleicht gonorrhoischer Natur, gehandelt haben könnte. SCHLITTLER.

29) **Makovic** (Uzice, Serbien). **Rhinogener Hirnabszess.** *Berner Diss. Buchdruckerei Bollwerk. Otto Lang. Bern 1916.*

Ein Fall aus der otolaryngologischen Klinik der Universität Bern (Prof. Lüscher). Verf. berichtet, dass diese Fälle ziemlich selten seien, literarisch nur etwa 30 Fälle zusammengestellt. Ungefähr 50 pCt. derselben verlaufen tödlich; die geretteten sind meistens rechtzeitig operierte Fälle. Ueber die anatomische Grundlage hebt Verf. hervor, dass der Nachweis des Zusammenhanges zwischen

den Lymphwegen des oberen Nasenabschnittes, besonders der Ethmoid- und Sphenoidräume und den Lymphwegen der Hirnbasis erbracht sei.

Der vorliegende Fall, ein kräftiger Mann von 40 Jahren hatte seit einem Jahr ohne deutliche Erkrankung der Nase heftige Stirnkopfschmerzen bekommen. Er stellte sich auf der Klinik erst vor, als er die Arbeit aufgeben musste. Aus einer kleinen Fistel an der Nasenwurzel floss dünner Eiter ab. Es bestand eine Tränensackentzündung und gänzliche Behinderung der Nasenatmung. Nach einer präliminaren Entfernung von Wucherungen aus den Ethmoidalzellen und nach der Inzision eines Abszesses der Nasenscheidewand, führte die folgende Radikaloperation in einen vorgeschrittenen Hirnabszess in der Basis des Frontallappens. Diese Gehirnabszesse entpuppen sich oft zu spät als solche. Deshalb sollte man bei jeder etwas anhaltenden Naseneiterung mit Kopfschmerzen an mögliche Hirnkomplikationen denken. JONQUIÈRE.

30) **Gustav Killian** (Freiburg i. Br.). **Ein operativ geheilter Hirnabszess nach Stirnhöhleneiterung.** *Zeitschr. f. Ohrenheilk. Bd. 57. H. 2/3.*

Klassische Beschreibung eines operativ geheilten Schulfalles von Stirnlappenabszess nach Stirnhöhleneiterung. Alte chronische Stirnhöhleneiterung, durch Influenza aufgeflackert, erzeugt ausserordentliche Kopfschmerzen im Bereich des ganzen rechten Stirnbeins und starker Einschränkung der gesamten psychischen Tätigkeit und Erscheinungen an den Extremitäten. Der nach 6 Jahren erfolgte Tod durch Karzinom der Leber ergab, dass die Rindensubstanz des Stirnlappens nahezu vollständig intakt war. Im Anschluss an diesen Befund sorgfältige Analyse der klinischen Erscheinungen in ihren Beziehungen zu dem durch den Abszess gesteigerten Hirndruck, dem Oedem, der Entzündung der Meningen. Besonderer Hinweis auf die in diesem Falle beobachtete zerebrale Harnblasenstörung, deren Beachtung in analogen Fällen angeregt wird. BRADT.

31) **C. E. Benjamins. Zähneknirschen und Adenoide.** *Nederl. Tijdschr. voor Geneesk. II. S. 570. 1915.*

In 250 Fällen von Adenoiden fand sich in 34 pCt. Zähneknirschen. In 55 Fällen, die nach der Operation weiter verfolgt werden konnten, verschwand die Erscheinung 42mal gänzlich, 8mal wurde erhebliche Besserung beobachtet. Es soll jedesmal beim Vorhandensein von Zähneknirschen der Verdacht auf möglicherweise vorhandene Adenoide gelenkt werden. VAN GILSE.

c) Mundrachenhöhle.

32) **Almkvist** (Stockholm). **Die experimentelle Quecksilberstomatitis des Kaninchens.** *Dermat. Zeitschr. Bd. 24. H. 1. 1917.*

Dadurch, dass Verf. ausser quecksilberhaltigem Blut, Schleimhautschädigung und H_2S-Einwirkung noch als ein viertes Ursachsmoment eiweisszersetzende Bakterien in Anspruch nahm, ist es gelungen, bei Kaninchen, welches Tier früher als immun für Quecksilberstomatitis angesehen wurde, einen der menschlichen Quecksilberstomatitis ganz analogen Krankheitsprozess experimentell hervorzurufen.

SEIFERT.



33) **K. Goaby** (London). **Ulzerative Stomatitis.** *Lancet. 6. Mai 1916.*

Verf. bespricht eine bei den Truppen oft beobachtete Form von ulzerativer Stomatitis, die sich durch fötiden Geruch auszeichnet, von Skorbut zu trennen ist, durch fusiforme Bazillen und Spirochäten hervorgerufen wird und sich oft mit Vincent'scher Angina kombiniert. Dem Verf. haben sich am besten Pinselungen mit verdünnter warmer Chromsäurelösung (1 : 200—1 : 400) bewährt. Innerlich empfiehlt er Kal. chlor., Liquor ferri sesquichlorat. und Magnesiumsulfat.

FINDER.

34) **Kuhn** (Schlachtensee). **Heilung der Zahnpyorrhoe durch Einspritzung von reinem Wasserstoffsuperoxyd.** *Med. Klinik. Heft 8. 1916.*

Mit besonders gebogenen flachen Spritzenkanülen wird reines Wasserstoffsuperoxyd (Perhydrol) unter Anwendung möglichst hohen Druckes in die Tiefe der Alveole gespritzt. Das dabei entstehende Brennen und Spannungsgefühl verschwindet nach wenigen Minuten. Als Reaktion tritt 2—4 Tage lang eine geringe seröse Ausscheidung aus der Alveole auf. Nach einigen Wochen, während deren alle 4—5 Tage die Injektionen wiederholt werden, versiegt die Eiterung, die Zähne werden wieder fest.

SEIFERT.

35) **Kolle** (Frankfurt a. M.). **Spirochätenbefunde und Salvarsan bei Alveolarpyorrhoe.** *Med. Klinik. Heft 3. 1917.*

Durch die starke Wirkung des Salvarsans, des Spezifikums für Spirochäten, wird bei der Alveolarpyorrhoe die Rolle der Spirochäten für das Zustandekommen des Leidens wesentlich geklärt. Wenn man den konstanten Befund dieser Spirochäten bei der Alveolarpyorrhoe, ihr Vorkommen in grosser Menge oder in Reinkultur in der Tiefe erkrankter Partien, ihr Verschwinden unter dem Einfluss von Neosalvarsan in Rechnung zieht, so kann man behaupten, dass bei Alveolarpyorrhoe Spirochäten, und zwar wahrscheinlich die Spirochaeta pyorrhoica, eine dominierende, wenn nicht die einzige ätiologische Rolle spielen. Die Erkennung der Frühstadien der Alveolarpyorrhoe wird ermöglicht durch den Nachweis der Spirochäten in dem aus der Tiefe der Taschen, welche zwischen Alveolarfortsatz und dem gelockerten Zahnfleisch sich bilden, gewonnenen Materiale.

SEIFERT.

36) **Trömmer. Hemiatrophia linguae auf bulbärer Grundlage.** Aerztl. Verein zu Hamburg, Sitzung vom 2. Mai 1916. *Deutsche med. Wochenschr. No. 40. S. 1242. 1916.*

28jährige überaus zarte Frau bemerkte seit 2 Jahren Gefühl von Zungenlähmung, seit einem Jahr Mattheit im ganzen Körper, so dass sie nicht lange stehen und gehen kann, in den letzten Wochen häufig Schluckzwang infolge von vermehrtem Speichelfluss.

Ausser geringem angeborenen Strabismus divergens rechts, erhebliche Zungenatrophie rechts mit Runzelung, leicht fibrillärem Zittern und geringer Herabsetzung der elektrischen Erregbarkeit ohne E. A. R. Sonst nur noch nachzuweisen: Geringe Schwäche der Gaumenhebung und der Aufhebung des Masseterreflexes, links ausgesprochener, rechts angedeuteter Patellarklonus. Die differentialdiagnostisch in Betracht kommenden Affektionen werden erörtert.

R. HOFFMANN.

37) **De Vecchis. Zahnfragmente in der Zunge nach einer Schusswunde.** *Policlinico. 29. Oktober 1916.*

Das Geschoss war durch die rechte Massetergegend eingedrungen, hatte die rechten oberen Backzähne weggeschlagen und war durch die Zunge gegangen. Zwei Monate nach der Verwundung fand sich am linken Zungenrand inmitten einer Schwellung eine Fistelöffnung, in deren Grunde man mit der Sonde einen Fremdkörper fühlte. Der Fistelgang wurde gespalten und es fanden sich einige Zahnfragmente.

FINDER.

38) **T. Mark Hovell. Die Zungentonsille und Krampfhusten. (The lingual tonsil and paroxysmal cough.)** *Brit. med. journ. 18. November 1916. S. 692.*

In einem Vortrag vor der Section of laryngology of the Royal society of medicine hat H. auf die Rolle hingewiesen, die bei der Entstehung von Hustenparoxysmen der Zungentonsille zukommt. Besonders nach Influenza oder Erkältungen kommt der Hustenkitzel oft dadurch zustande, dass die geschwollene Zungenmandel die Epiglottis berührt; in manchen Fällen hilft Applikation von Chlorzinklösung, am besten aber wirkt die unter Leitung des Spiegels vorgenommene Aetzung mit Trichloressigsäure. Verf. berichtet über 2 Fälle, die seit 10 bzw. 7 Jahren an Hustenparoxysmen litten und bei denen diese nachliessen, nachdem die Zungentonsille zum Abschwellen gebracht war. Auch in 2 Fällen von Keuchhusten, bei denen der Husten nicht verschwinden wollte, hat er durch Behandlung der vergrösserten Zungentonsille gute Resultate erzielt.

FINDER.

39) **Meurers** (Heidelberg). **Zur Kasuistik der Zungenstruma.** *Zeitschr. f. Ohrenheilk. Bd. 59. S. 331.*

Zungentumor, dessen mikroskopische Struktur fast genau der einer normalen Schilddrüse entspricht, wird teilweise galvanokaustisch entfernt. Nach der Operation sollen sich die Erscheinungen der seit Kindheit bestehenden Idiotie gebessert haben.

BRADT.

40) **Friedrich Peters** (Rostock). **Kirchner's und Pertik's Pharynxdivertikel und ihre klinische Bedeutung.** *Zeitschr. f. Ohrenheilk. Bd. 58. S. 252.*

Die klinische Bedeutung der Kirchner'schen Divertikel beruht nach Körner darin, dass ihre dünne Wand bei Katheterismus der Tube leicht einreisst, wodurch auch bei grösster Vorsicht submuköse Emphyseme entstehen. Die klinischen Erscheinungen der Pertik'schen Epipharynxdivertikel machen sich bei den Entzündungen der Rosenmüller'schen Gruben und ihrer Umgebung bemerkbar; diese Entzündungen sind zuweilen für die Langwierigkeit mancher chronischer Pharyngitis verantwortlich zu machen und bedürfen alsdann der Behandlung. P. fasst mit anderen die Divertikel als kongenitale Hemmungsbildungen auf.

BRADT.

41) **Hubert Arrowsmith. Verbreitete diabetische Geschwüre des Schlundes und Kehlkopfes. (Diffuse diabetic ulceration of the pharynx and larynx.)** *The Laryngoscope. September 1916.*

Patientin von 66 Jahren. Ein Jahr lang sich verschlimmernde Schluck-

schmerzen. Es bestand Ulzeration des Zäpfchens, des weichen Gaumens, der hinteren Rachenwand, der Kehlkopffläche des Kehldeckels und des rechten Giessbeckenknorpels. Illustration. Verf. erwähnt fünf Fälle diabetischer Geschwürsformation, welche von Wolff-Freudenthal beschrieben sind. O. T. FREER.

d) Diphtherie und Croup.

42) **Klinger** und **Schoch** (Zürich). **Ueber den Wert der Leistungsfähigkeit der bakteriologischen Diphtherieuntersuchungen.** *Korresp.-Blatt für Schweizer Aerzte. No. 48. 1916.*

Die bakteriologische Untersuchung ist äusserst wichtig, weil bekanntlich viele bazilläre Diphtherien klinisch sehr leicht und wenig typisch verlaufen, während manche Anginen ganz wie Diphtheritis aussehen und sich erst im weitern Verlauf als nicht diphtheritisch kundgeben. Die bezüglichen Untersuchungen, genau während eines Jahres, Mai 1915/16 im hygienischen Institut in Zürich ausgeführt, ergaben auf 3312 Fälle bazillär 1043 positiv, 2269 negativ. Ueber die letzteren wurden nachträglich nach ihrer Entlassung noch bei den sie behandelnden Aerzten Erkundigungen eingezogen. Es gingen 755 Antworten ein. Nach denselben sprachen noch 81 Fälle nach dem weitern Verlaufe entschieden für bazilläre Diphtherie, die übrigen mehr oder weniger unentschieden dagegen.

Sehr wichtig für die Verhütung weiterer Verbreitung der Krankheit sind die bakteriellen Nachuntersuchungen der aus der Behandlung Entlassenen. Bei den meisten derselben waren virulente Stäbchen noch 2—4 Wochen nach der Entlassung nachzuweisen, bei wenigen viel länger. Aeusserst wichtig sind hier die sehr vielen unscheinbaren Diphtheriefälle, von denen viele nicht erkannt und manche geflissentlich verheimlicht werden. Diese alle tragen viel zur Weiterausdehnung von Diphtherie bei. Es müsste hier viel mehr bakterielle Kontrolle durch besondere Kommissionen, in entfernteren Landgegenden durch die Aerzte selbst in Verbindung mit den Schullehrern stattfinden, die durch das Ausbleiben der Kinder auf Erkrankungen aufmerksam werden. Dies würde sehr viele Fälle zur Entdeckung bringen.

Verff. schliessen, dass die mikroskopischen Untersuchungen nicht nur gelegentlich, sondern beim geringsten Verdacht systematisch in regelmässigen Zwischenräumen durchgeführt werden sollten. Damit dies geschehe, müsste der Staat die Kosten ganz übernehmen, wobei er sich vielleicht auch teilweise mit wohlhabenderen Gemeinden abfinden könnte. JONQUIÈRE.

43) **Küster** (Köln). **Ueber Bazillenträger.** Aerztl. Tagung, veranlasst von der Akademie für prakt. Medizin in Köln, 22. August 1916. *Deutsche med. Wochenschrift. No. 37. S. 1148. 1916.*

K. hält die Behandlung der Bazillenträger für aussichtsreich und mit Rücksicht auf die Bekämpfung der Seuche für notwendig. Für die Behandlung der Diphtheriebazillen- und auch Meningokokkenträger empfiehlt K. ein Desinfektions-Inhalationsverfahren, wobei mit einem Reiff'schen Zerstäubungsapparat eine 1 pM. Chlor im Liter enthaltende Lösung eines unterchlorigsauren Salzes verstäubt wird. Die Lösung ist unter dem Namen „Sano" geschützt.

Bei täglich einstündigem Inhalieren soll meist nach fünf Tagen, in einem Teil der Fälle allerdings auch erst nach mehrwöchiger Behandlung, aber doch fast immer mit Erfolg es zum Schwinden der Bazillenausscheidung gekommen sein. K. empfiehlt diese Methode besonders als Massenverfahren. R. HOFFMANN.

14) **R. G. Perkins, M. J. Miller** and **H. O. Ruh. Studium der Diphtherie in Cleveland. Diphtherieträger. (Studies on diphtheria in Cleveland. Diphtheria carriers.)** *Journal of infectious diseases. Juni 1916.*

Ein Diphtherieträger ist ein Mensch, in dessen Nase und Hals ohne klinische Symptome der Diphtherie virulente Diphtheriebazillen länger als drei Wochen zu finden sind. Diphtheriebazillen, welche Meerschweinchen nicht töten, können nichtsdestoweniger für Menschen giftig sein, obwohl sie wahrscheinlich es im allgemeinen nicht sind. Morphologisch können virulente und nicht virulente Diphtheriebazillen gleich sein. Unter 1024 Schulkindern, Alter 9—12 Jahre, zeigten 4,2pCt. morphologisch Diphtheriebazillen. Unter 429 Kindern im Waisenhaus, Alter 4—15 Jahre, besassen 11,2pCt. morphologisch Bac. diphtheriae. Unter 2774 in Cleveland untersuchten Personen zeigten 4,07 pCt. morphologisch Diphtheriebazillen. Mit Hilfe des Schick'schen Versuchs fanden die Verff., dass 69 pCt. der untersuchten Personen nicht immun gegen Diphtherie seien. OTTO T. FREER.

e 1) Kehlkopf und Luftröhre.

45) **A. Onodi** (Budapest). **Probleme der Kehlkopfinnervation.** Ungar. Akad. der Wissenschaften, Sitzung v. 13. Nov. 1916. *Orvosi Hetilap. No. 47. 1916.*

Das Semon'sche Gesetz ist im Grunde wankend geworden, kann nicht als gültiges Gesetz weiterbestehen, wir müssen nach der definitiven Aufklärung dieses ungelösten schweren Problems in sorgfältig beobachteten Fällen weiter trachten. Kommen solche Fälle zur Sektion, dann sollen mit dem vom Verf. zuerst vorgeschlagenen Verfahren histologisch die zentralen Veränderungen, peripherischen Nervenstämme, Sympathikusverbindungen, die einzelnen Kehlkopfmuskeln und ihre separierten Nerven genau untersucht werden. Auf diese Weise wäre es möglich, bei den peripheren und auch bei den zentralen und nukleären Lähmungen nachzuweisen, ob im Falle von gleicher Erkrankung einzelne Nervenfasern früher lädiert werden oder gleichzeitig degenerieren. POLYAK.

46) **L. Dufourmentel** (Paris). **Das Semon-Rosenbach'sche Gesetz. (La loie de Semon-Rosenbach dans les paralysies recurrentielles.)** *Annales des maladies de l'oreille etc. Bd. 40. S. 798. 1914/15.*

Die sehr umfangreiche Arbeit besteht aus einem ersten Teil, in welchem Verf. eingeht auf die zahlreichen Arbeiten meistens experimenteller Natur, welche die Richtigkeit des Semon-Rosenbach'schen Gesetzes zu beweisen scheinen. Dabei wird von den einen Autoren als Erklärung eine erhöhte Vulnerabilität der Nervenfasern und Ganglienzellen der Abduktoren (Dilatatoren) angenommen — Fränkel und Gad, Onodi, Grabower, Risien-Russel, Frese, Morell Mackenzie, Cohen-Tervaert, Exner, Gagney —, von anderen Differenzen im anatomischen Bau der beiden Muskelgruppen und eine funktionelle Inferiorität

der Dilatatoren gegenüber den Adduktoren als Ursache gehalten — Lermoyez, Gowers, Kuttner und Simanowski.

Im zweiten Teil werden die hauptsächlichsten Arbeiten angegeben, die zu anderen Schlussfolgerungen geführt haben: Krause (Medianstellung infolge tonischer Reizung, Kontraktur der Adduktoren), Wagner (Wirkung des Musc. crico-thyreoideus anticus), Grossmann (Wirkung dos vom N. lar. sup. innervierten Musc. crico-thyreoideus), van Hooper (erhöhte Vulnerabilität der Abduktoren), Cahn und Körner (periphere und zentrale Lähmungen, Gültigkeit des Semon-Rosenbach'schen Gesetzes nur für erstere).

In weiteren 20 Druckseiten — 3. Teil — berichtet Verf. über eigene Beobachtungen und Erfahrungen, die Schwierigkeit, zu entscheiden, ob Medianstellung oder Kadaverstellung vorliegt, zumal bei Deformationen des Larynx, Abweichung in seiner Lage und in der Stellung der Aryknorpel usw. Die Stellung einzig zu beurteilen dadurch, dass man das kranke Stimmband in Beziehung setzt zum gesunden, geht nicht an, weil auch das letztere ganz entschieden in seinen statischen und dynamischen Verhältnissen verändert wird infolge der Passivstellung seines Partners. Verf. glaubt daher aus seinen klinischen Beobachtungen folgern zu dürfen, dass es eine wirkliche Medianstellung des gelähmten Stimmbandes bei der Rekurrensparalyse gar nicht gibt, denn eine solche müsste, wenn doppelseitig. sofort zu Erstickung oder mindestens zu hochgradiger Atemnot führen. Solch schwere Symptome haben sich aber nur in 3 von 17 Fällen bilateraler Rekurrensparalyse gezeigt, und bei ihnen war es auch nicht die Paralyse selbst, sondern, wie genaue Beobachtungen lehrten, komplizierende Nebenumstände, welche die hochgradige Atemnot verursachten. Es gibt also bei der Rekurrensparalyse nicht zwei Stellungen, in denen das Stimmband fixiert ist, sondern eine ganze Reihe solcher, variierend von 1—3 mm Abstand von der Mittellinie (paramediane Stellung).

Auch zahlreiche Tierexperimente veranlassen den Verf., abermals zu betonen, wie schwierig, ja unmöglich es gewesen sei, zu sagen, ob nun Median- oder Kadaverstellung vorliege. Der Umstand ferner, dass es bei experimentell erzeugter doppelseitiger Lähmung nie zu völligem Glottisverschluss gekommen, sondern stets eine Spalte von 2—3 mm geblieben, spricht des weiteren gegen genanntes Gesetz.

Schlussfolgerungen: 1. Jede Rekurrensparalyse ist „komplett", sobald sie Unbeweglichkeit des entsprechenden Stimmbandes bedingt. 2. Das infolge Rekurrensparalyse ausser Funktion gesetzte Stimmband steht immer in paramedianer Stellung und entfernt sich nur infolge seiner Atrophie weiter von der Mittellinie. 3. Aus den ersten zwei Schlussfolgerungen ergibt sich, dass die übliche Einteilung der Stimmbandlähmung in unvollständige Lähmungen (Medianstellung) und in vollständige Lähmung (Kadaverstellung) fallen gelassen werden muss. 4. Die sog. Muskelparalysen scheinen immer infolge lokaler Veränderungen (Myositis bei Diphtherie, Tuberkulose usw.) zu entstehen. 5. Die Rekurrensparalysen der Tabiker unterscheiden sich einzig durch ihre häufige Bilateralität, welche zu schwereren funktionellen Störungen führt, von den beidseitigen Stimmbandlähmungen, die aus anderer Ursache, speziell durch Speiseröhrenkrebs, entstehen.

Höchstens beobachtet man bei ihnen häufiger gleichzeitige Störungen sensibler Art von seiten des Pharynx und Larynx. SCHLITTLER.

47) **Kobrak** (Berlin-Schöneberg). **Rekurrenslähmung nach Thoraxquetschung.** *Med. Klinik. Heft 3. 1917.*

Mehr als 3 Wochen nach einem Sturze vom Pferde, wobei die linke Brustseite gequetscht wurde, stellte sich bei dem 20jährigen Mann eine rasch zunehmende Heiserkeit ein, für welche wenige Tage nachher als Ursache eine komplette linksseitige Rekurrenslähmung festgestellt wurde. Offenbar war diese auf eine Blutung im oberen Mediastinum durch stumpfes Trauma zurückzuführen. Wahrscheinlich hat sich die Schädigung des Nerven allmählich ausgebildet, wohl zunächst im Sinne einer Postikuslähmung, bis dann in relativ kurzer Zeit die Rekurrenslähmung vollständig wurde. Sollten Befunde einseitiger Postikuslähmung (oder Rekurrenslähmung) bei stärkeren Thoraxkontusionen häufiger erhoben werden, so könnte man die latente Postikuslähmung als ein Symptom einer Mitbeteiligung des Mediastinums bei stumpfen Thoraxtraumen auffassen. SEIFERT.

48) **Karl Grünberg. Septische Blutungen in die Scheiden der Rami recurrentes vagi als Ursache einer doppelseitigen Postikuslähmung.** *Zeitschr. f. Ohrenheilk. Bd. 59. S. 174.*

Da unter den nicht gerade seltenen Fällen von Stimmbandlähmung infolge von Infektionskrankheiten nur bei zweien eine neuritische Affektion des Rekurrens anatomisch nachgewiesen werden konnte, ist der hier beschriebene von besonderem Interesse wegen des mikroskopischen Befundes ausgedehnter Blutungen in beiden Nerven. BRADT.

49) **Citelli** (Catania). **Ueber die chirurgische Behandlung der Larynxstenosen bei Postikuslähmung. Erwiderung zur Arbeit von Sargnon und Toubert. (Du traitement chirurgical des sténoses laryngées dues à la position médiane des deux cordes vocales. A propos du récent travail de Sargnon et Toubert sur cet argument.)** *Annales des maladies de l'oreille etc. Bd. 40. S. 557. 1914/15.*

Verf. tritt für seine Operationsmethode — Chordectomia externa — ein gegenüber der von genannten Autoren im Heft 2, 1914, publizierten — Laryngostomie, submuköse Arytaenoidektomie mit Kurettage der Ventriculi Morgagni.

Citelli machte seine ersten Experimente an Hunden (1906) und hat darüber in verschiedenen Arbeiten berichtet. Wichtig ist bei der Ablatio, die vordere Kommissur nicht zu verletzen, sowie die Stimmbänder möglichst radikal zu entfernen, ohne das benachbarte Gewebe zu schädigen. Von 8 so operierten Fällen beweisen namentlich 4, über welche Iwanoff 1913 in der Zeitschrift für Laryngologie berichtet hat, den Vorteil und die guten Erfolge dieses Verfahrens. Bei gründlichem Operieren regenerieren sich die Stimmbänder nie mehr so ausgedehnt, dass dadurch wieder ein völliger Schluss der Glottis eintritt; ebensowenig resultiert aus der Ablatio ein kompletter Verlust der Stimme.

Wenn Verf. am Schlusse seiner Arbeit sagt, dass in den 8 bis jetzt operierten Fällen die Resultate ausgezeichnete waren, so möchte Referent doch betonen, dass in einem Falle (Nicolai) eine Synechie noch eine temporäre Tubage nötig machte, die Stimme heiser blieb, in einem zweiten Falle (Gleitsmann) nach 3 Wochen das Abtragen einiger „Knötchen“, welche sich wieder gebildet hatten, geboten war und über das definitive Resultat überhaupt nichts gesagt werden kann, da Patient einen Monat nach der Operation an Pneumonie starb. Ferner scheinen im dritten und vierten Falle (Citelli) die Indikation zur Chordektomie nicht Stimmbandlähmungen, sondern Dyspnoe infolge Tumorbildung gewesen zu sein.

SCHLITTLER.

50) **Zange** (Jena). **Ueber Rekurrenslähmungen nach Schussverletzungen.** *Zeitschrift f. Ohrenheilk. Bd. 73. S. 295.*

Verf. stellt die bisher bekannt gewordenen 7 Fälle zusammen und bespricht die Möglichkeiten, an welcher Stelle der Rekurrens bzw. der Vagus in seinem Verlauf vom Gehirn bis zum Larynx getroffen werden kann. Neben der Frage der Lokalisation der Schädigung bereitet die Entscheidung, ob es sich um eine direkte Nervenverletzung oder um Fernwirkung handelt, oft grosse Schwierigkeiten. Dementsprechend wird man mit dem Entschluss zur Nervennaht sehr zurückhaltend sein. Von anderen Behandlungsmethoden (Faradisation, phonetische Uebungen, blutige Knorpelplastik) empfiehlt sich besonders die Paraffininjektion nach Krüger-Brünings. Es folgt die ausführliche Beschreibung von 3 eigenen Fällen.

KOTZ.

51) **Körner. Beobachtungen über Schussverletzungen des Kehlkopfes. 4. Reihe.** *Zeitschr. f. Ohrenheilk. Bd. 73. S. 286.*

Fall 12. Schuss von der Seite her in die hintere Wand des Kehlkopfes. Dislokation und Fixation der Giessbeckenknorpel und Lähmung des Ramus muscularis nervi laryngei superioris. Fall 13. Querschuss durch den Kehlkopf. Fall 14. Gewehrschuss von rechts hinten durch den Hals und durch den Hypopharynx bis in die linke Ringknorpelhälfte. Fall 15. Schrägschuss durch den oberen Teil des Kehlkopfes. Fall 16. Schrapnellkugel-Steckschuss im Halse mit Schädigung des Kehlkopfes.

KOTZ.

52) **Samuel Iglauer. Eine einfache Art der Befestigung von Intubationsröhren. (A simple method of fixation of intubation tubes.)** *The Laryngoscope. August 1916.*

Langdauernde Intubation ist für die Behandlung der chronischen Kehlkopfstenose manchmal nötig. In diesen Fällen besteht die Gefahr der Autoextubation des Rohrs mit Erstickung des Patienten. Iglauer geht auf folgende Weise vor: Eine seichte Rinne wird um ein Hartgummiintubationsrohr gefeilt, gerade unterhalb der Anschwellung des Rohrs. In diese Rinne wird ein Seidenfaden, 10 Zoll lang, festgebunden, mit dem Knoten an der Vorderseite des Rohrs. Die Enden pes Fasden werden fest gebunden und derselbe und die Rinne mit Paraffin durchtränkt, um alle scharfen Ränder zu bedecken. Es wird dann intubiert, der Faden

mit einer leichten Zange gefasst, und durch die Tracheotomieöffnung gezogen. Er wird dann festgezogen und an die Haut geklebt, so dass Autoextubation unmöglich wird.

OTTO T. FREER.

53) **C. J. Imperatori. Eingekeilter Fremdkörper in der Luftröhre. (Impacted foreign body in the trachea.)** *The Laryngoscope. September 1916.*

Einem 18 Monate alten Kinde, in zyanotischem Zustande, wurde mittels Tracheotomie eine Glasperle aus der Luftröhre entfernt, nachdem der Versuch, sie mittels direkter Laryngoskopie aus der Luftröhre zu entfernen, wegen Erstickungserscheinungen aufgegeben werden musste. Der Fremdkörper lag unterhalb der Stimmbänder. Trotz Entfernung der Glasperle durch Tracheotomie starb das Kind nach ein paar Atemzügen. Augenblickliche Tracheotomie ohne den Versuch mit direkter Laryngoskopie hätte das Kind vielleicht retten können.

OTTO T. FREER.

54) **Ernst Müller. Bohne im rechten Bronchus.** Stuttgarter ärztl. Verein, Sitzung vom 4. Mai 1916. *Deutsche med. Wochenschr. No. 38. S. 1180. 1916.*

Die Bohne war am Abend vor ihrer Demonstration in die Trachea des fünfjährigen Mädchens gelangt. In der Nacht mehrere Erstickungsanfälle. Tracheotomia inferior. Beim Eröffnen der Trachea erschien die Bohne in der Wunde, verschwand aber sofort wieder bei tiefer Inspiration. Darauf schwerste Zyanose, vollständige Verlegung des Luftstroms. Nach mehrmaliger Kompression des Thorax kehrt die Atmung wieder. Einführung des Bronchoskops durch die Trachealwunde. Nach Auswischen von Schleim ist die Bohne im rechten Hauptbronchus sichtbar und wird beim ersten Versuch mit der Zange gefasst und entfernt.

R. HOFFMANN.

e II) Stimme und Sprache.

55) **O. Muck** (Essen). **Heilungen von schwerer funktioneller Aphonie.** *Münchener med. Wochenschr. No. 12. S. 441. 1916.*

Methode: Erzeugung eines Angstschreies durch vorübergehende endolaryngeal herbeigeführte Kehlkopfstenose. Es wird eine Metallkugel von 1 cm Durchmesser an einem Stiel mit der Krümmung der Kehlkopfinstrumente plötzlich auf einige Sekunden in den Kehlkopf eingeführt. Mitteilung dreier geheilter Fälle, die 7 Monate, 3 Monate, 14 Tage stimmlos gewesen waren. M. beschreibt die auf den Reflexschrei infolge der Erstickungsangst folgende psychische Reaktion.

NADOLECZNY

56) **O. Muck** (Essen). **Psychologische Beobachtungen bei Heilungen funktionell stimmgestörter Soldaten.** *Münchener med. Wochenschr. No. 22. S. 804—806. 1916.*

Wenn M. durch seine Methode den Angstschrei erzielt hat, so gilt es, die Stimme nunmehr festzuhalten. Der Kranke bricht in Freudentränen aus. Er muss dann sofort einige Vokale üben, Sätze vorlesen und eine Unterhaltung beendet die Sitzung. Eine Zigarette dient zur Abrundung des Erfolges. Wichtig ist die

wirklich endolaryngeale Einführung der Kugel. M. teilt 12 Fälle mit, darunter einen Misserfolg. Der Betreffende erhielt aber seine Stimme nach einer Pneumonie wieder. Er war an die endolaryngeale Behandlung gewöhnt und erschrak nicht dabei. Bemerkenswert ist bei allen anderen Fällen die Umwandlung der vorher tieftraurigen Stimmung in eine gehobene und freudige, bisweilen der Eintritt tiefen Schlafes. Später hat M. noch weitere 5 Fälle (Dauer 5—9 Monate) prompt geheilt. Er nimmt an, dass der Krieger im allgemeinen nicht zu Rückfällen disponiert ist, wie z. B. die „rezidivfähige aphonisch werdende Jungfrau, die mitunter vor Eintritt der Menses aphonisch wird".

NADOLECZNY.

57) **O. Muck** (Essen). **Weitere Heilungen von Stimmverlust im Kriege.** *Münchener med. Wochenschr. No. 41. S. 1466. 1916.*

Mitteilung von 14 mit dem Kugelverfahren geheilten Fällen von Aphonie, die 5 Tage bis 9 Monate gedauert hatten, darunter eine spastische Form, geheilt durch Atem- und Stimmübungen, ein Fall, bei dem Singübungen zur Nachbehandlung dienten. M. betont die Notwendigkeit frühzeitiger, sachgemässer Behandlung der Stimmlosigkeit. Von weiteren 31 Fällen wurden 29 prompt geheilt, darunter 4 funktionell Taubstumme und 3 Mutismen.

NADOLECZNY.

58) **Cortlandt MacMahon. Einige Formen von Sprach- und Stimmerkrankungen bei Soldaten. (Some forms of voice and speech affections in soldiers.)** *Medical society of London. 11. Dezember 1916. — Brit. med. journ. 16. Dezember 1916. S. 839.*

Verf. bespricht: 1. Stottern infolge Shockwirkung durch Granatexplosion. Es besteht mehr oder weniger starke Behinderung beim Sprechen, in manchen Fällen von Amnesie begleitet. Prognose ist gewöhnlich gut; leichte Fälle werden am besten sich selbst überlassen. In schwereren Fällen soll der Patient zum Sprechen erzogen werden; als Vorübung sind Atemübungen zu betrachten, wobei die Lungen durch untere seitliche Ausdehnung des Brustkorbs zu füllen sind, ohne dass der obere Teil des Brustkorbs sich hebt. Der nächste Schritt besteht darin, die hauptsächlichsten Vokale aussprechen zu lernen, wobei auf die korrekte Stellung von Zunge und Lippen und den Abstand zwischen den Zähnen zu achten ist. Sodann kommen die Konsonanten an die Reihe. Schwieriger sind die Fälle, bei denen ein seit Kindheit bestehender Sprachfehler durch den Shock verschlimmert worden ist.

2. Aphasie. Auch hier stehen in erster Linie Atemübungen. Die Behandlung soll dahin streben, eine möglichst vollkommene Erschlaffung der Muskeln und der Aufmerksamkeit herbeizuführen.

3. Aphonie. Der eigentlichen Behandlung soll Hospitalruhe und Aufenthalt in einem Erholungsheim vorausgehen; denn je länger eine Aphonie bestanden hat, um so leichter ist es, sie zu heilen (? Ref.). Auch hier erweisen sich Atemübungen als am nützlichsten. Der Patient soll mit halbgeschlossenen Augen liegen und regelmässig tief atmen, während die Hände des Arztes auf seinen seitlichen Thoraxpartien liegen. Nach 6 Atmungen soll jedesmal eine Pause eintreten. Es soll den Patienten suggeriert werden, dass diese Uebungen

für ihre allgemeine Gesundheit notwendig seien. Die Uebungen sollen dreimal täglich 5 Minuten lang gemacht werden. FINDER.

59) **Imhofer. Ueber funktionelle Aphonie im Kriege.** Wissenschaftl. Sitzung der Militärärzte der Festung Krakau am 23. Januar 1917.

Vortragender berichtet über seine Erfahrungen über diese Affektion. Dieselbe erscheint in auffallender Zunahme begriffen. Im Gegensatze zur Aphasie ist die Ursache in den wenigsten Fällen eine traumatische. Ein sehr häufiger Befund ist eine mehr oder weniger ausgesprochene Laryngitis, welche Vortragender als sekundär auffasst und mit dem von ihm so benannten Ermüdungskatarrh in eine Kategorie stellt. Es finden sich ferner häufig Bewegungsstörungen der Stimmbänder verschiedener Natur. Die gewöhnlichen Formen sind Zusammenpressen der Taschenbänder, Parese der Adduktoren und isolierte Lähmung der Mm. interarytaenoidei transversi. Die Heilung erfolgt immer plötzlich und komplett. Unbedingt sicher wirkende Behandlungsmethoden gibt es nicht. Vortragender hatte bei allen den üblichen Behandlungsmethoden neben Erfolgen auch Misserfolge. In einer grossen Anzahl von Fällen verhielt sich die funktionelle Aphonie gegenüber der Behandlung resistent. Vortragender fasst die Affektion als hysterisch auf.

Vom militärärztlichen Standpunkte aus hält er diese Kranken zum mindesten für Hilfsdienste tauglich, bezüglich eventueller Versorgungsansprüche vertritt er die Anschauung, dass diese Kranken als intern Kriegsbeschädigte aufzufassen sind, dass aber gegenüber einer eventuell angegebenen traumatischen Entstehungsweise Zweifel berechtigt sind und eine Verwundungszulage für solche Leute nicht zu bewilligen wäre. (Autoreferat.)

f) Schilddrüse.

60) **Askanaji** (Genf). **Implantationen von Schilddrüsenteilchen nach Kummer.** *Société médicale de Genève vom 1. März 1916.*

Die Teilchen wurden vom gleichen Subjekt übergepfropft. Man sollte dazu embryonales Gewebe nehmen. Auch beim Menschen wären diese Versuche zu machen. Es ist dabei zu bemerken, dass die Tuberkulose der Schilddrüse nicht selten ist. JONQUIÈRE.

61) **Schultze. Angeborene Schilddrüsenatrophie (sogenanntes Myxödem).** Niederrhein. Gesellsch. f. Natur- u. Heilkunde (Med. Abt.) Bonn, Sitzung vom 15. Mai 1916. *Deutsche med. Wochenschr. No. 39. S. 1211. 1916.*

Demonstration eines der sehr seltenen Fälle von angeborenem Schilddrüsenschwund. Bezüglich des Befundes und der Krankengeschichte sei auf das Original verwiesen. R. HOFFMANN.

62) **Ernst Lyon. Ueber einen Fall von Zylinderzellenkarzinom der Schilddrüse bei Basedow'scher Krankheit.** *Zeitschr. f. Krebsforsch. Bd. 14 und Diss. Bonn 1914.*

Klinische und histologische Beschreibung eines Falles bei 21 Jahre altem Mädchen. Der Basedow bestand bereits 5 Jahre. Erörterung der Fragen, ob die

Basedowerscheinungen von denjenigen Teilen der Schilddrüse ausgehen, die nicht vom Tumor ergriffen sind, ob der Tumor sich zufällig in einer Basedowstruma entwickelt hat, oder ob die Tumorzellen imstande sein können, Säfte abzusondern, die den Basedow erzeugen. Keine Lösung dieser Fragen.

DREYFUSS.

63) **William Seaman Bainbridge. Der gegenwärtige Stand der Chirurgie des Basedow. (The present status of the surgery of systemic goitre.)** *Journ. of the Michigan state med. soc. April 1914.*

Unter dem Namen „systemic goitre" bezeichnet Verf. den gewöhnlich als Basedow'sche Krankheit bekannten Symptomenkomplex. Der ausgesprochene Basedow soll nach Ansicht des Verf.'s stets Gegenstand der chirurgischen Behandlung sein. Verf. gibt eine Uebersicht über die verschiedenen Operationsmethoden und die mittels derselben von den einzelnen Autoren erzielten Resultate und führt eine Anzahl von kurzen Krankengeschichten eigener Fälle an. Dieselben sind durch Abbildungen, welche die Patienten vor und nach der Operation darstellen, illustriert.

FREUDENTHAL.

64) **Eiger** (Bern). **Experimentelle Untersuchungen über den Morbus Basedow.** Verhandl. d. Schweizer Gesellsch. f. Neurologie, Mai 1916.

Verf. konnte als wichtige Tatsache im Blut einen vermehrten Gehalt an Schilddrüsensaft nachweisen, und dass dies bei der Basedow'schen Krankheit der Fall ist. Das Blut wurde bei 6 Fällen der Vena thyreoidea entnommen.

Bei Basedowkranken zeigt sich erhöhte Wirkung des Adrenalins, die bei gewöhnlichem Kropf fehlt. Bei Basedow sind ferner die automatischen Bewegungen im Körper, der Tonus und die Kontraktionen des Darms erhöht, während starke Dosen des Extractum thyreoidale die Peristaltik verlangsamen und schliesslich unterbrechen.

JONQUIÈRE.

g) Oesophagus.

65) **Heindl. Oesophagusstriktur mittelst Diathermie behandelt.** K. k. Gesellsch. der Aerzte in Wien, Sitzung vom 23. Juni 1916.

Die Pat. hatte sich die Striktur vor 8 Jahren durch Trinken von Kalilauge zugezogen. Die Stenose war impermeabel und die Kranke musste 3 Jahre durch eine Magenfistel ernährt werden.

Es wurde zuerst die Dilatation bis zu einem gewissen Grade durchgeführt, dann wurde die Stenose unter Kokainanästhesie und nach vorheriger Anwendung von Morphium und Atropin mit einem vom Vortr. angegebenen Instrument passiert. Dieses besteht aus einer Sonde, welche in die Striktur eingeführt wird. Aus einem Schlitz der Sonde springt auf Druck auf einen Knopf ein kleines Messerchen hervor, durch welches ein starker Hochfrequenzstrom geht, die zweite Elektrode wird auf den Körper aufgelegt. Die Sonde wird nun zurückgezogen und das Messer macht einen Einschnitt in die Stenose, wobei infolge der diathermischen Wirkung des Hochfrequenzstromes die Schnittwunde nicht blutet, da das Gewebe koaguliert wird.

Die Behandlung dauerte 8 Monate und erforderte 60 Sitzungen. Die Frau ist seit einem Jahre geheilt und geniesst alle Speisen.

In leichteren Fällen dauert die Behandlung 3—4 Monate. Nach dieser Behandlung scheint die Narbe weich zu bleiben.

HANSZEL.

66) **Jenckel. Oesophagusstenose.** Aerztl. Verein zu Hamburg, Sitzung vom 21. März 1916. *Deutsche med. Wochenschr. No. 35. S. 1085. 1916.*

42 jährige Frau, der wegen Verätzung mit Salzsäure im Jahre 1911 zunächst eine Magenfistel nach Witzel angelegt, später die Oesophagotomia externa am Hals gemacht worden war, um eventuell von dort aus eine Bougierung vorzunehmen. Dabei hatte sich gezeigt, dass sowohl hinter der Cartilago cricoidea als auch tiefer unten am Hals das Lumen der Speiseröhre durch Narbenmassen verschlossen war. Durch Elektrolyse nach Newman gelang es J., den Oesophagus allmählich wieder durchgängig zu machen. Nach dreimonatiger Behandlung konnte die Pat. wieder alles schlucken und sich von oben her ernähren. Die Magenwunde schloss sich dann nach Fortnahme des Schlauches spontan. Pat. fühlt sich wohl seitdem und kann alles geniessen.

Der Oesophagus ist von normaler Weite und ohne Hindernis (Sondierung und Röntgenaufnahme). J. rät in Fällen von Aetzstrikturen immer zunächst die Elektrolyse zu versuchen, ehe man sich zu eingreifenden plastischen Operationen zur Herstellung einer künstlichen Speiseröhre (Lexer-Frangenheim) entschliesst.

R. HOFFMANN.

67) **Ulrich Rohner. Leberzirrhose, Splenomegalie und Oesophagusvaricen.** *Diss. Greifswald 1915.*

Fall einer 57 jährigen Frau, bei der 10 Jahre vorher eine Vereiterung eines Echinokokkussackes zu Leberzirrhose geführt hatte. Tod an Blutung aus Oesophagusvarizen. Anatomische und mikroskopische Untersuchung des Präparates.

DREYFUSS.

68) **Levigourevitsch. Ueber die Häufigkeit der Oesophagusvaricen bei Leberzirrhose. (De la fréquence des varices oesephagiennes dans la cirrhose alcoolique [Statistique]).** *Thèse. Genf 1915.*

Von 108 Fällen alkoholischer Leberzirrhose, die von 1905—1915 auf der Abteilung Bard im Kantonsspital in Genf behandelt wurden, waren 32 durch Oesophagusvarizen kompliziert (wie die Diagnose derselben sichergestellt wurde, ob klinisch oder durch Autopsie, lässt sich aus der ganz oberflächlichen Arbeit nicht ersehen), 23 mit Aszites, 9 ohne solchen. Von den 23 sind 15 gestorben, von den übrigen 9 Fällen 3. Von den 15 mit Aszites und Varizen Gestorbenen erlagen 8 tödlichen Blutungen aus den Varizen; einige von ihnen wenige Stunden nach der Punktion, so dass ein kausaler Konnex sehr nahe liegt. Allerdings starben auch 4 an Hämorrhagien, ohne punktiert worden zu sein, und 3 wurden längere Zeit vor der tödlichen Blutung nicht mehr punktiert.

DREYFUSS.

69) **F. H. Jacob** (Nottingham). **Ein ungewöhnlicher Fall von Ausguss der Speiseröhre. (An unusual case of oesophagean cast.)** *Lancet. 3. Mai 1916.*

Pat. erbrach einen zusammenhängenden Ausguss von Speiseröhre, Pharynx



und Mesopharynx. 6 Jahre und 1 Jahr vorher hatte er eine gleiche Attacke gehabt. In der Zwischenzeit bestanden nur geringe Beschwerden beim Schlucken. Wassermann negativ.

FINDER.

70) **Carl Klein. Zur Kasuistik der Oesophagoskopie.** *Diss. Giessen 1914.*

Beschreibung von 6 von v. Eicken in der Giessener Klinik behandelten Fremdkörperfällen.

1. Hornknopf bei 14 Monate altem Kind.
2. Taubenknochen.
3. Speiseteile über einem Karzinom, das 26 cm von der Zahnreihe entfernt sass.
4. Speiseteile in einem durch Trinken von Essigessenz dauernd verengtem Oesophagus.
5. Zehnpfennigstück bei $2^1/_2$ jährigem Kind.
6. Knochenstück bei 67 Jahre alter Frau.

DREYFUSS.

II. Kritiken und Gesellschaftsberichte.

a) Vereinigung schweizerischer Hals- und Ohrenärzte.

Demonstrationen. Korr.-Blatt f. Schweizer Aerzte. 1916. Nr. 37.

1. Laubi (Zürich): Tränensackoperation nach West.

Die Tränensackchirurgie scheint in neuerer Zeit aus der Domäne der Ophthalmologen in diejenige der Rhinologen überzugehen. West operiert endonasal. Die Einzelheiten sind l. c. nachzulesen. Die Operation nach West scheint Vorzüge vor derjenigen nach Toti zu haben. Siebenmann zieht sie der seinigen gelegentlich auch vor. Der Tränenfluss wird sofort hergestellt und die Dakryozystitis heilt bald aus.

2. Oppikofer (Basel): Pathologisch-anatomische Demonstrationen.

a) Primäres Lymphosarkom des Nasenrachenraumes bei einem 72 jährigen Mann. Gründliche Entfernung vom Nasenrachen aus. Rezidiv, aber wegen geringer Beschwerden nicht wieder operiert. Zwei Jahre später Tod an Apoplexie.

b) Primäres Rundzellensarkom des Nasenrachens. 70jährige Frau. Operation und Arsen von vorübergehendem Erfolg. 12 Monate nach Beginn der Erkrankung Tod. Die Operation hatte ergeben, dass der derbe Tumor bis zum dritten Halswirbel hinuntergewachsen war.

c) Primäres Lymphosarkom des Retronasalraumes bei 54 jährigem Mann. Fleischiger Tumor, Kopfschmerzen und Nasenblutungen, Kachexie. Tod ein Jahr nach Beginn des nicht operierten Tumors.

d) Primäres Endotheliom des Nasenrachens bei 17jährigem Jungen. Hochgradige Schmerzen im Trigeminusgebiet. Wachstum nach allen Seiten. Auftreibung der Wange, des harten Gaumens, Protrusio bulbi, Ophthalmoplegia

externa. Invasion durch das Keilbein in die Pars basilaris, Dura nur weggedrängt. Ohreiterung. Rhinoscopia posterior sollte bei jeder Eiterung stattfinden.

e) Primäres Kankroid bei 56jährigem Fräulein. Auch in diesem Fall ist die Dura von der durchgewucherten Geschwulst nicht durchbrochen, sondern nur verdrängt. Die grosse Widerstandsfähigkeit der Dura ist nach Verf. durch viele Fälle von bösartigen Geschwülsten erwiesen. Die Patienten sterben, bevor intrakranielle Symptome auftreten, an Kachexie. Patientin konnte nicht einmal mehr den Kopf aufrecht halten. Zuletzt trat einseitige Lähmung der Hirnnerven IX—XII ein.

f) u. g) Zwei Präparate von malignen Mittelohrgeschwülsten, die sehr selten sind. Es war ein Karzinom und ein Sarkom. Osteomyelitis des Schädeldachs von den Nebenhöhlen der Nase aus. Eitrige Meningitis.

Siebenmann weist in der Diskussion darauf hin, dass wegen der Gefahr einer konsekutiven Osteomyelitis schon bei blossem Verdacht auf Ozaena keine Nebenhöhlenoperation unternommen werden sollte!

Von anderer Seite wird noch über zwei Erfolge der Sonnenbestrahlung bei postoperativer Myelitis von Gesichtsknochen berichtet.

3. Guyot (Genf): Ueber Kriegsverletzungen im otorhinolaryngologischen Bereich. Unendlich grosse Abwechslung der Verwundungsarten durch Kugeln. Dieselben erzeugen fast niemals schwere Infektionen.

Die Verwundungen des Kehlkopfs durch Kugeln verlaufen fast immer sofort tödlich. Jonquière.

---

b) Niederländische Gesellschaft für Hals-, Nasen- und Ohrenheilkunde.

XXV. Versammlung in Amsterdam, 20. und 21. November 1915.

I. Michie Ono (Fukuoka, Japan): Ueber den Einfluss der Intensität und der Tonalität des Reizes auf die reflektorische Wirksamkeit des M. tensor tympani.

II. H. Zwaardemaker (Utrecht): Weitere Untersuchungen über Hörinstrumente.

III. H. Burger (Amsterdam): Das Laryngoskop von Krishaber.

Demonstration des von Krishaber, dem französischen Laryngologen im Jahre 1866 angegebenen und benutzten Instrumentes. Im Anschluss hieran demonstriert Vortragender eine Reihe Lichtbilder über die Erfindung und Entwicklung der Laryngoskopie.

Diskussion:

Benjamins bemerkt, dass bei den Franzosen auch jetzt noch die Neigung besteht, direkte Beleuchtung zu benutzen. Im Hôpital Lariboisière zu Paris wurde noch vor einigen Jahren zur Beleuchtung eine elektrische Bogenlampe, welche neben dem Untersucher stehend Licht in das untersuchte Organ warf, benutzt.

Quix fragt, ob die Hand auf dem Kehlkopf, welche einige Bilder bei der Untersuchung zeigen, die Anwendung eines „Gegendrucks" bedeuten.

Burger antwortet, dass das nicht der Fall sei. Die Hand soll nur den Kiefer und dadurch den Kopf fixieren.

IV. C. E. Benjamins und G. F. Rochat (Utrecht): Weitere Untersuchungen über die Physiologie des Tränenkanals.

Die Vortragenden fanden früher eigentümliche Druckschwankungen im Tränenkanal bei Kaninchen. Es zeigte sich, dass diese Schwankungen verursacht werden durch Einflüsse im Kanal selbst. Da glatte Muskeln fehlen, müssen vasomotorische Bewegungen in den grossen Bluträumen die Druckschwankungen verursachen. Man fand, dass die Schwankungen unabhängig von denjenigen im allgemeinen Blutdruck sind. Man hat hier also eine selbständige vasomotorische Automatie, sogar in den beiderseitigen Kanälen verschieden.

Experimente mittels Nikotin, Adrenalin und elektrischer Reizung zeigten, dass neben einer gewöhnlichen sympathischen vasokonstriktorischen Innervation eine parasympathische im Tränenapparat besteht, welche die Leitungsbahn für die vasomotorische Automatie ergibt.

Schliesslich wurde mittels Hirndurchschneidung erwiesen, dass das Zentrum am Boden des vierten Ventrikels liegt, in der Nähe der vasomotorischen Zentren.

Das Gefundene hat allgemeine biologische Bedeutung. Wahrscheinlich finden sich derartige Automatien auch in anderen kavernösen Räumen, wie im Penis und in der Nase. Ferner wird hierdurch die Fortbewegung der Tränen gefördert werden. — Demonstration der Experimente im Lichtbilde.

Diskussion: de Kleyn antwortet Benjamins auf seine diesbezügliche Frage, dass die periphere Bahn der Innervation noch nicht ganz feststeht. Sie wird noch näher erforscht werden.

V. H. de Groot (Utrecht): Zahnwurzelzysten.

Das Entstehen der Zysten wird kurz auseinandergesetzt, nach der paradentären Theorie von Malassez. Vortragender hatte Gelegenheit 19 Zysten zu behandeln. Meistens war eine Wurzelspitze unter der Kieferhöhle der Ausgangspunkt.

Die Pathologie und Diagnose werden besprochen. Zur Therapie wird die Operation nach Partsch empfohlen, etwas modifiziert durch Bildung eines Schleimhautlappens, welcher in die Wunde umgeklappt wird, so dass eine sehr grosse Oeffnung zur Mundhöhle entsteht. Auf diese Weise kann die Wange die Höhle nicht verschliessen, wie dieses bei der ursprünglichen Operation nach Partsch möglich ist.

Zysten im Os intermaxillare und im Unterkiefer schält Vortragender in toto aus. Ein Schleimhautperiostlappen wird in die Höhle hineintamponiert.

Diskussion:

Burger will bei grossen Zysten eine Gegenöffnung zur Kieferhöhle machen, mit Verschluss der Wunde im Munde, welches Verfahren ihm gute Dienste erwies.

Brat operiert nur bei kleinen Zysten nach Partsch.

de Groot antwortet, dass Operation nach Caldwell-Luc nur dann angezeigt ist, wenn die Kieferhöhle offen vorliegt.

VI. H. Burger (Amsterdam): Die Erblichkeit der chronischen, progressiven Schwerhörigkeit.

VII. J. van der Hoeven Leonhard (Amsterdam): a) Das Verhältnis der Grösse der Stirnhöhlen zur Wölbung der Tubera frontalia.

Mittels eines vom Vortragenden konstruierten Profilmessers wurden an 100 Schädeln mit doppelseitig auf gleiche Weise durchgesägten Stirnhöhlen Messungen ausgeführt, welche graphisch dargestellt wurden. Es lässt sich aus den Ergebnissen folgern:

1. Die Wölbung wird stärker beim Grösserwerden des fronto-posterioren Durchmessers der Höhle.

2. Die Wölbung wird stärker beim Grösserwerden des queren Sinusmasses.

3. In der Richtung von einer kleiner werdenden Prominenz zur grösser werdenden Depression werden die antero-posterioren Durchmesser grösser. Es kommen jedoch in den Gruppen der gleichen Depression oder Prominenz solche grossen individuellen Unterschiede vor, dass man z. B. das Fehlen einer Höhle antreffen kann sowohl bei einer Prominenz von 1 mm, als bei einer Depression von 2 mm.

Bei seinen 200 Fällen fehlte der Sinus bei 10 pCt., bei 80 pCt. war der antero-posteriore Durchmesser 6—15 mm, bei 70 pCt. war der Querdurchmesser 18—38 mm.

b) Das sagittale Profil des Cavum pharyngo-nasale.

Die gebräuchlichen Kuretten fassen oft nicht recht bei der Adenotomie von sehr jungen Kindern. Mit seinem Profilmesser wurde das Profil des Kavums an verschiedenen Schädeln gemessen. Der Winkel des schneidenden Teils der im Handel befindlichen Kuretten zur Achse ist bei dem für sehr kleine Kinder bestimmten Modelle durchaus ungeeignet.

c) Selbsthaltendes doppeltes Nasenspekulum.

Demonstration des Spekulums aus steifem Kupferdraht mit zwei biegbaren Endstücken, welche sich dem Unterkiefer anlegen.

Diskussion:

de Kleyn bemerkt, dass nach Zarniko das öftere Fehlen von Stirnhöhlen bei Negern angegeben wird; dort ist die Prominenz jedoch nicht auffallend klein.

Brat meint, dass derartige Messungen wenig Wert haben. Praktisch leistet die Röntgenphotographie mehr.

Minkema untersuchte 100 Papuaschädel. Es waren meistens starke Protuberantiae anwesend; in 20 Fällen fehlte jedoch die Stirnhöhle.

van Gilse fragt, ob dem Vortragenden auch das Fehlen bzw. die geringe Ausdehnung auch der anderen gleichseitigen Höhlen beim Fehlen einer Stirnhöhle aufgefallen ist.

Leopold Siemens: Der Vortragende legte seinen Sägeschnitt oberhalb der Incisura supraorbitalis. Es kann jedoch sein, dass dort der Sinus nicht getroffen wird, wenn er klein ist und tiefer liegt, im Kreuzpunkte der Crista lacrimalis anterior mit der Linie, welche beide Incisurae verbindet (nach Hajek). Das Ringmesser nach Fein erwies sich ihm äusserst geeignet zur Baby-Adenotomie.

Kan findet es nicht richtig, wenn ein Ringmesser als unbrauchbar qualifiziert werde, weil es nicht unmittelbar am Knochen entlang gleiten kann, da dies für die Entfernung der Vegetationen nicht nötig ist.

van Rassem empfiehlt das Messer nach Katz.

van der Hoeven Leonhard antwortet: Die Untersuchungen betreffen nur westeuropäische Schädel, Rassenfragen bleiben unberührt. Röntgenaufnahmen werden auch von ihm nicht gering bewertet. Man kann schliesslich auch bei grosser Uebung auch mit weniger geeigneten Instrumenten ziemlich gute Resultate bekommen, jedoch kann man mit den gebräuchlichen Instrumenten doch nie die Schädelbasis abschaben, wie bei älteren Kindern.

VIII. H. F. Minkema (den Helder): Ein geheilter Fall von Kleinhirnprolaps.

IX. J. H. Quix (Utrecht): Entfernung der Hälfte des Kehlkopfes wegen bösartiger Geschwulst.

Vor einem Jahre war ein Sarkom am linksseitigen Stimmband durch Spaltung des Kehlkopfes mit Entfernung eines Knorpelstückes aus dem Schildknorpel entfernt worden. Jetzt war wieder ein Sarkom am Ringknorpel. Der Tumor im vorigen Jahre war erst aufgetreten nach Entfernung eines gleichgebauten Sarkoms der Wange. Die jetzt entfernte Geschwulst ist wahrscheinlich auch kein echtes lokales Rezidiv, sondern durch Verschleppung durch die Blutbahn entstanden. Es wurde nach Gluck operiert, doch wurde der obere Teil des Schildknorpels nicht entfernt. Es traten nach der Operation keine Schlingbeschwerden auf. Vortragender meint, dass die sonst oft auftretenden Schlingbeschwerden dadurch verursacht werden, dass die Epiglottis ihrer Stütze beraubt wird. Es wurde in Lokalanästhesie operiert, deren Anwendung sehr befürwortet wird.

X. J. Broeckaert (Gent): Halbseitige Entfernung des Kehlkopfes.

Die Gefahren der ursprünglichen Billroth'schen Methode werden sehr bedeutend reduziert, wenn man den oberen Rand und auch den hinteren Rand des Schildknorpels nicht mitnimmt. Die Operation ist angezeigt nicht nur bei einer bösartigen Geschwulst, sondern auch bei gewissen Fällen von Tuberkulose, die man jedoch besonders vorsichtig auswählen soll.

Diskussion:

Benjamins fragt, was mit den Muskeln, welche vom Kehlkopf entspringen, geschieht.

Brat fragt, ob der Hautlappen, welcher in die Wunde umgeklappt wird, durch die Haare keine Beschwerden gibt und ob man nicht besser gleich schliesst.

Quix meint, dass tatsächlich die wachsenden Haare, wenn primär geschlossen würde, später die gesunde Schleimhaut reizen können. Das Offenlassen der Wunde macht wenig Beschwerden, da ein kleiner Verband zum Verschliessen genügt. Man kann Rezidive bei offener Wunde besser erreichen. Quix regt die Laryngologen an, derartige Operationen selbst zu machen und nicht den Chirurgen zu überlassen.

Struycken hält nach eigener Erfahrung die halbseitigen Exstirpationen für das funktionelle Resultat für sehr unbefriedigend. Besser ist Fensterresektion.

XI. C. M. Hartog: Die Tuberkulose des Kehlkopfes und Schwangerschaft.

Es war durch eine niederländische Kommission, welche die Beziehungen von Lungentuberkulose und Schwangerschaft untersucht hat, behauptet worden, dass von 35 Frauen mit Kehlkopftuberkulose 10 am Leben blieben. Redner bemerkt hierzu, dass 2 dieser Fälle nicht mitzählen dürfen, weil die Kehlkopftuberkulose schon lange vor dem Eintritt der Schwangerschaft geheilt war; bei einem dritten Falle handelt es sich vielleicht um eine nichttuberkulöse Entzündung; ein vierter Fall wäre ohne Zweifel in der nächsten Schwangerschaft gestorben, wenn Vortragender nicht zeitig die Unterbrechung angeordnet hätte. Ein weiterer Fall aus eigener Erfahrung bestätigt, dass die hergebrachte Meinung der Laryngologen (Kuttner u. a.) richtig ist. Man soll bei Kehlkopftuberkulose die Schwangerschaft rechtzeitig unterbrechen mit Ausnahme von tuberkulösem Tumor und wenn der Kehlkopf erst in den letzten Monaten der Schwangerschaft erkrankt.

Diskussion:

Benjamins will diese wichtige Frage durch ausgedehnte Untersuchung der Lösung näher bringen. Man könnte dies durch Uebermittelung des Materials von jedem Spezialisten an Hartog erreichen.

Zwaardemaker und Burger befürworten die Einsetzung einer Kommission.

Struycken erwähnt zwei Fälle, die ohne Unterbrechung der Schwangerschaft geheilt sind.

Quix glaubt, dass die Sache nicht so einfach liegt. Die Prognose der Kehlkopftuberkulose ist so unsicher und hängt von so vielen Faktoren ab, dass der Faktor Schwangerschaft allein kaum eine so grosse Rolle spielt, wie Hartog meint.

Auch Ruysch berichtet über gut verlaufene Fälle.

XII. J. Leopold Siemens (Amsterdam): Einige Erfahrungen über kosmetische Nasenoperationen.

Bericht über 67 kosmetische Nasenoperationen. In 34 Fällen wurde eine zu grosse Nase verkleinert, bei 22 wurde durch Einspritzung von Paraffinkautschuk (nach Wederhake) ein eingesunkener Nasenrücken erhöht. 4mal wurde eine Schiefnase gerade gemacht. Bei 3 Patienten musste vorher durch Andere eingespritztes Paraffin entfernt werden. Bei den Verkleinerungen hatte sich 2mal ein Abszess gebildet, welcher von aussen eröffnet werden musste; es blieb jedoch nur eine sehr kleine Narbe. Jetzt werden immer 5 Tage lang kalte Umschläge auf die geschwollene Nase gemacht, wodurch der Verlauf abgekürzt wird. Zur Infraktion der Nasenbeine bewährte sich die Zange nach Ash besser als Joseph's Rhinoklast. Um Infektion zu vermeiden, spritzt Siemens das Paraffin immer direkt in die Haut. In einem Falle, wo das vor 12 Jahren eingespritzte Paraffin entfernt wurde, konnte mikroskopisch konstatiert werden, dass zwischen den Paraffinkörnern starke Bindegewebswucherung aufgetreten war. Ein vierjähriges Kind hatte durch ein Angiom eine Tapirnase bekommen. Nach Kauterisation trat genügende Narbenbildung ein, wodurch Plastik sich erübrigte.

Diskussion:

Burger, Struycken, Quix, Broeckaert, Ruysch. Letzterer bespricht etwas ausführlicher die Paraffintechnik (mit kaltem Hartparaffin), wie sie durch ihn ausgebildet wurde.

Ruysch hatte auch mit Hartparaffin gute Erfahrungen.

Siemens hat bei seinen Einspritzungen nie etwas Unangenehmes erlebt.

XIII. C. J. A. van Iterson (Leiden): Mitteilungen über Lokalanästhesie.

Mit perineuraler Einspritzung nach Braun ist u. a. die Operation nach Caldwell-Luc durchaus schmerzlos und fast ohne jegliche Blutung. Für Tonsillenoperationen wurde nach Yankauer in die Foramina palatina minor eingespritzt. Auch für die Radikaloperation am Ohr ist Lokalanästhesie empfehlenswert.

Diskussion:

van der Hoeven Leonhard: Man kann durch kleine Tampons mit 20proz. Kokain am Nasenseptum vollkommene Anästhesie erreichen. Bei der Tonsillektomie erhielt er mit Einspritzungen eine vollkommene Anästhesie.

Gantvoort lobt besonders zur Einspritzung 1proz. Alypin zur Anästhesie. Anstatt mit 20proz. Kokain ist er zufrieden mit einer 5proz. Lösung zur Oberflächenanästhesie in der Nase.

Broeckaert hat ziemlich grosse Erfahrung mit Lokalanästhesie. Diese ist ausgezeichnet bei Operationen am Kehlkopf, an der Luftröhre und für Strumen. Sie ist schwieriger und verlangt grosse Uebung bei Operationen am Kiefer und an den Nebenhöhlen. Sie ist weniger brauchbar bei Operationen am Ohr.

Struycken empfiehlt für Septumoperationen einen kleinen Tampon mit 1proz. Adrenalinlösung, welcher in pulverisiertes Kokain getaucht wurde. Hierbei wird wenig Kokain gebraucht.

Benjamins kann den pessimistischen Anschauungen Broeckaert's betr. Lokalanästhesie bei Mittelohroperationen nicht beipflichten. Er hatte im Gegenteil ausgezeichnete Resultate.

Quix betont, dass der Zustand der Psyche des Patienten der wichtigste Faktor bei der Schmerzempfindung ist. Auch bei gleichen anatomischen Verhältnissen bei gleichartigen Operationen wird doch die Schmerzempfindung bei verschiedenen Patienten nie dieselbe sein. Für grössere Operationen am Ohr ist wegen des Meisselns Lokalanästhesie nicht geeignet.

Schutter hatte günstige Erfahrung.

Hartog konnte nie gute Anästhesie bei der Tonsillektomie erreichen. Das Ziehen an der Kapsel blieb immer schmerzhaft.

Kan empfiehlt, nicht vor dem Tragus, sondern unter dem Lobulus einzuspritzen, da er in einem Falle durch den Einstich vor dem Tragus eine Fazialisparalyse auftreten sah. Wenn man den Meissel flach ansetzt, kann man auch am eburnisierten Prozessus schmerzlos meisseln. Er benutzt die Trephine lieber nicht.

Iterson hatte auch bei der Tonsillektomie nicht immer gute Anästhesie. Man weiss manchmal nicht, woran es liegt. Die Trephine ist doch wohl geeignet; sie ist so gebaut, dass die Dura nicht verletzt werden kann.

XIV. F. H. Quix (Utrecht): **Ueber die Reizbarkeit des statischen Organs bei der Menière'schen Krankheit.**

XV. P. H. G. van Gilse (Haarlem): **Untersuchungen über das Zähneknirschen.**

Er geht aus von der Mitteilung von Benjamins, der das Zähneknirschen hauptsächlich als ein Symptom der adenoiden Vegetationen auffasst. Zähneknirschen kommt sehr häufig vor, jedoch durchaus nicht nur bei adenoiden Vegetationen. Es ist in grossem Maasse abhängig von Form und Stand der Zähne. Es wird meistens mit den Vorderzähnen, nicht mit den Backzähnen produziert. Es kommt eine familiäre Prädisposition vor; in diesen Familien tritt die Erscheinung besonders häufig auf und unabhängig vom Bestehen der Vegetationen. Manche Zähneknirscher tun es auch tagsüber, andere nur nachts; das Symptom tritt bewusst und unbewusst auf. In einigen Fällen kann es erklärt werden im Sinne der „bedingten Reflexe“ nach Pawlow. Auch muss man daran denken, dass Zähneknirschen eine primitive Aeusserung von Gemütsbewegung sein kann. Es stellte sich heraus, dass immer, wenn nachts geknirscht wurde, der Schlaf unruhig war, und dass, wenn das Knirschen aufgehört hatte, auch der Schlaf ruhiger geworden war. Wenn adenoide Vegetationen das Auftreten von Knirschen begünstigen, liegt dieses im unruhigen Schlaf der Patienten mit adenoiden Vegetationen. Von jenen

Zähneknirschern, welche auch adenoide Vegetationen hatten, hatte in 60 pCt. der Fälle nach der Operation das Knirschen aufgehört oder es war weniger stark geworden. Zum Teil wird auch der suggestive Einfluss der Operation hier eine Rolle spielen.

Diskussion:

Benjamins fand bis jetzt nur einmal Zähneknirschen ohne adenoide Vegetationen. Die Hauptsache bleibt jedoch das Verschwinden des Symptoms nach der Operation. Dieses Verschwinden ist nicht Folge eventueller Zahnregulation, da es direkt nach der Adenotomie kommt. Familiäres Auftreten könnte mit familiären adenoiden Vegetationen zugleich vorkommen.

van Gilse antwortet, dass Veränderungen im Gebiss nur einer der Faktoren ist; das Knirschen verschwindet nach der Operation, weil der Schlaf ruhiger wird. In den knirschenden Familien war es gerade deutlich, dass den adenoiden Vegetationen keine Hauptrolle zukam. Es sei nur betont, dass adenoide Vegetationen wahrscheinlich nur einer der vielen Faktoren sind, welche das Auftreten des Symptoms begünstigen. Hauptfaktor sei der unruhige Schlaf.

XVI. P. H. G. van Gilse (Haarlem): Wann muss bei einem Schädeltrauma mit Bruch im Petrosum oder Nebenhöhlen der Nase operiert werden?

Aus einem grossen allgemeinen Krankenhause wurden alle einschlägigen Fälle gesammelt aus den letzten 7 Jahren. Nur diejenigen, wobei ein Bruch durchaus sichergestellt war, wurden berücksichtigt. Von 40 Fällen waren nur 7 gestorben, und zwar kurz nach der Einlieferung ins Krankenhaus. Zwei Petrosumfälle wurden operiert, gleich als Erscheinungen von Infektion der Meningen auftraten. In diesen beiden Fällen hatte vor dem Trauma eine Otitis bestanden; man fand Extraduralabszess. Diese heilten nach der Operation. Ein weiterer Fall von Bruch des Siebbeins kam zu spät zur Operation. Auch hier bestand vor dem Trauma eine Nebenhöhleneiterung. Die Operation konnte diesen Fall nicht mehr retten. Es bestand schon Nekrose an der Innenwand der Stirnhöhle und sehr ausgebreiteter Abszess unter der Galea. Eine zweite Operation zur Freilegung der Dura bzw. Punktion des vermuteten Hirnabszesses wurde nicht gestattet. Vortragender glaubt, dass der Standpunkt von Voss zu radikal ist. Man kann ruhig abwarten unter spezialistischer Kontrolle. Besonders ist diese angewiesen bei schon vor dem Trauma bestehender Ohren- bzw. Naseneiterung. Beim Eingriff soll man Meisseln möglichst vermeiden. Wenn auch der Voss'sche Standpunkt zu radikal ist, so soll man andererseits doch auch nicht allzu konservativ sein, jedoch in jedem, auch sehr ernstem Falle bei Komplikationen eingreifen.

Diskussion:

Benjamins teilt einen einschlägigen Fall mit. Trauma bei bestehender Ohreneiterung. Bei der Operation Extraduralabszess mit Sinuseiterung.

Schutter erwähnt gleichfalls einen Fall, welcher nach Operation zur Heilung kam, trotz sehr alarmierenden Erscheinungen: doppelseitige Abduzensparalyse,

linksseitige Sympathikusparese, rechtsseitige Fazialisparalyse: Quetschung der rechtsseitigen Hemisphäre des Kleinhirns.

XVII. A. A. Boonacker (Groningen): Ein Fall von Thrombose des Sinus cavernosus als Komplikation von akuter Mastoiditis.

XVIII. W. Schutter (Groningen): Einige Fälle von konservativer radikaler Mittelohroperation.

XIX. C. E. Benjamins (Utrecht): Zwei Fälle von einem Knochenstück im Kehlkopf.

Bei einem Kinde von $3^1/_2$ und bei einem von 5 Jahren wurden die Fremdkörper mittels Autoskopiespatels nach Brünings entfernt. Die Kinder waren wegen vergrösserter Tonsillen zu ihm gebracht. Stridor laryngis veranlasste die Kehlkopfuntersuchung: In beiden Fällen war das „Verschlucken" von den Eltern nicht richtig gewürdigt.

Diskussion:

Boonacker erwähnt einen Fall von eingespiesstem Knochenstück im Rhinopharynx einer alten Frau, welches 9 Monate ohne Beschwerden ertragen wurde.

van der Hoeven Leonhard erwähnt einen Fall von Tapia (Madrid), wo eine Zahnplatte zehn Jahre lang im Oesophagus gesessen hatte.

XX. J. G. M. Weyers (Tilburg): Grosser Abszess im rechtsseitigen Schläfenlappen nach akuter Mittelohrentzündung.

XXI. J. G. M. Weyers (Tilburg): Ein Fall von Myokarditis nach Angina lacunaris.

Ein Kind eines Kollegen hatte nach einer Angina Temperaturen bis 39°; ausserdem kleine Hautblutungen an den Beinen, Gelenkschmerzen. Heilung nach Tonsillektomie.

XXII. A. J. Yzermann: Ein Fall von isolierter Lähmung des Nervus abducens im Anschluss an Otitis media acuta mit Mastoiditis.

XXIII. H. F. Minkema (den Helder): Ein Fall von Rhinitis fibrinosa.

Mitteilungen eines Falles von Rhinitis chronica mit gelbweissen Membranen in der Nase. Bakteriologisch fand man nur Bac. subtilis in den Fibrinfasern.

Diskussion:

Schutter teilt einen Fall mit von primärer Nasendiphtherie bei einem Kinde, 17 Tage alt, und einen Fall von scheinbarer Aspiration von Brot (Erstickungsanfall während des Essens). Bronchoskopisch war nichts zu finden, ausser einer Membran im Kehlkopf. Nachher Fieber. Das Kind starb. Bei der Sektion: Membranen in der Trachea und den Hauptbronchien mit Diphtheriebazillen.

Gantvoort sah einige Fälle von Nasendiphtherie in einer Familie, immer ohne Beteiligung von Pharynx oder Larynx.

van Gilse fragt, ob der Bac. subtilis in Minkema's Fall nur in der Kultur oder auch im Nasenausstrich gefunden war. Er sah einige Male Nasendiphtherie ohne Fibrin in den Membranen, während doch virulente Bazillen vorhanden waren. Es fiel ihm auf, dass eine mehr oder weniger latente Nasendiphtherie auftrat, einige Zeit nach einer ernsteren Epidemie.

Minkema antwortet, dass in seinem Falle deutliche Fibrinbildung vorhanden war. Bazillen waren auch in den Membranen gefunden.

XXIV. H. Burger: Nachteilige Folgen von der Radiumbehandlung bei Taubheit.

van Gilse (Haarlem).

Für die Redaktion verantwortlich Prof. Dr. G. Finder, Charlottenburg, Augsburger Str. 38.
Druck von L. Schumacher, Berlin N. 4.

Internationales Centralblatt

für

Laryngologie, Rhinologie

und verwandte Wissenschaften.

Jahrgang XXXIII. Berlin, April. 1917. No. 4.

I. Referate.

a) Allgemeines, obere Luftwege, Medikamente.

1) **W. Zemann** (z. Z. Belgrad). **Komplikationen und Erkrankungen im Bereiche der oberen Luftwege und des Ohres bei Fleckfieber.** *Wiener klin. Wochenschr. No. 32. 1916.*

Die Beobachtungen erstrecken sich auf 137 Fälle von Fleckfieber in einem Zeitraum von 18 Monaten. Im Beginn fast regelmässig Schnupfen und Anginen, katarrhalische und lakunäre. Besonders häufig kam es zu Komplikationen von Seiten der Nebenhöhlen der Nase. Während die Anginen meist am Ende der ersten Krankheitswoche geschwunden sind, bleiben die Nebenhöhlenerkrankungen längere Zeit bestehen. Z. führt die häufigen Nebenhöhlenaffektionen lediglich auf das Unvermögen der Nasenreinigung durch die schwer besinnlichen Kranken zurück. In der dritten Woche nach der Entfieberung konnte in 5 Fällen heftige Epistaxis konstatiert werden, und es zeigten sich in der Nase und auch im Rachen zahlreiche Ekchymosen. Im Larynx und der Trachea fanden sich nur katarrhalische Veränderungen.

HANSZEL.

2) **K. Preisz** (Budapest). **Erythema exsudativum multiforme mit hochgradiger Erkrankung des Auges, der Mundhöhle und der Genitalien.** Verh. des königl. Aerztevereins in Budapest. No. 7. 1916.

Soldat, 19 Jahre alt, bereits vor einem Jahre wegen desselben Leidens bei der Assentierung zurückgewiesen, erkrankte wieder vor 3 Tagen mit Fieber von 38,5°. Ausser den Veränderungen an den genannten Teilen war die Mundschleimhaut überall erodiert, stellenweise mit diphtheroidem Belage. Lippen mit blutigen Krusten bedeckt. Starke Salivation. Die Krankheit scheint sich in sechsmonatlichen Zwischenräumen und diesmal schon zum dritten Male zu wiederholen.

POLYAK.

3) **M. H. Gordon. Eine Untersuchung über die Desinfektion der Meningokokkenträger. (An investigation concerning the desinfection of meningococcus carriers.)** *Brit. med. journ. 15. November 1916. S. 673.*

Wie lange die betreffenden Individuen Meningokokkenträger sein werden,



hängt davon ab, in welchem Grade ihr Nasenrachensekret von Meningokokken infiziert ist. Ergibt der Nasenrachenraum nur wenig Meningokokkenkolonien, so pflegen die Mikroorganismen bald zu verschwinden. In diesen Fällen ergibt direkte Applikation einer 1proz. Chloraminlösung oder Inhalation eines Dampfsprays mit Zinksulphat gute Resultate. In den Fällen, in denen der Nasenrachenraum reichliches Wachstum oder Reinkultur von Meningokokken ergibt, erhält man mit Zinksalzen keine günstigen Resultate, dagegen sind diese bei Anwendung von Chloramin sehr befriedigend.

FINDER.

4) **Arthur L. Grover. Hefepilze, wahrscheinlich pathogener Natur, in Halskulturen. (Yeasts, probably pathogenic, in throat cultures.)** *The journal of infectious diseases. Juli 1916.*

17 Hefepilzarten wurden in Fällen von Halskrankheiten gefunden. Alle erzeugten Lymphdrüsenvergrösserung bei Meerschweinchen, sonst nichts Pathologisches. Der Verfasser glaubt bewiesen zu haben, dass Hefepilze Halsleiden erzeugen können.

OTTO T. FREER.

5) **Wolff Freudenthal** (New York). **Beiträge zur Therapie des Bronchialasthmas. (Contributions to the therapy of bronchial asthma.)** *The New York state journ. of med. Dezember 1916.*

Der Hauptsitz der Krankheit ist zweifellos in den Bronchien. Doch gibt es genug periphere Reize, die eine Attacke hervorrufen können und diese müssen in erster Reihe entfernt werden. So von der Nase aus. Eine Untersuchung der Nase ganz zu unterlassen, ist ein grober Fehler, aber ebenso scharf zu tadeln ist operatives Vorgehen bei leichten Verbiegungen des Septums oder dergl. Solche unnötige Operationen bringen die Laryngologie nur in Misskredit und schaden dem Patienten. Auch ein pharyngeales Asthma ist beschrieben worden. Das wichtigste aber ist das reine bronchiale Asthma. (Die Ansicht des Verfassers über diesen Punkt ist bereits im Archiv f. Laryng. Bd. 29. H. 3 niedergelegt worden.) Auf Grund dieser letztgenannten Ausführungen bereitete Iscowitz aus New York, der leider vor kurzem verstorben ist, ein Serum, das er in die Bronchien injizierte und mit dem er anscheinend gute Erfolge erzielte. Es wird dann die anaphylaktische Behandlung besprochen, sowie die lokale medikamentöse und faradisch-galvanische Behandlung.

Auch experimentell versuchte Verf. einige dieser Probleme zu lösen. A priori sollte man die Einführung des Ephraim'schen Sprays bis in die tieferen Teile für nutzlos halten, da man dasselbe, wie Manche behaupten, schon durch Injektionen in den Larynx erreichen könnte. Dies ist aber nicht richtig, denn 1. haben Experimente ergeben, dass wenn man einen Katheter in die Trachea eines Tieres einführt, eine Konstriktion der tieferen Teile eintritt; 2. um lobare Pneumonie zu erzeugen, muss man den Katheter möglichst tief einführen und die Flüssigkeit dort injizieren. Wenn man den Katheter nur gerade bis jenseits der Glottis einführt, werden die Lungen selten affiziert. Daraus lässt sich schliessen, dass ein schützender Mechanismus vorhanden ist, der normalerweise die tieferen Teile abschliesst, wenn Fremdkörper ihnen nahe gebracht werden. Um diesen physio-

logischen Schutz zu beseitigen, muss man Medikamente usw. bis in die tieferen Teile einbringen. Verf. benutzte zur Injektion Acid. tannic., Chlorzink, Hamamelis und Jodkalium. Es wurden verschiedene isotonische Lösungen gleichfalls benutzt. (Selbstbericht.)

6) **G. Bilancioni. Wirkungen erstickender Gase auf die Luftwege.** *Arch. italiani di laringologia. Oktober 1916.*

Verf. hat am Institut für physiologische Chemie der Universität Rom Untersuchungen angestellt, um die Wirkungen von „Phosgen" (Karbonylchlorid) auf die Luftwege von Kaninchen und Ratten zu studieren. Zunächst zeigt sich eine Nekrobiose der Schleimhaut, die sich in grossen Fetzen von der Unterlage abhebt. Besonders ist dies der Fall im Larynx, aber auch bisweilen in den Bronchien. Daneben entsteht Oedem in der Submukosa des Oesophagus und in den Lungen. Das charakteristische Symptom ist jedoch eine intensive Hyperämie, welche infolge Ruptur der Gefässe zu Blutergüssen in die Submukosa des Larynx oder in das Lungenparenchym und von dort in die Bronchien führt. Die Menge des so ausgetretenen Blutes kann enorm sein und die Lungen völlig erfüllen. Sehr wichtig ist auch die Fragmentation in einigen inneren Kehlkopfmuskeln, die man bei der Phosgenvergiftung der Ratten findet. Verf. setzt diesen Befund in Parallele zu der Fragmentation des Herzmuskels bei Diphtherie, und zwar handelt es sich nach B. um multiple Rupturen der Muskelfasern. Was die Fragmentation der Kehlkopfmuskeln infolge Phosgengasvergiftung betrifft, so ist beachtenswert, dass unter jenen besonders die Dilatatoren und Konstriktoren der Glottis betroffen werden. Wahrscheinlich wird das Zustandekommen der Veränderung begünstigt durch das konvulsivische Oeffnen und Schliessen der Glottis, wenn das Tier dem giftigen Gas ausgesetzt wird. Die Veränderungen bei der experimentellen Vergiftung bei Tieren decken sich mit denen, die man bei gasvergifteten Soldaten findet. Im Vordergrund der Erscheinungen stehen die Veränderungen im Kehlkopf, besonders die hämorrhagischen Charakters, und das Lungenödem. Im Nasenrachen sind die Veränderungen gering oder fehlen ganz. FINDER.

7) **Gerber. Beobachtungen aus dem Kriegslazarett.** Verein f. wissenschaftliche Heilkunde Konigsberg i. Pr., Sitzung vom 8. Mai 1916. *Deutsche med. Wochenschrift. No. 42. S. 1305. 1916.*

G. berichtet über seine Beobachtungen am Kriegslazarett in Polen und Galizien. Erkältungskrankheiten waren bei Leuten, die direkt von der Front, aus den Schützengräben kamen, sehr häufig.

Häufig wurden beobachtet abszedierende Prozesse nach Angina, ferner Albuminurie bzw. echt nephritische Erkrankungen nach derselben. Ob letztere eine besondere Eigentümlichkeit der „Kriegsangina", sei dahingestellt, die gleichzeitigen körperlichen Anstrengungen mögen dabei eine Rolle spielen. Was die Diagnose der Angina im weiteren Sinne anlangt, so ist ein Uebersehen der „spezifischen" Angina draussen um so verhängnisvoller, als auch die Manifestationen an der Haut noch häufiger übersehen werden. Dadurch wird oft der richtige Zeitpunkt der Behandlung verpasst.

Vom Sklerom sah G. 2 Fälle, er verweist auf die wichtige sanitäre Aufgabe, welche den Behörden gegenüber den Truppen und der Zivilbevölkerung erwächst, wenn diese Landstriche länger besetzt oder gar behalten werden sollten. Was die funktionellen Störungen der Stimme anlangt, so handelt es sich dabei einmal um Leute, die überhaupt nicht verletzt sind, in deren Nähe aber grössere Explosivgeschosse platzen, sodann um Leute, die wohl am Hals, aber nicht direkt am Kehlkopf getroffen sind. Es handelt sich in solchen Fällen lediglich um Shockwirkung. Diese Tatsache ist im Hinblick auf den Verdacht der Simulation sehr wichtig.

Was die Halsschüsse anlangt, so kommen Durchschüsse mit wunderbar günstigem Ausgang vor. Schwere Zerstörungen des Kehlkopfs mit Zerreissung der grossen Gefässe sind nicht mehr Gegenstand ärztlicher Behandlung. Auch beim Kehlkopf kann man von Tangentialschüssen sprechen. Sie streifen das Kehlkopfgerüst an der vorderen Schildknorpelkante und rufen meist schwere Veränderungen im Larynx hervor. Merkwürdig ist dabei, dass das doch hinten geschützt liegende Krikoarytänoidealgelenk besonders getroffen und fixiert wird, mehr einaber auch doppelseitig; Larynxstenosen, welche die Tracheotomie erfordern, sind oft die Folge.

Die prophylaktische Tracheotomie soll eher zehnmal zu früh als einmal zu spät gemacht werden, besonders wenn kein genauer Jaryngoskopischer Befund erhoben werden kann. Auch extralaryngeale Halsverletzungen können per continuitatem Larynxerscheinungen auslösen.

Halsschüsse, die einen Rekurrens treffen, ebenso Verletzungen der grossen Gefässe mit konsekutivem Aneurysma sind nach G.'s Beobachtung nicht selten.

Bei scheinbar harmlosen Verletzungen der Nase ist an die Verwachsungen im Naseninnern zu denken, welche durch richtige Tamponade zu verhüten sind, anderenfalls die aufgehobene Nasenatmung später auch solche Verletzte felddienstunfähig macht.

G. sah einen merkwürdigen Nasenschuss: ein Infanteriegeschoss war an der Nasenwurzel rechts in die Nasenhöhle eingedrungen, hatte diese durch die natürliche Oeffnung wieder verlassen, war über die Lippen und Brust gegangen und in der rechten Achselhöhle stecken geblieben, von wo es G. entfernte. Die Geschossbahn erklärt sich aus der Bauchlage, in der der Soldat sich befand, als ihn das Geschoss traf.

Nebenhöhlenentzündungen gab es viele draussen, sie wurden erfreulicherweise von den zuweisenden Kollegen nicht übersehen, weniger bekannt sind die Komplikationen derselben, besonders die orbitalen.

Schussverletzungen der Stirnhöhlen sind meist mit solchen des Stirnhirns verbunden und treten dann hinter diesen ganz zurück. 2 Beispiele werden erwähnt, bezüglich deren auf das Original verwiesen sei.

R. HOFFMANN.

8) **R. Schicklberger** (Wien, z. Z. in einem Feldspital). **Hals- und Mundhöhlenschüsse.** *Der Militärarzt. 50. Jahrg. No. 17.*

Beschreibung mehrerer Fälle von Luftröhrendurchschuss mit Phlegmone im

Schusskanal, Luft- und Speiseröhrendurchschuss mit periösophagealer Phlegmone und Durchbruch dieser in den Pleuraraum, Kehlkopf-Rachendurchschuss ohne Tracheotomie durchgebracht, Durchschuss durch beide Unterkieferwinkel mit Asphyxie durch Zurücksinken der Zunge, Tracheotomie, Exitus. Es besteht bei dieser Art Schussverletzungen dreifache Lebensgefahr und zwar durch Verblutung, Erstickung und Infektion, besonders im Gefolge der Nahrungsaufnahme. Mit Rücksicht auf die Infektion empfiehlt es sich, wenn man nicht ganz sicher eine — wenn auch noch so geringe — Speiseröhrenverletzung ausschliessen kann, absolute Nahrungsenthaltung in den ersten Tagen bei allen Halsschüssen.

HANSZEL.

9) **H. Marschik** (Wien, z. Z. in einem Feldspital). **Zur Behandlung der Halsschüsse.** *Wiener klin. Wochenschr. No. 25. S. 805. 1916.*

Hinsichtlich der Tracheotomie wird als Standardmethode bei Erwachsenen nach den Prinzipien der Wiener Klinik Chiari die Tracheotomia superior beschrieben, d. h. die Durchtrennung im Bereiche der ersten Trachealringe mittels eines longitudinalen Schnittes. Die Haut wird mittels eines transversalen Schnittes bis auf die Muskeln gespalten. An der Stelle der Trachealinzision wird ein kleines orales oder rhombusförmiges Knorpelstückchen ausgeschnitten, da ein solches durch den Dekubitus von der Kanüle meist nekrotisch sich abstösst. Als zweckmässigste Kanüle wird die Spalt- oder Nährkanüle nach Pieniázek empfohlen, welche auch in schmale und zusammengeklappte Inzisionswunden leicht eingeführt werden kann.

Weiter wird die Mediastinotomia cervicalis superior beschrieben und für jene Fälle empfohlen, bei denen die Propagation eines infektiösen Prozesses nach unten wahrscheinlich ist. Sie besteht in der Freilegung des Mediastinums, insbesondere des hinteren, durch einen Schnitt wie zur Oesophagotomie einseitig oder auch gebotenenfalls beiderseits.

HANSZEL.

10) **M. Grossmann** (Wien). **Coryfin als Heilmittel und Adjuvans.** *Wiener med. Wochenschr. No. 40. 1916.*

Coryfin ist das erste Mentholpräparat ohne Reizerscheinungen auf die Schleimhäute und der Autor wandte dieses Mittel mit Erfolg an in Fällen von Trigeminusneuralgien, bei Tic douloureux (durch Einlegen von Tampons auf die mittlere Muschel) sowie auch bei nasalem Asthma. Als Adjuvans leistete das Coryfin gute Dienste bei Pemphigus der Mundrachenhöhle.

HANSZEL.

11) **Paul Loewy** (Wien, z. Z. im Felde). **Ein Nasen-Ohrenschützer gegen Erfrierungen.** *Der Militärarzt. 50. Jahrg. No. 17.*

Da speziell die Horchposten nicht selten Erfrierungen der Ohren und Nase ausgesetzt sind, hat Loewy aus einer Kalikotbinde und Wattekissen einen Nasen-Ohrenschützer geformt, welcher sich als durchaus praktisch bewährt hat. Ein halbkreisförmiger Ausschnitt lässt den Gehörgang frei.

HANSZEL

b) Nase und Nasenrachenraum.

12) **A. Gyergyai** (Kolozsvár, Ungarn). **Empfindlichkeit, Lokalisationsfähigkeit und Reflexerregbarkeit der einzelnen Teile des Nasenrachens, der hinteren Nasenteile und der Tubenöffnung.** Festschrift z. Jubiläum v. Prof. Lechner. *Kolozsvár 1914.*

Die Untersuchungen sind mit Hilfe von Gyergyai's direkter Methode ohne Lokalanästhesie gemacht worden. Von 15 Patienten vertrugen 11 die Untersuchungen gleich in der ersten Sitzung, 4 mussten darauf eingeübt werden. Die Untersuchungen wurden wiederholt und öfters kontrolliert.

Betrachtet man die Untersuchungsergebnisse vom physiologischen Standpunkte, dann muss man zwischen direktem Gefühl des Reizes und Reflexgefühl unterscheiden: das erstere ist am stärksten in der Mittellinie an einem ziemlich breiten longitudinalen Streifen nachweisbar, welches mit Ausnahme des weichen Gaumens und des unteren Teiles des Choanalseptum am Rachendache unmittelbar neben dem Septum seinen Anfang nimmt, über den Fornix zur hinteren Rachenwand in der Medianlinie abwärts verläuft. Gegen die Seiten nimmt die Empfindlichkeit ab, am allerwenigsten ist die grössere Hälfte des Torus tubarius empfindlich, wo ein Schmerzgefühl überhaupt unauslösbar ist.

Eine Wiedergabe der zahlreichen äusserst interessanten Untersuchungsergebnisse lässt sich nicht in den kurzen Rahmen eines Referats drängen; die sich Interessierenden müssen die Originalpublikation, welche nach dem Kriege auch in deutscher Sprache erscheinen wird, lesen.

POLYAK.

13) **G. Hofer** und **K. Kofler** (Wien). **Ozaena durch Vakzinetherapie geheilt.** *Wiener med. Wochenschr. No. 31. S. 1200. 1916.*

Mitteilung über mehrere geheilte Fälle, die ausschliesslich der Vakzinetherapie und nicht auch einer lokalen Behandlung zugeführt wurden. An der Klinik Chiari wurden im ganzen 51 Fälle derart behandelt. Hierzu sprach Hajek, welcher von einer Dauerheilung der Ozaena erst nach jahrelanger Beobachtung sprechen möchte. Kofler bemerkt, dass in den meisten Fällen der Fötor schwindet, wenn auch manchmal die Krustenbildung trotz Vakzinetherapie bestehen bleibt, und dass bei einer Patientin nun schon 2 Jahre die Heilung bestehen blieb.

HANSZEL.

14) **Hofer** und **Kofler** (Wien). **Ueber Behandlungserfolg und Dauerheilung der genuinen Ozaena durch Vakzination.** *Wiener klin. Wochenschr. No. 37. 1916.*

Die Injektionen werden wöchentlich einmal vorgenommen und sind für den Patienten völlig unschädlich. Die Anzahl der refraktären Fälle beträgt etwa 18 pCt. Zunächst schwindet meist der Fötor, dann die Krustenbildung und die Schleimhaut nimmt allmählich eine sukkulente Beschaffenheit an. Von Heilung kann natürlich nur in klinischem Sinne gesprochen werden, denn eine Atrophie des Knochens kann ja nicht schwinden. Der Prozess wird aber in vielen Fällen aufgehalten. Zur Vakzination empfiehlt sich lediglich frische, nicht über drei Monate alte und entsprechend aufbewahrte Vakzine und es erscheint das Hinzutreten frisch gezüchteter virulenter Stämme für die Wirkungsweise der Vakzine von Bedeutung.

HANSZEL.

15) **Koenigsfeld** (Freiburg). **Bakteriologische Untersuchungen bei Ozaena.** *Med. Klinik. No. 6. S. 167. 1917.*

Das Nasensekret von 22 Ozaenakranken und 10 nichtspezifischen Rhinitiden wurde bakteriologisch untersucht, es ergibt sich der Schluss, dass auch bakteriologisch dem Perez'schen Bazillus eine spezifische Bedeutung der genuinen Ozaena gegenüber nicht zukommt.

SEIFERT.

16) **Amersbach** (Freiburg). **Ueber die ätiologische und therapeutische Bedeutung des Coccobacillus foetidus Ozaenae Perez.** *Med. Klinik. No. 6. S. 107. 1917.*

Aus dem Ergebnis der therapeutischen Versuche, die an 44 Fällen von Ozaena mit aus dem Bazillus Perez hergestellter Vakzine angestellt wurden, lässt sich der Schluss ziehen, dass der Perez'schen Vakzine eine spezifische Bedeutung für die Therapie der Ozaena nicht zukommt. Aus den Tierversuchen ist zu entnehmen, dass der Bazillus Perez beim Kaninchen kein der menschlichen genuinen Ozaena ähnliches Bild hervorruft.

SEIFERT.

17) **Felix Eugen** (Bukarest). **Todesfälle nach intranasalen Eingriffen. (Accidents mortels à la suite d'interventions intranasales.)** *Archives internat. de laryng. etc. Bd. 37. S. 58. 1914.*

Zusammenstellung der aus der Literatur bekannten Todesfälle, einmal allein nach Vornahme der Anästhesie, dann aber hauptsächlich nach intranasalen Eingriffen. Bei Spülungen der Stirnhöhle kam es schon wiederholt zu Perforation der Lamina cribrosa mit Meningitis, bei solchen der Kieferhöhle zu konsekutiver Sepsis, aber auch zu Synkope, ohne dass bei der Sektion irgendeine krankhafte Veränderung nachgewiesen werden konnte. Amputationen der mittleren Muschel, Eröffnung und Ausräumung von Siebbeinzellen, ja sogar einfache Polypenoperation hatten schon wiederholt Meningitis zur Folge, ebenso sind solche Fälle bekannt nach Applikation der heissen Schlinge. Bei der Kurettage des Sinus sphenoidalis verlor Emerson einen Patienten, indem eine mit dem Sinus cavernosus direkt kommunizierende Vene angerissen wurde. Auch die submuköse Septumoperation hat schon verschiedene letale Ausgänge gezeitigt, sei es, dass auf dem Wege der Olfaktoriusfasern oder der Blutbahnen eine Aussaat in das Gehirn erfolgte.

Die von Schwalbe und Michel beim Menschen, und vor ihnen von Axel Key und Retzius beim Tiere nachgewiesenen reichlichen Kommunikationen zwischen den intranasalen Lymphbahnen und dem Subduralraum erklären uns hinlänglich die Tatsache dieser postoperativen Komplikationen. Es findet dadurch aber auch der Umstand, dass namentlich Eingriffe im Bereich der Regio olfactoria solche schwere Folgen haben können, seine Erklärung. Das Lymphgebiet der Regio olfactoria ist unabhängig von demjenigen der Regio respiratoria, zeigt keine Stomata, sondern ist völlig geschlossen. Erst durch die operativen Eingriffe, namentlich in den oberen und hinteren Teilen der Nase, wird dieses Netz breit eröffnet.

Aus diesem Grunde rät Verf., die Tamponade, wenn möglich, zu vermeiden, ebenso alle Eingriffe, welche nicht absolut nötig sind, im direkten Anschluss an

Infektionskrankheiten, namentlich Influenza, aber auch nach akuten Rhinitiden und Anginen.

SCHLITTLER.

18) **Neugebauer** (Mährisch-Ostrau). **Tödliche Luftembolie nach Lufteinblasung in die Oberkieferhöhle.** *Zentralbl. f. Chir. No. 7. 1917.*

Ein 26 jähriger Mann mit Empyem der rechten Oberkieferhöhle wird unmittelbar nach einer zweitmaligen Lufteinblasung durch die vom unteren Nasengang zwecks Probepunktion eingeführte Kanüle ohnmächtig, Gesicht zyanotisch, Puls verlangsamt und unregelmässig. Pat. erholt sich wieder, stirbt aber 2 Stunden später ganz plötzlich, nachdem er sich im Bette aufgerichtet hatte.

Sektion: Luftembolie. Warnung vor den Lufteinblasungen!

SEIFERT.

19) **W. Schoetz** (Jena). **Encephalocele basalis intranasalis.** *Zeitschr. f. Ohrenheilk. Bd. 58. S. 137.*

Kasuistischer Beitrag zum Kapitel der intranasalen Kophalozele. Die Bruchpforte liegt in der Lamina cribrosa des Siebbeins, also in der Schädelbasis selbst; diese Brüche nehmen ihren Ursprung vom Grosshirn (Stirnlappen). Der Zeitpunkt der Entstehung fällt in die ersten Wochen des Embryonallebens. Für die Diagnose kommen in Frage Röntgenuntersuchung, Probepunktion und Exzision. Therapie: Breite Freilegung der Bruchpforte von der Stirn her.

BRADT.

20) **Fr. Reinking** (Breslau). **Der Hirnprolaps in der Oto-Rhinochirurgie.** *Zeitschrift f. Ohrenheilk. Bd. 58. S. 1.*

Bei normalem Druck geben Pia und Arachnoidea dem Gehirn auch nach Durchtrennung der Dura genügenden Halt. Erst die Drucksteigerung, deren Ursache zumeist in einer Infektion zu suchen ist, erzeugt Prolaps. Die Prolapse in oto-rhinologischen Fällen betreffen kaum jemals Hirnteile, deren Verlust dauernde Ausfallserscheinungen macht. Prognostisch hat der Hirnvorfall zwei Seiten: Er kann einerseits lebensrettend wirken durch Dekompression des Schädelinhalts, andererseits erschwert er die Behandlung der Wundhöhle, begünstigt die Entstehung der Meningitis. Für die Differentialdiagnose braucht man die Anamnese.

BRADT.

21) **K. Bross. Ueber die Fremdkörper in der Nase, den Nebenhöhlen der Nase und im Nasenrachenraum (Sammelreferat).** *Passow's Beiträge. Bd. 9. S. 230. 1917.*

Eine kurze Einleitung orientiert uns über die geschichtliche Entwicklung der Diagnose und Therapie der Fremdkörper der oberen Luftwege, an Hand verschiedener Statistiken berichtet dann Verfasser über relative Seltenheit speziell der Fremdkörper der Nase, so fand Sedziak (Warschau) auf 27000 Kranke seiner Spezialpraxis 266 Fremdkörperfälle, wovon aber fast die Hälfte auf das Ohr und nur 48 auf Nase, Nebenhöhlen und Nasenrachenraum entfielen.

Die meisten Fremdkörper der Nase betreffen das kindliche Alter, bei Erwachsenen sind sie sehr selten, was natürlich mit der üblen Gewohnheit der 1—5 jährigen zusammenhängt, sich beim Spielen Bohnen, Perlen usw. in die Nase zu stecken, welcher Mechanismus uns auch den Umstand erklärt, dass die Mehr-

zahl der selbst in die Nase gesteckten Fremdkörper rechts, die durch ein anderes Kind hineingesteckten links sich finden.

Die Mehrzehl der Fremdkörper gelangt durch den natürlichen Weg in die Nase (Nasenöffnung, Choanen — beim Brechen), eine Minderzahl durch die Nebenhöhlen (Projektile) oder von der Mundhöhle aus (Zähne). In 80 pCt. der Fälle liegt der Fremdkörper im unteren Nasengang, die übrigen verteilen sich auf mittleren Nasengang, Engpass zwischen Muschel und Septum und Nebenhöhlen, namentlich die Kieferhöhle.

Fremdkörper haben oft Bildung von Rhinolithen zur Folge, welche nach Sokolowski, der über eine Literatur von 237 Fälle berichtete, sozusagen immer aus einem Kern (Fremdkörper) und einer Hülle verschiedener chemischer Zusammensetzung bestehen (phosphor- und kohlensaurer Kalk, Magnesia, Chloride).

Die Symptome der endonasalen Fremdkörper bestehen in gestörter Nasenatmung, eitriger Sekretion, Kopfschmerzen, Neuralgie im Trigeminusgebiet, Nasenbluten, bei Kindern kommt es bisweilen zu einem ausgesprochenen „adenoiden" Habitus infolge chronischen Fremdkörpers, auch Otitis media purulenta ist als Folge solcher beschrieben, ebenso eitrige Nebenhöhlenentzündungen (zumal nach Schussverletzungen).

Die Diagnostik der Fremdkörper der Nase wurde namentlich gefördert durch die Erfindung des Nasenspekulums durch Czermak (1859), die Einführung des Kokains (1884), welch letzterer Umstand auch bei der Fremdkörpertherapie sehr ins Gewicht fällt. Wertvoll ist dann das Röntgenverfahren, zumal die Röntgenstereoskopie zur genauen Lokalisierung des Fremdkörpers.

Therapie: Möglichst rasche Entfernung unter Augenkontrolle nach Kokainisierung, Ausspülungsmethode ist nicht mehr anzuwenden wegen der Gefahren für das Ohr, ebensowenig das Verfahren Politzer's (Luftdusche); das Hinabstossen in den Epipharynx ist auch besser zu vermeiden (Fremdkörperaspiration). In seltenen Fällen Anwendung des Mellinger'schen Innenpolmagneten, schliesslich im Notfall Eröffnung der Nase oder der betreffenden Nebenhöhlen. SCHLITTLER.

22) J. Petö (Balatonfüred, Ungarn). **Entfernung eines Fremdkörpers aus der Nase.** *Bresti orvosi ujság. No. 25. 1916.*

Der Fremdkörper war ein Maiskern. POLYAK.

23) **Charles H. Cargile** (Bentonville, Ark.). **Ein Instrument zur Entfernung von Fremdkörpern aus der Nase. (Instrument for removing foreign bodies from the nose.)** *Journ. amer. med. assoc. 21. Oktober 1916.*

Das Instrument sieht einem Strabismushaken sehr ähnlich, nur dass das distale Ende in zwei Haken ausläuft. Es wird geschlossen bis hinter den Fremdkörper eingeführt, dann geöffnet und mit dem Fremdkörper herausgezogen.

FREUDENTHAL.

24) **George Edwin Baxter. Die Wichtigkeit des Nasenrachenraums als Infektionsherd für Säuglinge und junge Kinder. (The importance of the postnasal space as a focus of infection in infants and young children.)** *The Laryngoscope. Juni 1916.*

Der Verfasser betont die Gewohnheit des Kinderarztes, die so häufigen kind-



lichen Infektionen des Nasenrachenraumes zu übersehen. Vergrösserung der Lymphdrüsen in der Parotisgegend und der oberflächlichen Halsdrüsen deutet auf eine solche Infektion. 80 pCt. der 110 Fälle des Verfassors hatten Otitis media als Komplikation. Die Hauptsymptome sind Fieber und Nasenverstopfung, durch akute Schwellung der Rachenmandel erzeugt. In 10 pCt. der Fälle war hämorrhagische Nephritis eine Komplikation. OTTO T. FREER.

25) **Sidney L. Olsho. Ein Fall von Mikulicz'scher Krankheit. (A case of Mikulicz' disease.)** *The Laryngoscope. Mai 1916.*

Die Eigenheit dieser seltenen Krankheit ist gleichmässige chronische, schmerzlose Vergrösserung der Tränen- und Speicheldrüsen. Die Ursache ist dunkel. Die verbreitetste Meinung ist, dass eine gutartige, modifizierte Art der Tuberkulose die Hauptgrundlage der Krankheit sei. Ein Hauptsymptom ist Ptosis, durch die Vergrösserung der Tränendrüse bedingt. In des Verfassers Fall waren beide Tränendrüsen als feste Massen fühlbar, und die beiden Ohrspeicheldrüsen waren stark geschwollen. Es geschah ein allmählicher Rückgang zum Normalen.

OTTO T. FREER.

26) **George Edwin Baxter** (Chicago, Ill.). **Eine klinische Studie von 60 Fällen retronasaler Infektion in der Privatpraxis, nebst Bericht von 6 Fällen, die durch akute, hämorrhagische Nephritis kompliziert waren. (A clinical study of sixty cases of post-nasal infections in private practice, with report of six cases, complicated by acute hemorrhagic nephritis.)** *Archives of pediatrics. Oktober 1916.*

Diese Gruppe von Fällen zeigt einen epidemischen Charakter mit ungewöhnlichen Komplikationen. In 3 Fällen war zugleich eine akute Tonsillitis vorhanden, doch liess sich nicht feststellen, ob die Mandeln oder der Nasenrachenraum das primär Affizierte waren.

Der Beweis einer retronasalen Infektion in den übrigen Fällen wurde erbracht durch die schleimig-eitrige Sekretion und durch Symptome einer allgemeinen Infektion, jedoch ohne positiven Befund an irgend einer anderen Stelle. B. bekam gewöhnlich eine Reinkultur von Staphylokokken.

Während der Retronasalraum in dieser Epidemie (wohl auch in anderen, Ref.) sehr häufig infiziert war, zeigten die Mandeln eine solche Infektion nur in sehr seltenen Fällen. Es muss demnach der erstere als Eingangspforte für allgemeine Infektion angesehen werden. (Eine Ansicht, die schon vor Jahren von verschiedenen Kollegen in Deutschland und vom Ref. hier in Amerika ausgesprochen wurde.) Die Nieren waren in 33 pCt. der Fälle angegriffen. FREUDENTHAL.

27) **Benjamins** (Utrecht). **Vergleichende Notizen über adenoide Vegetationen in den Tropen und in Holland.** *Zeitschr. f. Ohrenheilk. Bd. 73. S. 157.*

Ein Unterschied in der Häufigkeit des Vorkommens adenoider Wucherungen konnte nicht festgestellt werden. Sowohl im tropischen Klima wie in Utrecht konnte Verf. nachweisen, dass die Rachenmandelvergrösserung auf etwa 25 pCt. aller Besucher einer otolaryngologischen Sprechstunde trifft, eine ähnliche Zahl, wie sie auch schon von verschiedenen anderen Autoren gefunden wurde. KOTZ.

28) **Benjamins** (Utrecht). **Zähneknirschen und adenoide Vegetationen.** Mit einer Kurve im Text. *Zeitschr. f. Ohrenheilk. Bd. 73. S. 151.*

Verf. fand ausser den sonstigen Symptomen der Rachenmandelhypertrophie bei 500 Fällen in 34,4 pCt. Zähneknirschen. Er fasst es als eine Reflexbewegung ähnlich der Enuresis auf. Nach der Operation verschwand es fast in allen Fällen.

KOTZ.

29) **E. Barth. Beitrag zur Technik der Rachenmandeloperation. (Contribution à la technique de l'opération de l'amygdale pharyngienne.)** *Archives internat. de laryng. Bd. 37. S. 350. 1914.*

Beschreibung der Adenotomie mittels des Beckmann'schen Ringmessers und des Tonsillotoms von Schütze-Passow mit einer Modifikation des Verfassers.

SCHLITTLER.

c) Mundrachenhöhle.

30) **Levy du Pan** (Lausanne). **Einige Betrachtungen über akute eitrige Entzündung des Ductus Whartonianus infolge von Verstopfung durch einen Speichelkalkstein. (Quelque considérations au sujet d'une Whartonite aigue suppurée à la suite d'une obstruction par un calcul solivaire.)** *Revue méd. de la Suisse romande. No. 11/12.*

48 jährige Frau mit starker schmerzhafter Schwellung der rechten Unterkiefergegend, sehr starker Speichelfluss, Ernährungshindernisse. Starke Schwellung des Mundbodens ohne Fluktuation. Neben dem Zungenbändchen ist eine grau durchscheinende Masse steinhart durchzufühlen. Die Entfernung des Steines ist ziemlich mühsam: aus dem Grund der Tasche entleert sich viel rahmartiger Eiter. Der Stein zeigte eine seichte Längsfurche. Er bestand aus kohlen- und phosphorsaurem Kalk und enthielt im Zentrum massenhaft Mikroben.

Kausal mag Schwellung der Speicheldrüse durch mikrobische Infektion ihren Ausführungsgang verschlossen und die Behinderung des Abflusses des Speichels die Bildung des Konkrements zur Folge gehabt haben.

Pflege der Zähne, besonders auch Entfernung des Zahnsteines, sowie Hygiene des Mundes sind pro- und epiphylaktisch zu verordnen.

JONQUIÈRE.

31) **Eichhorst** (Zürich). **Ueber epidemische Speicheldrüsen und Nebenhodenentzündung.** *Zentralbl. f. innere Med. 1917.*

Die mitgeteilte Beobachtung lehrt, dass bei dem gleichen Kranken im Verlaufe einer epidemischen Parotitis auf der einen Seite eine Hoden- und auf der anderen Seite eine Nebenhodenentzündung auftreten kann, dass aber auch auf der gleichen Seite zu verschiedenen Zeiten Hoden und Nebenhoden in Mitleidenschaft gezogen werden können.

SEIFERT.

32) **A. Rethi. Zur Therapie der Verwachsungen des weichen Gaumens mit der hinteren Rachenwand.** *Archiv f. Ohrenheilk. Bd. 100. S. 47.*

Verf. gibt eine gedrängte Uebersicht über die bisher angegebenen Methoden (Traktion, Extension, Obturation, Plastik). Entgegen seiner früheren Stellungnahme hält er die instrumentelle Dilatation nach blutiger Durchtrennung für die



beste. Er hat zu diesem Zweck eine Zange angegeben, deren eine Branche durch den rechten, deren andere durch den linken unteren Nasengang eingeführt wird. Das Gelenk liegt ausserhalb der Nase, ebenso die Stellvorrichtung, durch die beide im Rachen liegenden, abgebogenen Enden nach Bedarf auseinander gespreizt werden können.

KOTZ.

33) **Klatschko Meyer-Noson. Ueber das Verhalten der weissen Blutkörperchen in der Tonsille und ihre Diapedese. (Sur la proportion des globules blancs dans l'amygdale et sur leur diapédèse.)** *Archives internat. de laryng. Bd. 37. S. 464. 1914.*

Anatomische Untersuchungen lassen Verfasser annehmen, dass

1. eine Diapedese der Leukozyten nur unter dem Einfluss eines entzündlichen (toxischen) oder chemischen Reizes auftritt, wobei solche direkt aus dem subepithelialen Kapillarnetz auswandern,

2. Lymphozyten beständig ausgeschieden werden,

3. die Auswanderung der Plasmazellen kein aktiver, sondern ein passiver Prozess ist, indem sie bei der Diapedese der Leukozyten ebenfalls aus dem Gewebe austreten, und

4. die Oberfläche der Tonsille von einer reichen Schicht Bakterien bedeckt ist, deren Pathogenität sehr variiert. Je nachdem Zahl und Virulenz der pathogenen Keime sich vermehrt, kommt es zu mehr oder weniger hochgradigem Austritt weisser Blutkörperchen.

SCHLITTLER.

34) **Charles J. Whalen. Die Mandel vom gerichtsärztlichen Standpunkt. (The tonsil, its medicolegal aspect.)** *The Illinois medical journal. September 1916.*

Unerkennbare Restchen von lymphatischem Gewebe in den Rändern der Wunde nach Tonsillektomie können eine neue Mandel erzeugen, welche die leere Fossa tonsillaris wieder ausfüllen kann. Solcher neuer Mandelaufbau bei jungen Kindern wirft auf den Laryngologen den ungerechten Verdacht einer unvollständigen Operation.

OTTO T. FREER.

35) **Frank Buckmaster. Die Mandel in ihrer Beziehung zu einer Reihe von Folgen von Infektionen. (The tonsil in its relation to a series of infection sequences.)** *Illinois medical journal. September 1916.*

Eine Wiederholung der Ausführungen derjenigen, welche die Wichtigkeit der Mandel als Ausgangsort chronischer Krankheiten übertreiben.

Es wird auf die Wichtigkeit des Befundes chronisch vergrösserter Halslymphdrüsen als auf von der Mandel ausgehende chronische Infektionen hindeutend aufmerksam gemacht.

OTTO T. FREER.

36) **J. Vas** (Budapest). **Aneurysma der Carotis bei einem 11 Monate alten Kinde, das Bild eines Retropharyngealabszesses vortäuschend.** *Gyogyaszat. No. 12. 1916.*

Die Geschwulst entwickelte sich innerhalb drei Wochen mit Fieber und Deglutitionsbeschwerden. Starke Blutung nach der Inzision. Trotz Tamponade und Tracheotomie war das Kind nicht zu retten.

POLYAK.

37) **Müller** (Lehe). **Die atmungsorthopädische Indikation der Tonsillektomie.** *Archiv f. Ohrenheilk. Bd. 100. S. 27.*

Nach richtig ausgeführter Totalauslösung der Tonsillen wird durch Verwachsung der Gaumenbögen, welche in der Weise geschieht, dass der hintere sich an den vorderen anlegt, der Raum zwischen Velum und hinterer Rachenwand erweitert. Hierdurch kann ein für das Durchstreichen des Luftstroms hier eventuell bestehendes Hindernis beseitigt werden. Wenn bei normalen Verhältnissen in der Nase Mundatmung oder Schnarchen besteht oder wenn nach Adenotomie die Umgewöhnung zur Nasenatmung ausbleibt, ist an eine Velumstenose zu denken, die durch Tonsillektomie zu beheben ist.

In einem Fall gelang es dem Verf., eine Rhinolalia aperta dadurch zu beseitigen, dass er bei der beiderseitigen Tonsillenausschälung jeweils den oberen Mandelpol in Erbsengrösse stehen liess und so eine grössere Beweglichkeit und Schlussfähigkeit des Velum erzielte.

KOTZ.

38) **Greenfield Sluder** (St. Louis, Mo.). **Die Methode der Tonsillektomie mittels des Alveolarvorsprungs des Unterkiefers und der Guillotine. (The method of tonsillectomy by means of the alveolar eminence of the mandible and a guillotine.)** *Journ. amer. med. assoc. 30. Dezember 1916.*

Das Prinzip des vor 6 Jahren angegebenen Verfahrens besteht bekanntlich darin, dass man die Mandel nach vorn und oben disloziert, die Tonsille so in den Ring der Guillotine hineinbringt und schliesslich noch mit dem Finger nachhilft. Das alte Modell von Physio ist das beste, und das Unglück bei dieser Methode sind nur die vielen angegebenen Modifikationen.

An der diesem Vortrage folgenden Diskussion beteiligten sich die Herren: G. Hudson-Makuen-Philadelphia, G. P. Marquis-Chicago, W. E. Dixon-Oklahoma City, E. R. Lewis-Dubuque, W. W. Carter-New York, F. E. Auton-Belleville, Ill., J. F. Barnhill-Indianapolis, H. W. Loeb-St. Louis, William S. Tomlin-Indianapolis, C. F. Welty-San Francisco, E. E. Henderson-Chicago und Oliver Tydings-Chicago.

FREUDENTHAL.

39) **Joseph C. Reper** (New York). **Tonsillektomien bei Poliomyelitis. (Tonsillectomies in poliomyelitis.)** *Long Island med. journ. November 1916.*

Die während der letzten Epidemie von Poliomyelitis in New York von Rosenow vorgenommenen Untersuchungen an den Mandeln ergaben 2—10 kleine Herde, die eitriges Material enthielten. Aus diesem isolierte Rosenow einen Kokkus, der intravenös injiziert bei Affen und Kaninchen Poliomyelitis erzeugte. (Ein vorläufiger Bericht erschien bereits im Journ. amer. med. ass. Nr. 17.) Reper glaubt nun, dass in den länger dauernden Fällen beständig frisches, infektiöses Material von den Tonsillen produziert werde, und entfernte sie daher bei 12 Patienten (zwischen dem 21. und 28. Tage der Krankheit). Er hat den Eindruck, als ob manche Fälle eine bestimmte Besserung danach zeigten. (Ein etwas gefährliches Unternehmen. Ref.)

FREUDENTHAL.

40) **Howard Lilienthal** (New York). **Lungeneiterung nach Tonsillektomie. (Pulmonary suppuration following tonsillectomy.)** *The med. Times. Januar 1917.*

In einem kurzen Artikel erwähnt L. nochmals die im hiesigen Mt. Sinai-

Hospital beobachteten 15 Fälle von Lungenabszess nach Tonsillektomien und zitiert die Ansicht von Wessler, dass gut ein Drittel aller eitrigen Lungeninfektionen von Tonsillektomien herrühren.

Mit Ausnahme eines Kindes betrafen die 15 Fälle alle Erwachsene, die unter allgemeiner Narkose operiert worden waren. L. empfiehlt daher lokale Anästhesie bei Erwachsenen. FREUDENTHAL.

41) **Reuter** (Altenburg). **Extraktion eines durch Hypopharyngoskopie festgestellten Fremdkörpers.** *Zeitschr. f. Ohrenheilk. Bd. 58. S. 300.*

Kasuistischer Beitrag zur Frage der verschluckten Fremdkörper. BRADT.

42) **A. Réthi** (Budapest). **Hypopharyngoskopie.** *Orrosi hetilap. No. 45. 1916.*

Verf. hat zu diesem Zwecke einen Distraktor konstruiert, welchen er am Deutschen Laryngologentage in Kiel bereits demonstriert hat. POLYAK.

d) Diphtherie und Croup.

43) **N. P. Brooks** (New Lebanon, N. Y.). **Eine Diphtherie-Epidemie in einer industriellen Schule. (A diphtheria epidemic in an industrial school.)** *The medical Times. Dezember 1916.*

Von 96 Schülern erkrankten in wenigen Tagen 26, die alle nach Antitoxin genasen. B. glaubt, dass Antitoxin kein sicheres Präventivmittel ist, dass es aber stets die Attacke milder gestaltet und dass kleine Gaben ebenso erfolgreich sind, wie grosse, wenn sie nur frühzeitig gegeben werden. FREUDENTHAL.

44) **Robert H. Babcock** (Chicago, Ill.). **Lokalisierte Mundinfektionen, deren Wirkung auf den Organismus und Behandlung. (Local mouth infections, their systemic effects, and treatment.)** *New York med. journ. 2. Dezember 1916.*

B. zitiert mehrere Fälle, um das Verhältnis, das zwischen chronischen, oft versteckten Alveolarabszessen und entfernter liegenden, schmerzhaften Krankheiten besteht, zu erörtern. FREUDENTHAL.

45) **Ruth Tunnicliff. Beobachtungen über Phagozytose und Leukozytose bei Diphtherieträgern. (Observations on phagocytosis and leukocytic activity in diphtheria carriers.)** *The journal of infectious diseases. Juli 1916.*

Die phagozytische Kraft des Blutes ist bei Diphtherieträgern vermehrt. Trotzdem mögen der Hals und die Nase Mengen von Leukozyten enthalten, welche nicht phagozytisch aktiv sind. Versuche, die Phagozytose in solchen Leukozyten anzuregen, waren erfolglos. OTTO T. FREER.

46) **Hans Schaeffer. Versuche über Abtötung von Diphtheriebazillen durch Optochin und Eukupin.** *Berliner klin. Wochenschr. No. 38. S. 1041. 1916.*

S. macht auf Grund von Laboratoriumsversuchen auf die abtötende Wirkung der Chininderivate: des Optochins und des Eukupins gegenüber Diphtheriebazillen aufmerksam. 1 proz. und wahrscheinlich höher konzentrierte Lösungen dieser Mittel könnten ohne jedes Bedenken zum Gurgeln wie zum Pinseln der Tonsillen benutzt

werden. Der unangenehme bittere Geschmack derselben kann vielleicht mittels Saccharin oder dergleichen korrigiert werden. Klinische Versuche mit Optochin und Eukupin bei Diphtheriekranken und Bazillenträgern sind deshalb anzuraten. Bezüglich der Einzelheiten der Versuche und ihrer Ergebnisse sei auf das Original verwiesen.

R. HOFFMANN.

47) **John A. Kolmer** and **Emily L. Moshage. Das Verhältnis der die Carbohydrate zerteilenden Fermente zu den löslichen Toxinen der Diphtheriebazillen. (The relation of the carbohydrate-splitting ferments to the soluble toxins of the diphtheria bacilli.)** *The journal of infectious diseases. Juli 1916.*

Die Fermentation der Karbohydrate durch die Diphtheriebazillen hängt von den Enzymprodukten des Diphtheriebazillus ab, ist aber unabhängig von der Gifterzeugung des Bazillus. Die Fermente stammen aber meistens von toxinerzeugenden Bazillen ab.

OTTO T. FREER.

e 1) Kehlkopf und Luftröhre.

48) **J. Lövi** (Kassa, Ungarn). **Fälle von Laryngocele Virchowi.** *Gyogyaszat. No. 40. 1916.*

Verf. hat im Beobachtungsspitale in Kassa innerhalb $1^1/_2$ Jahren 3 Fälle zu Gesicht bekommen. Der Befund war in jedem Falle akzidentell.

POLYAK.

49) **Kurt Leiser. Kehlkopftuberkulose im frühen Kindesalter.** *Inaug.-Dissert. Berlin 1916.*

Verf. berichtet über 2 Fälle, der erste betraf ein 10jähriges Kind mit Miliartuberkulose. Eine Woche ante exitum wurde zuerst Heiserkeit beim Schreien bemerkt, die sich in den folgenden Tagen noch verstärkte. Sektion ergab ausser miliarer Tuberkulose der Lungen, Leber, Milz, Niere, Thymus eine ulzeröse tuberkulöse Laryngitis und Pharyngitis. Fall 2 betraf ein $1^1/_2$ jähriges Kind, das an bellendem Husten und röchelnder Atmung litt. Bei der Aufnahme bestanden starke inspiratorische Einziehungen im Jugulum und inspiratorischer Stridor: Heiserkeit bzw. völlige Aphonie. Laryngoskopischer Befund: Infiltration im subglottischen Raum. Tracheotomie. Drei Wochen später Exitus infolge fortschreitender Lungenerkrankung. Sektion ergab schwere ulzeröse Tuberkulose des Larynx und des oberen Teils der Trachea: Tuberkulose der Tracheobronchialdrüsen. Der Fall war erst für Diphtherie gehalten und mit Serum behandelt worden.

FINDER.

50) **Rudolf Hoffmann** (München). **Daueranalgesie im tuberkulösen Kehlkopf.** *Zeitschr. f. Ohrenheilk. Bd. 59. S. 168.*

H. bespricht noch einmal die Technik, Indikation und den therapeutischen Wert der von ihm angegebenen Analgesierung des Kehlkopfes durch Injektion von Alkohol in den N. lar. sup. ram. int. Seine Verwunderung, dass seine Angaben nicht genügend nachgeprüft wurden, erscheint berechtigt. Ref. sah in einem Teil der von ihm nach H.'s Angaben behandelten Fälle guten Erfolg. Trotz sorgfältiger Beobachtung der Technik sah Ref. nicht so selten an demselben bzw. am nächsten Tage Oedem des Aryknorpels und der aryepiglottischen Falte.

BRADT.

51) **O. Körner** (Rostock). **Ausrottung eines tuberkulösen Tumors aus dem Ventriculus Morgagni mittels Thyreotomie. Heilung.** *Zeitschr. f. Ohrenheilk. Bd. 58. S. 101.*

Kasuistischer Beitrag. Epikritisch wird der günstige Verlauf auf die relativ gutartige Tumorform der Tuberkulose, den Mangel anderer Erscheinungen, die kräftige Konstitution und den leichten Eingriff der in lokaler Anästhesie ohne Tracheotomie ausgeführten Thyreotomie zurückgeführt.

BRADT.

52) **J. Garel** (Lyon). **Intermittierendes „Hinken" des Larynx und des rechten Beines. (Claudication intermittente du larynx et de la jambe droite.)** *Annales des maladies de l'oreille etc. Bd. 40. S. 541. 1914.*

Schon 1896 berichtete Garel über drei Patienten, welche an einer intermittierenden Parese des weichen Gaumens litten, derart, dass ihre Sprache zu Beginn eines Satzes völlig normal, nach wenigen Worten aber stark näselnd und schliesslich unverständlich wurde. Nach einer kleinen Ruhepause war die Stimme wieder völlig klar, worauf dasselbe Phänomen sich von neuem wiederholte. Er verglich diese Affektion schon damals mit dem intermittierenden Hinken, und schildert jetzt einen ähnlichen Fall, bei welchem aber der Sitz der Störung nicht im Pharynx, sondern im Larynx sich befindet und zugleich intermittierendes Hinken des rechten Beines besteht — eine Bestätigung der früher vom Autor geäusserten Ansicht, es möchte sich um nah verwandte Affektionen handeln.

Daneben leidet Pat. seit mehreren Jahren an einer Autointoxikation (Arthritis) nebst heftigen Laryngitiden, scheint auch Neurastheniker zu sein. Als Seelsorger und Lehrer empfindet er seine Stimmstörung als sehr lästig; für eine Störung rein funktioneller Art spricht der Umstand, dass nach längerer Ruhe (Ferien) bedeutende Besserung auftritt, beim Singen, im Gegensatz zum Sprechen, überhaupt die Aphonie sich gar nicht zeigt. Dauer dieser intermittierenden Aphonie bereits ein Jahr, seit zwei Monaten gesellte sich dazu eine Insuffizienz ähnlicher Art von seiten der Augen, die namentlich dann auftritt, wenn Pat. eine Zahl mit einer folgenden, einen ersten Brief mit einem zweiten vergleichen soll.

Laryngoskopisch fanden sich die Erscheinungen einer Parese der Musc. thyreo-arytaenoidei. Da dies intermittierende Hinken, wie bereits Gonget nachgewiesen, auch im Bereich der oberen Extremität und, wie unsere Fälle zeigen, in demjenigen der Sinnesorgane vorkommt, hält Garel den Namen Myopragie intermittente für bezeichnender, es handelt sich um eine zu rasch eintretende Ermüdung einer Muskelgruppe, welche ähnlich einer polarisierten galvanischen Säule wieder Zeit braucht sich zu erholen.

Aetiologie: Läsionen oder Spasmen der Blutgefässe, Neurosen, aber auch Infektionen (Influenza).

SCHLITTLER.

53) **H. J. L. Struycken** (Breda). **Ueber Laryngoscopia directa.** *Passow's Beiträge. Bd. 9. S. 166. 1917.*

Verfasser beschreibt ausführlich sein neues Instrument, das sowohl zur direkten Besichtigung der Luft- wie der Speisewege dient (1 Figur im Text).

SCHLITTLER.

54) **Uffenorde** (Göttingen). **Zur Behandlung der traumatischen Kehlkopfstenose.** Mit 3 Abbild. im Text. *Zeitschr. f. Ohrenheilk. Bd. 73. S. 276.*

Verf. hat in mehreren Fällen unter Verzicht auf das Dilatationsverfahren zur Laryngotomie gegriffen. Er löst nach Spaltung des Kehlkopfes die Schleimhaut von den stenosierten Stellen ab, exzidiert das Narbengewebe und adaptiert sorgfältig die Schleimhautlappen. Darauf primärer Wundverschluss. Das Verfahren bewährte sich sowohl in bezug auf Luftdurchgängigkeit als auch auf die Funktion der Stimme gut.

KOTZ.

55) **R. Feuchtinger** (Wien, z. Z. in einem Feldspital). **Die Tracheotomie bei frischen Kehlkopfverletzungen.** *Wiener klin. Wochenschr. No. 27. 1916.*

Der Autor konnte in mehreren Fällen von Larynxverletzungen bei kräftigen Individuen mit ausdauerndem Herz von der allerdings stets vorbereiteten Tracheotomie Abstand nehmen und schildert die Vorteile dieser konservativen Therapie. In 22 Kriegsmonaten reicher Arbeit war die Tracheotomie nur bei zwei frischen Larynxverletzungen nötig, in drei weiteren Fällen betraf die Verletzung die Umgebung des Larynx.

HANSZEL.

56) **Felix Deutsch** (Wien). **Luetische Tracheobronchialstenose.** *Wiener klin. Wochenschr. No. 22. S. 692. 1916.*

Demonstration eines Präparates, an welchem ersichtlich ist eine Narbenkontraktur im unteren Trachealabschnitt, etwas tiefer eine schwere ulzeröse Wandveränderung mit sackartiger Erweiterung der Trachea, Stenose des linken Hauptbronchus und ulzeröse und diffus interstitielle Wucherungsprozesse im Ober- und Unterlappen der Lunge. — Intra vitam führte sowohl der laryngotracheoskopische Befund als auch der radioskopische zur Diagnose. — In der Diskussion sprach Dr. Heindl über differentialdiagnostische Merkmale, namentlich gegenüber Neoplasmen und Tuberkulose.

HANSZEL.

57) **A. Onodi. Selten hochgradige Stenose des linken Bronchus.** *Archiv für Ohrenheilk. Bd. 99. S. 153.*

Bei der Sektion fand sich, wie vorher schon durch die Tracheoskopie festgestellt werden konnte, neben anderen luetischen Erscheinungen eine nach abwärts zunehmende Verengerung der Luftröhre und ein fast vollkommener Verschluss des Eingangs zum linken Bronchus.

Interessant ist die Angabe, dass O. bei einem Material von 13817 Besuchern seines rhinolaryngologischen Ambulatoriums 405 luetische Erkrankungen der oberen Luftwege feststellen konnte, darunter 41 mit luetischen Kehlkopfveränderungen.

KOTZ.

e II) Stimme und Sprache.

58) **Zumsteeg** (Tübingen). **Stimm- und Sprachstörungen bei Kriegsbeschädigten und ihre Behandlung.** *Württemb. Korresp.-Bl. No. 3. S. 22. 1917.*

Unter den Verletzungen des Sprachorganes sind es in erster Linie die zentralen Schädigungen durch Tangentialschüsse, welche sprachliche Nachbehandlung erfordern, sodann die Verletzungen der peripheren Neurome mit Ausfällen im Ge-



biete des Vagus, Hypoglossus, Glossopharyngeus, motorischen Trigeminus. Besonders häufig beobachtet sind Rekurrenslähmungen. Bei den Erkrankungen handelt es sich vor allem um die in diesem Kriege so häufigen psychogenen Störungen infolge Verschüttung, deren Behandlung mit der des Stotterns in den Grundlinien zusammenfällt.

SEIFERT.

59) **F. Hartmann. Uebungsschulen für Gehirnkrüppel (Sprachkranke und andere Gehirnverletzte). I. Mitteilung.** *Münchener med. Wochenschr. No. 23. S. 769. 1915.*

H. geht von der Tatsache aus, dass „ein rüstiges strukturell meist nicht disseminiert oder diffus geschädigtes Gehirn in seinen Leistungen enorm restitutionsfähig" ist. Daher empfiehlt er Uebungsbehandlungen, wie sie bei angeborenen oder in der Jugendzeit erworbenen Sprachstörungen schon lange geübt werden. Die Erfahrungen auf dem Gebiete der Aphasie, Apraxie, Orientierung usw. sollen dem Aufbau einer funktionellen Therapie als Grundlage dienen. Mittels der Methoden des systematischen aber individualisierten Schulunterrichts unter Heranziehung moderner Pädagogen erhofft H. mit Recht nicht nur wesentliche Besserungen oder Heilungen jener Störungen, sondern auch wertvolle Erkenntnisse für die Gehirnforschung zu erreichen. Dass Gutzmann (1901) u. a., besonders auch Fr. Mohr, diesen Weg bei der Behandlung der Aphasie schon beschritten haben, hätte nicht unerwähnt bleiben sollen.

NADOLECZNY.

60) **F. Hartmann. Uebungsschulen für Gehirnkrüppel (Sprachkranke und andere Gehirnverletzte). II. Mitteilung.** *Münchener med. Wochenschr. No. 12. S. 413. 1916.*

Die Aufgaben dieser Uebungsschulen sollen weiter gehen als bisher die Methoden der Sprachbehandlung reichten. H. berichtet über Erfahrungen an 45 Fällen. Fast jede Schussverletzung des Gehirns zeitigt neben lokalisierten Ausfallserscheinungen Störungen allgemeiner Natur, z. B. der Merkfähigkeit, der Assoziationen bes. der Rechenleistungen. Diese Störungen „höherer Bedingtheit" sind um so grösser, je mehr von der hinteren Hirnhälfte in Mitleidenschaft gezogen ist. Sie können als psychische Defekte die Herderkrankungserscheinungen übertreffen. Es hat in jedem Falle, der einigermassen von Störungen betroffen ist, die pädagogische Schulung der untersten Stufe des Schulunterrichts zu beginnen, nicht an erworbenes Wissen oder den Bildungsgrad des Kranken anzuknüpfen, ohne dass dabei erhaltene Bestände des Wissens ungenutzt bleiben. Nur durch systematische Unterrichtsübungen werden Defekte aufgedeckt, die unseren Untersuchungsarten sonst entgehen. Ferner kommen noch sogenannte funktionelle Sprachstörungen zur Behandlung. Zehn Leitsätze zur Behandlung beschliessen die Mitteilung.

NADOLECZNY.

61) **J. Détschy. Halskranke Sprecher.** *Stimme. XI. Heft 2. November 1916.*

Allgemeine Ausführungen, welche die Notwendigkeit der technisch richtigen Ausbildung der Sprechstimme und der Artikulation bei allen jenen fordern, die beruflich sprechen müssen — mit Hinweis auf die funktionellen Stimmstörungen infolge mangelhaften Könnens. Der Aufsatz klingt aus in einen Schrei nach

Staatshilfe und enthält den ungeheuerlichen Satz: „Mancher an Kehlkopfschwindsucht hinsiechende Lehrer oder Prediger hätte rechtzeitig durch hygienische Erziehung der Stimme und das Studium der Kehlkopftechnik (! Ref.) gerettet werden und in Amt und Brot bleiben können.“ Dieser Satz ist der Redaktion der Stimme wohl entgangen. So etwas durfte nicht kommen. NADOLECZNY.

62) **Paul Arnoldi. Beitrag zur Aphonia (Dysphonia) spastica.** *Diss. Würzburg 1915.*

Beschreibung einer Reihe von Fällen aus Seifert's Poliklinik, leider fast ausnahmslos ohne Bericht über das Resultat der Behandlung. Der laryngoskopische Befund war der gewöhnlich in solchen Fällen zu beobachtende. Einige Fälle von Schreckneurosen bei Soldaten beschliessen die Arbeit. DREYFUSS.

63) **Ricardo Botey** (Barcelona). **Ueber die Pharynxstimme. (De la voie pharyngée.)** *Annales des maladies de l'oreille etc. Bd. 40. S. 675. 1914/15.*

Bei der Mehrzahl der Laryngektomierten bilden Zungenbasis, Gaumensegel und Gaumenbogen einen Ersatz für die Glottis, und die Kranken können, namentlich wenn sie sich während 2—4 Monaten speziell hierfür üben, mittels der Pharynxstimme sehr gut sich verständlich machen, so dass sie eines Phonationsapparates nur selten bedürfen. SCHLITTLER.

f) Schilddrüse.

64) **Häberli** (Bern). **Ueber die morphologisch nachweisbaren Fettsubstanzen und die Oxydasereaktion in der menschlichen Thyreoidea.** *Berner Diss. 1916.*

Arbeit aus dem Berner pathologischen Institut. Oelsäurehaltige Fetttropfen finden sich im zentralen, dem Drüsenlumen anliegenden Saum bei 17 pCt. der Fälle, niemals bei Kindern, stark zunehmend gegen das Greisenalter, regelmässig als gelbgrüne Körnchen, welche Sudanscharlachrot- und Osmiumsäurereaktion geben. Infektionskrankheiten und andere Ernährungsstörungen haben keinen wesentlichen Einfluss auf die Fettmenge, dagegen vermehren Stauungszustände das Fett.

Die Oxydasereaktion (Indophenolblausynthese) äussert sich nach Wegelin hauptsächlich durch Niederschlag des blauen Farbstoffes auf Lipoidgranula. In vielen Drüsen treten schon nach 2—3 Minuten zuerst kleinste dunkelviolette Oxydasekörnchen auf. Je frischer das Präparat, desto schneller durchdringt die Farbe die Drüsenzellen und die Leukozyten. Das Ferment, welches die Farbstoffsynthese beschleunigt, kommt besonders in den feinsten, seltener in den gröberen Granula und ihren Fettkörnern vor. JONQUIÈRE.

65) **Herbert H. Sinclair** (Walkerton, Ont., Canada). **Die Aetiologie der endemischen Struma. (Etiology of endemic goitre.)** *Amer. Medicine. Dez. 1916.*

In seinem an zwei kleinen Flüssen gelegenen Heimatsort fand Verf. fast in jedem Hause Strumen vor. Er fand sie auch bei vielen Tierarten, so bei Fischen, bei Hunden, die von weit weg importiert waren, aber erst in der zweiten oder dritten Generation, und auch bei Kälbern. Der blonde menschliche Typ scheint mehr ergriffen zu sein als die dunkleren Menschen. Aber bei allen Menschen und Haus-

tieren in den befallenen Gegenden fand er auch Amöben im Darmkanal vor, und diese hält er für die Ursache der Schilddrüsenvergrösserung. FREUDENTHAL.

66) **Heinrich Stiehler. Ueber Kropffisteln.** *Diss. Leipzig 1914.*

Beschreibung eines Falles von Strumitis puerperalis abscedens.

DREYFUSS.

67) **Paul Nacken. Ueber Adenocarcinoma papillare der Schilddrüse in die Trachea durchgewuchert.** *Diss. Würzburg 1914.*

36 Jahre alte Frau, 1 Jahr vorher strumektomiert, kommt in inoperablem Zustand in Beobachtung der Seifert'schen Poliklinik. Exitus bald nach der Tracheotomie.

DREYFUSS.

68) **Haslebacher** (Rapaz-Locarno). **Die Behandlung des Kropfes mit der Quarzlampe.** *Korresp.-Blatt f. Schweizer Aerzte. No. 8. 1917.*

„Nachdem die hohen Kragen der Damenblusen durch den weiten Halsausschnitt verdrängt worden sind, kommen weit weniger Migräne, Okzipital- und Trigeminusneuralgien zur Behandlung. Dafür wird der Arzt jetzt viel häufiger wegen Vergrösserung der Schilddrüse aufgesucht . . . Da die Jodidiosynkrasie verbreiteter zu sein scheint, als man bisher angenommen hat", dürfte die Quarzlampe durch ihre vorzüglichen Wirkungen auf Kropf empfohlen werden. Verf. berichtet über etwa 6 Fälle, bei welchen selbst die härtesten Kröpfe in 3—10 Sitzungen, 2—3 mal wöchentlich, verschwanden. Ganz refraktär verhielten sich nur grosse Zysten. Die Dosierung darf so stark genommen werden, dass starkes Erythem, sogar leichte Blasenbildung eintritt, was keine weitere Nachteile haben soll.

JONQUIÈRE.

69) **A. Judson Quimby** and **Will A. Quimby** (New York). **X-Strahlen in der Diagnose und Behandlung der vergrösserten Thyreoidea und Thymusdrüse. (X-rays in the diagnosis and treatment of thyroid and thymus enlargement.)** *Med. Record. 6. Januar 1917.*

Eine vergrösserte Thymus wurde so häufig von den Autoren bei Basedow angetroffen, dass sie es für notwendig erachten, in allen solchen Fällen den Thorax auf eine persistierende Thymus zu untersuchen. Eine intrathorazische Vergrösserung der Thyreoidea kann leicht von einer vergrösserten Thymus durch die höhere Lage unterschieden werden. Doch gibt es auch Fälle, in denen die Schatten beider zusammenkommen oder die Thyreoidea ungewöhnlich tief liegt. Da die Thymus ihre Grösse ändern kann (Vergrösserung während eines Anfalls), so muss man unter Umständen mehrere Aufnahmen machen. Es folgt Beschreibung der Applikationsmethode der Röntgenstrahlen, die in manchen Fällen einen günstigen Einfluss ausüben, in anderen eine permanente Heilung erzielen.

FREUDENTHAL.

g) Oesophagus.

70) **Busse** (Zürich). **Zwei Fälle von Tracheoösophagealfisteln.** *Med. Klinik. No. 5. S. 140. 1917.*

In den beiden Fällen endete der Oesophagus 2 bzw. $2^1/_2$ cm oberhalb der

Bifurkation der Trachea blind: das untere Ende der Speiseröhre entsprang mit einer kleinen Oeffnung aus der Trachea. Lebensdauer 7 und 4 Tage, Tod an Bronchopneumonie.

SEIFERT.

71) **Heindl** (Wien). **Oesophagusstriktur mittels Diathermie behandelt.** *Wiener med. Wochenschr. No. 30. 1916.*

Einführung einer eigens konstruierten Sonde, an der ein durch Druck aufspringendes Messerchen, durch welches ein Hochfrequenzstrom geht, auf diathermischem Wege die Stenose durchschneidet. Daraufhin werden stärkere Bougies eingeführt. Die Behandlung dieser sonst so hartnäckigen Stenosen wird hierdurch wesentlich abgekürzt.

HANSZEL.

72) **Richard H. Johnston** (Baltimore, Md.). **Falten und Bänder am oberen Ende des Oesophagus. (Folds and webs at the upper end of the esophagus.)** *Maryland med. journ. 16. August 1916.*

Das Gewebe ist zuweilen kongenital, meistens aber traumatischer Natur, hervorgebracht vermutlich durch ungeschickte Untersuchungen. Es liegt gewöhnlich am oberen Ende der Speiseröhre und ist leicht zu behandeln durch Trennung und Dehnung. Die Patienten können dann gewönlich leicht schlucken. Bericht dreier Fälle.

FREUDENTHAL.

73) **H. Koschier** (Wien). **Tumor des Oesophagus.** *Wiener med. Wochenschr. No. 2. 1917.*

Der Tumor stenosierte den Oesophagus im Anfangsteile. Tracheotomie. Totalexstirpation des Larynx mit dem erkrankten Teil des Oesophagus. Der Defekt wurde mit 2 Hautlappen gedeckt, welche die Wunde versorgen. Eine Naht des Oesophagus mit der restierenden Schleimhaut war nicht möglich. Es wurde der Hautlappen an der Vorderfläche der Rachenwand adaptiert und nach unten zu der Oesophagus in die Trachea eingenäht. In der Trachea liegt eine Kanüle, im Oesophagus ein Röhrchen. Der Kranke beginnt schon zu sprechen.

HANSZEL.

74) **Blauel. Zur totalen Oesophagoplastik.** *Bruns' Beitr. z. klin. Chir. Bd. 104. S. 146. 1916.*

3 Fälle von Laugenverätzungen bei jugendlichen Individuen, die operiert wurden.

Seine bisherigen Erfahrungen fasst Bl. folgendermassen zusammen:

Die Technik der totalen Oesophagoplastik ist in ihren wesentlichen Einzelheiten zu einem typischen Verfahren ausgebaut. Sie ist als eine antethorakale Hautschlauchbildung aufzufassen, bei welcher die Verbindung mit dem Halsösophagus unmittelbar, mit dem Magen durch Einschalten einer Darmschlinge gewonnen wird. Diese Darmschlinge wird nach den bisherigen Erfahrungen am zweckmässigsten aus dem Jejunum genommen. In jedem Falle ist der Plastik die Anlegung einer Magenfistel vorauszuschicken.

Angezeigt ist die totale Oesophagoplastik bei gutartigen Verengerungen der Speiseröhre (Verätzungen), wenn eine konservative Behandlung ausgeschlossen ist oder alle Versuche mit einer solchen erschöpft sind. Bei Karzinom kommt die Plastik erst nach dessen Entfernung in Betracht.

Die totale Oesophagoplastik schafft einen allen Ansprüchen des täglichen Lebens gewachsenen neuen Weg für die Ernährung. Die vorher auf ein Fistelleben angewiesenen Kranken werden dadurch der menschlichen Gesellschaft zurückgegeben.

Der neue Speiseweg hat sich nach den bis heute vorliegenden Erfahrungen auch auf die Dauer als haltbar erwiesen. Schädigungen der Innenauskleidung sind weder am Haut- noch am Darmschlauch beobachtet worden.

Nachträgliche Verengerungen an den Verbindungsstellen können vorkommen und verlangen unter Umständen eine Beseitigung.

Die Peristaltik der verwendeten Darmschlinge hält sich unvermindert. Ihr ist eine Bedeutung für die Entleerung der geschluckten Speisen aus den untersten Teilen der Schlinge nicht abzusprechen. Bis dorthin erfolgt die Beförderung der Speisen durch den Schluckakt in raschester Weise.

Das Zurücklassen eines Blindsackes bei der seitlichen Vereinigung des Halsösophagus mit dem Hautschlauche nach Lexer hat bisher einen Nachteil nicht erkennen lassen. Ein abschliessendes Urteil ist aber noch nicht möglich.

DREYFUSS

II. Kritiken und Gesellschaftsberichte.

Wiener Laryngo-Rhinologische Gesellschaft.

Sitzung vom 8. November 1916.

O. Chiari demonstriert eine Schussverletzung durch russisches Infanteriegeschoss.

Die Kugel drang durch die rechte Wange ein, schlug mehrere Zähne des rechten Ober- und Unterkiefers aus und blieb im Rachen stecken.

Der Kehlkopf war nicht wesentlich verengert, aber die linke Kehlkopfseite minder beweglich. Der linke Recessus piriformis war durch Schwellung der Schleimhaut ausgefüllt und verengert. Das Skiagramm zeigte einen deformierten Geschossmantel in der Höhe des dritten Halswirbels. Die starken Schluckschmerzen veranlassten endlich den Patienten, in die Operation einzuwilligen. In Narkose wurde links ein Schnitt längs des vorderen Randes der Scheide der grossen Halsgefässe geführt, diese Scheide in toto isoliert, nach aussen gezogen und die Art. thyreoidea superior reseziert. Da jetzt der Fremdkörper nicht gefunden werden konnte, wurde links die Pharyngotomia subhyoidea angeschlossen und nach Durchtrennung des oberen Schildknorpelhornes der Kehlkopf weit nach rechts und vorne gewälzt; trotzdem war auch jetzt der Fremdkörper nicht zu finden, weshalb hinter dem Röntgenschirm die Operation fortgesetzt wurde. Der Fremdkörper liess sich leicht einstellen, wurde mit einer Sonde fixiert und nun nach Entfernung des

Röntgenschirmes auf den Fremdkörper eingeschnitten. Die Extraktion gelang nunmehr sehr leicht. Die Heilung verlief, trotz anfänglich hohen Fiebers in den ersten Tagen, anstandslos. Pat. befindet sich jetzt wohl, nur ist die linke Kehlkopfseite unbeweglich.

Kofler demonstriert 1. eine Schussverletzung des Larynx.

Die Kugel drang 3 cm unter dem linken Mundwinkel und einen Querfinger links von der Medianlinie ein, durchschlug den linken Unterkiefer und blieb in der rechten Halsseite stecken. Zuerst heftige Schmerzen, durch welche die Nahrungsaufnahme erschwert war. Bei der Aufnahme in die Klinik Einschränkung der Kopfbewegungen, leichtes Ankylostoma, starke schmerzhafte Schwellung der Kinngegend, Beweglichkeit des hinteren Bruchendes des linken Unterkiefers, Zunge kann schwer herausgestreckt werden. Larynxbefund: Schwellung und Rötung der rechten Taschenfalte in der Höhe der vorderen Kommissur, daselbst eine Vorwölbung wie bei einem Abszess; sonst Larynx normal, besonders was Aussehen und Beweglichkeit der Stimmlippen anbetrifft. Das Röntgenbild zeigt ausser dem Splitterbruch des linken Unterkiefers eine Schrapnellkugel 2 cm unter dem rechten grossen Zungenbeinhorn, knapp neben der trachealen Luftsäule, vermutlich endolaryngeal, die sich mit dem Larynx mitbewegt. Bei der Operation, die hinter dem Röntgenschirm vollendet wurde, fand sich nach Einschneiden des rechten Schildknorpels die Kugel in einer mit etwas Flüssigkeit gefüllten Nische zwischen rechter Taschenlippe und Schildknorpel näher der vorderen Kommissur.

2. 18 jähriges Mädchen mit skleromatöser Infiltration im Larynx in Form eines nur einseitig unter der linken Stimmlippe stark hervortretenden, etwas höckerigen, blassroten, skleromatösen Wulstes.

3. Das anatomische Präparat eines tödlich verlaufenen Fremdkörperfalles.

Der 68 jährige Mann war gefallen, wobei er sich das abgebrochene Mundstück seiner Pfeife tief in den Hals stiess. Sofort starke Blutung aus dem Munde und zunehmende Schlingschmerzen. Pat. kam in sehr anämischem Zustande an die Klinik, wo damals folgender Befund erhoben wurde: Starke ödematöse Schwellung der rechten Wange und der rechten Halsseite. Druckempfindlichkeit der ödematösen Partien. Pat. verzieht beim Schlingen die rechte Gesichtshälfte; aus dem Munde fliesst Speichel und blaurotes Blut in geringer Menge; leichtes Ankylostoma; die Zunge rechts emporgehoben durch ein grosses blaurotes Hämatom, das vom vorderen Gaumenbogen bis zum ersten rechten unteren Schneidezahn reicht. Die ganze rechte Tonsillargegend wie bei einem Peritonsillarabszess dunkelblaurot geschwollen und suffundiert, ein etwa 2 cm langer zackiger Riss in der rechten Hälfte des weichen Gaumens, aus dem beständig Blut hervorsickert: durch diesen Riss (Perforation) gelangt man mit der Sonde 5 cm tief in eine nach abwärts führende Tasche. Pharynx und Hypopharynx von einem die ganze rechte Seite bis zum Recessus piriformis einnehmenden dunkelblauroten grossen Hämatom derart ausgefüllt, dass man vom Larynx eigentlich nur einen kleinen Teil der ebenfalls suffundierten und geschwollenen Epiglottis sieht. Sprache undeutlich und anstrengend; leichte Atembeschwerden. Extraktionsversuche wurden angeblich

keine unternommen. Die Pfeifenspitze war mit der Sonde nicht zu tasten, auch mit dem Finger nicht. Zunächst führte K. wegen Atembeschwerden die Trach. sup. aus, ging hernach mit einer gekrümmten Kornzange durch die Perforation im weichen Gaumen ein, konnte in der Tiefe der retropharyngealen Tasche den Fremdkörper tasten und extrahierte ihn.

Tagsdarauf legte K. wegen Erscheinungen einer nach abwärts fortschreitenden Halsphlegmone in Lokalanästhesie die Scheide der grossen Halsgefässe frei und präparierte bis zum Oesophagus, doch konnte er nirgends Eiter oder ein Infiltrat finden, sondern die Maschenräume der Gewebe waren nur von Blut durchtränkt. Während nun die lokalen Erscheinungen aussen und innen rapid zurückgingen, entwickelte sich bei dem alten, geschwächten Manne eine Pneumonie in beiden Unterlappen, der der Pat. am 6. Tage nach dem Unfalle erlag.

Bei der Obduktion waren, wie man am Präparate sehen kann, nur mehr Spuren der schweren Verletzung im Munde, Rachen und Kehlkopf zu finden.

Schindler demonstriert 1. einen Fall von Schussverletzung der Nase.

Pat. war im Juni 1916 durch einen Schrapnellsplitter verwundet. Es wurde ein Eisensplitter aus der rechten Wange vom Munde aus entfernt und der linke Tränensack exstirpiert; wegen Eiterung aus der Nase und Kopfschmerzen Transferierung an die Klinik Chiari. Es bestand Synechie der rechten unteren Muschel mit dem Septum, eitrige Sekretion aus beiden Nasen. Punktion beider Kieferhöhlen negativ. Im sagittal aufgenommenen Röntgenbild sieht man einen grossen Eisensplitter, der nahe dem Nasenboden liegt und mit seinem Hauptteil in die rechte Kieferhöhle zu ragen scheint: nach dem transversalen Röntgenbild muss man den Fremdkörper jedoch hinter die Kieferhöhle verlegen. Nach täglichen Adrenalineinlagen gingen die entzündlichen Erscheinungen zurück, die Sekretion wurde geringer; der Fremdkörper konnte in beiden Nasen mit einer Sonde getastet werden. Es wurde versucht, den Fremdkörper nach Durchtrennung der Synechien der unteren Muschel und Resektion der letzteren zu entfernen, dies erwies sich jedoch als unmöglich.

Vor einem grösseren Eingriff wurde nochmals eine Aufnahme im Zentralröntgeninstitut gemacht; es fanden sich massenhaft ausgesprengte Eisensplitter im Gesicht, der grosse Eisensplitter in der Nase wurde jedoch nicht erwähnt. Mittlerweile hatte Pat. einen grossen Knochensplitter ausgespuckt, der als zum Septum gehörig erkannt wurde; die Eiterung aus der Nase war in wenigen Tagen geheilt, der grosse Eisensplitter konnte nicht mehr sondiert werden. In einer Röntgenkontrollaufnahme konnte der Fremdkörper nicht mehr konstatiert werden. Es handelt sich also um spontane Ausstossung eines metallischen Fremdkörpers aus der Nase mit Selbstheilung der konsekutiven Eiterung.

Chiari hebt als besonders merkwürdig hervor, dass ein grosser Eisensplitter so spurlos verschwinden konnte.

Heindl hat kürzlich einen Fall gesehen, in dem ein im Septum quer steckender metallischer Fremdkörper festgestellt und extrahiert wurde. Er erwies

sich als ein halber Gewehraufsatz: der Soldat erinnerte sich nun, dass ein Schuss sein Gewehr getroffen hatte und seither der Gewehraufsatz vermisst wurde. Er war durch die rechte Nasenöffnung in die Nase eingedrungen.

2. Einen Fall von tertiärer Lues des Stirnbeines und der Nase mit ausgedehnter Knochennekrose.

Pat. wurde im Juli 1916 wegen Gesichtsknochenlues in die Klinik Chiari aufgenommen. Zunächst Entfernung eines flügelförmigen nekrotischen Knochens entsprechend dem Processus nasalis des Stirnbeines als Mittelstück mit beiden vorderen Stirnhöhlenknochen.

Da der Prozess auf den linken Oberkiefer übergriff, wurde der linke Processus frontalis, die nasale und faziale Kieferhöhlenwand, ein Teil des Palatum durum entfernt, das linke Siebbein ausgeräumt und die linke Keilbeinhöhle breit eröffnet. Pat. hatte bereits vor der zweiten Operation eine Neosalvarsaninjektion bekommen und es wurden nun zwei weitere Salvarsaninjektionen in steigender Dosis gemacht.

Der anfangs positiv gewesene Wassermann ist jetzt negativ; die Nekrose schien auch auf den rechten Oberkiefer übergreifen zu wollen — die rechten vorderen Zähne waren gelockert, die sich jedoch jetzt von Tag zu Tag mehr festigen. Pat. scheint jetzt auf dem Wege der Heilung zu sein. Redner tritt bei Gesichtsknochenlues für sofortige energische Operation in Verbindung mit antiluetischer Behandlung ein.

Diskussion:

O. Chiari erinnert sich an 2 Fälle von Lues bei jungen Pat., die durch ihren schweren Verlauf auffielen. Trotz grösster Sorgfalt beim Gebrauch von Quecksilber und Jod, trotz ausgesuchter Ernährung, trotz klimatischer und diätetischer Kuren kam es beide Male zu ausgedehnten Nekrosen der Nase. Ein Fall verheilte nach Verlust der Nase, eines Auges und einiger Stirnknochen, der andere erlag nach Verlust der Nase, nach Perichondritis des Kehlkopfes trotz Tracheotomie nach 2 Jahren an Gummen der Lunge. In dem ersteren Falle bestand auch alte Tuberkulose der Lungen, in dem zweiten Falle handelte es sich wahrscheinlich um eine tropische Syphilis.

Durchschnittlich sah man früher solche schwere Fälle gewöhnlich bei Pat. aus dem Orient.

Das Salvarsan war damals noch nicht bekannt. Jedenfalls hat in dem vorgestellten Falle das Salvarsan sehr gut gewirkt.

Adalbert Heindl erinnert sich auch nicht, in den letzten Jahren so viele und so schwere Fälle gummöser Formen von Lues mit Knochen- und Knorpeldestruktion gesehen zu haben wie in früheren Jahren (vor 10—20 Jahren). Er erinnert sich da auch speziell eines Falles von schwerer sogenannter maligner Lues eines Pat., der in einem hoffnungslosen Zustande (vor 10 Jahren etwa) von Indien kam und den er gemeinsam mit Mraček zu behandeln hatte. Es kam zu Defekten am Stirnbein, Nasenseptum, Siebbein, Keilbein, Kieferknochen, hartem Gaumen, an der Schädelkapsel, kurz beinahe an sämtlichen Schädelknochen. Sehr bald

kam Mraček darauf, dass Pat. auch neben der Lues an schwerer Malaria litt. Durch die Behandlung dieser erst konnte der Organismus aufnahmefähig für Jod und Quecksilberpräparate gemacht werden. Der Erfolg war, dass Pat. nach 1/2 Jahr mit verschiedenen Prothesen frisch und munter das Spital verliess.

F. Hanszel.

III. Briefkasten.

Kriegstagung des Vereins Deutscher Laryngologen.

Am 24. und 25. Mai d. J. findet in Berlin unter dem Ehrenvorsitz Sr. Exzellenz des Herrn Feldsanitätschefs Generalstabsarztes der Armee Professor von Schjerning und dem Vorsitz von Professor Dr. Hoffmann-Dresden eine Kriegstagung des Vereins Deutscher Laryngologen statt.

Die im Felde stehenden Mitglieder des Vereins werden, wenn irgend die Kriegslage es gestattet, dienstlich Urlaub erhalten, um der Tagung beiwohnen zu können.

Es werden nur Referate über die Kriegsverletzungen und Kriegserkrankungen der oberen Luft- und Speisewege erstattet. Vorträge können nicht angemeldet werden, doch ist es sehr erwünscht, in der Diskussion einschlägige Mitteilungen zu bringen. Vorherige Anmeldung beim Schriftführer, Professor Dr. O. Kahler, Freiburg i. Br., Karlstr. 75.

Für die Versammlung ist eine Teilnehmerkarte (M. 10,—) zu lösen. Diese wird nach Einsendung des Betrages an den Schatzmeister, Professor Dr. Boenninghaus, Breslau, Kaiser-Wilhelm-Str. 12, zugesandt.

Das Programm wird im April erscheinen.

Personalnachrichten.

An Stelle des in den Ruhestand tretenden Professors Ostmann hat Professor Wagener-Greifswald einen Ruf als ausserordentlicher Professor für Ohren-Hals-Nasenkrankheiten nach Marburg erhalten.

In Königsberg hat sich Dr. Sokolowsky für Stimm- und Sprachstörungen habilitiert.

Für die Redaktion verantwortlich Prof. Dr. G. Finder, Charlottenburg, Augsburger Str. 38.
Druck von L. Schumacher, Berlin N. 4

Internationales Centralblatt

für

Laryngologie, Rhinologie

und verwandte Wissenschaften.

Jahrgang XXXIII. Berlin, Mai. 1917. No. 5.

I. Referate.

a) Allgemeines, obere Luftwege.

1) **Volksschulen der Stadt Stockholm. Bericht für das Jahr 1915. (Stockholms stadt folkskolor. Berättelse för ar 1915.)**

Die Hals- und Ohrenspezialisten hatten untersucht und behandelt 4839 Kinder; 110 (2,3 pCt.) von diesen litten an chronischem Schnupfen, 9 (0,02 pCt.) an chronischer Heiserkeit, 553 (11,4 pCt.) an vergrösserten Tonsillen und 474 (9,8 pCt.) an adenoiden Vegetationen. 384 (8 pCt.) Kinder wurden wegen Drüsen operiert.

E. STANGENBERG.

2) **Harald Holbaek-Hansen. Ueber Aneurysmen der Kopf- und Halsarterien.** *Diss. Breslau 1916.*

Nach einer geschichtlichen und statistischen Einleitung gibt Verf. die Beschreibung zweier Fälle von traumatischem Aneurysma.

1. Soldat. Querschuss durch den Hals. Auf der Innenseite des linken Kopfnickers unterhalb des Ohrläppchens (Ausschussöffnung) pulsierende Geschwulst. — Der Patient gibt ein kontinuierliches Rauschen in der linken Halsseite an, sonst keine Beschwerden. Von einer Operation wird Abstand genommen.

2. Sensenverletzung in der linken Unterkiefergegend. Ausbildung eines Aneurysma der A. max. externa. Operation nach Unterbindung der Carotis externa. Heilung.

DREYFUSS.

3) **P. Nobécourt** und **E. Peyre. Komplikationen seitens der Atmungsorgane bei Typhus und Paratyphus. (Complications respiratoires des fièvres typhoides et paratyphoides.)** *Société médicale des hôpitaux. 12. Januar 1917.*

Larynxkomplikationen waren selten und wurden nur beim Paratyphus im Verhältnis von 1,5 pCt. beobachtet.

FINDER.

4) **Eggebrecht** (Stargard). **Mundtyphusbazillenträger.** *Münchener med. Wochenschrift. No. 11. 1916. Feldärztl. Beil. S. 401.*

Es fällt auf, dass in der Typhusrekonvaleszenz häufig lange Zeit katarrhalische Erscheinungen der Mund-, Rachen-, Kehlkopf- und Luftröhrenschleim-



haut bestehen bleiben. Dem Verf. gelang es in 4,5 pCt. seiner Fälle durch Abstrich von genannten Schleimhäuten Typhusbazillen zu züchten, obwohl im Kot keine Bazillen nachweisbar waren. In einer Irrenanstalt, in der trotz vieler Bemühungen der endemische Typhus seit Jahren nicht auszurotten war, fand er eine Reihe von Mundtyphusbazillenträgern, durch die wahrscheinlich die Seuche unterhalten wurde.

KOTZ.

5) **E. C. Rosenow** (Rochester, Minn.), **E. B. Townne** (Boston) and **G. W. Wheeler** (New York). **Die Aetiologie der epidemischen Poliomyelitis. (The etiology of epidemic poliomyelitis.)** *Journ. amer. med. assoc. 21. Oktober 1916.*

Durch die vom Verf. geleiteten Experimente gelang es, aus dem Hals, den Tonsillen, Tonsillarabszessen und aus dem Zentralnervensystem von Poliomyelitiskranken einen eigentümlichen Streptokokkus zu isolieren, durch dessen intravenöse und intrazerebrale Injektion bei manchen Tieren diese Krankheit erzeugt werden konnte.

FREUDENTHAL.

6) **Albert F. R Andresen** (Brooklyn, N. Y.). **Infektionen von Mund, Nase und Hals als Primäraffekte für Infektionen im Gastrointestinaltrakt. (Infections of the mouth, nose and throat as primary foci for infections in the gastrointestinal tract.)** *N. Y. Medical Record. März 1916.*

Bei normalen Tieren brachte Verf. künstlich Ulcus ventriculi usw. durch intravenöse Injektion lebender Kulturen von Streptococcus viridans hervor. Dann fand man, dass auch Streptokokken, die bei Infektionen vom Munde oder von der Nase genommen waren, gleichfalls Ulcus ventriculi erzeugten. Verf. entnahm den Streptococcus viridans von Patienten, die an Pyorrhoea alveolaris litten, und injizierte sie in die Ohrvenen gesunder Kaninchen. Bei zweien der sezierten Tiere fand man Ulcus ventriculi und eine Colitis ulcerosa. Verf. knüpft daran seine Schlussfolgerungen. (Ist das aber ein Beweis? Kann man nicht vielmehr bei Kaninchen Ulcera im Magen usw. durch vielerlei Injektionen hervorbringen? Ref.)

FREUDENTHAL.

7) **Klose** (Strassburg). **Erythema infectiosum.** *Fortschr. d. Med. No. 3. 1916.*

Bei dem Erythema infectiosum fehlen fast immer Allgemeinerscheinungen, ebenso werden Symptome von seiten der Schleimhäute nur ganz selten beobachtet. Wohl kann mitunter ein leichter Schnupfen oder eine geringfügige Konjunktivitis bestehen.

SEIFERT.

8) **Paulicek** (Infekt.-Abt. eines Feldspitals). **Ein Fall von akutem Rotz.** *Der Militärarzt. 50. Jahrg. No. 16.*

Ein Kanonier erkrankte unter schweren Allgemeinsymptomen unter dem Bilde eines Gesichtserysipels und delirierte fast ausnahmslos von seinen Pferden, die er zu betreuen hatte. An der Nase entwickelte sich ein unregelmässig begrenztes, blaurotes, entzündliches Infiltrat mit beginnendem Zerfall, ein kleinerer Knoten an der linken Stirn und hinter dem linken Ohr. Aus dem rechten Nasenloch kontinuierlich serös-eitrige Sekretion. Analoge Hautinfiltrate — ähnlich einer Variolapustel — über den ganzen Körper, besonders über die unteren Extremitäten

zerstreut. Fast alle Gelenke geschwollen. Die Haut darunter bläulichrot verfärbt, Milz geschwollen, Lymphdrüsenschwellung gering. Der Patient erlag der schweren Erkrankung und es bestätigte die bakteriologische Untersuchung und die Autopsie die klinische Diagnose auf akuten Rotz. Bei den Pferden, die der Mann zu betreuen hatte, hatte er sich infiziert, es konnte die Eintrittspforte der Infektion nicht konstatiert werden, die Infektion selbst nahm anfangs einen chronischen Verlauf, bei dem Fieber und rheumatische Schmerzen das klinische Bild ausgemacht haben dürften, bis es zum Ausbruch des akuten Haut- und Nasenrotzes kam, dem in 5 Tagen der Exitus folgte.

HANSZEL.

9) **Joseph C. Beck. Der heutige Stand der Krebsfrage mit besonderer Rücksicht auf den Kopf und den Hals. (Present status of carcinoma with special reference to the head and neck.)** *Laryngoscope. September 1916.*

In des Verf.'s Laboratorium für pathologische Forschung hat M. Buchsbaum einen hefepilzartigen Organismus entdeckt, welcher in Mäusen und Ratten Karzinom erzeugte. Erfahrungen mit Radium und den Röntgenstrahlen werden beschrieben. Ehe ein Krebs entfernt wird, wird er mit Röntgenstrahlen behandelt, um Rezidive möglichst zu verhindern.

OTTO T. FREER.

10) **F. Maier** (Triesdorf). **Trigeminusneuralgie und Anästhesierung des Ganglion Gasseri.** *Münchener med. Wochenschr. No. 45. S. 1583. 1916.*

Verf. sticht 1—2 cm hinter dem Winkel zwischen Process. coronoideus und Jochbogen ein, schiebt dann die Nadel unter fortgesetztem Ausspritzen von Anästhesierungsflüssigkeit hart am hinteren Rand des Process. coronoideus senkrecht in die Tiefe, bis er den harten Widerstand der Lam. lateral. proc. pterygoidei fühlt, tastet sich dann bis zum hinteren Rand der letzteren und richtet nun die Nadelspitze gegen die Schädelbasis. Im übrigen beruft er sich auf die bekannten Methoden.

KOTZ.

11) **Härtel** (Halle a. S.). **Trigeminusneuralgie und Anästhesierung des Ganglion Gasseri.** *Münchener med. Wochenschr. No. 1. S. 11. 1917.*

Entgegnungen zu gleichnamiger Arbeit Maier's (ebenda No. 45. 1916).

12) **Schlittler** (Basel). **Fremdkörper der Luft- und Speisewege.** *Korr.-Blatt f. Schweizer Aerzte. No. 7 u. 8. 1917.*

Verf. gibt eingangs eine Uebersicht über die Entwicklung der heutigen Oesophago-Tracheo Bronchoskopie mit den Eingriffen unter direkter Beleuchtung; das wesentliche Prinzip der entsprechenden Technik ist die Ueberwindung des starken stumpfen Winkels zwischen der Mundhöhle und den Halsschläuchen mittelst grosser Röhren und Spateln, welche bis zum Magen und in die Bronchien eingeführt werden können, und die direkte elektrische Beleuchtung; ferner der strenge Ausschluss aller blinden Eingriffe, abgesehen von einfacher Sondierung des Oesophagus.

Die Begründer der Technik sind Mikulicz für die Speiseröhre, Kirstein für den Kehlkopf, Killian für die Bronchoskopie, Eikens und Gerber für den Hypopharynx.

Von den 34 beschriebenen Fremdkörperfällen gehören 9 dem Pharynx und Hypopharynx an, 11 der Speiseröhre, 14 den Luftwegen, Kehlkopf, Trachea und Bronchien; 19 dem männlichen, 15 dem weiblichen Geschlecht. 15 Fälle betrafen Kinder, 9 davon unter 5 Jahren.

Im Pharynx und Hypopharynx fanden sich: 1 Stacheldrahtstück, 1 Holzstück, 1 Fischgräte, mehrere Fleischstücke und Knochenstücke; im Oesophagus 2 mal ein Weissblechpfeifchen, 3 mal Zahnprothesen, mehrmals Knochenstücke und Fleischstücke, 2mal scharfkantige Metallplättchen; in den Luftwegen, grösstenteils den Bronchien, durch Aspiration: 1mal Eierschalenstücke, 1 mal Splitter eines Zwetschensteines, 2 mal Nusskernstücke, 1 mal Glasperle, 3mal Knochenstückchen, 1mal Kirschkern, 2mal Bohnen, 1mal Glasscherbchen, 1mal ein Nerven- bzw. Kanalbohrer des Zahnarztes; 1mal täuschte Röntgenaufnahme eine Stecknadel tief in den Bronchien vor.

Die Entfernung der Fremdkörper geschah unter Lokalanästhesie: a) aus Rachen und Hypopharynx, gewöhnlich mit langen geraden Spateln nach Kirstein, v. Eicken und Gerber; b) aus dem Oesophagus mittelst Röhren nach Mikulicz. Diese Fälle waren, wie die bronchialen Fremdkörperfälle, durch langes Zuwarten mitunter schon in schlechtem Zustande, wo die beste Methode nichts mehr nutzen konnte. In einem Falle hatte der Arzt mit Münzenfänger und starrer Schlundsonde die Speiseröhre ins Mediastinum durchbohrt wegen blosser Angabe, dass eine Fischgräte (!) vorhanden sei, worauf natürlich Tod. c) Bei den Luftwegen, speziell den Bronchien, erwies sich die Wohltat der Killian'schen Bronchoskopie in geradezu glänzender Weise. Sie führte unter den 14 Fällen 11mal vollkommen zum Ziel; die 3 übrigen waren zu spät eingelangt.

Manche interessante Einzelheiten sollten in der reichhaltigen Arbeit nachgeschlagen werden.

JONQUIÈRE.

b) Nase und Nasenrachenraum.

13) **Fritz Denecke. Ueber die medianen Dermoidzysten der Nase.** *Diss. Leipzig 1914.*

6 Jahre altes Mädchen. Schon nach der Geburt wurde die Zyste bemerkt; auf Druck entleert sich eine talgartige Masse. Exzision der Zyste, die sich an der Knorpel-Knochengrenze in der Medianlinie ca. $2^1/_2$ cm unter die Haut erstreckte. Die histologische Untersuchung ergab Epidermis, den ganzen Sack auskleidend, Haarschäfte und reichlich Talgdrüsen.

DREYFUSS.

14) **Georg Eule. Ueber Dermoide des Nasenrückens.** *Diss. Berlin 1915.*

Angeborenes kleines Dermoid an der Nasenwurzel in der Medianlinie. Auskratzungen führten nicht zum Ziel; erfolgreiche Exzision. Histologische Untersuchung.

DREYFUSS

15) **Georg Frank. Ueber 4 Fälle von Rhinophym mit Kankroid.** *Diss. München 1915.*

Histologische Beschreibung von 2 Fällen; 3 Fälle wurden in Narkose mittelst Keilexzisionen behandelt. Photogramm eines Falles vor und nach der Operation.

DREYFUSS.

16) **Brohl** (Köln). **Ein Rhinophyma von seltener Art.** *Dermat. Zentralbl. Bd. 19. No. 4. 1916.*

Die knollige, kartoffelähnliche Geschwulst hing über den Mund herab, so dass Patient beim Essen und beim Reinigen der Nase erst die Geschwulst in die Höhe heben musste. Exzision, Heilung.

SEIFERT.

17) **Kraupa-Runk. Perverse Geruchs- und Geschmacksempfindungen nach Neosalvarsaninjektionen.** *Münchener med. Wochenschr. No. 2. S. 46. 1916.*

Verf. machte die Beobachtung, dass in mehreren Fällen die Pat. unmittelbar nach der Einspritzung den Geruch von Aether zu empfinden angaben.

KOTZ.

18) **Grahn** (Hamburg). **Perverse Geruchsempfindungen nach Neosalvarsan.** *Münchener med. Wochenschr. No. 5. S. 183. 1916.*

Nach der Ansicht Ehrlich's handelt es sich um den Aether, der bei der Fällung des Salvarsans verwendet wird und nicht ganz entfernt werden kann. Die Empfindungen sind also keine „perversen" (vgl. Kraupa, ebenda No. 2).

KOTZ.

19) **Franklin Hazlehurst jr. Ein Fall eines sonderbaren Nasenreflexes. Niesen und Erbrechen durch eine Crista septi verursacht. (A case of curious nasal reflex. Sneezing and vomiting due to the presence of a nasal spur.)** *The Laryngoscope. June 1916.*

Männlicher Patient, 36 Jahre alt, hatte schwere Niesanfälle, welche fast immer von Erbrechen gefolgt waren und immer nach Nahrungsaufnahme vorkamen. Er hatte auch rechtsseitigen temporalen Kopfschmerz. Auf der rechten Seite der Nasenscheidewand bestand eine scharfe Crista septi, welche sich fest in die rechte untere Muschel eindrückte. Entfernung dieser Krista durch die submuköse Resektion brachte Aufhören der Anfälle für sechs Monate. Nach ihrem Wiedererscheinen verschwanden sie dauernd nach der Durchschneidung einer Adhäsion zwischen der unteren Muschel und der Nasenscheidewand, welche sich an der Stelle der Krista gebildet hatte.

OTTO T. FREER.

20) **A. Kuttner** (Berlin). **Kritisches zur Lehre von der nasalen Reflexneurose.** *Archiv f. Laryng. u. Rhin. Bd. 31. S. 22.*

Die Schwierigkeit, das Wesen des Reflexvorganges zu begreifen, liegt darin, dass wir nicht imstande sind, die Vorgänge im Scheitelpunkt des Reflexbogens (im Zentralnervensystem) exakt und direkt zu untersuchen. Die nasale, wie jede andere Reflexneurose, ist eine krankhafte Störung der Reflexvorgänge, infolge abnormer Steigerung oder Herabsetzung der Reflexerregbarkeit, für die weder eine erkennbare Ursache vorhanden ist, noch sich eine substantielle Veränderung des nervösen Apparates nachweisen lässt. Daher die Diagnose häufig nur eine Wahrscheinlichkeitsdiagnose. Der Erfolg aktiver nasaler Therapie schliesst die Möglichkeit nicht aus, dass selbst der operative Eingriff nur auf suggestivem Wege die Heilung gezeitigt hat.

Ad hoc gemachte Untersuchungen veranlassen Verf. die Annahme typischer reflektogener Punkte zurückzuweisen; vielmehr könnten von allen Punkten der Nasen-

schleimhaut normale und pathologische Reflexvorgänge ausgelöst werden. Auch eine Scheidung in Olfaktorius-, Ethmoidal- und Sphenoidalneurosen weist der Verf. als zu schematisch zurück, da sich scharfe Grenzlinien nicht ziehen lassen und der psychische Einschlag meist einer solchen Differenzierung im Wege steht. Während Killian mit anderen behauptet, dass „eine nasale Reflexneurose sich nur auf der Basis einer nasalen Hyperästhesie entwickeln könne“, sieht der Verf. in der Hyperästhesie nur ein Symptom wie in der Hyperämie und Hypersekretion. Dabei weist er auf die Beobachtung hin, dass Hyperreflexie auch bei verminderter Sensibilität auftreten könne. Als Ursache der Hyperästhesie die Verunreinigungen der Atmungsluft anzunehmen, hält K. für falsch.

Die Annahme Müller's (Lehe) (siehe folgendes Referat), dass beim Reflexasthmatiker das Elastingewebe der Lunge erblich konstitutionell minderwertig sei, widerspricht nach K. den bisherigen Erfahrungen.

Verf. zählt die nasale Reflexneurose zur Neurasthenie bzw. Hysterie und nimmt, wie bei diesen, so auch bei jener eine psycho-neuropathische Zustandsänderung an. Wenn auch die Erfolge der örtlichen Behandlung für eine gesteigerte Erregbarkeit der peripheren Endausbreitungen der zentripetalen Nerven sprechen, so scheint der Hauptsitz der neuropathischen Zustandsänderung sich im Scheitelpunkte des Reflexbogens zu befinden. Daher sei die Behandlung so schonend wie möglich, und man sei darauf bedacht, die suggestive Wirkung der Therapie von der materiellen zu trennen.

Ueber die Erfolge der Resektion der Nn. ethmoidales müssen erst weitere Beobachtungen abgewartet werden.

BRADT.

21) **Müller** (Lehe). **Versuch einer Methodik der Indikationsstellung für die operative Behandlung der Nasenatmungsstenose, zugleich eine luftdynamische Studie über den Energieverbrauch während der Atmung.** *Zeitschr. f. Ohrenheilk. Bd. 73. S. 309.*

In der sehr ausgedehnten Arbeit will Verf. die luftdynamischen Widerstandsgesetze in die Atmungslehre einführen. Unser Augenmerk muss auf möglichste Schonung der an sich schon in seiner Leistungsbreite beschränkten Elastinkraft des Lungengewebes gerichtet sein. Jeder erhöhte Energieverbrauch infolge von Hindernissen in den Luftwegen leistet einer vorzeitigen Abnützung Vorschub. Je geringer die Strömungsgeschwindigkeit der Luft, desto kleiner die für die Einatmung aufzuwendende Energie, desto geringer die Inanspruchnahme des Elastin. In der Lunge sind die Verhältnisse so gut wie ganz unserer Einwirkung entzogen. Anders in der Nase. Der Weg des Einatmungsstromes wird aber durch die Dynamik, nicht durch die anatomische Beschaffenheit bedingt. Das Optimum für den Luftstrom ist hier ein flacher Bogen, der in gleichmässiger Wölbung den 180° betragenden Winkel, Nasenlöcher — Naseninneres — Rachen — Luftröhre überwindet. Jede Querschnittsverengerung und -umformung und jede Reibungserhöhung an den Wänden bedeutet eine Erschwerung, ist also nach Möglichkeit zu beseitigen. Der offene Mund (auch ohne Schnarchen) zeigt uns das Vorhandensein von zu grossen Atmungswiderständen an. Alle konservative Therapie ist hier zwecklos. Befriedigende Verhältnisse können nur durch ganz

energisches, zielbewusstes, chirurgisches Vorgehen geschaffen werden; dieses besteht in Entfernung von eventuell vorhandenen Polypen und Adenoiden, dann vor allem in der submukösen Septumresektion, die auch bei nur geringen Verbiegungen, insbesonders nach oben zu, indiziert ist; dann Verkleinerung der mittleren Muscheln, Tonsillektomie zur Behebung einer eventuellen Velumstenose und schliesslich Verkleinerung der unteren Muscheln. Eine zu weite Nase ist nicht zu fürchten, sofern peinlichste Schleimhautschonung durchgeführt wird. KOTZ.

22) **Thomas Rüedi** (Basel). **Beiträge zur Kenntnis der skarlatinösen Erkrankung des Warzenfortsatzes und der Nasennebenhöhlen.** *Zeitschr. f. Ohrenheilk. Bd. 57. H. 2/3.*

R. bringt die wenig zahlreiche Literatur über die Beteiligung der Nebenhöhlen am skarlatinösen Prozess und trägt selbst 9 Fälle bei. In seiner Beobachtungsreihe trat die Nebenhöhlenentzündung in der grossen Mehrzahl der Fälle in der 2. bis 5. Woche nach Beginn des Scharlachs auf (in 6 von 9 Fällen), nur bei drei Fällen zur Zeit des Exanthems. Dem Alter seiner Patienten und ihrer Entwicklung der Nebenhöhlen entsprechend sind Siebbein- und Kieferhöhlenempyeme häufiger als Stirnhöhlenempyeme vorgekommen. Killian und Wolf fanden allerdings andere Zahlen, doch sind die Beobachtungsreihen klein. Er hatte eine Mortalität von 44 pCt. der Fälle zu verzeichnen, aber nicht auf Grund der Nebenhöhlenentzündung, sondern des septischen Charakters der Grundkrankheit. Die übrigen Fälle kamen spontan oder nach Operation der Nebenhöhlen zur Heilung. Keine endokraniellen Komplikationen. — Pathologisch-anatomisch werden teils bei der Operation, teils bei der Autopsie im akuten Stadium Schwellung und Rötung der Schleimhaut, fibrinöse Beläge, am Knochen Erweichung und Nekrose festgestellt. In späteren Stadien finden sich neugebildetes Binde- und Knochengewebe. Diagnostisch sind anhaltende reichliche Nasensekretion in Kombination mit Oedem der Augenlider, Schwellung der Stirn und des inneren Augenwinkels zu verwerten.

BRADT.

23) **Max Guhrauer. Eine Resectio apicis intra sinum maxillarem und andere Zahn-Nasenfälle.** *Diss. Berlin 1914.*

Die sehr lesenswerte Arbeit bewegt sich auf dem Grenzgebiete des Rhinologen und des Zahnarztes. Es werden eine Reihe von Kieferhöhlen- und von Nasenhöhleneiterungen dentalen Ursprungs beschrieben und durch Röntgenaufnahmen illustriert. Insbesondere interessiert ein Fall, in welchem die odontogene Kieferhöhleneiterung radikal operiert wurde und in der eröffneten Kieferhöhle die Spitzenresektion an den schuldigen Molaris I mit Erhaltung dieses Zahnes ausgeführt wurde. DREYFUSS.

24) **Landwehrmann** (Rostock). **Osteomyelitis des Oberkiefers beim Neugeborenen.** *Zeitschr. f. Ohrenheilk. Bd. 58. S. 46.*

Kasuistischer Beitrag zu der merkwürdigen Tatsache, dass die seltene Erkrankung der Osteomyelitis des Oberkiefers relativ häufig in den ersten Lebensmonaten vorkommt. BRADT.

25) **Clement F. Theisen** (Albany, N. Y.). **Die Behandlung der Kieferhöhlenerkrankungen. (The treatment of maxillary sinus disease.)** *Albany med. annals. August 1916.*

T. teilt die Krankheiten ein in 1. akute eitrige Infektionen, die meist unter konservativer Behandlung (ganz milde Ausspülungen usw.) schnell heilen; 2. in subakute Formen. Wiederholte akute Anfälle sind die Ursache. Um diese zu vermeiden, entfernt T. entweder das vordere Ende der unteren Muschel oder der mittleren. Wenn das nicht hilft, eröffnet man vom unteren Nasengang das Antrum möglichst weit und erzielt damit häufig glänzende Erfolge; 3. chronische Formen. Wenn der Eiter im Antrum von der Stirnhöhle oder den Siebbeinzellen herrührt, muss für gründliche Drainage gesorgt werden, und das erzielte T. öfters schon durch einfache Eröffnung vom unteren Nasengang und häufige Irrigationen; in anderen Fällen aber musste die radikale Operation nach Caldwell-Luc oder Denker gemacht werden. Man achte auf kariöse Zähne. FREUDENTHAL.

26) **Mayrhofer** (Innsbruck). **Seltener Befund nach Schussverletzung der Oberkieferhöhle.** *Wiener klin. Wochenschr. No. 26. 1916.*

Durch ein Infanteriegeschoss wurde der erste Molaris rechts oben samt seiner Alveole ausgeschlagen und durch die daraus resultierende Oeffnung fiel ein von der lateralen Antrumwand entspringender gestielter Schleimhautpolyp vor. Radikaloperation nach Caldwell-Luc. Der Schusskanal wurde plastisch geschlossen. Histologisch interessant war der Umstand, dass der Polyp an seinem Stiel mit Flimmerepithel, im übrigen mit geschichtetem Pflasterepithel überzogen war. HANSZEL.

27) **H. de Groot** (Utrecht). **Kugelmantel in der Kieferhöhle.** *Archiv f. Laryng. u. Rhin. Bd. 31. S. 152.*

Gewehrschuss in den Kopf auf 50—100 Meter. Die Kugel war wahrscheinlich, bevor sie den Patienten traf, auf einen harten Gegenstand aufgeschlagen und in diesem Augenblick der Kugelmantel auseinandergeklappt worden, worauf er dann allein in die Kieferhöhle eingedrungen ist. Trotz der kurzen Entfernung kein Splitterbruch, ziemlich geringe Zertrümmerung im Oberkieferknochen, aber ausgedehnte Narbe infolge der eigenartigen Form des Geschossteiles. BRADT.

28) **Hanau W. Loeb** (St. Louis, Mo.). **Der Sinus sphenoidalis. (The sphenoid sinus.)** *Journ. amer. med. assoc. 30. Dezember 1916.*

Trotz der sehr grossen Fortschritte auf diesem Gebiete sind noch viele wichtige Probleme zu lösen, und zwar: 1. Die Ursache der Aushöhlung und der Gestalt des Sin. sphen. 2. Das Verhältnis der Cellulae ethmoid. posteriores zum Sin. sphen. 3. Der Einfluss der Keilbeinhöhle auf die benachbarten Gehirnnerven (Infektion usw.). 4. Die Physiologie des Sinus. 5. Die Aetiologie. 6. Die Symptomatologie. 7. Die Diagnose der Anwesenheit von Eiter ist lange nicht so leicht zu stellen wie beim Antrum Highmori oder der Stirnhöhle. 8. Die chirurgischen Erfolge sind noch unsicher. 9. Klassifizierung der Kopfschmerzen, so dass man sofort auf den Sin. sphen. kommen muss und 10. Postoperative Unfälle und deren Vermeidung. FREUDENTHAL

29) **Ross Hall Skillern** (Philadelphia, Pa.). **Sinus sphenoidalis. (Sphenoid sinus.)** *Journ. amer. med. assoc. 23. Dezember 1916.*

In dieser hauptsächlich auf den grundlegenden Ideen Hajek's aufgebauten Arbeit gibt S. seine eigene Anschauung über die Indikationen zur Operation, über den Wert der verschiedenen Methoden, über die Unfälle während der Operation, die Nachbehandlung und den Wert der Operation. FREUDENTHAL.

30) **Wolff. Granatsplitter in der Keilbeinhöhle.** 34. u. 35. wissensch. Abend d. Militärärzte der Garnison Ingolstadt, Sitzung v. 11. März 1916. *Deutsche med. Wochenschr. No. 35. S. 1087. 1916.*

Granatverletzung am inneren Augenwinkel. Klinisch Kopfschmerzen. Röntgenaufnahme stellte Fremdkörper in der Keilbeinhöhle fest. Operative Entfernung von der Nasenhöhle aus. Zur Fremdkörperlokalisation innerhalb des Schädels wird besonders die seitliche Aufnahme empfohlen. R. HOFFMANN.

31) **Samuel Iglauer** (Cincinnati, O.). **Die schräge Methode der Röntgenaufnahme der Ethmoidal- und Sphenoidalzellen. (The oblique method of roentgenography of the ethmoid and sphenoid cells.)** *Journ. amer. med. assoc. 23. Dezember 1916.*

Die von Rehse bereits 1910 empfohlene schräge Methode der Röntgenaufnahmen wird vom Verf. als die wertvollste und genaueste dargestellt, über die aber die bisher geübte sagittale Methode nicht vergessen werden sollte.

FREUDENTHAL.

32) **A. Réthi** (Budapest). **Zur Technik der sagittalen Röntgenaufnahmen.** *Orvosi Hetilap. No. 51. 1916.*

Verf. teilt eine Verbesserung eines Verfahrens mit, welches in der Anwendung eines entsprechend konstruierten Filmbehälters besteht, wodurch Einführung und Entfernung des Films wesentlich vereinfacht wurde. Die Filmbehälter werden von der Firma Garai & Co. Budapest in drei Grössen: 3,5, 4 und 4,5 cm breit hergestellt. POLYAK.

33) **J. W. Leech** (Providence, R. I.). **Der Gebrauch des Glatzel'schen Spiegels in der Rhinologie. (The use of the Glatzel mirror in rhinology.)** *Providence med. journ. September 1916.*

Der von Glatzel angegebene, von Cocks modifizierte Spiegel zur Beurteilung der respiratorischen Kapazität der Nase wird bei verschiedenen Affektionen gebraucht. Nach L. kann man aber auch vorher bestimmen, ob eine eventuelle Operation von Nutzen sein wird oder nicht. Wenn z. B. nach Kokainisierung einer Muschel die Feuchtigkeit auf dem Spiegel keine wesentliche Veränderung zeigt, dann ist die chirurgische Entfernung indiziert. In anderen genügen aber lokale Massnahmen. FREUDENTHAL.

34) **De Levie. Ein neuer Polypenschnüreransatz.** *Archiv f. Ohrenheilkd. Bd. 99. S. 151.*

Das eine Ende der Schlinge ist in dem einen Rohr der doppelten Schlingen-

führung festgeklemmt, während im andern Rohr das andere Ende durch den Führungsstab bewegt wird. Die einmal der Schlinge gegebene Form stellt sich bei jeder neuen Oeffnung wieder her, wodurch ein geschlossenes Einführen in die Nase ermöglicht und besonders die Abtragung von hinteren Enden erleichtert wird.

KOTZ.

c) Mundrachenhöhle.

35) **James J. King** (New York). **Weitere Beobachtungen über Halsinfektionen durch den Connellan-King-Diplococcus. (Further observations on the Connellan-King diplococcus throat infections.)** *Journ. amer. med. assoc. 13. Jan. 1917.*

Nach Beschreibung des Diplokokkus konstatiert K. die häufige Anwesenheit desselben in den Krypten der Tonsillen und in den Zahnwurzeln arthritischer Patienten. Die Gefahr einer allgemeinen Sepsis bei einer einfachen Tonsillitis und noch mehr nach einer Tonsillektomie ist in solchen Fällen eine grosse. Er empfiehlt daher die Anwendung einer autogenen Vakzine und zwar bis jede Infektion beseitigt ist.

FREUDENTHAL.

36) **Plaut** (Hamburg). **Spirochätenbefunde und Salvarsan bei Alveolarpyorrhoe.** *Med. Klinik. No. 12. 1917.*

Bemerkungen über die Wirkung von Neosalvarsan, dessen Dosis von Plaut seinerzeit wohl zu niedrig gegriffen war, weil er nicht die guten Resultate wie Kolle erzielte.

SEIFERT.

37) **Janowitz** (Königsberg). **Ueber Lymphangiome der Zunge.** *Archiv f. Laryng. u. Rhin. Bd. 31. S. 39.*

Pathologisch-anatomische, sowie klinische Studien über einen Fall von Lymphangiom der Zunge, der in der Gerber'schen Klinik beobachtet und behandelt wurde unter Berücksichtigung der diese Tumoren behandelnden Literatur. Verf. weist auf die Notwendigkeit hin, Lymphangiektasien und Lymphangiome von einander zu trennen. Erstere sind niemals eine primär idiopathische Affektion. Ihre Ursachen sind entweder akute oder chronische Entzündungen, manchmal Traumen oder mechanische Behinderung des Lymphabflusses. Sie sind meist nicht angeboren. Bei den Lymphangiomen in vero ist der Nachweis einer Neubildung und Wucherung von Lymphbahnen zu erbringen. Dieser Nachweis ist von verschiedenen Autoren erbracht. — Bindegewebsneubildung und begleitende Lymphgefässwucherung, eng mit einander verknüpft, bedingen das Wachstum dieser bereits kongenital vorhandenen Geschwülste. Ihr wichtigster histologischer Befund ist das Vorhandensein zahlreicher und vielförmiger Kavitäten in der papillären und subpapillären Gegend. Der Ausgangspunkt der Kavitäten ist die normalerweise längs der Achse der Papillen verlaufende Lymphkapillare. Differentialdiagnostisch sind die den oben erwähnten Kavitäten entsprechenden Bläschen für die Diagnose des Lymphangioms zu verwerten (Inspektion mit der Lupe). Beharrliches Ausfliessen von Lymphe nach einer Punktion spricht für Lymphangiektasie, während beim Lymphangiom die Kommunikation zwischen Zysten und Lymphgefässen bald obliteriert.

BRADT.

38) **Frieboes** (Rostock). **Ueber ein Hämato-Lymphangiom des Halses und der Zunge.** *Dermat. Zeitschr. Bd. 24. H. 3. 1917.*

Bei einem 17jährigen Mädchen war neben einer kongenitalen, aus meist gruppiert angeordneten Lymph- und Bluttaschen bestehender Affektion der Zunge noch an der rechten Halsseite, dicht unter dem Unterkiefer eine ebenfalls kongenitale etwa gänseeigrosse prallelastische, in geringem Grade kompressible subkutan gelegene Geschwulst vorhanden. Die histologische Untersuchung ergab einen einheitlichen Aufbau der räumlich getrennten Affektionen, ein schwammartig aufgebautes Gerüst von Bindegewebe, dessen „Poren" durch mit gut entwickeltem Endothel ausgekleidete Lymph- bzw. Bluträume gebildet wurden: Hämato-Lymphangiom. SEIFERT.

39) **Gelinsky. Der trockene Zungenstreifen — ein Operations-Indikationszeichen.** *Zentralbl. f. Chir. No. 9. 1917.*

Das Vorhandensein eines trocknen Streifens auf der Mitte der Zunge ist bei sonst unsicheren Zeichen und auch bei feststehender Diagnose einer entzündlichen Baucherkrankung ein Hinweis, dass ein sofortiger chirurgischer Eingriff erforderlich ist. SEIFERT.

40) **Christoph Socin. Tuberkulöses Ulkus des Zungenrückens.** Med. Ges. zu Basel, Sitzung v. 20. Jan. 1916. *Deutsche med. Wochenschr. No. 33. S. 1023. 1916.*

Neben dem tiefen Ulkus fand sich bei einem 59jährigen Manne ausgebreitete Larynxtuberkulose bei chronischer Lungentuberkulose. R. HOFFMANN.

41) **Perthes** (Tübingen). **Zur operativen Behandlung der Parotisfisteln nach Schussverletzungen.** *Zentralbl. f. Chir. No. 13. 1917.*

Zu zwei mit bestem Erfolge operierten Parotisfisteln kommt eine Speichel-Nasenfistel. Ein Soldat war durch ein von oben durch die Wange eingedrungenes Schrapnell verletzt worden. Geschoss von der Nase aus extrahiert, Empyem der Kieferhöhle operiert. Pat. in der Folge dadurch sehr belästigt, dass bei jeder Mahlzeit in rascher Tropfenfolge der Speichel aus dem rechten Nasenloch abfloss, dadurch erklärt, dass die Oeffnung des Ductus parotideus in das grosse Fenster der Kieferhöhle zu liegen kam und auf diesem Wege das Parotissekret sich in die Nase entleerte. Operation, Heilung. SEIFERT.

42) **Cahanescu. Parotitis typhosa.** *Wiener klin. Wochenschr. No. 21. 1915.*

Unter 224 Typhusfällen sah Verf. 7mal Parotitis; davon starben vier. Gewöhnlich tritt die Komplikation in der 2. bis 3. Woche auf; es erfolgt meist Abszessbildung mit Durchbruch an der Hinterseite der Ohrmuschel oder im äusseren Gehörgang. Der Verlauf des Typhus wird durch die Parotitis ungünstig beeinflusst. Im Eiter fanden sich Staphylokokken und Streptokokken, aber keine Typhusbazillen. HANSZEL.

43) **Latzer** (Brünn). **Ein Beitrag zur Therapie der Speichelfisteln.** *Münchener med. Wochenschr. 1916. No. 40. Feldärztl. Beil. S. 1442.*

Mit einer Pravaz'schen Spritze werden täglich 3—4 Tropfen Jodtinktur in

die Fistel eingebracht. Verf. sah hierbei in 4 Fällen sich die Fistel nach 4 bis 5 Tagen schliessen. KOTZ.

44) **Körbl** (Wien). **Erstickungsanfall infolge zu langer Uvula.** *Wiener klin. Wochenschr. No. 50. S. 1603. 1916.*

Die Uvula eines Soldaten war etwa 6 cm lang und hat an der Spitze ein bohnengrosses Papillom. Sie konnte bis zu den Schneidezähnen vorgezogen werden. Im Schlafe aspirierte manchmal der Patient die Uvula und wurde durch diese Abnormität angeblich schon seit Kindheit belästigt. Er liess sich das Zäpfchen nur deshalb nicht wegschneiden, damit er die Stimme nicht verliere — eine noch immer verbreitete Befürchtung. Anschliessend an diesen Fall besprach O. Chiari einen ganz ähnlichen von ihm beobachteten. HANSZEL.

45) **P. M. Lewis** (New York). **Tonsillektomie unter Novokain. (Tonsillectomy under novocaine.)** *Med. Record. 23. Dezember 1916.*

Dem Patienten ist die Entscheidung zwischen lokaler und allgemeiner Narkose zu überlassen. Die Vorzüge der ersteren sind: 1. Pat. kann sogleich nach Hause gehen, und die Wahrscheinlichkeit einer Blutung ist nicht so gross, wie bei allgemeiner Narkose. Die Ausgaben sind geringer. 2. Die Blutung während der Operation ist gewöhnlich minimal. 3. Pat. sitzt aufrecht, eine ideale Position für den Operateur. 4. Schmerzen sind nicht vorhanden. 5. Man braucht keine Mundsperre, keine Schwämme und deshalb vermeidet man mancherlei Traumen.

L. betupft zunächst die ganze Nachbarschaft der Tonsille mit 4 proz. Kokain, und dann mit einer 10 proz. Lösung. Dann injiziert er (wieviel? Ref.) mittels der Street'schen Spritze Novokain plus Adrenalin. Die Nachbehandlung besteht in Ruhe, vermeiden Schlucken oder Gurgeln und subkutan 0,009—0,015 Morphium. FREUDENTHAL.

46) **Irving W. Voorhees** (New York). **Die Gaumenmandeln bei Sängern. (The faucial tonsils in singers.)** *New York medical journal. 16. Dezember 1916.*

Angesichts der Tatsache, dass Unfälle nach Tonsillektomie (Lungenabszess, Empyem usw.) immer häufiger beobachtet werden, warf Verf. die sehr berechtigte Frage auf: Wie verhält sich das bei Sängern, vor allem: übt die Entfernung der Tonsillen einen schädlichen Einfluss auf die Singstimme aus? Auf Grund von 500 an Aerzte und einer gleichen Anzahl Gesanglehrer versandter Zirkulare kommt er zu folgenden Schlussfolgerungen: Eine Analyse von 5000 Mandeloperationen an Sängern zeigt keine besondere Gefahr, vorausgesetzt, dass die Operation von erfahrenen Operateuren vorgenommen wird. Narbengewebe erscheint nach fahrlässiger Trennung der Mandel oder fehlerhafter Nachbehandlung. Schmerzen in der Tonsillargegend sind wahrscheinlich die Folge einer Durchschneidung eines grösseren Zweiges des Nervus glossopharyngeus. Ein Verlust der Gesangstimme tritt wahrscheinlich infolge von Adhäsionen oder Narbengewebe ein. Eine Schwächung der Stimme ist möglich. FREUDENTHAL.

d) Diphtherie und Croup.

47) **Willy Pfeiffer** (Frankfurt a. M.). **Klinische Studien an Diphtheriebazillenträgern und deren Behandlung.** *Arch. f. Laryng. Bd. 31. S. 52.*

P. stellt fest, dass die Mortalität bei Diphtherie wesentlich zurückgegangen ist, aber die Zahl der Erkrankungen andauernd steige. (Sollte diese Steigerung nicht vielleicht nur eine scheinbare sein, bedingt durch die exakteren Untersuchungsmethoden? Ref.) Er empfiehlt frühzeitige bakteriologische Sicherung zweifelhafter Fälle, Feststellung der Bazillenträger, Isolierung dieser wie der Kranken, fortlaufende Desinfektion am Krankenbette, Schlussdesinfektion, Behandlung der Keimträger. Die Entkeimung der letzteren ist mit der wichtigste Faktor der Prophylaxe. Nachdem viele chemischen Entkeimungsmittel, bakterizides Serum in lokaler Anwendung, Vakzination mit abgetöteten Diphtheriebazillen, der Pyocyanase- und Staphylokokken-Spray, ultraviolette Strahlen keinen zuverlässigen Erfolg zeitigten, hat P. Inhalationen mit einer Desinfektionsflüssigkeit „Sano" (Borax + Kochsalz + Natriumhypochlorit) versucht. Er hatte in einer Anzahl von Fällen (Bazillenträgern) einen Erfolg zu verzeichnen, eine Sicherheit des Erfolges aber war bei der angewandten Konzentration des Mittels nicht gewährleistet. Eine Gesundheitsschädigung sah er bei Anwendung der Methode nicht.

Bei 5 Keimträgern erzielte P. durch Behandlung der Tonsillenkrypten, des Rachens und der Nase mit Optochinlösung Keimfreiheit in 2, 5, 12, 15 und 18 Tagen.

Versuche mit Eukupin haben günstige Aussichten eröffnet. Eine Serie von 30 Dauerausscheidern, welche mit Eukupin behandelt wurden, hat in relativ kurzer Zeit die Diphtheriebazillen verloren, und zwar 24 nach 2 Wochen, 4 nach 3 Wochen, 2 nach 4 Wochen Behandlung. Anwendungsformen waren Spray, Bonbons und Salbe für die Nase.

Als wesentliche Ursache der Erschwerung bzw. Verzögerung der Entkeimung sieht P. pathologische Veränderungen der Luftwege an, welche in jedem Einzelfalle zu behandeln sind, damit das Medikament die Bazillenherde erreicht. Hauptträger der Keime sind die Rachen- und Gaumentonsillen, welche in härtnäckigen Fällen eventuell operativ zu entfernen sind. Auch die Zähne und die Bronchien bedürfen sorgfältiger Beachtung bei Bazillenträgern.

BRADT.

48) **Fr. Rolly** (Leipzig). **Bazillenträger, ihre Entstehung und Bekämpfung.** *Münchener med. Wochenschr. No. 34. S. 1217. 1916.*

Ausgehend von seinen experimentellen Erfahrungen am Hundedarm kam Verf. zu der Ueberzeugung, dass nur solche Methoden Aussicht auf Erfolg haben, welche die Schleimhaut in ihrer Tätigkeit beeinflussen. Er bestrahlte daher (nicht um die Keime abzutöten, sondern um eine Entzündung hervorzurufen) die Mundschleimhaut von Diphtheriebazillenträgern mit der künstlichen Höhensonne und hatte gute Erfolge. Versager zeigten sich bei solchen Patienten, bei denen die Bestrahlung keine genügende Gewebsentzündung hervorgerufen hatte. Bei zwei Bazillenträgern dieser Art konnte er durch Einreiben der Mundschleimhaut mit

Staphylokokken- und Pneumokokkenkulturen, das jedesmal im Anschluss an eine Bestrahlung vorgenommen wurde, Bazillenfreiheit erreichen, also eine gleiche Wirkung hervorrufen, wie sie öfters durch eine zufällig auftretende Angina zu beobachten ist. Einreiben obengenannter Kulturen ohne Bestrahlung hatte keinen Erfolg.

KOTZ.

49) **Erna v. Arnim. Ueber Nasendiphtherie Neugeborener.** *Zentralbl. f. Gyn. No. 51. 1916.*

Als auf der Wochenstation wiederholt Fälle von eitrigem Schnupfen vorkamen, wurde zuerst an Lues gedacht und die Wassermannreaktion angestellt. Erst als diese versagte und eine Häufung der Fälle eintrat, wurde die bakteriologische Untersuchung des Nasensekrets vorgenommen und in allen Sekreten Diphtheriebazillen gefunden. Verf. mahnt, bei Säuglingen mit Nasensekretion nicht nur die Wassermann-Reaktion anzustellen, sondern sogleich auch das Sekret zu untersuchen.

FINDER.

50) **Schwerin** (Berlin). **Zur Therapie der Nasendiphtherie.** *Münchener med. Wochenschr. No. 46. S. 1619. 1916.*

Zu der Arbeit von Ochsenius (ebenda No. 41) bemerkt Verf., dass die Anwendung des Heilserums auf die Fälle mit hoher Temperatur und starker Beeinträchtigung des Allgemeinbefindens zu beschränken ist. Im übrigen genügt lokale Salbenbehandlung.

KOTZ.

51) **Ochsenius** (Chemnitz). **Zur Frage der Nasendiphtherie.** *Münchener med. Wochenschr. No. 52. S. 1823. 1916.*

Als Erwiderung auf die Bemerkungen Schwerin's in No. 46 der Wochenschrift betont Verf. die Vorzüge der Serumbehandlung auch in leichten Fällen und weist darauf hin, „wie wenig geklärt die Stellung der Nasendiphtherie infolge des Dualismus Diphtherie und Rhinitis fibrinosa in dem System der Krankheiten noch ist“.

KOTZ.

e I) Kehlkopf und Luftröhre.

52) **P. J. Mink** (Utrecht). **Die respiratorischen Bewegungen des Kehlkopfes.** *Archiv f. Laryng. u. Rhin. Bd. 30. H. 3. S. 391.*

Während bisher die Anschauung von Harless Geltung hatte, dass der Kehlkopf zwischen zwei in entgegengesetzter Richtung wirkenden Muskelgruppen in Schwebung gehalten wird, kommt Verf. in der vorliegenden Untersuchung zu anderen Resultaten. Er findet, dass der Kehlkopf gleichwie der gesamte Atmungsapparat sich immer in einer gewissen Inspirationsstellung befindet, welche bedingt ist durch den Zug des tieferstehenden Diaphragmas an der Trachea. Dieser Tiefstand mit seinen Folgeerscheinungen (Trachealzug) ist als eine permanente Lebenserscheinung anzusehen. Der Trachealzug endigt am kleinen Horn des Zungenbeins und findet eine Verstärkung bei jeder Inspiration, eine Minderung (nicht Aufhebung) bei jeder Exspiration. Der Trachealzug erzeugt bei jeder Inspiration eine Senkung des vorderen Bogens des Ringkorpels und Hebung seiner Platte, wobei jedoch der ganze Ringknorpel tiefer tritt. Er erzeugt ferner eine Hebung des Zungenbein-

körpers. Dabei wird gleichzeitig der vordere Teil des Schildknorpels gehoben, der hintere gesenkt. Alle diese Bewegungen ergeben sich aus der eigenartigen Anordnung der Gelenkverbindungen der Kehlkopfknorpel. Die Muskulatur des Kehlkopfes unterstützt die durch den Trachealzug erzeugten Bewegungen, und zwar reguliert der M. thyreohyoideus die inspiratorische Schildknorpelbewegung. Die exspiratorische Kehlkopfbewegung ist der Hauptsache nach eine passive und steht unter dem Einflusse von elastischen Kräften. Beim Nachlassen der inspiratorischen Verstärkung des Trachealzuges steigt daher der Ringknorpel wieder in die Höhe und dreht sich zurück; zugleich steigt der Schildknorpel wieder in die Höhe, wobei vermutlich eine Tonuserhöhung des Laryngo-pharyngeus den elastischen Kräften nachhilft. Der M. sterno-thyreoideus spielt bei den respiratorischen Bewegungen keine Rolle, er dient der Phonation.

Hinsichtlich der Stimmbänder ist die Lageveränderung ihrer vorderen und hinteren Ansätze zueinander maassgebend. Während beim Einsetzen der Inspiration mit zunehmendem Trachealzug infolge der Senkung des Ringknorpelbogens der hintere Stimmbandansatz nach vorn zu bewegt wird, rückt gleichzeitig infolge Hebung des vorderen Schildknorpelteiles der vordere Stimmbandansatz nach hinten. Die Stimmbänder werden also bei der Einatmung verkürzt. Dadurch bekommt der sich kontrahierende Postikus die Möglichkeit, den Processus vocalis nach aussen zu drehen. Der sich gleichzeitig kontrahierende M. internus unterstützt diese Drehung und die dadurch bedingte Erweiterung der Glottis. Also: der inspiratorisch verstärkte Trachealzug bewirkt, unterstützt von den inspiratorischen Kehlkopfmuskeln (Postikus und Internus), eine Erweiterung der Glottis, welche der Tiefe der Einatmung proportional zu stellen ist. Bei der Exspiration bewegen sich die Knorpel und die Endpunkte der Stimmbänder im umgekehrten Sinne wie bei der Inspiration — es tritt automatisch eine Verlängerung der Stimmbänder und Verengerung der Glottis ein, ohne dass die Muskulatur dabei mithilft. In dieser automatischen Verengerung der Glottis bei der Exspiration gipfelt die physiologische Bedeutung des Kehlkopfes für die Atmung. — Denn sie ermöglicht, dass die auf eine stärkere Inspiration verwendete Kraft der Inspirationsmuskeln sich, da die Ausatmung passiv ist, umsetzt in eine Verlängerung der Exspirationsdauer. Der Wert der Exspiration aber für den Gaswechsel in den Lungen ist proportional der Exspirationsdauer zu stellen. Die ausserordentlich geistvollen Beobachtungen laden zu eingehendem Studium der Originalabhandlung ein.

BRADT.

53) A. Onodi. **Medianstellung des linken Stimmbandes, Stenose der Trachea, Aneurysma der Aorta, Durchbruch der Luftröhre.** *Archiv f. Ohrenheilk. Bd. 100. S. 54.*

Die 57jährige Pat. wurde wegen hochgradiger Atemnot tracheotomiert und starb eine Woche später an einer profusen Blutung. Der Mitteilung ist das Röntgenbild beigefügt, ebenso das Bild der bei der Obduktion gefundenen Durchbruchstelle des Aneurysmas in die Luftröhre.

KOTZ.

54) Willy Teller. **Ueber Ictus (Vertigo) laryngis.** *Inaug.-Diss. Würzburg 1917.*

Verf. berichtet über 5 Fälle, die in der Universitäts-Poliklinik Würzburg

(Dir. Seifert) seit dem 1. Dezember 1905 zur Beobachtung gelangt sind. Einer der Fälle kam im Schwindelanfall ad exitum. Im Anschluss daran gibt Verf. eine sehr ausführliche und lesenswerte Studie über die Krankheit, besonders über die zahlreichen von den verschiedenen Autoren zu ihrer Erklärung angeführten Theorien. Aus einer tabellarischen Uebersicht, die Verf. über die in der Literatur verzeichneten und seine eigenen Fälle gibt, scheint hervorzugehen, dass die Affektion der oberen und unteren Luftwege — nicht nur Bronchitis — eines der gravierendsten Momente zu sein scheint. „Da wir diese Affektion ausser bei Erkältungsfällen als regelrechte Folgeerscheinung von Alkohol- und Tabakmissbrauch kennen, und die letzteren beiden mit der Gicht immer prädisponierend für Arteriosklerose wirken, so ist wohl nicht mit Unrecht der Hauptreiz zum Icterus laryngis hiermit erklärt". FINDER.

55) **Frank M. Adams** (Providence, R. I.). **Larynxparalyse bei Tabes. (Laryngeal paralysis in tabes.)** *Providence med. journ. Mai 1916.*

Nach Besprechung der motorischen Neurosen im allgemeinen gibt Verf. eine Uebersicht der Frage bei Tabes nebst Bericht eines Falles. FREUDENTHAL.

56) **Gerber** (Königsberg). **Beiträge zur Kenntnis der Kehlkopftuberkulose.** *Med. Klinik. No. 11. S. 320. 1917.*

Die histologischen Untersuchungen stellen fest, dass der bekannten, unheilvollen, starren und rigiden Schwellung der Epiglottis bei der Kehlkopftuberkulose meist keine Entzündung des Knorpels und der Knorpelhaut zugrunde liegt, daher die Bezeichnung „Perichondritis" unzulässig ist. SEIFERT.

57) **Kahler** (Freiburg). **Zur operativen Behandlung des Larynx- und Pharynxkarzinoms.** *Med. Klinik. No. 6. S. 167. 1917.*

In beiden Fällen Operation nach Gluck. Eine Kombination der Strahlen und chirurgischen Behandlung ist nur für Fälle mit Verjauchung des Karzinoms zur Reinigung der Wunde angezeigt. SEIFERT.

58) **Bérard, Sargnon, Bessière** (Lyon). **Beitrag zum Studium der Laryngektomie. Historisches, Indikation, Technik und Resultate. (Contribution à l'étude de la laryngectomie. Historique, indications, technique et résultats.)** *Archives internat. de laryng., d'otol. etc. Bd. 37. S. 1. 1914.*

Die Geschichte der Laryngektomie zeigt 5 Perioden. Die erste beginnt mit dem Jahre 1829, da Albers-Bonn seine ersten experimentellen Versuche an Hunden machte, und dauert bis 1881. Die erste Laryngektomie beim Menschen führte Watson aus (1866) mit negativem Erfolg, die erste erfolgreiche Operation Billroth (1873). — Die 2. Periode (1881—1884) ist charakterisiert durch zahlreiche mehr oder weniger glückliche klinische Versuche, die grosse Mortalität bei bei der totalen Laryngektomie bedingt die Rückkehr zur partiellen, deren erste ebenfalls Billroth ausgeführt hat (1878). — In der 3. Periode (1884 bis 1890) bewirkt die Erkrankung Kaiser Friedrichs, zumal in Deutschland, eine starke Zunahme der Operation, rege Diskussionen, zahlreiche Publikationen. —

4. Periode (1890—1900), weitere Entwicklung der Laryngektomie (besonders der einzeitigen Operationsmethode) durch Périer und Moure in Frankreich, Bardenheuer in Deutschland. — Die letzte (5.) Periode ist gekennzeichnet durch die Häufigkeit der Operation (sowohl der ein- wie zweizeitigen Methode) und den weiteren sorgfältigen Ausbau nicht nur der Operationstechnik selbst, sondern auch der damit in innigster Verbindung stehenden Fragen, wie Anästhesie und künstlicher Kehlkopf.

Aus den sehr eingehenden Kapiteln über Diagnose, Indikation zur Operation, Operationsverfahren, Technik, Resultate möge folgendes Erwähnung finden:

Zur Sicherung der Differentialdiagnose zwischen maligner Neubildung einerseits, benignem Neoplasma, Tuberkulose, Lues usw. andrerseits, dient vor allem die Probeexzision. Ein histologischer Befund sollte stets erhoben werden, bevor wir dem Patienten eine lebensgefährliche Operation zumuten. Oft fällt es auch dem geübtesten Auge schwer, die Ausdehnung des Prozesses zu beurteilen, leichter kann dies schon geschehen bei bestehender Tracheotomiewunde (retrograde Laryngoskopie). Bei Sitz des Tumors an der Hinterwand kann eine sehr vorsichtig ausgeführte Oesophagoskopie oft weitgehenden Aufschluss über Ausdehnung und Operationsmöglichkeit geben.

Die hauptsächlichste Indikation zur Laryngektomie bildet das Karzinom, seltener das Sarkom, nur ganz ausnahmsweise kann diesen Tumoren gegenüber eine endolaryngeale Ablatio oder eine Laryngofissur mit teilweiser Resektion in Frage kommen, z. B. bei ganz circumskriptem Tumor am Stimmband oder der Epiglottis; die Erfolge sind aber im allgemeinen schlechte. Günstige Fälle für die Laryngektomie bilden die inneren Karzinome, selbst wenn sie bilateral sind, die äusseren machen häufig eine Pharynx- und Oesophagusresektion notwendig. Kontraindikation für die Laryngektomie bilden schlechtes Allgemeinbefinden (Tuberkulose, Diabetes, vorgeschrittene Arteriosklerose, Herzfehler, Nierenleiden), ferner ausgedehnte, zumal beiderseitige Drüsenschwellung. Bei Stenosen infolge benigner Tumoren, chronischer Entzündungen, Narbenbildungen, Traumen, Lähmungen kommt man fast ausnahmslos mit atypischer Laryngektomie zum Ziel — Hemilaryngektomie, partielle Resektionen der Knorpel, der Stimmbänder, einfache Laryngofissur oder Laryngostomie. Selbst bei Sklerom und Lepra und dadurch bedingten Stenosebildungen war die totale Laryngektomie bis anhin in keinem Falle nötig und genügten genannte Teilverfahren mit Dilatationsbehandlung. Ebenso sind grössere operative Eingriffe am Larynx bei tertiärer Lues selten indiziert, einzig Abszess- und Sequesterbildung infolge Perichondritis kann Laryngofissur nötig machen. Hingegen ist wiederholt wegen Tuberkulose die Totalexstirpation des Kehlkopfes mit Erfolg ausgeführt worden (Gluck), ebenso bei Lupus (Rydygier). Verff. selbst halten dafür, dass nur in ganz speziellen Fällen von Larynxtuberkulose ein grösserer operativer Eingriff in Betracht kommt, meistens ein guter Erfolg mit der üblichen konservativen Behandlung — Allgemeinbehandlung, Kauterisation — zu erreichen ist. Von den eigentlichen benignen Tumoren ist es das Enchondrom und das Papillom, die Veranlassung zur Laryngofissur, seltener zur Totalexstirpation geben können.

Verff. operieren in halbsitzender Stellung mit leicht zurückgeneigtem Kopf, peinliche Blutstillung vor Eröffnen der Luftwege, sozusagen ausschliesslich Lokalanästhesie (Schleich'sches Novokain 1 pCt.) kombiniert mit 1—2 cg Morph. oder Pantopon subkutan. Nur ausnahmsweise, z. B. bei Drüsenexstirpation einige Züge Chloroform. Sehr wichtig ist die systematische Desinfektion der Mundhöhle und der Nase, sie soll während einiger Tage, der Operation vorausgehend, gepflegt werden. Als Operationsverfahren bei malignen Tumoren kommen von partiellen Ablationen: Pharyngotomie, Hemilaryngektomie nur in Betracht bei nicht ausgedehnten Prozessen des Larynxeinganges oder der Stimmbänder; welches spezielle Vorgehen — Pharyngotomia suprahyoidea transversalis, Pharyngotomia transhyoidea verticalis, Pharyngotomia infrahyoidea transversalis eventuell kombiniert mit Thyreotomie — angezeigt ist, entscheidet Lokatisation und Ausdehnung des Tumors. Von den verschiedenen Operationsverfahren der Hemilaryngektomie ist wohl das beste dasjenige von Gluck (zweizeitig).

Es folgt die Beschreibung der verschiedenen Methoden der totalen Laryngektomie, als deren beste Verff. ebenfalls jene von Gluck, sowie diejenige von Perin erachten, während sie von den zweizeitigen Verfahren die Methode von Le Bec, modifiziert von Botey, bevorzugen, jedoch mit tiefer Tracheotomie und Transversalschnitt. Als weitere Verfahren werden ausführlich geschildert das nach Sébileau-Lombard, Durand, Criele, Hérard und Sargnon. Ausdrücklich wird betont, dass die allgemeine Tendenz mit Recht dahingeht, einzeitig zu operieren, wie es Gluck mit so ausgezeichnetem Erfolge sogar bei der Pharyngo-Laryngektomie uns zeige.

Bei der operativen Behandlung traumatischer, entzündlicher und narbiger Stenosen, ferner bei Sequesterbildung und Stenosen bedingt durch Lähmungen, ebenso bei gutartigen Tumoren kommen mit Berechtigung die atypischen, konservativen Operationsverfahren in Betracht; ist es doch von allergrösster Wichtigkeit, vom Kehlkopfskelett möglichst viel zu erhalten. Die einfache Laryngofissur, oft auch die Thyreotomie führen zum gewünschten Erfolg, ebenso segmentäre Resektionen des Larynx oder der Trachea, Laryngostomie mit Knorpelresektion oder partielle submuköse Resektion des Larynx (submuköse Arytänoidektomie mit Ventrikelkurettage nach Ivanoff, Toubert und Sargnon).

Als sehr wichtig für einen guten Operationserfolg betrachten Verff. das Operieren unter Lokalanästhesie, wodurch Synkope und Kollaps, ebenso Aspiration von Blut und Schleim vermieden wird, genaueste Blutstillung, um Nachblutungen zu verhüten, peinlichste Asepsis auch bei der Nachbehandlung, Sondenernährung während 3 Tagen. Ebenso ist nicht unwichtig frühzeitiges Aufstehenlassen des Operierten (am 2. oder spätestens am 3. Tag) und psychische Beeinflussung, seelische Anregung; sind doch Fälle von Selbstmord Operierter bekannt.

Den Schluss der Arbeit bildet eine Besprechung der Prothesen, der Operationsresultate speziell von Gluck und eine Kasuistik eigener Beobachtungen, 4 Fälle von totaler Laryngektomie (2 Todesfälle durch Nachblutung), 4 Fälle von Pharyngo-Laryngektomie (1 Todesfall infolge Verblutung aus der Vena jugul. int.

am 14. Tage post op.) und 1 Fall von submuköser Resektion der Aryknorpel mit Ventrikelkurettage und Laryngostomie. SCHLITTLER.

59) **K. Menzel** (Wien, z. Z. Mostar). **Totalexstirpation des Larynx.** *Der Militärarzt. 50. Jahrg. S. 468.*

Wegen Karzinoms führte Verf. bei einem Manne eine Totalexstirpation des Larynx nach Gluck aus. Jetzt, 5 Wochen post operationem, kann sich der Patient ganz vernehmlich verständigen, die Stimme ist zwar rauh und monoton, aber tragfähig. HANSZEL.

e II) Stimme und Sprache.

60) **G. Liébault. Aphonie bei Kriegsteilnehmern.** *Rev. de laryng. d'otol. etc. 31. Oktober 1916.*

Alle Patienten Verf.'s führten ihr Kehlkopfleiden zurück auf den Aufenthalt in den Schützengräben, wo sie unter Anstrengungen, Nässe und Kälte zu leiden hatten. Die Affektion begann mit Bronchitis und Laryngitis und allmählich stellte sich völliger Stimmverlust ein. Sehr häufig sind die Fälle suspekt für Tuberkulose. Bei einigen dieser Fälle ergibt die Spiegeluntersuchung eine einfache Adduktorenparese; hier handelt es sich um reine Aphonie, die auf die gewöhnliche Art behandelt wird. In anderen Fällen ist das Kehlkopfbild so, dass der Verdacht auf beginnende Tuberkulose naheliegt. Auf den ersten Blick erscheint die Regio inter-arytaenoidea verdickt, die Taschenbänder geschwollen; jedoch ergibt sich, dass es sich nicht nur um Infiltration, sondern um Reizzustände der Schleimhaut handelt. Fordert man den Patienten auf, zu phonieren, so wird das ganze Vestibulum laryngis zusammengepresst, so dass man die Stimmbänder nicht sehen kann. Bekommt man sie zu Gesicht, so sind sie weiss, oft etwas gerötet, aber stets frei von tuberkulösen Erscheinungen. Oft tragen der Allgemeinzustand des Patienten und der Lungenbefund zu dem Verdacht auf Tuberkulose bei. Das Fehlen von Bazillen und die genaue Untersuchung des Larynx führen auf die richtige Diagnose. Durch geeignete Behandlung sind die Patienten gewöhnlich in ein paar Wochen dienstfähig zu machen. FINDER.

61) **E. Stangenberg. Kriegsschädigungen der Stimm- und Sprachorgane. (Om krigskador a röst- och talorganen.)** *Nordisk Tidskrift for oto-rhino-laryng. Bd. 1. No. 2/4.*

Verf. gibt einen kurzen Bericht über das, was er auf diesem Gebiete während eines 3wöchigen Besuches bei Prof. H. Gutzmann in Berlin gesehen und gelernt hat. Die verschiedenen Gruppen von Stimm- und Sprachstörungen im Kriege sind durch gute Krankengeschichten repräsentiert, von denen viele noch nicht publiziert waren. (Autoreferat.)

62) **O. Muck. Beitrag zur Symptomatologie und Therapie der funktionellen Stimmstörungen im Kriege.** *Zeitschr. f. Ohrenheilk. Bd. 74. H. 3. S. 139.*

M. teilt weitere Erfahrungen mit seinem Kugelverfahren mit (siehe dieses Zentralblatt, März 1917, Ref. No. 55, 56, 57). Zunächst 6 Fälle von „psychogenem

Mutismus (mit latenter Adduktorenlähmung) verbunden mit einseitiger bzw. doppelseitiger funktioneller Taubheit". Die Euphorie nach Wiedererlangung der Stimme wurde benutzt zur suggestiven Beseitigung der Taubheit. Nötig ist die Erhaltung der Vorstellung des „Hä"intonierens. Die Stimme wurde tönend. Stottern trat vorübergehend auf. Ferner 6 Fälle von „Adduktorenparese des Kehlkopfes mit sekundärem Krampf der Kopf-, Hals- und Rumpfmuskulatur", dabei Taschenlippenschluss beim Sprechversuch, also spastische Aphonien, Heilung; dann 2 Fälle von „Aphonia paradoxa mit normaler Stimmbandaktion", aber ohne Stimme. Keine Heilung. Bei einem Fall gelang der reflektorische Schrei, nicht aber die bewusste Stimmgebung: Akinesia amnestica phonopoetica. Dagegen wurden 5 Fälle von Adduktorenparesen geheilt, bisweilen mit vorübergehendem Stottern, einer mit hysterischer Torticollis. Ein Fall von Simulation ist nicht geheilt, da er nicht heilen wollte. Ein Fall von Dysphonia spastica mit perverser Aktion der Atemmuskulatur wurde durch Uebungen geheilt, ein Fall von Aphonie wechselnd mit Falsettstimme, durch Tieferdrücken des Kehlkopfes.

NADOLECZNY.

f) Schilddrüse.

63) **Julius Wulff. Ueber Struma maligna.** *Diss. Freiburg 1916.*

4 Fälle von Sarkom, 1 Plattenepithelkrebs, 4 Adenokarzinome, 2 Papillome (Langhans), 3 Karzinome, 1 metastasierende Kolloidstruma, 3 Mischgeschwülste und eine Reihe anderer maligner Tumoren der Schilddrüse, bei denen die Operation nicht mehr vorgenommen werden konnte.

Die Fälle entstammen der Freiburger chirurgischen Klinik. DREYFUSS.

64) **William H. Good** (Philadelphia, Pa.). **Beobachtungen mit der Thyreoidinbehandlung. (Observations on thyreoid therapy.)** *Pennsylvania med. journ. Juni 1916.*

Nirgends herrscht ein solches Chaos, wie in der Organotherapie des Basedow. Verschiedene im Handel käufliche Tabletten enthalten die denkbar verschiedensten Mengen des Extraktes. Leider gibt Verf. keinen eingehenden Rat, diesem Uebel abzuhelfen.

Bei einem vorgeschrittenen Falle von Myxödem gab er innerhalb von 4 Tagen insgesamt 0,3 des Thyreoidextraktes. Die Wirkung war fast letal, aber die Symptome besserten sich durch diese Behandlung bedeutend. Die Anfangsdose sollte stets klein sein. FREUDENTHAL.

65) **Walko** (Prag). **Ueber Hyperthyreoidismus und akute Basedow'sche Krankheit nach typhöser Schilddrüsenentzündung.** *Med. Klinik. No. 13. 1917.*

Bei Typhus abdominalis konnte Verf. 24 Fälle, bei Paratyphus B 12 Fälle, bei Paratyphus A 2 Fälle, bei Ruhr 1 Fall von Entzündung der Schilddrüse beobachten, die meist erst längere Zeit nach Ablauf der betreffenden Infektionskrankheit auftraten. In 25 pCt. der Fälle trat Ausgang in Eiterung mit Abszessbildung bis zu Apfelgrösse ein. In 21 von 39 Fällen stellten sich vorwiegend bei den diffusen,

nicht eiterigen Thyreoiditiden und Strumitiden neben den lokalen Beschwerden auch thyreotoxische Erscheinungen in verschiedener Weise und Stärke bis zu einem der Basedow'schen Krankheit gleichen oder verwandten Symptomenkomplex ein. SEIFERT.

66) **A. Weinert** (Metz). **Beitrag zur Kenntnis der Spätfolgen nach Lungenschuss.** *Münchener med. Wochenschr. No. 20. 1916. Feldärztl. Beil. S. 727.*

Oesophagus-Aortenperforation beim „Degenschlucken". Beschreibung und Abbildung des Obduktionsbefundes. Der Fall bietet besonderes Interesse, weil er zeigt, wie gefährlich bei Patienten, die einen Thoraxschuss durchgemacht haben, wegen der hierdurch entstandenen Verlagerungen der Organe das Einführen von starren Gegenständen (Oesophagoskop, Sonden usw.!) sein kann. KOTZ.

g) Oesophagus.

67) **Ribbert. Fistelförmiger Kanal zwischen oberem Teil des Oesophagus und Kehlkopf.** Niederrhein. Ges. f. Natur- u. Heilkd. (Med. Abt.), Bonn, Sitzung v. 15. Mai 1916. *Deutsche med. Wochenschr. No. 39. S. 1212. 1916.*

4jähriges Kind. Der Eingang zum Oesophagus sieht aus wie ein Traktionsdivertikel. Der Kehlkopf ist eng, ohne Stimmbänder, glatt ausgekleidet. Das Kind hatte von Geburt an Dyspnoe. R. HOFFMANN.

68) **Einhorn** (New York). **Eine Aspirationsbougie für den Oesophagus und Magen.** *Korresp.-Blatt f. Schweizer Aerzte. No. 4. 1917.*

Bei Verdacht auf Verengung der Speiseröhre, wo der starre Magenschlauch nicht vertragen wird und Flüssigkeit aus dem Magen oder Sekret aus der Stenose zur Untersuchung erwünscht wäre, wird eine hohle Bougie mit reichlich durchbohrter Olive vorgeschlagen. Dieselbe wird mit einem Mandrin eingeführt und ist am oberen Ende durch einen Stift verschliessbar, damit der Inhalt nach der Aspiration nicht verloren gehe. JONQUIÈRE.

69) **Walter Willutzki. Ueber 2 Fälle von Kardiospasmus mit Dilatation nebst Zusammenstellung und Sichtung der seit dem Jahre 1911 erschienenen Literatur dieses Themas.** *Diss. Berlin 1916.*

Der erste Fall kam nach Gastrostomie zur Sektion, aber trotzdem blieb sein ätiologischer Konnex unaufgeklärt. DREYFUSS.

70) **Sternberg** (Berlin). **Die Kardioskopie.** *Münchener med. Wochenschr. No. 11. S. 383. 1916.*

Aus der vom Verf. für die Oesophagoskopie angegebenen Knieellenbogenanlage, wobei der Kopf des Kranken wesentlich tiefer als das Gesäss steht, wird bei Vordringen des Rohres gegen die Zwerchfellenge der Rumpf des Patienten allmählich so weit aufgerichtet, dass die Linie Kopf-Gesäss, die vorher steil nach aufwärts verlief, jetzt schräg nach abwärts läuft. Auf diese Weise kann S.

„während der Sprechstunde, ohne Assistenz, ohne jedes Narkotikum, ohne Morphium, ohne Kokain, ohne jedes andere Anästhetikum für Pharynx, für Oesophagus oder für Kardia die Kardia in ihrer gesamten Peripherie mit einem einzigen Blick sichten und unter Leitung des Auges Sonden durch die stenosierte Kardia durchführen“.

KOTZ.

II. Kritiken und Gesellschaftsberichte.

a) Société de laryngologie, d'otologie et de rhinologie de Paris.

Sitzung vom 10. Januar 1914.

Vorsitzender: M. Fournié.

(Archives internat. de laryngologie etc., Bd. 37, 1914, S. 538.)

M. Labernadie: Beitrag zur submukösen Septumresektion. (Remarques sur la résection sousmouqueuse de la cloison.)

Mit Recht hebt nach Ansicht des Ref. L. die grossen Vorteile der Operation in liegender Stellung gegenüber der sitzenden hervor: viel weniger üble Zufälle bei der Anästhesierung, keine Ermüdung des Kranken, da der Kopf solid aufliegt, viel sichereres Operieren. Als Nachteil wird angeführt das Abfliessen des Blutes in den Rachen, von einer guten Novokain-Adrenalinanästhesie muss man aber fast blutfreies Operationsgebiet verlangen, letzteres allein ermöglicht auch einzig ein genaues Arbeiten.

Sitzung vom 10. März 1914.

Vorsitzender: M. Fournié.

(Archives internat. de laryngologie etc., Bd. 37, 1914, S. 857.)

Reverchon: Spontaner Abgang einer Zahnprothese während der Oesophagoskopie. (Corps étranger de l'oesophage [pièce de prothèse avec deux corchets], désenclavé au moment de l'oesophagoscopie dans la position assise. Expulsion le troisième jour pour l'anus.)

Der Titel besagt alles.

André Castex: Otogener und rhinogener Tortikollis. (Tortikollis otogènes et rhinogènes.)

Verf. hat sowohl im Anschluss an Adenotomien, als bei Mittelohreiterung Tortikollis beobachtet und erklärt sich dessen Entstehung dadurch, dass es vom Nasenrachenraum oder vom Ohr aus zu einer entzündlichen Schwellung der Lymphdrüsen längs der Karotis komme. Um diese letztere dann nicht zu komprimieren, wurde spontan der Musc. sternocleido in passive Ruhestellung gesetzt.

Robert Foy: Der Wert von Respirationsübungen nach der Adenotomie. (De quelques exercices respiratoires à recommander après l'adénoidectomie.)

Die Adenotomie bezweckt die Entfernung eines Organes, das einerseits häufig die Eintrittspforte für Allgemeininfektionen bildet, andererseits zu funktioneller

Insuffizienz der nasalen und thorakalen Atmung führt. Häufig bringt uns der operative Eingriff in beiden Beziehungen vollen Erfolg, aber nicht immer. Es kann sich dann handeln um eine angeborene oder erworbene anatomische Insuffizienz der oberen Luftwege, oder um ein Versagen der Brustatmung, sei es infolge mangelhafter Entwicklung der Brustnarbe selbst, oder unzweckmässiger Atmung bei an und für sich gut ausgebildeten Brustorganen. Beide Uebelstände können behoben werden mittelst systematischer Uebungen — Erziehung zu richtigem Atmen, — welche den Masseuren, Turn- und Tanzlehrern zu überlassen Foy nicht für zweckmässig hält. Es ist nicht Gymnastik und alle möglichen sportlichen Betätigungen, die den Adenotomierten nottun, solche ermüden sie nur vorzeitig und nutzlos, sondern eine „tiefe, nasale Atmung".

Um dies zu erreichen, empfiehlt F., 2 Wochen nach Entfernung der Adenoide täglich Atemübungen von einer Viertelstunde Dauer, während 2 Monaten fortgesetzt, machen zu lassen, wobei namentlich auf folgendes zu achten ist: Der Operierte soll sich gewöhnen, durch die Nase anstatt durch den Mund zu atmen, zu welchem Zwecke wir unser Augenmerk auf Zunge und Gaumensegel zu richten haben. Die Zunge soll mit der Spitze an die unteren, mit dem Rücken an die oberen Schneidezähne angelegt werden, anstatt dass sie hinten im Schlund liegt, wie dies bei der Mundatmung der Fall ist. Durch bestimmte, im Original genau beschriebene Uebungen, soll eine erhöhte Beweglichkeit des atrophisch gewordenen Gaumensegels erstrebt werden. In ähnlicher Weise muss die Inaktivitätsatrophie der Nasenflügel behoben, müssen die dabei in Betracht kommenden Muskeln durch passende aktive und passive Uebungen wieder funktionsfähig gemacht werden. Erst wenn diese Vorbedingungen erfüllt sind — unbehinderte Nasenatmung und Ausschaltung der Mundatmung — ist durch passende Atemübungen die eigentliche Atmung — Brustatmung — zu fördern, zu welchem Zwecke auch wieder 5 Uebungen vorgeschrieben sind.

Interessant ist die Angabe, dass diese Atemerziehung nicht nur auf das Allgemeinbefinden der betreffenden Patienten einen offenkundigen Einfluss hat, sondern auch auf die Schädigungen sekundärer Natur, welche die Adenoide z. B. auf das Ohr ausgeübt, was sich der Vortragende dadurch erklärt, dass durch die erhöhte Beweglichkeit des weichen Gaumens günstigere trophische Verhältnisse in der Umgebung der Tube geschaffen werden.

In der Diskussion bestätigten Mahu und Labernadie die Erfahrungen von Foy.

Chevalier-Jackson (Pittsburg): Perorale Endoskopie und Chirurgie des Larynx. (Endoscopie perorale et chirurgie laryngéenne.) (Archives internat. de laryngologie etc., Bd. 37, 1914, S. 649.)

Von den Instrumenten muss verlangt werden, dass sie sich nicht verbiegen, andererseits aber auch nicht zu hart sind, um nicht zu brechen. Aus der grossen Zahl sehr guter Instrumente, die uns jetzt zur Verfügung stehen, handelt es sich darum, das geeignetste herauszufinden und sich dann damit einzuüben; nicht das Instrumentarium, sondern die Geschicklichkeit des Operateurs spielt die Hauptrolle, der beste Apparat für jeden Untersucher ist der, an welchen er sich

gewöhnt hat. Die Richtigkeit dieser Ansicht beweisen die guten Erfolge zumal in der Fremdkörpertherapie, welche von allen Seiten gemeldet werden, sei es nun unter Benutzung des Brünings'schen Instrumentariums oder des Panelektroskops von Kahler, sei es unter Anwendung der Stirnlampe (Kirstein, Clar), oder endlich der distalen Beleuchtung (sog. kalte Lampe), wie sie Autor von Anfang an sowohl bei der Untersuchung der Luft-, wie der Speisewege verwendet hat.

Es folgt die ausführliche Beschreibung des eigenen Instrumentariums, wobei die gegen die distale Beleuchtung gemachten Einwände als rein theoretische zurückgewiesen werden. Praktisch tritt eine Verdunkelung des Gesichtsfeldes nie ein infolge Beschmutzung der Lampe durch Schleim oder Blut. Alle, welche Gelegenheit hatten, direkte Röhrenuntersuchungen in der Klinik des Verfassers zu sehen, müssen zugeben, dass Fälle, wo ein Entfernen des Rohres zwecks Reinigung und Wiedereinführen nötig war, äusserst selten sind, nur ganz ausnahmsweise, bei starker Sekretion, einmal vorkommen, wo auch bei nicht distaler Beleuchtung wiederholte Rohreinführung nötig wird.

Für die Laryngoskopie verwendet Chevalier-Jackson sein Larynxspekulum in 2 Grössen (für Erwachsene und Kinder), das jetzt in Gebrauch befindliche Modell entspricht völlig dem schon 1903 beschriebenen, einzig wurde jenes mit einem soliden, dem Führungsrohr parallel verlaufenden Handgriff versehen. Für die Bronchoskopie benutzt Verfasser 4 Einführrohre verschiedenen Kalibers (4, 5, 7 und 9 mm), für die Oesophagoskopie starre Rohre von 7 mm × 45 cm für Kinder und 10 mm × 53 cm für Erwachsene, ebenfalls mit distaler Innenbeleuchtung. Die Einführung erfolgt immer unter Augenkontrolle, nie mit dem Mandrin. Ausgezeichnete Dienste leistet sowohl bei Fremdkörpern als Stenosen im Hypopharynx und obersten Oesophagusabschnitt das Oesophagusspekulum, dessen Konstruktion ganz ähnlich dem Larynxspekulum ist. Zur Speisung der Lampe gibt Verf. der einfachen, transportablen Trockenbatterie den Vorzug vor allen Anschlussapparaten, ebenso wie er die gewöhnliche Exspirationsspritze mit Doppelventil allen andern komplizierten Saugapparaten vorzieht.

Fortsetzung bis jetzt noch nicht erschienen.

Gradenigo: Trockeninhalation nach dem Verfahren Steffannini-Gradenigo. (Sur les pulvérisations sèches obtenues par le procédé Stefannini-Gradenigo.)

(Archives internat. de laryngologie etc. Bd. 37, S. 671, 1914.

Der Apparat von Stefannini-Gradenigo arbeitet mit komprimierter Luft und liefert nach Belieben einen absolut trocknen Pulverstaub in Form allerfeinster Kristalle oder Salznebel, bestehend aus feinsten Tröpfchen. Unter dem Kontakt der feinen Kristalle wird die Sekretion der Schleimhaut stärker, der Pulverstaub wirkt als Stimulans. Das Resorptionsvermögen der Schleimhaut, namentlich der tieferen Luftwege, ist ein ganz gewaltiges (grosse Oberfläche, reichliche Vaskularisation, dünne Gefässwände), es kann nicht nur konkurrieren mit derjenigen des Verdauungskanals und der subkutanen Absorption, sondern übertrifft diese

z. B. für Kalziumsalze um ein Bedeutendes. Da nun der Apparat die Verwendung sowohl trocknen Materials, als auch jeglicher Lösung (kalt und warm) gestattet, so ist die Anwendungsweise natürlich sehr mannigfaltig (Jod-, Hg-, Salizylverbindungen, Kalziumsalze, Schwefelwasser, balsamische Oele usw.). Sehr gute Erfolge erzielte Verf. mit der Quelle von Salsomaggiore, welches Kochsalz, Jod und Lithium enthält, bei subakuten und chronischen Katarrhen der Luftwege, bei den Katarrhen skrophulöser Kinder, atrophischen Katarrhen der oberen Luftwege (Ozaena inbegriffen), bei Nachbehandlung Adenotomierter, zumal kombiniert mit Atemübungen, ferner bei den Rhinopharyngitiden der Sänger und Redner. Chirurgische Affektionen (Adenoide, Hypertrophien der Muscheln, Septumdeviationen, Tumoren der tieferen Luftwege usw.) aber auf diese Weise konservativ behandeln zu wollen, zeugt von mangelndem ärztlichem Verständnis und ist ein Kunstfehler.

Die Anwendung von Kalziumverbindungen hat sich bewährt einesteils wegen ihrer antispasmodischen Eigenschaften (bei Tetanus, Spasmophilie, Epilepsie, Asthma, Heuschnupfen), andernteils aber auch wegen ihrer hämostatischen Wirkung (Hämophilie, Purpura, profuse Blutungen), sowie bei Störungen der inneren Sekretion (Hyperthyreoidismus, Osteomalazie, Rachitis) und Tuberkulose.

Castellani (Mailand): Beitrag zum Studium der Fremdkörper der Luftwege. (Contribution à l'étude des corps étrangers des voies aériennes.)

(Archives internat. de laryngologie etc., Bd. 37, S. 749, 1914.)

Bericht über 2 Fremdkörperfälle, deren erster, eine im Sinus piriformis eingespiesste Stecknadel, indirekt entfernt wurde und glatt in Heilung überging, während der zweite letal endigte.

Bei einem 9 Monate alten Säugling, der wegen hochgradiger Erstickungserscheinungen und Fremdkörperverdachts von verschiedenen Aerzten digital und instrumental (blind) untersucht worden war, ergab das Röntgenbild den Fremdkörper — ein Kleiderschliesshäkchen — in der Trachea direkt hinter dem Manubrium sterni. Nach erfolglosem Versuch einer oberen Tracheoskopie wurde die tiefe Tracheotomie gemacht, wobei bei dem Eröffnen der Luftröhre das völlige Fehlen des Luftgeräusches auffiel, trotzdem das Kind deutlich durch den Mund ein- und ausatmete und momentan gar keine Dyspnoe zeigte. Ein Fremdkörper wird beim Absuchen der Trachea und der Bronchien von der Tracheotomiewunde aus nicht gefunden, sondern nur eine Schwellung der Schleimhaut und eine breite Ekchymose an der Hinterwand. Exitus am folgenden Tage unter den Erscheinungen einer Pneumonie. Verf. erklärt sich den merkwürdigen Befund dahin, dass durch die verschiedenen Manipulationen (z. T. mit Instrumenten) der Fremdkörper aus dem Larynx in die Trachea gestossen worden sei und von dort die Hinterwand durchbohrt, in den Oesophagus gelangt und daraus eine Kommunikation zwischen Luft- und Speisewegen resultiert sei, durch welche dann die Atmung erfolgte.

(Eine Sektion, welche die Richtigkeit dieser Annahme hätte beweisen können, erfolgte leider nicht, der Fall scheint aber neuerdings das Gefährliche und nicht mehr Zeitgemässe des Blindoperierens zu demonstrieren. Ref.)

Schlittler.

b) Oto-Laryngologischer Verein zu Kristiania.

Sitzung vom 3. Oktober 1916.

Vorsitzender: Uchermann.
Schriftführer: Galtung.

Leegaard besprach einen Fall von retropharyngealem Tumor aus Hypophysengewebe bestehend.

Leegaard besprach zwei Fälle von otogener suppurativer Meningitis. Der eine hatte einen letalen Ausgang. In dem andern wurde der Patient geheilt entlassen.

Leegaard stellte einen Patienten mit geheilter Mittelohrtuberkulose vor.

Uchermann besprach einen Fall, der einen Fremdkörper (einen etwa 2,5 cm langen Bleistift) im Kehlkopf eines dreijährigen Knaben betraf, der in dem Krankenhaus einer anderen Stadt nach einer Laryngotomie entfernt worden war. Nach der Entfernung der Kanüle stellten sich aber Stenosensymptome ein, weshalb bei der Aufnahme hierselbst (15. 7.) nochmals die Laryngotomie in der alten Narbe ausgeführt wurde. Auf der Unterfläche der Glottis vorn zeigte sich jedoch eine Verdickung, die möglicherweise der Kanüle zuzuschreiben war. Man schritt deshalb zur oberen Tracheotomie und verlegte die Kanüle nach unterhalb des Ringknorpels. Da in der Stenose aber keine Veränderung eintrat, wurde die Spaltung des Arkus in der Mittellinie mit der darauf folgenden Bolzung der Glottis (Uchermann's Methode) vorgenommen. Das Ergebnis wird später zur Mitteilung kommen.

Uchermann besprach den Fall eines retroaurikularen Abszesses eines zweijährigen Knaben, hervorgerufen durch einen Fremdkörper (Blumenstäbchen), der durch die Mundhöhle nach hinten gedrungen war und einen submastoidalen Drüsenabszess mit dem Durchbruch zum Gehörgang und der etwa pfenniggrossen Blosslegung des Warzenfortsatzes erzeugt hatte. Keine Befunde im Mittelohr.

Uchermann kam zuletzt auf den vor 3 Jahren vorgeführten Knaben zurück, bei dem die direkte Transfusion zur Anwendung gekommen war. Nach nunmehr $1^1/_2$jährigem Aufenthalt in der Kinderabteilung des Reichshospitals wurde er nach Haus entlassen. Er ist in guter Verfassung, das Blut zeigt mikroskopisch normale Verhältnisse, doch treten ab und zu noch Petechien in der Haut auf.

Sitzung vom 7. Dezember 1916.

Vorsitzender: Uchermann.
Schriftführer: Galtung.

Uchermann stellte 3 Fälle von Stirnhöhlenleiden vor, die Abweichungen von dem gewöhnlichen Verlauf erkennen liessen.

1. Mucocele sinus frontalis. 20jähriger Mann. 8 Jahre alt, erhielt er einen Schlag über das rechte Auge. Hier hatte er später bei den sehr häufigen Erkältungen neuralgische Schmerzen. Wurde wegen Neuralgie und Neurasthenie behandelt. In der Nase nichts zu finden, keine Erweiterung der Stirnhöhle, keine Empfindlichkeit. Radikaloperation. Grosse Stirnhöhle voller Schleim, geschwollene Schleimhaut, in den Ethmoidalzellen keine Befunde.

2. Sinusitis frontalis chronica supp. 57jähriger Mann. Die Krankheit begann vor 6 Monaten mit einer Schwellung um das rechte Auge herum. Radikaloperation. Knackmandelgrosse Stirnhöhle mit glatter, dünner Schleimhaut, keine Granulationen, stinkender Eiter. Die untere Höhlenwand ist morsch, zeigt Durchbruch zur Orbitalhöhle. Die Oeffnung zum Ductus nasofrontalis liegt 2 cm nach hinten, ist eng.

3. Sinusitis frontalis acuta supp. Aufnahme am 15. 11. 16. 3. 10. nach einer Erkältung Fieber und Kopfschmerz. 5. 10. Schwellung der Stirn über der rechten Augenbraue. Die Schwellung verbreitete sich allmählich bis auf das linke Augenlid. Die Inzision hier ergab Eiter. Radikaloperation. Die rechte Stirnhöhle nur 1 cm tief bei einer Höhe und Tiefe von $2^1/_2$ cm, ist von Granulationen erfüllt, kein Eiter. Die ganze vordere Wand fehlt (natürlich Kuhnt's Operation). Die Granulationen verbreiteten sich subkutan im Umfang eines Zweimarkstücks.

Leegaard stellte eine Patientin vor, die wegen akuter Sinusitis frontalis mit starker Hervortreibung des Augapfels operiert war.

Leegaard besprach einen 14jährigen Knaben, der wegen akuter Mastoiditis mit Sinusthrombose und Meningitis operiert (Jugularisunterbindung) und geheilt entlassen war.

Leegaard besprach weiter eine 13jährige Patientin, operiert wegen akuter Mastoiditis, perisinuösen Abszesses, circumskripter Sinusphlebitis. Ausserordentlich oberflächliche Lage des Sinus (bläuliche Durchschimmerung). Berstung der Sinuswand an der phlebitisch veränderten Stelle durch die Erschütterung eines Meisselschlags.

Galtung.

III. Briefkasten.

Die Kriegstagung des Vereins Deutscher Laryngologen ist verschoben worden.

Personalnachricht.

Prof. Dr. Wilhelm Brünings (Jena) hat einen Ruf nach Greifswald angenommen.

Für die Redaktion verantwortlich Prof. Dr. G. Finder, Charlottenburg, Augsburger Str. 38.
Druck von L. Schumacher, Berlin N. 4.

Internationales Centralblatt

für

Laryngologie, Rhinologie

und verwandte Wissenschaften.

Jahrgang XXXIII. Berlin, Juni. 1917. No. 6.

I. Referate.

a) Allgemeines, obere Luftwege.

1) **S. Pusateri. Die Papillome auf dem Gebiete der Oto - Rhino - Laryngologie. (I papillomi nel campo della oto-rino-laringologia.) Vorläufige Mitteilung.** *Arch. ital. di otologia. II. 1915.*

Verf. hat bei mikroskopischer Untersuchung von Papillomen an den Gefässen, dem bindegewebigen Struma und dem Epithel Veränderungen gefunden, die ihm die regressiven Vorgänge und das spontane Verschwinden dieser Neubildungen zu erklären scheinen. Ferner hat er gefunden, dass bei nicht operierten Fällen, wenn ganze Papillen oder Teile von ihnen infolge von hämorrhagischen Vorgängen zugrunde gegangen waren, sich grosse Teile wohlerhaltenen Basalepithels eliminiert hatten; ebenso fand er bei Rezidiven nach Operationen Epithelschollen von der Basalschicht in produktiver Aktivität inmitten des neugebildeten Bindegewebes. Verf. meint, dass diese Befunde für die Erklärung der Propagation von Papillomen in der Nähe des ersten Sitzes sowie der Reproduktion nach Operationen von Bedeutung seien.

FINDER.

2) **E. Ullmann** (Wien). **Fraktur des Zahnfortsatzes des Epistropheus.** *Wiener med. Wochenschr. No. 3. 1917.*

Das Röntgenbild zeigt die Fraktur und eine Luxation nach vorne. Geringe Schmerzen, Kopf wird steif gehalten. Die Fraktur kam durch Fall aus mehreren Metern Höhe zustande.

HANSZEL.

3) **A. Haggström. Kriegserfahrungen auf dem Gebiete der Oto-Laryngologie. (Nagot om erfarenheterna fran det pagaener kriget pa otolaryngologiens omrade.)** *Allmänna svenska läkartidningen. No. 10. 1917.*

Verf. gibt hier einen sehr guten Bericht über die otolaryngologische Kriegsliteratur bis zum November 1916. Aus dem Inhalt des Berichts geht hervor, dass die Häufigkeit der hierher gehörenden Schädigungen dieses Krieges und speziell des Stellungskrieges besonders gross ist, dass diese Schädigungen sehr oft von vitaler Bedeutung sind und nicht selten dauernde Invalidität mit sich bringen und dass die sehr oft überraschenden guten Heilungserfolge, die auch in den schwersten

(Dir. Seifert) seit dem 1. Dezember 1905 zur Beobachtung gelangt sind. Einer der Fälle kam im Schwindelanfall ad exitum. Im Anschluss daran gibt Verf. eine sehr ausführliche und lesenswerte Studie über die Krankheit, besonders über die zahlreichen von den verschiedenen Autoren zu ihrer Erklärung angeführten Theorien. Aus einer tabellarischen Uebersicht, die Verf. über die in der Literatur verzeichneten und seine eigenen Fälle gibt, scheint hervorzugehen, dass die Affektion der oberen und unteren Luftwege — nicht nur Bronchitis — eines der gravierendsten Momente zu sein scheint. „Da wir diese Affektion ausser bei Erkältungsfällen als regelrechte Folgeerscheinung von Alkohol- und Tabakmissbrauch kennen, und die letzteren beiden mit der Gicht immer prädisponierend für Arteriosklerose wirken, so ist wohl nicht mit Unrecht der Hauptreiz zum Icterus laryngis hiermit erklärt“. FINDER.

55) **Frank M. Adams** (Providence, R. I.). **Larynxparalyse bei Tabes. (Laryngeal paralysis in tabes.)** *Providence med. journ. Mai 1916.*

Nach Besprechung der motorischen Neurosen im allgemeinen gibt Verf. eine Uebersicht der Frage bei Tabes nebst Bericht eines Falles. FREUDENTHAL.

56) **Gerber** (Königsberg). **Beiträge zur Kenntnis der Kehlkopftuberkulose.** *Med. Klinik. No. 11. S. 320. 1917.*

Die histologischen Untersuchungen stellen fest, dass der bekannten, unheilvollen, starren und rigiden Schwellung der Epiglottis bei der Kehlkopftuberkulose meist keine Entzündung des Knorpels und der Knorpelhaut zugrunde liegt, daher die Bezeichnung „Perichondritis“ unzulässig ist. SEIFERT.

57) **Kahler** (Freiburg). **Zur operativen Behandlung des Larynx- und Pharynxkarzinoms.** *Med. Klinik. No. 6. S. 167. 1917.*

In beiden Fällen Operation nach Gluck. Eine Kombination der Strahlen und chirurgischen Behandlung ist nur für Fälle mit Verjauchung des Karzinoms zur Reinigung der Wunde angezeigt. SEIFERT.

58) **Bérard, Sargnon, Bessière** (Lyon). **Beitrag zum Studium der Laryngektomie. Historisches, Indikation, Technik und Resultate. (Contribution à l'étude de la laryngectomie. Historique, indications, technique et résultats.)** *Archives internat. de laryng., d'otol. etc. Bd. 37. S. 1. 1914.*

Die Geschichte der Laryngektomie zeigt 5 Perioden. Die erste beginnt mit dem Jahre 1829, da Albers-Bonn seine ersten experimentellen Versuche an Hunden machte, und dauert bis 1881. Die erste Laryngektomie beim Menschen führte Watson aus (1866) mit negativem Erfolg, die erste erfolgreiche Operation Billroth (1873). — Die 2. Periode (1881—1884) ist charakterisiert durch zahlreiche mehr oder weniger glückliche klinische Versuche, die grosse Mortalität bei bei der totalen Laryngektomie bedingt die Rückkehr zur partiellen, deren erste ebenfalls Billroth ausgeführt hat (1878). — In der 3. Periode (1884 bis 1890) bewirkt die Erkrankung Kaiser Friedrichs, zumal in Deutschland, eine starke Zunahme der Operation, rege Diskussionen, zahlreiche Publikationen. —

4. Periode (1890—1900), weitere Entwicklung der Laryngektomie (besonders der einzeitigen Operationsmethode) durch Périer und Moure in Frankreich, Bardenheuer in Deutschland. — Die letzte (5.) Periode ist gekennzeichnet durch die Häufigkeit der Operation (sowohl der ein- wie zweizeitigen Methode) und den weiteren sorgfältigen Ausbau nicht nur der Operationstechnik selbst, sondern auch der damit in innigster Verbindung stehenden Fragen, wie Anästhesie und künstlicher Kehlkopf.

Aus den sehr eingehenden Kapiteln über Diagnose, Indikation zur Operation, Operationsverfahren, Technik, Resultate möge folgendes Erwähnung finden:

Zur Sicherung der Differentialdiagnose zwischen maligner Neubildung einerseits, benignem Neoplasma, Tuberkulose, Lues usw. andrerseits, dient vor allem die Probeexzision. Ein histologischer Befund sollte stets erhoben werden, bevor wir dem Patienten eine lebensgefährliche Operation zumuten. Oft fällt es auch dem geübtesten Auge schwer, die Ausdehnung des Prozesses zu beurteilen, leichter kann dies schon geschehen bei bestehender Tracheotomiewunde (retrograde Laryngoskopie). Bei Sitz des Tumors an der Hinterwand kann eine sehr vorsichtig ausgeführte Oesophagoskopie oft weitgehenden Aufschluss über Ausdehnung und Operationsmöglichkeit geben.

Die hauptsächlichste Indikation zur Laryngektomie bildet das Karzinom, seltener das Sarkom, nur ganz ausnahmsweise kann diesen Tumoren gegenüber eine endolaryngeale Ablatio oder eine Laryngofissur mit teilweiser Resektion in Frage kommen, z. B. bei ganz circumskriptem Tumor am Stimmband oder der Epiglottis; die Erfolge sind aber im allgemeinen schlechte. Günstige Fälle für die Laryngektomie bilden die inneren Karzinome, selbst wenn sie bilateral sind, die äusseren machen häufig eine Pharynx- und Oesophagusresektion notwendig. Kontraindikation für die Laryngektomie bilden schlechtes Allgemeinbefinden (Tuberkulose, Diabetes, vorgeschrittene Arteriosklerose, Herzfehler, Nierenleiden), ferner ausgedehnte, zumal beiderseitige Drüsenschwellung. Bei Stenosen infolge benigner Tumoren, chronischer Entzündungen, Narbenbildungen, Traumen, Lähmungen kommt man fast ausnahmslos mit atypischer Laryngektomie zum Ziel — Hemilaryngektomie, partielle Resektionen der Knorpel, der Stimmbänder, einfache Laryngofissur oder Laryngostomie. Selbst bei Sklerom und Lepra und dadurch bedingten Stenosebildungen war die totale Laryngektomie bis anhin in keinem Falle nötig und genügten genannte Teilverfahren mit Dilatationsbehandlung. Ebenso sind grössere operative Eingriffe am Larynx bei tertiärer Lues selten indiziert, einzig Abszess- und Sequesterbildung infolge Perichondritis kann Laryngofissur nötig machen. Hingegen ist wiederholt wegen Tuberkulose die Totalexstirpation des Kehlkopfes mit Erfolg ausgeführt worden (Gluck), ebenso bei Lupus (Rydygier). Verff. selbst halten dafür, dass nur in ganz speziellen Fällen von Larynxtuberkulose ein grösserer operativer Eingriff in Betracht kommt, meistens ein guter Erfolg mit der üblichen konservativen Behandlung — Allgemeinbehandlung, Kauterisation — zu erreichen ist. Von den eigentlichen benignen Tumoren ist es das Enchondrom und das Papillom, die Veranlassung zur Laryngofissur, seltener zur Totalexstirpation geben können.

Verff. operieren in halbsitzender Stellung mit leicht zurückgeneigtem Kopf, peinliche Blutstillung vor Eröffnen der Luftwege, sozusagen ausschliesslich Lokalanästhesie (Schleich'sches Novokain 1 pCt.) kombiniert mit 1—2 cg Morph. oder Pantopon subkutan. Nur ausnahmsweise, z. B. bei Drüsenexstirpation einige Züge Chloroform. Sehr wichtig ist die systematische Desinfektion der Mundhöhle und der Nase, sie soll während einiger Tage, der Operation vorausgehend, gepflegt werden. Als Operationsverfahren bei malignen Tumoren kommen von partiellen Ablationen: Pharyngotomie, Hemilaryngektomie nur in Betracht bei nicht ausgedehnten Prozessen des Larynxeinganges oder der Stimmbänder; welches spezielle Vorgehen — Pharyngotomia suprahyoidea transversalis, Pharyngotomia transhyoidea verticalis, Pharyngotomia infrahyoidea transversalis eventuell kombiniert mit Thyreotomie — angezeigt ist, entscheidet Lokatisation und Ausdehnung des Tumors. Von den verschiedenen Operationsverfahren der Hemilaryngektomie ist wohl das beste dasjenige von Gluck (zweizeitig).

Es folgt die Beschreibung der verschiedenen Methoden der totalen Laryngektomie, als deren beste Verff. ebenfalls jene von Gluck, sowie diejenige von Perin erachten, während sie von den zweizeitigen Verfahren die Methode von Le Bec, modifiziert von Botey, bevorzugen, jedoch mit tiefer Tracheotomie und Transversalschnitt. Als weitere Verfahren werden ausführlich geschildert das nach Sébileau-Lombard, Durand, Criele, Hérard und Sargnon. Ausdrücklich wird betont, dass die allgemeine Tendenz mit Recht dahingeht, einzeitig zu operieren, wie es Gluck mit so ausgezeichnetem Erfolge sogar bei der Pharyngo-Laryngektomie uns zeige.

Bei der operativen Behandlung traumatischer, entzündlicher und narbiger Stenosen, ferner bei Sequesterbildung und Stenosen bedingt durch Lähmungen, ebenso bei gutartigen Tumoren kommen mit Berechtigung die atypischen, konservativen Operationsverfahren in Betracht; ist es doch von allergrösster Wichtigkeit, vom Kehlkopfskelett möglichst viel zu erhalten. Die einfache Laryngofissur, oft auch die Thyreotomie führen zum gewünschten Erfolg, ebenso segmentäre Resektionen des Larynx oder der Trachea, Laryngostomie mit Knorpelresektion oder partielle submuköse Resektion des Larynx (submuköse Arytänoidektomie mit Ventrikelkurettage nach Ivanoff, Toubert und Sargnon).

Als sehr wichtig für einen guten Operationserfolg betrachten Verff. das Operieren unter Lokalanästhesie, wodurch Synkope und Kollaps, ebenso Aspiration von Blut und Schleim vermieden wird, genaueste Blutstillung, um Nachblutungen zu verhüten, peinlichste Asepsis auch bei der Nachbehandlung, Sondenernährung während 3 Tagen. Ebenso ist nicht unwichtig frühzeitiges Aufstehenlassen des Operierten (am 2. oder spätestens am 3. Tag) und psychische Beeinflussung, seelische Anregung; sind doch Fälle von Selbstmord Operierter bekannt.

Den Schluss der Arbeit bildet eine Besprechung der Prothesen, der Operationsresultate speziell von Gluck und eine Kasuistik eigener Beobachtungen, 4 Fälle von totaler Laryngektomie (2 Todesfälle durch Nachblutung), 4 Fälle von Pharyngo-Laryngektomie (1 Todesfall infolge Verblutung aus der Vena jugul. int.

am 14. Tage post op.) und 1 Fall von submuköser Resektion der Aryknorpel mit Ventrikelkurettage und Laryngostomie. SCHLITTLER.

59) **K. Menzel** (Wien, z. Z. Mostar). **Totalexstirpation des Larynx.** *Der Militärarzt. 50. Jahrg. S. 468.*

Wegen Karzinoms führte Verf. bei einem Manne eine Totalexstirpation des Larynx nach Gluck aus. Jetzt, 5 Wochen post operationem, kann sich der Patient ganz vernehmlich verständigen, die Stimme ist zwar rauh und monoton, aber tragfähig. HANSZEL.

e II) Stimme und Sprache.

60) **G. Liébault. Aphonie bei Kriegsteilnehmern.** *Rev. de laryng. d'otol. etc. 31. Oktober 1916.*

Alle Patienten Verf.'s führten ihr Kehlkopfleiden zurück auf den Aufenthalt in den Schützengräben, wo sie unter Anstrengungen, Nässe und Kälte zu leiden hatten. Die Affektion begann mit Bronchitis und Laryngitis und allmählich stellte sich völliger Stimmverlust ein. Sehr häufig sind die Fälle suspekt für Tuberkulose. Bei einigen dieser Fälle ergibt die Spiegeluntersuchung eine einfache Adduktorenparese; hier handelt es sich um reine Aphonie, die auf die gewöhnliche Art behandelt wird. In anderen Fällen ist das Kehlkopfbild so, dass der Verdacht auf beginnende Tuberkulose naheliegt. Auf den ersten Blick erscheint die Regio inter-arytaenoidea verdickt, die Taschenbänder geschwollen; jedoch ergibt sich, dass es sich nicht nur um Infiltration, sondern um Reizzustände der Schleimhaut handelt. Fordert man den Patienten auf, zu phonieren, so wird das ganze Vestibulum laryngis zusammengepresst, so dass man die Stimmbänder nicht sehen kann. Bekommt man sie zu Gesicht, so sind sie weiss, oft etwas gerötet, aber stets frei von tuberkulösen Erscheinungen. Oft tragen der Allgemeinzustand des Patienten und der Lungenbefund zu dem Verdacht auf Tuberkulose bei. Das Fehlen von Bazillen und die genaue Untersuchung des Larynx führen auf die richtige Diagnose. Durch geeignete Behandlung sind die Patienten gewöhnlich in ein paar Wochen dienstfähig zu machen. FINDER.

61) **E. Stangenberg. Kriegsschädigungen der Stimm- und Sprachorgane. (Om krigskador a röst- och talorganen.)** *Nordisk Tidskrift för oto-rhino-laryng. Bd. 1. No. 2/4.*

Verf. gibt einen kurzen Bericht über das, was er auf diesem Gebiete während eines 3wöchigen Besuches bei Prof. H. Gutzmann in Berlin gesehen und gelernt hat. Die verschiedenen Gruppen von Stimm- und Sprachstörungen im Kriege sind durch gute Krankengeschichten repräsentiert, von denen viele noch nicht publiziert waren. (Autoreferat.)

62) **O. Muck. Beitrag zur Symptomatologie und Therapie der funktionellen Stimmstörungen im Kriege.** *Zeitschr. f. Ohrenheilk. Bd. 74. H. 3. S. 139.*

M. teilt weitere Erfahrungen mit seinem Kugelverfahren mit (siehe dieses Zentralblatt, März 1917, Ref. No. 55, 56, 57). Zunächst 6 Fälle von „psychogenem



Mutismus (mit latenter Adduktorenlähmung) verbunden mit einseitiger bzw. doppelseitiger funktioneller Taubheit". Die Euphorie nach Wiedererlangung der Stimme wurde benutzt zur suggestiven Beseitigung der Taubheit. Nötig ist die Erhaltung der Vorstellung des „Hä"intonierens. Die Stimme wurde tönend. Stottern trat vorübergehend auf. Ferner 6 Fälle von „Adduktorenparese des Kehlkopfes mit sekundärem Krampf der Kopf-, Hals- und Rumpfmuskulatur", dabei Taschenlippenschluss beim Sprechversuch, also spastische Aphonien, Heilung; dann 2 Fälle von „Aphonia paradoxa mit normaler Stimmbandaktion", aber ohne Stimme. Keine Heilung. Bei einem Fall gelang der reflektorische Schrei, nicht aber die bewusste Stimmgebung: Akinesia amnestica phonopoetica. Dagegen wurden 5 Fälle von Adduktorenparesen geheilt, bisweilen mit vorübergehendem Stottern, einer mit hysterischer Torticollis. Ein Fall von Simulation ist nicht geheilt, da er nicht heilen wollte. Ein Fall von Dysphonia spastica mit perverser Aktion der Atemmuskulatur wurde durch Uebungen geheilt, ein Fall von Aphonie wechselnd mit Falsettstimme, durch Tieferdrücken des Kehlkopfes.

NADOLECZNY.

f) Schilddrüse.

63) **Julius Wulff. Ueber Struma maligna.** *Diss. Freiburg 1916.*

4 Fälle von Sarkom, 1 Plattenepithelkrebs, 4 Adenokarzinome, 2 Papillome (Langhans), 3 Karzinome, 1 metastasierende Kolloidstruma, 3 Mischgeschwülste und eine Reihe anderer maligner Tumoren der Schilddrüse, bei denen die Operation nicht mehr vorgenommen werden konnte.

Die Fälle entstammen der Freiburger chirurgischen Klinik. DREYFUSS.

64) **William H. Good** (Philadelphia, Pa.). **Beobachtungen mit der Thyreoidinbehandlung. (Observations on thyreoid therapy.)** *Pennsylvania med. journ. Juni 1916.*

Nirgends herrscht ein solches Chaos, wie in der Organotherapie des Basedow. Verschiedene im Handel käufliche Tabletten enthalten die denkbar verschiedensten Mengen des Extraktes. Leider gibt Verf. keinen eingehenden Rat, diesem Uebel abzuhelfen.

Bei einem vorgeschrittenen Falle von Myxödem gab er innerhalb von 4 Tagen insgesamt 0,3 des Thyreoidextraktes. Die Wirkung war fast letal, aber die Symptome besserten sich durch diese Behandlung bedeutend. Die Anfangsdose sollte stets klein sein. FREUDENTHAL.

65) **Walko** (Prag). **Ueber Hyperthyreoidismus und akute Basedow'sche Krankheit nach typhöser Schilddrüsenentzündung.** *Med. Klinik. No. 13. 1917.*

Bei Typhus abdominalis konnte Verf. 24 Fälle, bei Paratyphus B 12 Fälle, bei Paratyphus A 2 Fälle, bei Ruhr 1 Fall von Entzündung der Schilddrüse beobachten, die meist erst längere Zeit nach Ablauf der betreffenden Infektionskrankheit auftraten. In 25 pCt. der Fälle trat Ausgang in Eiterung mit Abszessbildung bis zu Apfelgrösse ein. In 21 von 39 Fällen stellten sich vorwiegend bei den diffusen,

nicht eiterigen Thyreoiditiden und Strumitiden neben den lokalen Beschwerden auch thyreotoxische Erscheinungen in verschiedener Weise und Stärke bis zu einem der Basedow'schen Krankheit gleichen oder verwandten Symptomenkomplex ein.

SEIFERT.

66) **A. Weinert** (Metz). **Beitrag zur Kenntnis der Spätfolgen nach Lungenschuss.** *Münchener med. Wochenschr. No. 20. 1916. Feldärztl. Beil. S. 727.*

Oesophagus-Aortenperforation beim „Degenschlucken". Beschreibung und Abbildung des Obduktionsbefundes. Der Fall bietet besonderes Interesse, weil er zeigt, wie gefährlich bei Patienten, die einen Thoraxschuss durchgemacht haben, wegen der hierdurch entstandenen Verlagerungen der Organe das Einführen von starren Gegenständen (Oesophagoskop, Sonden usw.!) sein kann.

KOTZ.

g) Oesophagus.

67) **Ribbert. Fistelförmiger Kanal zwischen oberem Teil des Oesophagus und Kehlkopf.** Niederrhein. Ges. f. Natur- u. Heilkd. (Med. Abt.), Bonn, Sitzung v. 15. Mai 1916. *Deutsche med. Wochenschr. No. 39. S. 1212. 1916.*

4jähriges Kind. Der Eingang zum Oesophagus sieht aus wie ein Traktionsdivertikel. Der Kehlkopf ist eng, ohne Stimmbänder, glatt ausgekleidet. Das Kind hatte von Geburt an Dyspnoe.

R. HOFFMANN.

68) **Einhorn** (New York). **Eine Aspirationsbougie für den Oesophagus und Magen.** *Korresp.-Blatt f. Schweizer Aerzte. No. 4. 1917.*

Bei Verdacht auf Verengung der Speiseröhre, wo der starre Magenschlauch nicht vertragen wird und Flüssigkeit aus dem Magen oder Sekret aus der Stenose zur Untersuchung erwünscht wäre, wird eine hohle Bougie mit reichlich durchbohrter Olive vorgeschlagen. Dieselbe wird mit einem Mandrin eingeführt und ist am oberen Ende durch einen Stift verschliessbar, damit der Inhalt nach der Aspiration nicht verloren gehe.

JONQUIÈRE.

69) **Walter Willutzki. Ueber 2 Fälle von Kardiospasmus mit Dilatation nebst Zusammenstellung und Sichtung der seit dem Jahre 1911 erschienenen Literatur dieses Themas.** *Diss. Berlin 1916.*

Der erste Fall kam nach Gastrostomie zur Sektion, aber trotzdem blieb sein ätiologischer Konnex unaufgeklärt.

DREYFUSS.

70) **Sternberg** (Berlin). **Die Kardioskopie.** *Münchener med. Wochenschr. No. 11. S. 383. 1916.*

Aus der vom Verf. für die Oesophagoskopie angegebenen Knieellenbogenanlage, wobei der Kopf des Kranken wesentlich tiefer als das Gesäss steht, wird bei Vordringen des Rohres gegen die Zwerchfellenge der Rumpf des Patienten allmählich so weit aufgerichtet, dass die Linie Kopf-Gesäss, die vorher steil nach aufwärts verlief, jetzt schräg nach abwärts läuft. Auf diese Weise kann S.

„während der Sprechstunde, ohne Assistenz, ohne jedes Narkotikum, ohne Morphium, ohne Kokain, ohne jedes andere Anästhetikum für Pharynx, für Oesophagus oder für Kardia die Kardia in ihrer gesamten Peripherie mit einem einzigen Blick sichten und unter Leitung des Auges Sonden durch die stenosierte Kardia durchführen".

KOTZ.

II. Kritiken und Gesellschaftsberichte.

a) Société de laryngologie, d'otologie et de rhinologie de Paris.

Sitzung vom 10. Januar 1914.

Vorsitzender: M. Fournié.

(Archives internat. de laryngologie etc., Bd. 37, 1914, S. 538.)

M. Labernadie: Beitrag zur submukösen Septumresektion. (Remarques sur la résection sousmouqueuse de la cloison.)

Mit Recht hebt nach Ansicht des Ref. L. die grossen Vorteile der Operation in liegender Stellung gegenüber der sitzenden hervor: viel weniger üble Zufälle bei der Anästhesierung, keine Ermüdung des Kranken, da der Kopf solid aufliegt, viel sichereres Operieren. Als Nachteil wird angeführt das Abfliessen des Blutes in den Rachen, von einer guten Novokain-Adrenalinanästhesie muss man aber fast blutfreies Operationsgebiet verlangen, letzteres allein ermöglicht auch einzig ein genaues Arbeiten.

Sitzung vom 10. März 1914.

Vorsitzender: M. Fournié.

(Archives internat. de laryngologie etc., Bd. 37, 1914, S. 857.)

Reverchon: Spontaner Abgang einer Zahnprothese während der Oesophagoskopie. (Corps étranger de l'oesophage [pièce de prothèse avec deux corchets], désenclavé au moment de l'oesophagoscopie dans la position assise. Expulsion le troisième jour pour l'anus.)

Der Titel besagt alles.

André Castex: Otogener und rhinogener Tortikollis. (Tortikollis otogènes et rhinogènes.)

Verf. hat sowohl im Anschluss an Adenotomien, als bei Mittelohreiterung Tortikollis beobachtet und erklärt sich dessen Entstehung dadurch, dass es vom Nasenrachenraum oder vom Ohr aus zu einer entzündlichen Schwellung der Lymphdrüsen längs der Karotis komme. Um diese letztere dann nicht zu komprimieren, wurde spontan der Musc. sternocleido in passive Ruhestellung gesetzt.

Robert Foy: Der Wert von Respirationsübungen nach der Adenotomie. (De quelques exercices respiratoires à recommander après l'adénoidectomie.)

Die Adenotomie bezweckt die Entfernung eines Organes, das einerseits häufig die Eintrittspforte für Allgemeininfektionen bildet, andererseits zu funktioneller

Insuffizienz der nasalen und thorakalen Atmung führt. Häufig bringt uns der operative Eingriff in beiden Beziehungen vollen Erfolg, aber nicht immer. Es kann sich dann handeln um eine angeborene oder erworbene anatomische Insuffizienz der oberen Luftwege, oder um ein Versagen der Brustatmung, sei es infolge mangelhafter Entwicklung der Brustnarbe selbst, oder unzweckmässiger Atmung bei an und für sich gut ausgebildeten Brustorganen. Beide Uebelstände können behoben werden mittelst systematischer Uebungen — Erziehung zu richtigem Atmen, — welche den Masseuren, Turn- und Tanzlehrern zu überlassen Foy nicht für zweckmässig hält. Es ist nicht Gymnastik und alle möglichen sportlichen Betätigungen, die den Adenotomierten nottun, solche ermüden sie nur vorzeitig und nutzlos, sondern eine „tiefe, nasale Atmung“.

Um dies zu erreichen, empfiehlt F., 2 Wochen nach Entfernung der Adenoide täglich Atemübungen von einer Viertelstunde Dauer, während 2 Monaten fortgesetzt, machen zu lassen, wobei namentlich auf folgendes zu achten ist: Der Operierte soll sich gewöhnen, durch die Nase anstatt durch den Mund zu atmen, zu welchem Zwecke wir unser Augenmerk auf Zunge und Gaumensegel zu richten haben. Die Zunge soll mit der Spitze an die unteren, mit dem Rücken an die oberen Schneidezähne angelegt werden, anstatt dass sie hinten im Schlund liegt, wie dies bei der Mundatmung der Fall ist. Durch bestimmte, im Original genau beschriebene Uebungen, soll eine erhöhte Beweglichkeit des atrophisch gewordenen Gaumensegels erstrebt werden. In ähnlicher Weise muss die Inaktivitätsatrophie der Nasenflügel behoben, müssen die dabei in Betracht kommenden Muskeln durch passende aktive und passive Uebungen wieder funktionsfähig gemacht werden. Erst wenn diese Vorbedingungen erfüllt sind — unbehinderte Nasenatmung und Ausschaltung der Mundatmung — ist durch passende Atemübungen die eigentliche Atmung — Brustatmung — zu fördern, zu welchem Zwecke auch wieder 5 Uebungen vorgeschrieben sind.

Interessant ist die Angabe, dass diese Atemerziehung nicht nur auf das Allgemeinbefinden der betreffenden Patienten einen offenkundigen Einfluss hat, sondern auch auf die Schädigungen sekundärer Natur, welche die Adenoide z. B. auf das Ohr ausgeübt, was sich der Vortragende dadurch erklärt, dass durch die erhöhte Beweglichkeit des weichen Gaumens günstigere trophische Verhältnisse in der Umgebung der Tube geschaffen werden.

In der Diskussion bestätigten Mahu und Labernadie die Erfahrungen von Foy.

Chevalier-Jackson (Pittsburg): Perorale Endoskopie und Chirurgie des Larynx. (Endoscopie perorale et chirurgie laryngéenne.) (Archives internat. de laryngologie etc., Bd. 37, 1914, S. 649.)

Von den Instrumenten muss verlangt werden, dass sie sich nicht verbiegen, andererseits aber auch nicht zu hart sind, um nicht zu brechen. Aus der grossen Zahl sehr guter Instrumente, die uns jetzt zur Verfügung stehen, handelt es sich darum, das geeignetste herauszufinden und sich dann damit einzuüben; nicht das Instrumentarium, sondern die Geschicklichkeit des Operateurs spielt die Hauptrolle, der beste Apparat für jeden Untersucher ist der, an welchen er sich

gewöhnt hat. Die Richtigkeit dieser Ansicht beweisen die guten Erfolge zumal in der Fremdkörpertherapie, welche von allen Seiten gemeldet werden, sei es nun unter Benutzung des Brünings'schen Instrumentariums oder des Panelektroskops von Kahler, sei es unter Anwendung der Stirnlampe (Kirstein, Clar), oder endlich der distalen Beleuchtung (sog. kalte Lampe), wie sie Autor von Anfang an sowohl bei der Untersuchung der Luft-, wie der Speisewege verwendet hat.

Es folgt die ausführliche Beschreibung des eigenen Instrumentariums, wobei die gegen die distale Beleuchtung gemachten Einwände als rein theoretische zurückgewiesen werden. Praktisch tritt eine Verdunkelung des Gesichtsfeldes nie ein infolge Beschmutzung der Lampe durch Schleim oder Blut. Alle, welche Gelegenheit hatten, direkte Röhrenuntersuchungen in der Klinik des Verfassers zu sehen, müssen zugeben, dass Fälle, wo ein Entfernen des Rohres zwecks Reinigung und Wiedereinführen nötig war, äusserst selten sind, nur ganz ausnahmsweise, bei starker Sekretion, einmal vorkommen, wo auch bei nicht distaler Beleuchtung wiederholte Rohreinführung nötig wird.

Für die Laryngoskopie verwendet Chevalier-Jackson sein Larynxspekulum in 2 Grössen (für Erwachsene und Kinder), das jetzt in Gebrauch befindliche Modell entspricht völlig dem schon 1903 beschriebenen, einzig wurde jenes mit einem soliden, dem Führungsrohr parallel verlaufenden Handgriff versehen. Für die Bronchoskopie benutzt Verfasser 4 Einführrohre verschiedenen Kalibers (4, 5, 7 und 9 mm), für die Oesophagoskopie starre Rohre von 7 mm × 45 cm für Kinder und 10 mm × 53 cm für Erwachsene, ebenfalls mit distaler Innenbeleuchtung. Die Einführung erfolgt immer unter Augenkontrolle, nie mit dem Mandrin. Ausgezeichnete Dienste leistet sowohl bei Fremdkörpern als Stenosen im Hypopharynx und obersten Oesophagusabschnitt das Oesophagusspekulum, dessen Konstruktion ganz ähnlich dem Larynxspekulum ist. Zur Speisung der Lampe gibt Verf. der einfachen, transportablen Trockenbatterie den Vorzug vor allen Anschlussapparaten, ebenso wie er die gewöhnliche Exspirationsspritze mit Doppelventil allen andern komplizierten Saugapparaten vorzieht.

Fortsetzung bis jetzt noch nicht erschienen.

Gradenigo: Trockeninhalation nach dem Verfahren Steffannini-Gradenigo. (Sur les pulvérisations sèches obtenues par le procédé Stefannini-Gradenigo.)

(Archives internat. de laryngologie etc. Bd. 37, S. 671, 1914.

Der Apparat von Stefannini-Gradenigo arbeitet mit komprimierter Luft und liefert nach Belieben einen absolut trocknen Pulverstaub in Form allerfeinster Kristalle oder Salznebel, bestehend aus feinsten Tröpfchen. Unter dem Kontakt der feinen Kristalle wird die Sekretion der Schleimhaut stärker, der Pulverstaub wirkt als Stimulans. Das Resorptionsvermögen der Schleimhaut, namentlich der tieferen Luftwege, ist ein ganz gewaltiges (grosse Oberfläche, reichliche Vaskularisation, dünne Gefässwände), es kann nicht nur konkurrieren mit derjenigen des Verdauungskanals und der subkutanen Absorption, sondern übertrifft diese

z. B. für Kalziumsalze um ein Bedeutendes. Da nun der Apparat die Verwendung sowohl trocknen Materials, als auch jeglicher Lösung (kalt und warm) gestattet, so ist die Anwendungsweise natürlich sehr mannigfaltig (Jod-, Hg-, Salizylverbindungen, Kalziumsalze, Schwefelwasser, balsamische Oele usw.). Sehr gute Erfolge erzielte Verf. mit der Quelle von Salsomaggiore, welches Kochsalz, Jod und Lithium enthält, bei subakuten und chronischen Katarrhen der Luftwege, bei den Katarrhen skrophulöser Kinder, atrophischen Katarrhen der oberen Luftwege (Ozaena inbegriffen), bei Nachbehandlung Adenotomierter, zumal kombiniert mit Atemübungen, ferner bei den Rhinopharyngitiden der Sänger und Redner. Chirurgische Affektionen (Adenoide, Hypertrophien der Muscheln, Septumdeviationen, Tumoren der tieferen Luftwege usw.) aber auf diese Weise konservativ behandeln zu wollen, zeugt von mangelndem ärztlichem Verständnis und ist ein Kunstfehler.

Die Anwendung von Kalziumverbindungen hat sich bewährt einesteils wegen ihrer antispasmodischen Eigenschaften (bei Tetanus, Spasmophilie, Epilepsie, Asthma, Heuschnupfen), andernteils aber auch wegen ihrer hämostatischen Wirkung (Hämophilie, Purpura, profuse Blutungen), sowie bei Störungen der inneren Sekretion (Hyperthyreoidismus, Osteomalazie, Rachitis) und Tuberkulose.

Castellani (Mailand): **Beitrag zum Studium der Fremdkörper der Luftwege.** (Contribution à l'étude des corps étrangers des voies aériennes.)

(Archives internat. de laryngologie etc., Bd. 37, S. 749, 1914.)

Bericht über 2 Fremdkörperfälle, deren erster, eine im Sinus piriformis eingespiesste Stecknadel, indirekt entfernt wurde und glatt in Heilung überging, während der zweite letal endigte.

Bei einem 9 Monate alten Säugling, der wegen hochgradiger Erstickungserscheinungen und Fremdkörperverdachts von verschiedenen Aerzten digital und instrumental (blind) untersucht worden war, ergab das Röntgenbild den Fremdkörper — ein Kleiderschliesshäkchen — in der Trachea direkt hinter dem Manubrium sterni. Nach erfolglosem Versuch einer oberen Tracheoskopie wurde die tiefe Tracheotomie gemacht, wobei bei dem Eröffnen der Luftröhre das völlige Fehlen des Luftgeräusches auffiel, trotzdem das Kind deutlich durch den Mund ein- und ausatmete und momentan gar keine Dyspnoe zeigte. Ein Fremdkörper wird beim Absuchen der Trachea und der Bronchien von der Tracheotomiewunde aus nicht gefunden, sondern nur eine Schwellung der Schleimhaut und eine breite Ekchymose an der Hinterwand. Exitus am folgenden Tage unter den Erscheinungen einer Pneumonie. Verf. erklärt sich den merkwürdigen Befund dahin, dass durch die verschiedenen Manipulationen (z. T. mit Instrumenten) der Fremdkörper aus dem Larynx in die Trachea gestossen worden sei und von dort die Hinterwand durchbohrt, in den Oesophagus gelangt und daraus eine Kommunikation zwischen Luft- und Speisewegen resultiert sei, durch welche dann die Atmung erfolgte.

(Eine Sektion, welche die Richtigkeit dieser Annahme hätte beweisen können, erfolgte leider nicht, der Fall scheint aber neuerdings das Gefährliche und nicht mehr Zeitgemässe des Blindoperierens zu demonstrieren. Ref.)

Schlittler.

b) Oto-Laryngologischer Verein zu Kristiania.

Sitzung vom 3. Oktober 1916.

Vorsitzender: Uchermann.
Schriftführer: Galtung.

Leegaard besprach einen Fall von retropharyngealem Tumor aus Hypophysengewebe bestehend.

Leegaard besprach zwei Fälle von otogener suppurativer Meningitis. Der eine hatte einen letalen Ausgang. In dem andern wurde der Patient geheilt entlassen.

Leegaard stellte einen Patienten mit geheilter Mittelohrtuberkulose vor.

Uchermann besprach einen Fall, der einen Fremdkörper (einen etwa 2,5 cm langen Bleistift) im Kehlkopf eines dreijährigen Knaben betraf, der in dem Krankenhaus einer anderen Stadt nach einer Laryngotomie entfernt worden war. Nach der Entfernung der Kanüle stellten sich aber Stenosensymptome ein, weshalb bei der Aufnahme hierselbst (15. 7.) nochmals die Laryngotomie in der alten Narbe ausgeführt wurde. Auf der Unterfläche der Glottis vorn zeigte sich jedoch eine Verdickung, die möglicherweise der Kanüle zuzuschreiben war. Man schritt deshalb zur oberen Tracheotomie und verlegte die Kanüle nach unterhalb des Ringknorpels. Da in der Stenose aber keine Veränderung eintrat, wurde die Spaltung des Arkus in der Mittellinie mit der darauf folgenden Bolzung der Glottis (Uchermann's Methode) vorgenommen. Das Ergebnis wird später zur Mitteilung kommen.

Uchermann besprach den Fall eines retroaurikularen Abszesses eines zweijährigen Knaben, hervorgerufen durch einen Fremdkörper (Blumenstäbchen), der durch die Mundhöhle nach hinten gedrungen war und einen submastoidalen Drüsenabszess mit dem Durchbruch zum Gehörgang und der etwa pfenniggrossen Blosslegung des Warzenfortsatzes erzeugt hatte. Keine Befunde im Mittelohr.

Uchermann kam zuletzt auf den vor 3 Jahren vorgeführten Knaben zurück, bei dem die direkte Transfusion zur Anwendung gekommen war. Nach nunmehr $1^1/_2$jährigem Aufenthalt in der Kinderabteilung des Reichshospitals wurde er nach Haus entlassen. Er ist in guter Verfassung, das Blut zeigt mikroskopisch normale Verhältnisse, doch treten ab und zu noch Petechien in der Haut auf.

Sitzung vom 7. Dezember 1916.

Vorsitzender: Uchermann.
Schriftführer: Galtung.

Uchermann stellte 3 Fälle von Stirnhöhlenleiden vor, die Abweichungen von dem gewöhnlichen Verlauf erkennen liessen.

1. Mucocele sinus frontalis. 20jähriger Mann. 8 Jahre alt, erhielt er einen Schlag über das rechte Auge. Hier hatte er später bei den sehr häufigen Erkältungen neuralgische Schmerzen. Wurde wegen Neuralgie und Neurasthenie behandelt. In der Nase nichts zu finden, keine Erweiterung der Stirnhöhle, keine Empfindlichkeit. Radikaloperation. Grosse Stirnhöhle voller Schleim, geschwollene Schleimhaut, in den Ethmoidalzellen keine Befunde.

2. Sinusitis frontalis chronica supp. 57jähriger Mann. Die Krankheit begann vor 6 Monaten mit einer Schwellung um das rechte Auge herum. Radikaloperation. Knackmandelgrosse Stirnhöhle mit glatter, dünner Schleimhaut, keine Granulationen, stinkender Eiter. Die untere Höhlenwand ist morsch, zeigt Durchbruch zur Orbitalhöhle. Die Oeffnung zum Ductus nasofrontalis liegt 2 cm nach hinten, ist eng.

3. Sinusitis frontalis acuta supp. Aufnahme am 15. 11. 16. 3. 10. nach einer Erkältung Fieber und Kopfschmerz. 5. 10. Schwellung der Stirn über der rechten Augenbraue. Die Schwellung verbreitete sich allmählich bis auf das linke Augenlid. Die Inzision hier ergab Eiter. Radikaloperation. Die rechte Stirnhöhle nur 1 cm tief bei einer Höhe und Tiefe von $2^1/_2$ cm, ist von Granulationen erfüllt, kein Eiter. Die ganze vordere Wand fehlt (natürlich Kuhnt's Operation). Die Granulationen verbreiteten sich subkutan im Umfang eines Zweimarkstücks.

Leegaard stellte eine Patientin vor, die wegen akuter Sinusitis frontalis mit starker Hervortreibung des Augapfels operiert war.

Leegaard besprach einen 14jährigen Knaben, der wegen akuter Mastoiditis mit Sinusthrombose und Meningitis operiert (Jugularisunterbindung) und geheilt entlassen war.

Leegaard besprach weiter eine 13jährige Patientin, operiert wegen akuter Mastoiditis, perisinuösen Abszesses, circumskripter Sinusphlebitis. Ausserordentlich oberflächliche Lage des Sinus (bläuliche Durchschimmerung). Berstung der Sinuswand an der phlebitisch veränderten Stelle durch die Erschütterung eines Meisselschlags.

Galtung.

III. Briefkasten.

Die Kriegstagung des Vereins Deutscher Laryngologen ist verschoben worden.

Personalnachricht.

Prof. Dr. Wilhelm Brünings (Jena) hat einen Ruf nach Greifswald angenommen.

Für die Redaktion verantwortlich Prof. Dr. G. Finder, Charlottenburg, Augsburger Str. 38.
Druck von L. Schumacher, Berlin N. 4.

Internationales Centralblatt

für

Laryngologie, Rhinologie

und verwandte Wissenschaften.

Jahrgang XXXIII. Berlin, Juni. 1917. No. 6.

I. Referate.

a) Allgemeines, obere Luftwege.

1) **S. Pusateri. Die Papillome auf dem Gebiete der Oto-Rhino-Laryngologie. (I papillomi nel campo della oto-rino-laringologia.) Vorläufige Mitteilung.** *Arch. ital. di otologia. II. 1915.*

Verf. hat bei mikroskopischer Untersuchung von Papillomen an den Gefässen, dem bindegewebigen Struma und dem Epithel Veränderungen gefunden, die ihm die regressiven Vorgänge und das spontane Verschwinden dieser Neubildungen zu erklären scheinen. Ferner hat er gefunden, dass bei nicht operierten Fällen, wenn ganze Papillen oder Teile von ihnen infolge von hämorrhagischen Vorgängen zugrunde gegangen waren, sich grosse Teile wohlerhaltenen Basalepithels eliminiert hatten; ebenso fand er bei Rezidiven nach Operationen Epithelschollen von der Basalschicht in produktiver Aktivität inmitten des neugebildeten Bindegewebes. Verf. meint, dass diese Befunde für die Erklärung der Propagation von Papillomen in der Nähe des ersten Sitzes sowie der Reproduktion nach Operationen von Bedeutung seien.

FINDER.

2) **E. Ullmann** (Wien). **Fraktur des Zahnfortsatzes des Epistropheus.** *Wiener med. Wochenschr. No. 3. 1917.*

Das Röntgenbild zeigt die Fraktur und eine Luxation nach vorne. Geringe Schmerzen, Kopf wird steif gehalten. Die Fraktur kam durch Fall aus mehreren Metern Höhe zustande.

HANSZEL.

3) **A. Haggström. Kriegserfahrungen auf dem Gebiete der Oto-Laryngologie. (Nagot om erfarenheterna fran det pagaener kriget pa otolaryngologiens omrade.)** *Allmänna svenska läkartidningen. No. 10. 1917.*

Verf. gibt hier einen sehr guten Bericht über die otolaryngologische Kriegsliteratur bis zum November 1916. Aus dem Inhalt des Berichts geht hervor, dass die Häufigkeit der hierher gehörenden Schädigungen dieses Krieges und speziell des Stellungskrieges besonders gross ist, dass diese Schädigungen sehr oft von vitaler Bedeutung sind und nicht selten dauernde Invalidität mit sich bringen und dass die sehr oft überraschenden guten Heilungserfolge, die auch in den schwersten



Fällen erhalten werden, durch eine wohlorganisierte und mit allen modernen Hilfsmitteln ausgestattete Spezialkrankenpflege ermöglicht worden sind, infolge deren die Behandlung unmittelbar nach der Verletzung angeordnet werden und dem höchsten Anspruch der modernen Otolaryngologie entsprechen kann.

E. STANGENBERG.

4) **Gensabouro Koga** (Tokio). **Beiträge zur Chemotherapie der Tuberkulose.** *The journal of experimental medicine. August 1916. S. 149.*

Verf. hat ein vorher schon von ihm experimentell bei Tieren angewandtes Präparat „Cyanocuprol“ — eine Verbindung von Kaliumzyanat und Kupfer — bei menschlicher Tuberkulose angewandt. Je nach dem Stadium der Krankheit und der Lokalisation der Tuberkulose werden 8—17 mg intravenös in Zwischenräumen von 14 Tagen injiziert. Bei der Larynxtuberkulose soll man jedesmal um 0,5 mg mit der Dosis herabgehen. Aus den Mitteilungen K.'s geht hervor, dass dem Mittel eine deutliche Heilwirkung bei chirurgischer Tuberkulose und Lungentuberkulose ersten und zweiten Grades zukommt; die Tuberkulosen dritten Grades werden ebenfalls günstig beeinflusst.

FINDER.

5) **Morisonke Otani. Die Behandlung der Tuberkulose mittels Cyanocuprol.** *The journal of experimental medicine. August 1916. S. 187.*

Verf. kommt auf Grund seiner Versuche zu dem Ergebnis, dass dem Koga-schen Mittel ein sehr wichtiger Platz in unserem therapeutischen Rüstzeug gegen die Tuberkulose zukommt. Er empfiehlt, die Dosis von 8,5 ccm nicht zu überschreiten; bei Larynxtuberkulose injiziert er 4—6 ccm.

FINDER.

6) **Friedr. Müller** (Heilbronn). **Ueber dentale Neuralgien, insbesondere über die dentale Otologie.** *Zeitschr. f. Ohrenheilk. Bd. 57. H. 2/3.*

M. hält es für notwendig, dass die Hals-, Nasen- und Ohrenärzte sich mehr als bisher üblich mit der Diagnose der Zahnkrankheiten beschäftigen, um die Differentialdiagnose bei Neuralgien zu sichern. Hinweis auf die Tanzer'sche Theorie vom gesteigerten intradentären Blutdruck, auf die Untersuchungsmethode der Zähne mit dem Induktionsstrom, die Röntgendurchleuchtung des Kiefers. Aufzählung der zahlreichen Ursachen für die dentalen Neuralgien, deren genaue Würdigung auch vor falscher rhino- bzw. otologischer Therapie schützen wird.

BRADT.

7) **J. L. Goodale** (Boston, Mass.) **Diagnose und Behandlung vasomotorischer Störungen der oberen Luftwege. (The diagnosis and management of vasomotor disturbances of the upper air passages.)** *Boston med. and surg. journ. 10. August 1916.*

G. beschreibt ausführlich die Hautreaktion, die bei sensitiven Personen auftritt, wenn gewisse Proteide auf die Haut gebracht werden. Er machte diese Reaktion an mehr als 400 Patienten, die an Rhinitis vasomotoria litten, um einmal den diagnostischen Wert derselben zu eruieren und wenn möglich auch das Verhältnis derselben zu den klinischen Erscheinungen. Es folgt die Erörterung der Eingangspforten für fremde Proteide:

1. Inhalationsanaphylaxis: a) Heufieber oder Inhalationsanaphylaxis zu einer gewissen Jahreszeit; b) das ganze Jahr hindurch anhaltende (Perennial-) Inhalationsanaphylaxis, die durch Pflanzen oder Tiere hervorgebracht wird.

2. Verdauungsanaphylaxis.

3. Autolyse der bakteriellen Proteide.

In bezug auf die spezifische Behandlung des Heufiebers meint G., dass es wohl nicht möglich sei, in einer Saison die Krankheit zu beseitigen. Die Behandlung ist aber im zweiten Jahre viel leichter.

Resultat: Die Hautreaktion ist eine entschiedene Hilfe für die Diagnose und Behandlung der vasomotorischen Erkrankungen der oberen Luftwege, doch befinden sich alle diese Untersuchungen noch in ihren Anfangsstadien.

FREUDENTHAL.

8) **Alfred F. Hess** (New York). **Ein weiterer Beitrag über die Thromboplastinlösung als Hämostatikum. (A further report on thromboplastin solution as a hemostatic.)** *Journ. amer. med. assoc. 9. Dezember 1916.*

Thromboplastin ist eine feine Auflösung von Ochsenhirn in normaler Salzlösung, der 0,3 pCt. Trikresol zugesetzt wird. Es wird zur lokalen Blutstillung, besonders bei Hämophilen empfohlen. Die vom Verf. angeführten Fälle, besonders nach einer Tonsillotomie, und ferner nach einer Durchschneidung des Frenulum linguae, bei welch letzterer eine vorher gekochte Lösung injiziert wurde, sprechen sehr zu Gunsten des Thromboplastins. FREUDENTHAL.

9) **F. Lasagna. Das „Coagulen Kocher-Fonio" in der oto-rhinologischen Praxis. (Il „Coagulen Kocher Fonio" nella pratica otorinojatrica.)** *Arch. di otologia. No. 2. 1915.*

Nach Muschelabtragungen, Polypenextraktionen und Septumoperationen führt Verf. einen reichlich mit 10proz. Coagulenlösung getränkten Gazetampon in die Nase ein, entfernt ihn nach einer halben Stunde, ohne von neuem zu tamponieren. Bei Siebbein- und Kieferoperationen, Mastoidoperationen, Tonsillektomien, Adenotomien wird die 10proz. Lösung entweder mittels eines Zerstäubers oder in Form von damit getränkten Tampons angewandt. Die erzielten Resultate waren im höchsten Grade zufriedenstellende. FINDER.

10) **Helene Morgenstern. Günstige Beeinflussung schwerer postdiphtherischer Schluck- und Atemlähmungen durch Hypophysenpräparate.** *Diss. Strassburg 1916.*

In 2 Fällen obiger Komplikationen der Diphtherie aus der Strassburger Kinderklinik, die nach den bisherigen Erfahrungen absolut verloren schienen, da bereits Zyanose und Jaktation infolge der Atemlähmung eingetreten war, wurde Pituitrin (in einem Fall 3mal 1 Ampulle zu 0,5 ccm = 0,1 Drüsensubstanz) injiziert mit sofortigem Erfolg: im anderen Fall wurde Pituglandol 2—6mal täglich 1 ccm subkutan angewandt. Wegen der nach wiederholten Hypophysenextraktinjektionen auftretenden Immunität sollte aber diese Therapie nur für die ganz schweren Fälle aufgespart werden, um — ein leider zeitgemässer Ausdruck — „sein Pulver nicht zu früh zu verschiessen". DREYFUSS.

b) Nase und Nasenrachenraum.

11) **Margarethe Rehmke. Die Entwicklung des Knorpelskeletts der äusseren Nase beim Menschen.** *Diss. Greifswald 1916.*

Die Verf. verweist auf ihre demnächst erscheinende ausführlichere, mit Abbildungen versehene Publikation über dasselbe Thema, der Untersuchungen im anatomischen Institut Greifswald (Prof. Kallius) zugrunde liegen. Hier sei nur die Zusammenfassung der Ergebnisse aufgeführt:

1. Das primordiale Nasenskelett besteht aus einem unpaaren, knorpligen Septum und unpaaren, damit im Zusammenhange stehenden Seitenknorpelplatten.

2. Das Septum geht nach hinten in das knorplige Primordialkranium über und ändert seine Form im ganzen wenig.

3. Aus dem vorderen Teil der Knorpelkapsel entwickelt sich das definitive knorplige Nasenskelett.

4. Vom vorderen Rande wachsen Knorpelspangen heraus, die sich allmählich vor das Septum vorwölben, dann herunterwachsen und nach hinten umbiegen.

5. Im vorderen Drittel der Seitenknorpelplatten entsteht eine Einkerbung, die allmählich weiter nach oben fortschreitet.

6. Zu gleicher Zeit entsteht in der Mitte des Verlaufs der Seitenplatten eine Eindellung, die zusammen mit der Einkerbung die Stelle bezeichnet, wo eine Durchtrennung der ursprünglichen Knorpelkapsel vor sich geht.

7. Der vordere abgetrennte Teil wird auf jeder Seite zu den Alarknorpeln, d. h. den Alares minores mit Crura medialia und lateralia und den Alares minores.

8. Die Cartilagines alares minores gliedern sich von den Crura lateralia der Alares majores ab, mit denen sie ursprünglich eine zusammenhängende Masse bilden.

9. Die mit dem Septum in Zusammenhang bleibenden Teile sind seitlich die Cartilagines nasi laterales.

10. Die Abtrennung dieser Knorpelplatten, im Zusammenhang mit dem Septum, von dem knorpligen Primordialkranium geschieht durch die Ausbildung des knöchernen Nasenbeins, findet aber seinen Abschluss erst in der Pubertätszeit, denn die Untersuchung an der Nase eines 2- und 10jährigen Kindes hat ergeben, dass dieser Prozess dort noch im Gange ist.

11. In der Lücke zwischen dem oberen Rande der Cartilagines alares majores und den Cartilagines nasi alares liegen beim Erwachsenen die Cartilagines sesamoidae. Sie entstehen als kleine Auswüchse teils von den Cartilagines alares majores, teils von den Cart. nasi laterales und lösen sich schliesslich von ihrem Stammknorpel los.

DREYFUSS.

12) **A. Malan. Drüsenhypertrophien, Adenome, Adenokarzinome der Nase. (Ipertrofie ghiandolari, adenomi, adenocarcinomi del naso.)** *Arch. ital. di otologia. No. 1 u. 2. 1915.*

Bei Untersuchung von 70 Fällen von Nasenpolypen hat Verf. konstatieren können, dass Drüsen bei ihrer Zusammensetzung nur eine geringe Rolle spielen. In $^1/_3$ der Fälle fehlten sie völlig, in $^2/_3$ waren sie in grösserer oder geringerer

Zahl vorhanden, niemals aber so, dass sie nach ihrem Charakter oder ihrer Menge eine wirkliche Neubildung darstellten. In 2 Fällen hat er die Anwesenheit von intraepithelialen Bildungen konstatiert, welche den von Zarniko und Boenninghaus beschriebenen sogenannten intraepithelialen Drüsen glichen.

Bisweilen werden als „Nasenadenome" einfache entzündliche Hyperplasien beschrieben; reine Adenome der Nase gehören zu den grössten Seltenheiten. Verf. hat einen solchen Fall bei einer 50jährigen Frau beobachtet; der Tumor, der durch eine gutentwickelte fibröse Kapsel von der Nachbarschaft abgegrenzt war, schien von den Schleimdrüsen im vorderen Teil der Nasenhöhle auszugehen.

Es gibt eine Form von bösartig verlaufenden Adenomen, die als Adenoma malignum bezeichnet werden; sie verhalten sich wie Karzinome, ihr Bau gleicht dem des gutartigen Adenoms, jedoch besteht ein erheblicher Polymorphismus des Epithels, die Mitosen sind bald regelmässig, bald unregelmässig. Auch von dieser Kategorie hat Verf. einen Fall beobachtet, der genau beschrieben wird. Verf. fasst ihn auf als ein Adenoma papillare mit beginnender Umwandlung in Adenokarzinom. Einerseits bestanden Merkmale der Benignität: Strenge Abgrenzung des Epithels vom Bindegewebe, Fehlen aller Atypie der Zellen, während andrerseits das Fehlen der Basalmembran, die progressive Mehrschichtung des Epithels und die spärliche Entwicklung des Bindegewebes als Zeichen der Malignität aufzufassen waren.

Verf. führt dann die in der Literatur vorhandenen Fälle von maligner Umwandlung der Nasenadenome an und bespricht zum Schluss die Adenokarzinome.

FINDER.

13) **S. M. Mariassin. Adenome der Nase.** *Diss. Königsberg 1914.*

Beschreibung eines Falles aus der Gerber'schen Klinik. Rhinoskopisches Bild: Die linke Nasenhälfte bis zum mittleren Nasengang vollständig von der medialen bis zur lateralen Wand ausgefüllt von einer festen, rotgelblichen Masse, die bei Sondenberührung leicht blutet. Knochen der lateralen Nasenwand und des Stirnbodens usuriert. Operation von aussen; Auslöffeln der Geschwulstmassen aus Kieferhöhle und Siebbeinzellen. Histologisch: Ein fast ausschliesslich aus Drüsenzellen und Drüsenschläuchen bestehendes Gewebe. — Kein Rezidiv (allerdings nur $^1/_2$ Jahr Nachbeobachtung).

DREYFUSS.

14) **Malan. Fibrom des Siebbeins. (Fibroma dell' etmoida.)** *Arch. ital. di otologia. No. 2. 1917.*

36jährige Frau. Auftreibung der linken Nasenhälfte, Vorwölbung in der Orbita, durch welche der Augapfel nach unten und aussen gedrängt wird. Sehvermögen herabgesetzt. Die linke Nasenhöhle ausgefüllt von einer dunkelroten Geschwulstmasse, welche in den Nasenrachenraum hineinreicht. Die Oberfläche ist glatt, die Konsistenz ziemlich hart; die Geschwulst blutet bei leisester Berührung. Nach vorne zu in Höhe des mittleren Nasenganges zahlreiche kleine polypenähnliche Massen. Durchleuchtung: Dunkelheit der Siebbeingegend und der Stirnhöhle links. Von einer Abtragung per vias naturales wird abgesehen, da bei jedem Versuch starke Blutungen auftraten. Operation von aussen: Rhinotomia

media nach Ligatur der Carotis externa, leichte Entfernung des Tumors, sehr reichliche Blutung. Der Tumor war der Lamina papyracea adhärent und hatte sich im Innern des Siebbeins entwickelt. Empyem der Kieferhöhle. Patient starb am 9. Tage an Bronchopneumonie. Die mikroskopische Untersuchung des Tumors ergab, dass es sich um ein Fibrom handelte, das in einigen Teilen hart war, in anderen Teleangiektasien von Blut- und Lymphgefässen zeigte. In dem harten Teil fanden sich zahlreiche, parallel zur Oberfläche gestellte Knochenbälkchen. Verf. setzt auseinander, aus welchen Gründen sein Fall, trotzdem eine Hypertrophie der Endothelzellen und oft nicht regelmässige Anordnung derselben vorhanden war, nicht zu den Fibro-Endotheliomen zu zählen sei.

FINDER.

15) **Otto Seifert** (Würzburg). **Zur Kasuistik der seltenen Fremdkörper in der Nase.** *Arch. f. Lar. u. Rhin. Bd. 31. S. 148.*

S. gibt eine von seinen früheren abweichende neue Einteilung der Fremdkörper in der Nase und zwar gruppiert er sie nach der Art und Weise, in welcher die Fremdkörper in die Nase gelangen. Gleichzeitig beschreibt er einen Fall, bei dem Stenz- (Wachs-) Masse auf eigentümliche Art in die Nase gelangt war. Der Patient liess sich zum Verschluss eines durch Lues entstandenen Defekts im harten Gaumen eine Platte anfertigen. Der Zahnarzt hatte vergessen, bei Abnahme des Wachsdrucks das Loch zu tamponieren und so gelangte durch den Defekt Stenzmasse in die Nase.

BRADT.

16) **Hugo Picard.** **Retrobulbäre Neuritis.** *Diss. Heidelberg 1913.*

Beschreibung von 13 Fällen aus der Heidelberger Augenklinik. Aetiologisch waren 4 der multiplen Sklerose, 3 Nasennebenhöhlenaffektionen, 2 Lues, 2 sog. rheumatischen oder Erkältungen zuzuzählen; in 2 Fällen blieb die Ursache unaufgeklärt. Hier interessieren nur die 3 Nebenhöhlenfälle:

1. Frau von 29 Jahren. Rechtsseitige Neuritis. Seit drei Wochen starker Schnupfen und Kopfschmerz. Befund der Ohrenklinik: Sinuitis der Höhlen. Behandlung mit Strychnin und Schwitzbädern. Beobachtung abgebrochen.

2. Mann von 32 Jahren. Seit 4 Wochen Schlechtsehen. Vor 14 Tagen starker Schnupfen (also Nasenerkrankung wohl erst später aufgetreten; rhinologischer Befund fehlt. Ref.).

3. Mann von 27 Jahren. (Auch hier fehlt ein rhinoskopischer Befund trotz Untersuchung in der Ohrenklinik. Es ist dem Ref. nicht erklärlich, wieso dieser Fall in die Rubrik der rhinogenen Neuritiden eingesetzt ist.)

DREYFUSS.

17) **K. Schuster** (A. Peter's Klinik, Rostock). **Geschichte und Wertschätzung der neuen Methoden der Behandlung der eitrigen Dakryozystitis. (History and valuation of the modern methods of treating purulent dacryocystitis.)** *The amer. journ. of ophthalmology. Juni 1916.*

Der Aufsatz behandelt hauptsächlich die Geschichte der Eröffnung des Tränensackes und ist mehr für den Ophthalmologen als für den Rhinologen geschrieben.

OTTO T. FREER.

18) **A. Gutmann** (Berlin). **Ueber Querschläger bei Augenhöhlen-Gesichtshöhlenschüssen.** *Deutsche med. Wochenschr. No. 34. S. 1036. 1916.*

G. macht auf eine Besonderheit unseres modernen kleinkalibrigen Infanteriemantelgeschosses aufmerksam. Wenn solche Geschosse aus der Augenhöhle in die Siebbein-, Kiefer-, Nasen-, Mundhöhle eindringen, so ist es leicht möglich, dass die Geschossspitze aus ihrer ursprünglichen Richtung abgelenkt wird und Querschlägerwirkung entsteht. Auf eine solche Wirkung kann man — falls andere Verletzungsmöglichkeiten nicht vorliegen — schliessen, wenn bei solchen Schüssen sehr grosse Verletzungen an der Ausschussseite bei kleiner runder Einschussöffnung bestehen. Die Querschlägerwirkung, namentlich das Zerfetzen der Weichteile, wird in solchen Fällen noch erhöht, wenn, wie häufig, das Geschoss obendrein deformiert wird.

Physikalisch erklärt sich nach G. die leichte Möglichkeit einer Ablenkung der Geschossspitze aus ihrer ursprünglichen Richtung bei derartigen Schüssen aus dem plötzlichen Nachlassen, dem schnellen Wechsel der Grösse und Art der Widerstände, die hier teils aus platten Knochen, feinen Knochenlamellen, teils aus lufthaltigen mit Schleimhaut ausgekleideten Knochenhöhlen bestehen.

Auch bei transversalen Schüssen durch beide Kieferhöhlen konnte G. Querschlägerwirkung beobachten, dagegen nicht bei Schussverletzungen, die Ein- und Ausschüsse in derselben normal gefüllten Orbita hatten und auch nicht bei Querschüssen durch beide Augenhöhlen, bei denen die hinteren Siebbeinzellen nicht oder wenig getroffen wurden (bei sogenannten Schläfenschüssen).

Bei vertikalen Gesichtsschüssen, bei denen mit starker Kraft — aus etwa 700 m oder noch geringerer Entfernung — Auge und Augenhöhlen schon an der Einschussstelle von einem Querschläger getroffen wurden, der dann als vollkommener Querschläger noch andere Gesichtshöhlen durchlief, beobachtete G. schon an der Einschussstelle schwerste Knochen- und Weichteilsverletzungen.

War die Kraft des Querschlägers durch eine Schussweite von etwa 1200 m und darüber oder durch starke Hemmnisse geschwächt, so sah G. bei Augenhöhlen-Gesichtshöhlenschüssen oft nur mehr oder minder schwere Hautverletzungen, Querschlägersteckschüsse der temporalen Augenhöhlenwand, Gleiten des Geschosses längs des unteren Augenhöhlenrandes unter der Unterlidhaut und Steckenbleiben nahe dem nasalen Augenwinkel. Krankengeschichten und Abbildungen veranschaulichen die Ausführungen G.'s.

R. HOFFMANN.

19) **Döllger** (Frankfurt a. M.). **Ein bemerkenswerter Fall von Orbitalabszess nach Siebbeinzelleneiterung mit raschem günstigem Ausgang.** *Münchener med. Wochenschr. No. 44. S. 1548. 1916.*

Der Fall, der durch endonasale Operation zur Heilung kam, bietet keine wesentlichen Besonderheiten.

KOTZ.

20) **Joseph E. Sheehan** (New York). **Ein Fall von Pansinusitis, kompliziert durch akute Appendicitis und akute Mastoiditis. (A case of pan-sinusitis, complicated with acute suppurative appendicitis and acute mastoiditis.)** *Med. Record. 30. September 1916.*

Nach vielfachen Operationen wurde die 26jähr. Pat. vollständig hergestellt.

FREUDENTHAL.



21) **Erik Knutson. Einige Fälle von Eiterung der Nebenhöhlen der Nase mit intrakranieller Komplikation. (Nagra fall av varbildning i näsans erhalor med intrakraniell komplikation.)** *Nordisk Tidskrift for oto-rhino-laryngologie. Bd. 1. No. 2/4.*

Verf. berichtet sehr ausführlich und mit Epikrisen über 6 solche Fälle, von denen 2 (I und II) von ihm selbst und 4 von seinem Vorgänger, Dr. T. Sellgren, beobachtet waren.

Fall I. 10jähriger Schüler, aufgenommen am 6. 8., gebessert entlassen am 12. 9. 16. Diagnose: Pansinusit. supp. ac. dx. + Osteit. oss. front., ethmoidal. et maxillae dx. + Abscessus subperiostal. reg. frontal., orbitae et reg. supramaxillar. dx. + Meningit. serosa.

Nach der Krankengeschichte handelte es sich hier um eine besonders heftige Infektion der Nebenhöhlen der Nase von unbekanntem Ursprung, die nach drei Tagen zu ausgebreiteten Knochenzerstörungen führte, sich schnell auf umgebende Weichteile unter Bildung von periostalen Abszessen und phlegmonösen Entzündungen ausbreitete und die Entstehung einer Meningitis serosa verursachte.

Operation am 6. 8.: Radikaloperation der rechten Stirnhöhle nach Riedel, Ausräumung des Siebbeins und der Keilbeinhöhle von aussen, Radikaloperation der rechten Oberkieferhöhle nach Denker. Da die zerebrale Wand der Stirnhöhle makroskopisch vollständig gesund aussah und vom Siebbein und von den Keilbein- und Oberkieferhöhlen kein Infektionsweg zu der Gehirnhaut zu entdecken war, ist Verf. der Meinung, dass es sich hier um eine Infektion durch die Lymphbahnen oder Blutgefässe handelte.

Fall II. 56jähriger Mann, aufgenommen am 24. 2., gesund entlassen am 10. 4. 16. Diagnose: Ethmoidit. et Sinuit. front. chr. bilat. + Osteit. chr. oss. front. + Pachymeningitis chr. ext. circumscripta.

Seit $5^1/_2$ Jahren sehr oft und manchmal sehr heftige Kopfschmerzen, einmal mit Fieber verbunden.

Status: Temp. 38,3. Dev. sept. nar. nach links; die Schleimhaut des vorderen Endes der mittleren Muscheln geschwollen und hypertrophisch. Eiter in der linken Nasenhöhle. Beide Kieferhöhlen gesund (nach Punktion). Perkussionsschmerzen über der linken Stirnhöhle. Subjektiv klagt Pat. über linksseitige Kopfschmerzen, Mattigkeit und Schwindel; unfähig zu intellektueller Arbeit.

Operation am 25. 2. Submuköse Septumresektion + doppelseitige, endonasale Ausräumung der Siebbeinzellen + Trepanation der Keilbeinhöhlen; die Schleimhaut der geöffneten Nebenhöhlen überall verdickt, links waren diese eiterhaltig. Da weder der objektive noch der subjektive Zustand sich besserte, wurde am 18. 3. die linke Stirnhöhle nach Killian operiert; bei der Revidierung des Siebbeins wurde eine in das Dach der Orbita hinter der Stirnhöhle sich erstreckende, mit Eiter und Granulationen gefüllte Zelle angetroffen; nach deren Entfernung zeigte sich eine etwa fünfzigpfenniggrosse Knochenusur, durch welche die mit Granulationen bedeckte und pulsierende Dura zu sehen war. Nach diesem Eingriff schnelle Besserung und der Pat. konnte vollständig gesund entlassen werden.

Fall III. 17jähriges Mädchen, aufgenommen am 10. 10. 10, Tod am 28. 10. Diagnose: Sinuit. front. et Ethmoidit. chr. sin. + Abscessus subperiostal.

orbitae sin. + Osteit. chr. oss. front. + Abscess. cerebri lob. front. sin. + Meningit. purulenta ac. lob. front. sin.

Seit einiger Zeit Anschwellung des linken Augenlides, mässiges Fieber, Doppelsehen bei Blickrichtung nach rechts, Kopfschmerzen und Erbrechen, doppelseitige Stauungspapille, langsamer Puls. Bei der Operation war die Stirnhöhle mit Eiter gefüllt, ihre Schleimhaut dick und geschwollen, das Siebbeinlabyrinth eine grosse mit Eiter und nekrotischen Massen erfüllte Höhle, in deren Dach sich die Dura in grosser Ausdehnung verdickt und mit Eiter infiltriert zeigte; bei der Inzision dieser Durapartie wurde etwa 100 ccm dicker stinkender Eiter entleert. 18 Tage nach der Operation starb die Patientin.

Fall IV. 15jähriger Tischler, aufgenommen am 22. 1. 11, gebessert entlassen am 16. 2. Diagnose: Sinuit. front. et Ethmoidit. chr. sin. + Abscessus subperiostal. orbitae + Osteit. oss. front. + Pachymeningit. ext. chron. circumscripta.

Seit 3 Wochen Schmerzen in der linken Stirngegend und Anschwellung des linken Augenlides.

Status am 22. 1.: Temp. afebril, Puls 84. Druckempfindlichkeit über der linken Stirnhöhle, Doppelsehen nach rechts, die Schleimhaut des vorderen Endes der linken mittleren Muschel ödematös.

Radikaloperation nach Killian: Die Stirnhöhle haselnussgross mit Eiter und granulierender Schleimhaut gefüllt; an deren zerebraler Wand eine erbsengrosse Perforation; die Dura hier verdickt und mit Granulationen bedeckt. Auch die Ethmoidalzellen waren mit Eiter und Granulationen gefüllt.

Fall V. 24jähriger Arbeiter, aufgenommen am 2. 5., Tod am 6. 5. 11. Diagnose: Sinuit. front. et Ethmoidit. supp. chr. bil. + Osteit. chr. oss. front. bilat. + Pachymeningit. chr. ext. + Meningit. purul. ac.

Seit längerer Zeit Schnupfen, seit einer Woche heftige Kopfschmerzen, besonders über dem rechten Auge.

Status am 2. 5.: Temp. afebril, Puls 70, deutliche Röte und Empfindlichkeit nebst Oedem über der rechten Stirnhöhle, in der rechten Nasenhälfte dicker Eiter.

Operation am 3. 5.: Doppelseitige Radikaloperation nach Killian + doppelseitige Ausräumung der beiden Siebbeine; beide Stirnhöhlen mit Eiter gefüllt. 2. 5.: Deutliche Zeichen von Meningitis. 5. 5.: Tod. Bei der Sektion wurden in der zerebralen Wand der rechten Stirnhöhle sehr deutliche osteitische Veränderungen entdeckt.

Fall VI. 52jähriger Arbeiter, aufgenommen am 14. 11., Tod am 17. 11. 13. Diagnose: Meningitis cerebrospinalis ex otitide?

In bewusstlosem Zustande aufgenommen mit allen Zeichen von Meningitis. Da die Verwandten erzählten, dass er vor 2 Monaten an linksseitiger Ohreneiterung gelitten hatte und da er die letzte Zeit über linksseitige Ohrenschmerzen geklagt hatte, wurde der linke Warzenfortsatz geöffnet; dieser war jedoch gesund. Durch die Sektion wurde konstatiert, dass die Leptomeningitis von einem chron. Empyem der linken Stirnhöhle mit chron. Osteit. der zerebralen Wand ausgegangen war.

E. STANGENBERG.



22) **Pugnat** (Genf). **Ueber einen Fall von chronischer Stirnbeinhöhleneiterung. (Note sur un cas de sinusite frontale suppurée chronique.)** *Revue méd. de la Suisse romande. No. 1/2. 1917.*

Verf. schildert die Radikaloperation nach seiner eigenen Methode, d. h. vollständige Aufhebung des ganzen Sinus durch Resektion seiner Vorderwand und seines Bodens, bei Komplikation mit Ethmoidallabyrintheiterung. Pat. war schon 1911 genau nach Killian operiert worden, aber es hatte sich bis 1914 ein Rezidiv gebildet, wobei eine starkeiternde Fistel an der Grenze zwischen linkem Nasenbein und dem Stirnfortsatz des Oberkiefers aufgetreten war. Bei der zweiten Operation 1916 fand sich eine zweite Fistel am Boden der Stirnbeinhöhle, die in einen orbitalen Eiterherd einmündete. Nach der Operation ganz fieberfreier Verlauf, Vernarbung der äusseren Wunde nach wenigen Verbänden, gänzliches Aufhören der Eiterung nach 8 Monaten. Die Entstellung soll gering sein. Verf. hält die chronische Stirnbeinhöhleneiterung für eins der schwerst heilbaren Sinusempyeme.

JONQUIÈRE.

23) **Smetanka** (Prag). **Ueber Komplikationen in der Stirnhöhle bei Halserkrankungen.** *Cas. lek. cesk. 1916.*

Bei Angina phlegmonosa kann das Leben des Kranken gefährdet werden durch Thrombose des Sinus cavernosus. Eine zweite Komplikation stellt die Meningitis cerebrospinalis dar. Diese Infektionen verpflanzen sich aus dem Rachen und dem Nasenrachenraum in die Stirnhöhle entweder durch den Kreislauf des Blutes oder direkt mit Ausschaltung des Blutkreislaufes.

Der Infektionsweg kann dreierlei Art sein und zunächst durch direkte Gefässverbindung mit dem Plexus pharyngeus zustande kommen, der durch die Schädelbasis führt. Eine zweite wichtige Verbindung bildet der Plexus pterygoideus, der mit der Vena ophthalmica sup. kommuniziert. Auf der Oberfläche der zu entfernenden Vegetationen und der angrenzenden Schleimhäute kommen verschiedene Gattungen von pathogenen Mikroorganismen vor, und man kann auch bei sorgfältigster Vornahme des Eingriffs in Rachen und Nase nicht mit Sicherheit behaupten, dass die Operation vollkommen aseptisch erfolgt. Bei Entfernung von Wucherungen im Cavum pharyngonasale können die Mikroben leicht in die offenen Lymphgefässe übertragen werden.

Der dritte Infektionsweg ist die Vena jugularis. Die Infektion schreitet von der Mandel in die tiefen unmittelbar der Vena jugularis anliegenden Halslymphdrüsen.

STEINER (PRAG).

24) **Aurelius Rethi** (Budapest). **Ein einfaches Enthaarungsverfahren bei Stirnlappenplastik.** *Arch. f. Lar. Bd. 31. S. 109.*

Das Wachstum und die Lebensfähigkeit des Haares hängt von der am untersten Teil desselben befindlichen Haarzwiebel ab. Diese befindet sich häufig im unteren Drittel der Koriumschicht, gewöhnlich aber in der oberen Schicht der Subkutis. R. präpariert die Haut so auf, dass Epidermis und Korium von der Subkutis getrennt werden und alsdann die Schicht, in welcher die Haarzwiebeln liegen, mit Rasiermesser oder Schere soweit nötig abgetragen wird. Der Hautlappen (Epidermis + Korium) wird darauf der Subkutis antamponiert. Bei einer

von R. in dieser Weise vorgenommenen Enthaarung eines Stirnlappens für die Nasenplastik erzielte er ein vorzügliches Resultat. Der Lappen heilte vollständig ein, die Haare wuchsen nicht nach. BRADT.

25) **Joseph C. Beck** (Chicago, Ill.). **Aeussere Stirnhöhlenoperation. (External frontal sinus operation.)** *Journ. amer. med. assoc. 16. Dezember 1916.*

Nur durch genaue stereoskopische Röntgenogramme lassen sich die pathologischen Veränderungen im Sinus frontalis feststellen. B. gibt eine Klassifikation derselben und weist noch besonders auf das Verhalten des Epithels am Ausgang der Stirnhöhle hin. Nach Beschreibung der bisher üblichen Methoden, nämlich nach Kunt-Coakley, Killian, der modifizierten Killian'schen Operation, sowie der nach Lothrop (vgl. Journ. amer. med. assoc., 10. Juni 1915, p. 153), erörtert B. jeden Schritt seiner eigenen osteoplastischen Operation, deren Einzelheiten aber im Original von jedem gelesen werden sollten. FREUDENTHAL.

c) Mundrachenhöhle.

26) **Drischkow-Kessinkoff** (Sofia). **Ein Fall von Alaunnekrose des Zahnfleisches.** *Wiener klin. Wochenschr. No. 38. 1916.*

Gingivitis der bukkalen Seite bei einem Soldaten, der mit einer hochprozentigen Alaunlösung sich den Mund ausspülte. In diesem sowie in ähnlichen Fällen bewährte sich die Applikation von Naphthalan und H_2O_2. HANSZEL.

27) **v. d. Porten** (Berlin). **Die Behandlung der Stomatitis mercurialis mit Rhodalzid.** *Derm. Zentralbl. Bd. 20. No. 5. 1917.*

Nach den Erfahrungen aus der Joseph'schen Poliklinik scheinen Stomatitis mercurialis und Leukoplakie Indikationen für die Verabreichung von Rhodalzid darzustellen. In einem Falle von Stomatitis aphthosa zeigte der Krankheitsprozess auf Rhodalzidbehandlung keine wesentliche Beschleunigung der Besserung.

SEIFERT.

28) **Frank E. Taylor** and **W. H. McKinstry. Die Beziehung der peridentalen Gingivitis zur Angina Vincenti. (The relation of peridental gingivitis to Vincents angina.)** *Brit. med. journ. 31. März 1917. S. 420.*

Verff. haben im Queens Alexandra military Hospital innerhalb weniger Monate bakteriologisch fast 300 Fälle von fuso-spirillärer Infektion der Mundhöhle untersucht und haben in allen Fällen das Vorkommen der Spirillen und fusiformen Bazillen, entweder allein oder zusammen mit Kokken, Bazillen und Leptothrix bestätigen können. Ausser der von Vincent u. a. beschriebenen diffusen ulceromembranösen Gingivitis haben Verff. nun eine umschriebene peridentale oder marginale Form der Gingivitis beobachtet, nicht zu verwechseln mit der Pyorrhoea alveolaris, von der sie sich durch das Fehlen des Eiters und der Eitertaschen unterscheidet. Sie haben daraufhin 70 Fälle von Angina Vincenti untersucht und in jedem einzelnen Falle ohne Ausnahme diese peridentale Form der Gingivitis beobachtet. Umgekehrt haben sie bei Untersuchung von 150 Fällen von fusospirillärer Gingivitis die charakteristischen Läsionen der Angina Vincenti auf den

Tonsillen oder im Pharynx in 70 Fällen konstatieren können. Eine Prüfung der Krankengeschichten ergab, dass das Zahnfleisch stets zuerst infiziert wurde und die Halsaffektion folgte. Verff. geben einige charakteristische Krankengeschichten.

FINDER.

29) **Rudolf Hoffmann** (München). **Ueber parapharyngeale Aktinomykose.** *Zeitschrift f. Ohrenheilkd. Bd. 58. S. 156.*

Auf Grund eigener Beobachtungen und der in der Literatur beschriebenen Fälle sucht H. ein klinisches Bild der Aktinomykose zu entwerfen: Beginn mit einem kleinen Knötchen an der vorderen (meist linken) Halsseite. Uebergreifen des ziemlich schnell wachsenden Prozesses auf die äussere Schildknorpelplatte. Es entsteht ein Tumor, es kommt zur Fistelbildung mit Entleorung des typischen Körncheneiters; Schwartenbildung. Im Kehlkopfinnern keine spezifisch aktinomykotische Veränderung, nur Oedem. Verlauf ohne Fieber und Drüsenschwellung. Infektionsvermittler ist die Gräsergranne, welche meist in die linke Hypopharynxwand eindringt. Therapie soll eine gründlich chirurgische sein und durch Jodkali unterstützt werden.

BRADT.

30) **Robert Lund** (Kopenhagen). **Ueber die Arterien der Tonsille.** *Arch. f. Laryng. Bd. 31. S. 114.*

Anatomische Studien lassen L. annehmen, dass die bei Tonsillektomie vorkommende arterielle Blutung, praktisch gesprochen, immer durch eine Läsion der kleineren in oder innerhalb des Musculus constrictor superior gelagerten Arterienzweige oder durch eine Läsion der in der Muskulatur der Gaumenbögen gelagerten Zweige oder schliesslich durch eine Läsion der zu den Tonsillen führenden Zweige bedingt ist. Bei 20 von L. untersuchten Tonsillenpaaren stammte in der weit überwiegenden Mehrzahl der Präparate die Arteria tonsillaris — in Uebereinstimmung mit Zuckerkandl's und Orleansky's Beobachtungen — von der Arteria palatina ascendens her, die wieder am häufigsten aus der Art. max. ext. herkam. Das Operationsmesser darf nicht in die Muskulatur des Musc. constrictor superior eintreten. Die beiden Gaumenbögen bieten nach dem anatomischen Befunde keine besonders grosse Blutungsgefahr, trotzdem aber müssen sie sorgfältig geschont werden, weil in ihnen doch zuweilen, namentlich im hinteren Gaumenbogen eine grössere Arterie verläuft.

BRADT.

31) **Hahn** (Nürnberg). **Meningitis nach Angina; Trepanation; Heilung.** *Münchener med. Wochenschr. No. 52. S. 1822. 1916.*

Nach einer typischen Angina lacunaris stellte sich im Verlauf von 13 Tagen das Bild einer schweren Meningitis ein. Da einige Symptome für einen Hirnabszess sprachen, wurde trepaniert. Es fand sich am rechten Schläfenlappen nach Spaltung der Dura ein zehnpfennigstückgrosser, oberflächlicher Erweichungsherd, seine Umgebung zeigte das Bild einer eitrigfibrinösen Meningitis. Der Eiter wurde nicht bakteriologisch untersucht. Im Lumbalpunktat keine Bakterien.

KOTZ.

32) **Alexander Idaszewski. Die Polyarthritis rheumatica recidiva und Tonsillektomie.** *Diss. Kiel 1916.*

Die unter Reinking's (Hamburg) Leitung ausgeführte Arbeit beschäftigt

sich mit den Erfolgen der Tonsillektomie beim rezidivierenden Gelenkrheumatismus.

An der Hand von zehn operierten Fällen kommt Verf. zu dem Schluss, dass der Eingriff fast immer einen vollen, wenn auch nicht unmittelbaren Erfolg habe. Auch bei nicht krankhaft veränderten oder entzündeten Tonsillen befürwortet er das Verfahren.

Dem Referenten scheint die Dauer der nachträglichen Beobachtungszeit für die meisten der geschilderten Fälle keine genügend lange zu sein. DREYFUSS.

33) **Eugen Weiss** (Tübingen). **Die Tonsillektomiefrage und ihre Bedeutung für die Wehrfähigkeit. (Unsere Erfahrungen bei 41 Tonsillektomien und Mandelschlitzungen.)** *Zeitschr. f. klin. Med. Bd. 84. S. 159. 1917.*

Als Indikation zur Tonsillektomie stellt W. auf

a) irreparable pathologische Zustände der Tonsillen selbst;

b) den sicheren Nachweis eines Zusammenhanges zwischen Tonsillenerkrankung und anderen pathologischen Zuständen des Körpers (Sepsis, Nephritis, Rheumatismus). Der Tonsillektomie ist entschieden der Vorzug vor der Schlitzung zu geben.

Die Resultate sind sehr befriedigend in geeigneten Fällen von Sepsis und Nephritis, teilweise günstig bei rheumatisch-infektiösen Erkrankungen (Arthritis, Neuritis, Polyarthritis, Polyneuritis, Endo- und Myokarditis). Für die Frage der Wehrkraft und Dienstfähigkeit, wie für die Frage der Dienstbeschädigungsrentenansprüche gewinnt die Tonsillektomie ideelle wie materielle Bedeutung in prophylaktischer wie therapeutischer Beziehung. — Ausführliche Krankengeschichten illustrieren die lesenswerte Arbeit. DREYFUSS.

34) **A. B. Middleton. Uebersicht der am meisten empfohlenen Operationen zur Entfernung der Mandel. (Review of the principal operative measures advocated in removal of the faucial tonsils.)** *Illinois med. journ. Sept. 1916.*

Verf. hatte auf eine Umfrage Antworten von 300 Spezialisten, welche über ihre Art der Tonsillektomie befragt wurden. Die meisten bevorzugten die Drahtschlinge, die zweithäufigste Art der Operation war die mit der Guillotine.

OTTO T. FREER.

35) **A. Einar Johnson** (Watertown, S. Dak.). **Tonsillektomie.** *Internat. journ. of surg. November 1916.*

J. beantwortet zunächst die Fragen: Wann und wie sollen die Tonsillen entfernt werden? Dann bespricht er die Irrtümer in der Technik (unrichtige Abtrennung der Tonsille, unvollständige Entfernung derselben und zufällige Entfernung der Uvula), um zum Schluss eingehend die Komplikationen zu erwägen. Zu diesen gehören: Blutungen. Verf. hält nichts von jenen vielfach empfohlenen Mitteln, die angeblich die Blutung verhindern, sondern rät bei jeder Tonsillektomie eine Zange nebst gebogener Nadel und Katgut in Bereitschaft zu halten. Damit kann man jede Blutung stillen. Als weitere Komplikation erwähnt J. die Bildung von Narbengewebe mit Einschluss eines Nerven, und berichtet folgenden Fall: Nach Tonsillektomie hatte eine Patientin Tag und Nacht sehr starke Schmerzen

im rechten Ohr, Kopf und Nacken. Zehn Tage später fand J. als einzige Erklärung eine narbige Masse, die er inzidierte. Die Schmerzen hielten bis zur nächsten Nacht an, um dann völlig zu verschwinden. FREUDENTHAL.

d) Diphtherie und Croup.

36) **A. Pötter** (Leipzig). **Die Diphtheriebekämpfungsmassregeln in Leipzig.** *Münchener med. Wochenschr. No. 40. S. 1419. 1916.*

Die Ursachen der letzten Epidemie sind unklar. Ausser der seit langem eingeführten Meldepflicht bestehen folgende Einrichtungen: Eigens instruierte Beamte der Wohlfahrtspolizei begeben sich in die Wohnung des Kranken und geben den Angehörigen und auch den anderen Bewohnern des Hauses Verhaltungsmassregeln. Durch gegebenenfalls angeordnete Klassenuntersuchungen in Schulen und Kindergärten werden Dauerausscheider ermittelt und diese ebenso wie Bazillenträger grundsätzlich vom Besuch der Anstalt ausgeschlossen. Die Aerzte werden durch Rundschreiben usw. auf die Vorzüge der möglichst frühzeitigen intramuskulären Verabreichung des Heilserums und auf eventuelle Anwendung der Schutzimpfung hingewiesen, wofür bei Minderbemittelten die Kosten von der Gemeinde getragen werden. Von der sogenannten Schlussdesinfektion sah man wenig Nutzen.

KOTZ.

37) **E. Friedberger. Bazillenträger, ihre Entstehung und Bekämpfung.** *Münchener med. Wochenschr. No. 39. S. 1389. 1916.*

Bemerkungen zu der Arbeit Rolly's. Münchener med. Wochenschr., S. 1217, 1916, nebst einer Entgegnung hierzu von Rolly. KOTZ.

38) **Reiche** (Hamburg). **Die Verbreitung und Bekämpfung der Diphtherie.** *Münchener med. Wochenschr. No. 51. S. 1788. 1916.*

Bemerkungen zu W. Kruse's gleichnamigem Aufsatz (Ebendas. No. 35). Verf. vergleicht seine Erfahrungen bei der Hamburger Epidemie mit den bisher geltenden Ansichten über Serumbehandlung. Er kommt in vielen Punkten zu ganz anderen Schlussfolgerungen wie Kruse. Die Arbeit zeigt, wie schwierig es ist, aus den Statistiken einwandfreie Schlüsse zu ziehen und wie bestimmte Erscheinungen sowohl für die eine wie für die andere Theorie ausgelegt werden können. KOTZ.

39) **Emily L. Moshage** and **John A. Kolmer. Eine Studie über die Säureerzeugung der Diphtheriebazillen. (A study of acid production by diphtheria bacilli.)** *The journal of infectious diseases. Juli 1916.*

Die Säureerzeugung der Diphtheriebazillen ist am stärksten in Dextrose, Dextrin, Lävulose und Galaktose zu finden. Die granulären Formen erzeugen öfter Säuren wie die homogenen. Im allgemeinen ist der Grad der Säureerzeugung der Virulenz gleich. OTTO T. FREER.

40) **Stahr** (Danzig). **Zur Gram-Färbung des Löffler'schen Diphtheriebazillus.** *Münchener med. Wochenschr. No. 29. S. 1041. 1916.*

Verf. benutzt die Eigenschaft der Diphtheriebazillen sich im Alkohol teil-

weise zu entfärben zur Differentialdiagnose gegenüber Pseudodiphtheriebazillen. Keine Angaben über die Technik.

KOTZ

41) **Langer** (Charlottenburg). **Die Beschleunigung der bakteriologischen Diphtheriediagnose.** *Münchener med. Wochenschr. No. 38. S. 1373.*

Die Ueberlegenheit in der Alkoholfestigkeit aller Pseudodiphtheriebazillen gegenüber den echten Diphtheriebazillen ist nur dann zur Differentialdiagnose verwendbar, wenn, wie dies L. in seinen früheren Arbeiten, auf die er sich beruft, zeigte, eine einheitliche Entfärbungszeit für alle Diphtheriebazillen zugrunde gelegt wird. Die Methode ist besonders deshalb von praktischem Wert, weil sie im Gegensatz zu den anderen schon nach 8 Stunden eine sichere Diagnose ermöglichen soll.

KOTZ.

e I) Kehlkopf und Luftröhre.

42) **Emil Treitel. Röntgenaufnahmen des normalen und erkrankten Kehlkopfes.** Mit 3 Fig. u. 6 Abb. *Diss. München (o. Jahrg).*

Die Arbeit, welche im Juni 1914 abgeschlossen wurde, also vor der Publikation des Weingärtner'schen Buches, beschäftigt sich hauptsächlich mit der vergleichenden Untersuchung der Röntgenoskopie und Laryngoskopie. Zunächst wurden Versuche an Leichenkehlköpfen ausgeführt, Aufnahmen im frontalen, sagittalen und in beiden schrägen Durchmessern, ferner auch endolaryngeale durch Einführung eines Films zwischen Aryknorpel und Stimmbändern am aufgeschnittenen Leichenkehlkopf. Letztere Resultate waren aber wenig befriedigend, so dass von endolaryngealen Lebendaufnahmen Abstand genommen wurde.

Es folgt dann die Beschreibung einer Reihe von Röntgenbefunden am normalen und krankhaften Kehlkopf, die u. a. in einem Fall von Carcinoma laryngis die gekörnte Verknöcherungsfigur, wie sie Thost beschreibt, erkennen liessen.

Die Arbeit wurde auf Anregung von Neumayer (München) ausgeführt.

DREYFUSS.

43) **Gino Merelli. Untersuchungen über die motorischen Nervenendigungen der Kehlkopfmuskeln. (Ricerche sulle terminazioni nervose motrici dei muscoli laringei.)** *Giorn. ital. di otologia. No. 4. 1917.*

Verf. geht von den Untersuchungen aus, die Grabower über die mototorischen Nervenendigungen in den Kehlkopfmuskeln angestellt hat, in der Absicht, auf diese Weise eine Erklärung für die grössere Vulnerabilität des M. cricoarytaenoideus posticus zu finden. Er hat seine eigenen Untersuchungen an den Kehlkopfmuskeln des Schweins angestellt; es gibt deren 5 (Crico-thyreoideus, Cricoarytaenoid. post., Cricoarytaenoid. lateralis und Arytaenoideus). Die Folgerungen, zu denen er gelangt, sind folgende: 1. Die Nervenendigungen im M. cricothyreoideus sind zahlreicher als in allen anderen Kehlkopfmuskeln. 2. Die Nervenendigungen kommen in drei Formen vor, knäuelförmig, fingerförmig und traubenförmig. Die erste Form findet sich vorwiegend in allen Muskeln mit Ausnahme des Crico-Thyreoideus; die fingerförmige Form ausschliesslich in den Dilatatoren, die Traubenform ausschliesslich im Crico-Thyreoideus. Die grössere Zahl der

motorischen Nervenendigungen erklärt Verf. damit, dass dieser Muskel innervierende Aeste von verschiedenen Nervenursprüngen erhält. Die Verschiedenheit in der Form der Nervenendigungen sucht er folgendermassen zu erklären: 1) Die traubenförmigen Nervenendigungen gehören einem Nerven an, der nicht der Rekurrens ist, da sie sich nur im Crico-Thyreoideus finden. 2. Die in allen Muskeln sich findenden knäuelförmigen Endigungen werden vom Rekurrens gebildet und da sie von feinen Nervenfasern gebildet werden, so würde dies nach einer Hypothese Stefanelli's für die geringe Funktionsstärke der Kehlkopfmuskeln sprechen. 3. Die fingerförmigen Fortsätze, die ebenfalls vom Rekurrens gebildet werden, bestätigen jene Hypothese noch in höherem Masse, da sie sich nur in den Dilatatoren und niemals in den Konstriktoren finden, was eine Erklärung für die grössere funktionelle Inanspruchnahme dieser Muskelgruppe im Vergleich zu der andern gibt.

Verf. stellt in Aussicht, dass er seine Untersuchungen auf andere Tiere und den Menschen ausdehnen will.

FINDER.

44) **Körner** (Rostock). **Ueber Lähmungen der Nervi vagus, accessorius Willisii, hypoglossus und sympathicus durch Fernschädigung bei Halsschüssen.** *Münchener med. Wochenschr. 1916. No. 40. Feldärztl. Beil. S. 1429.*

Verf. berichtet über das weitere Schicksal der Fälle 3 und 17 seiner Beobtungsreihe von Kehlkopfverletzungen in der Zeitschr. f. Ohrenheilk. u. d. Krkh. d. Luftwege 72 u. 74 (Besserung nach operativer Freilegung der Nerven und Beseitigung des benachbarten Narbengewebes), ferner über einen Fall von Sympathikuslähmung, bei dem aus dem raschen Abklingen der Erscheinungen ebenfalls Fernwirkung anzunehmen ist.

KOTZ.

45) **Augusto Giannone. Ein Fall von extralaryngealer Laryngozele. (Un caso di laringocele estralaringeo.)** *Arch. ital. di otologia. Juni 1916.*

51jähriger Mann, vor 16 Jahren Syphilis. In der Mittellinie des Halses zwischen Zungenbein und Ringknorpel sieht man bei ruhiger Atmung eine Anschwellung von der Grösse eines Hühnereies von glatter Oberfläche mit Fluktuation im Zentrum, sie ist weich und kann eingedrückt werden; die Haut darüber gerötet. Wenn man den Tumor eindrückt, so wird er kleiner, man hört dabei ein krepitierendes Geräusch. Perkussion ergibt tympanitischen Schall. Laryngoskopische Untersuchung: Rötung der Taschenbänder, geringere Rötung der Stimmbänder, letztere zeigen in ihrer mittleren Portion eine erhebliche Erosion, so dass sie beim Aneinanderliegen eine kleine dreieckige Oeffnung zwischen sich lassen. Bei der Inzision des Tumors in der Mittellinie entweicht Luft, in der Höhle findet sich eine kleine Menge dicken Breies, nach deren Entfernung man bemerkt, dass die Hinterwand des Hohlraums dem Larynx adhärent ist. Mit dem scharfen Löffel werden die Granulationen abgetragen, mit der Sonde konstatiert man, dass der Schildknorpel kariös ist und im Spatium crico-thyreoideum eine kleine Perforation vorhanden ist. An dieser Stelle entsprang wahrscheinlich der Tumor. Verf. sieht in seinem Fall als prädisponierende Ursache eine Chondritis syphilitica an; durch diese wurde ein Locus minoris resistentiae geschaffen und durch die Hustenstösse entstand an dieser Stelle die Laryngozele.

FINDER.

46) **F. Lasagna. Ueber eine seltene Form von stenosierender Laryngitis. (Di una rara forma laringea stenosante.)** *Arch. ital. di otologia. No. 4. 1915.*

Es handelte sich um eine Laryngitis hyperplastica supraglottica. Pat. ist ein 52jähriger Mann; seit 2 Jahren Husten und Heiserkeit, seit 6 Monaten zunehmende Atemnot. Man sieht von der Seitenwand des Larynx in Fortsetzung der aryepiglottischen Falten und der Aryknorpel zwei Wülste von roter Farbe und glatter Oberfläche, die sich bei der Inspiration auseinander bewegen, die Stimmbänder aber nicht sehen lassen. Nach vorhergehender Tracheotomie werden die Wülste in mehreren Sitzungen endolaryngeal entfernt; die mikroskopische Untersuchung ergibt, dass es sich um reine Gewebshyperplasie ohne jeden spezifischen Charakter handelt. Nach 2 Monaten kann die Kanüle entfernt werden; es tritt völlige Heilung ein.

FINDER.

47) **O. Levinstein** (Berlin). **Ueber den akuten Gelenkrheumatismus des Kehlkopfes.** *Zeitschr. f. Laryng., Rhinol. etc. Bd. 8. H. 4. S. 365. 1917.*

Der akute Gelenkrheumatismus des Kehlkopfes ist ein seltenes Vorkommnis, **Mygind** hat in seiner Arbeit aus dem Jahre 1914 aus der Literatur 17 Fälle zusammengestellt, dem sich als 18. der vom Autor beobachtete anfügt:

Ein bisher gesunder Mann erkrankt im Anschluss an eine Erkältung (Liegen auf blosser Erde während einer kühlen Nacht) an Fieber und allgemeinem Krankheitsgefühl, wozu bald als lokale Beschwerden Schluckschmerzen und Heiserkeit treten. Die laryngoskopische Untersuchung ergibt eine erhebliche Rötung und Schwellung des rechten Aryknorpels und der rechten aryepiglottischen Falte, sowie eine Fixation des rechten Stimmbandes in Abduktionsstellung. Fieber, Allgemeinerscheinungen und Schluckschmerzen gehen allmählich zurück, die Fixation des Stimmbandes erst im Verlauf einiger weiterer Tage, nachdem Rötung und Schwellung der Kehlkopfschleimhaut bereits einige Tage vorher verschwunden waren. Dies spricht dafür, dass die Immobilisierung des rechten Stimmbandes nicht durch die entzündliche Schwellung der Schleimhaut, sondern vielmehr durch eine Schwellung im rechten Cricoarythämoidgelenk selbst verursacht war, ebenso wie der Umstand, dass die Schmerzen im Kehlkopf zu gleicher Zeit, wie die Heiserkeit auftraten, dahin zu deuten ist, dass es sich nicht um eine sekundäre, d. h. von der Schleimhaut fortgeleitete Entzündung des Gelenkes, sondern um eine primäre Gelenkaffektion handelte, Solche Fälle von primärem, monoartikulärem Rheumatismus des Crico-arythänoidgelenks sind bis jetzt eigentlich nur zweimal beschrieben worden von **Bruck** (Lehrbuch der Krankheiten der Nase usw.) und **Melzi** (Arch. f. Laryng., Bd. 13, S. 153).

SCHLITTLER.

48) **O. Levinstein** (Berlin). **Ueber Epiglottitis rheumatica acuta.** *Zeitschr. für Laryng., Rhinol. etc. Bd. 8. H. 4. S. 375. 1917.*

Die Epiglottis ist eigentlich infolge ihrer Lage Insulten mechanischer und thermischer Art so sehr ausgesetzt, dass ihre Erkrankung viel häufiger zu erwarten wäre. Verglichen mit den Stimmbändern, die verhältnismässig häufig infolge thermischer Einflüsse erkranken — Erkältungslaryngitis oder eigentlich besser Chorditis —, verfügt die Epiglottis wohl über eine ziemliche Widerstandsfähig-

keit gegenüber solchen Schädlichkeiten, so dass primäre, auf die Epiglottis lokalisierte Entzündungen im allgemeinen selten sind.

Symptome einer solchen primären rheumatischen Epiglottitis sind: Schmerzen im Hals, besonders beim Schlucken, Hustenreiz, Druckgefühl im Hals, reine, unveränderte Stimme. Objektiv liess sich feststellen eine Rötung und Schwellung des ganzen Kehldeckels, glosso- und aryepiglottische Falten frei, ebenso die übrigen Teile des Kehlkopfes unverändert. Unter Aspirin und hydropathischem Umschlag erfolgte Besserung in 4—5 Tagen.

Verf. glaubt für den Hustenreiz und das unangenehme Druckgefühl im Hals einmal die entzündliche Schwellung des Kehldeckels selbst verantwortlich machen zu müssen, weiterhin dann aber namentlich die Berührung des letzteren mit der Zungentonsille. Letzteres dürfte namentlich der Fall sein, wenn die Affektion ihren Höhepunkt überschritten, die Hyperästhesie die Epiglottisschleimhaut mit dem Abklingen der entzündlichen Erscheinungen verschwunden, die verdickte Epiglottis aber immer noch auf die Zungentonsille drückt und reflektorisch Husten und Druckgefühl auslöst.

SCHLITTLER.

49) **Steiner** (Prag). **Ueber primäres Kehlkopferysipel.** *Med. Klinik. No. 15. 1917.*

Der geschilderte Fall (24jähriger Soldat) lehrt, dass das Krankheitsbild im Hinblick auf die anatomischen Veränderungen im Kehlkopfinnern in ihrem Zusammenhang mit dem mikroskopischen Befunde des aus den Entzündungsherden stammenden Streptococcus pyogenes, sowie mit Rücksicht auf den klinischen Verlauf (ganz plötzliche, mit Schüttelfrost und hohem Fieber einhergehende, flächenhaft sich ausdehnende Laryngitis mit entzündlichem Oedem) tatsächlich die so ausserordentlich selten vorkommende primäre Lokalisation eines Erysipels im Kehlkopfe darstellt. Die Diagnose war schon intra vitam gestellt worden.

SEIFERT.

50) **A. Réthi** (Budapest). **Die Therapie der postoperativen Kehlkopfblutungen, mit Mitteilung von 2 schweren Fällen.** *Orvosi hetilap. No. 52. 1916.*

Das vorgeschlagene Verfahren besteht in der Anwendung von auf die Art der Bellocq'schen Nasentampons gebildeten Nasentampons, zu deren Anwendung die ohnedies notwendige Ausführung der Tracheotomie die Vorbedingung ist. Die Bellocq'sche Röhre wird durch die Tracheotomiewunde in Rose'scher Lage durch den Kehlkopf bis zum Pharynx eingeführt und dort entfaltet, daran wird die eine Seidenschnur des Tampons befestigt und durch die Tracheotomiewunde heruntergezogen, während ein anderer Seidenfaden zur Entfernung des Tampons durch den Mund dient.

POLYAK.

51) **F. Ninger** (Prag). **Kehlkopfschüsse.** Aus dem laryngorhinol. Inst. d. k. k. tschech. Univ. (Vorst.: Prof. Dr. Kutvirt).

Mitteilung über 8 Kehlkopfschussverletzungen. Nur einmal war die Tracheotomie im Felde notwendig geworden. Die Therapie war durchweg exspektativ. Die Stimmresultate sind in fast allen Fällen, die längere Zeit beobachtet werden konnten, gut zu nennen.

STEINER.

52) **Allenbach** (Strassburg). **Ueber Kriegsverletzungen des Kehlkopfes nach Erfahrungen dieses Krieges.** *Münchener med. Wochenschr. 1916. No. 41. Feldärztl. Beil. S. 1464.*

Verf. beleuchtet die bisherigen Veröffentlichungen und bringt eine Literaturzusammenstellung von 30 Publikationen. Er fügt einen selbstbeobachteten Fall bei, bei dem Bolzenbehandlung nötig war.

KOTZ.

53) **E. J. Moure** und **Georges Cannyt. Die Kriegsverletzungen des Larynx und der Trachea. (Les plaies de guerre du larynx et de la trachée.)** *Revue de chirurgie. No. 4. 1916.*

Unter mehr als 12000 Kranken haben Verff. nur 30 Fälle von Wunden des Larynx und der Trachea gesehen. Verff. besprechen zuerst die neuropathischen Störungen, Aphonie, Mutismus, dann die extralaryngealen Verletzungen, und zwar die Verletzungen der Nerven und der Muskeln, zum Schluss die Verletzungen des eigentlichen Rohres. Den Schluss bildet die Besprechung der Stenosen, und zwar hauptsächlich der Narbenstenosen. Verff. stützen sich dabei auf 31 eigene Fälle, die der Friedens- und Kriegspraxis angehören; die von ihnen angewandte Therapie ist die Laryngo-Tracheostomie, die in Lokalanästhesie gemacht wird.

FINDER.

54) **Härting** (Leipzig). **Blutegel im Kehlkopf.** *Münchener med. Wochenschr. 1916. No. 42. Feldärztl. Beil. S. 1502.*

Drei türkische Soldaten hatten aus einem Tümpel getrunken. Verf. konnte mittels gebogener Kornzange bei jedem von ihnen einen Blutegel entfernen, der sich „direkt im Kehlkopf" angesogen haben soll.

KOTZ.

55) **Finzi. Beitrag zur Kasuistik der Fremdkörper in den Bronchien. (Contributo alla casuistica dei corpi estranei nei bronchi.)** *Arch. ital. dei otologia. No. 2. 1915.*

10jähriger Knabe hatte das Mundstück einer Kindertrompete inspiriert; bei tiefen Inspirationen hörte man ein Geräusch, wie von einer kleinen Trompete herrührend. Radioskopie zeigt den Fremdkörper auf der rechten Thoraxseite, etwas unter dem Manubrium sterni, 2—3 cm von der Mittellinie. Tiefe Tracheotomie. Bei einer neuen Radioskopie sieht man den Fremdkörper etwas tiefer als er vorher gewesen war. Bronchoskopie: Im rechten Bronchus sehr viel Sekret, der Fremdkörper ist nicht zu entdecken. Nachts starker Husten, Pat. hat das Gefühl, dass ihm ein Fremdkörper nach oben springt; die Kanüle wird entfernt und der Fremdkörper wird durch die Tracheotomieöffnung hinausgeschleudert.

FINDER.

56) **Schousboe. Vier Fälle von durchlöcherten Fremdkörpern in den tieferen Luftwegen. (Fire tilfaelde af gennemhullede fremmedlegemer i de dybere luftveje.)** *Nordisk Tidskrift for Oto-Rhino-Laryngologi. H. 2—4. 1916.*

Fall 1. 2jähriger Knabe, der eine Pappzigarrenspitze aspiriert hatte; $3^1/_2$ Stunden später Aufnahme in das Hospital. Keine Symptome von Seiten der Fremdkörper, Diagnose noch durch Keuchhusten erschwert. Tracheotomia inf., Bronchoskopie; Extraktion des Fremdkörpers, der im rechten Bronchus sass;

Heilung. Die auskultatorischen Symptome fehlten, da der Fremdkörper perforiert war und nicht obturierend wirkte; die Luft ging durch ihn hindurch.

Fall 2. Ebenfalls 2jähriger Knabe, der eine Pappzigarrenspitze aspiriert hatte. Der Fremdkörper sass in der Rima glottidis; während eines Versuchs, ihn durch direkte Laryngoskopie zu extrahieren, wurde die Atmung so schlecht, dass eiligst die Tracheotomia sup. gemacht wurde. Es zeigte sich, dass der Fremdkörper aus dem Larynx verschwunden und während der Tracheotomie tiefer nach unten aspiriert worden war. Bronchoscopia inf. zeigte ihn im rechten Bronchus. Extraktion. Heilung. In diesem Fall war es für den Patienten von grösster Bedeutung, dass der Fremdkörper perforiert war und also die Luft hindurch passieren liess.

Fall 3. 13 Jahre alter Knabe, der die Bernsteinspitze einer Pfeife aspiriert hatte. Am folgenden Tage Extraktion durch Bronchoscopia sup.

Fall 4. 19jähriger Mann, der von seinem dritten Lebensjahr an Tracheotomiekanüle getragen hatte wegen Larynxstriktur. Die Kanüle zerbrach und die äussere Röhre glitt in die Trachea. Starke Dyspnoe — nicht wegen des Fremdkörpers, der perforiert war und die Luft hindurch liess, sondern weil die Trachealfistel sich stark zusammengezogen hatte. Extraktion durch Bronchoscopia inf. Heilung.

FINDER.

e II) Stimme und Sprache.

57) **W. Carrie. Sonderklassen für sprachkranke Schulkinder.** *Zeitschr. für Kinderforschung. 21. Jahrg. H. 3—6. Dezember 1915 bis März 1916.*

C. betont den Wert von Sonderklassen gegenüber den Heilkursen insbesondere für Stotterer, deren Behandlung längere Zeit beansprucht, falls man sich nicht mit Scheinheilungen begnügt. Bedauerlicherweise beginnt die Arbeit mit der ganz unwissenschaftlichen Definition des Stotterns von Elders, dessen Heilverfahren C. vergeblich als neu nachweisen will, weil es den „offenen Klang" in die Stotterheilung einführe. Vergl. hierüber die Referate im Centralblatt, 1915, S. 316, 317. 1916, S. 90. Im übrigen führt C. alles an, was gegen die Stotterheilkurse spricht, deren Wert er vielleicht noch mehr als nötig herabsetzt, um die Einrichtung der Sonderschule und deren Vorzüge hervorzuheben. Er gibt die 5 Forderungen von Harbeck für Einrichtung von Sonderklassen wieder, ferner deren Personalbogen und charakterisiert die Uebungsbehandlung sowie die psychische Behandlung, wobei es ihm passiert den Satz auszusprechen: „Kinder sind mit wenigen Ausnahmen noch willensschwach." Darauf fussend greift er Gutzmann mit Unrecht an, der von der Aussichtslosigkeit der Behandlung bei pathologischer Willensschwäche spricht.

NADOLECZNY.

58) **Fröschels** (Wien). **Zur Frage der Entstehung des „tonischen Stotterns" und zur Frage der Wirkungslosigkeit des elektrischen Stromes in den meisten Fällen von Stottern.** *Med. Klinik. No. 16. 1917.*

Ein durch Granatverschüttung bewusstlos gewordener, sonst gesunder, 19jähriger Soldat erwacht taubstumm aus der Bewusstlosigkeit, erlangt von selbst wieder normales Gehör und die Fähigkeit, stimmlos und unter klonischem Stottern zu sprechen. Intralaryngeale Faradisation erzeugt die Stimme, heilt aber das

Stottern nicht, sondern verwandelt es in ein tonisches. Stottern wird durch den faradischen Strom fast niemals günstig beeinflusst. SEIFERT.

59) **H. Curschmann. Bemerkungen zur Behandlung hysterischer Stimm- und Sprachstörungen.** *Münchener med. Wochenschr. No 46. S. 1644. 1916.*

C. wendet sich gegen die Verallgemeinerung des Muck'schen Verfahrens und redet bei frischen Fällen der Anwendung äusserer Faradisation, Massage und Vibration das Wort. Ferner bedient er sich der Summethode (ähnlich der durch Spiess eingeführten Karl Hermann'schen Summethode, Verhandl. des Vereins süddeutscher Laryngologen 1904) zur Behandlung von Stimmermüdung, die er aber nicht zur Behandlung bei Mutismus empfiehlt, da er ihren Einfluss beim Stottern (zu Unrecht. Ref.) fürchtet. C. bezieht sich in seinen Angaben auf die Hey'sche Gesangsmethode. NADOLECZNY.

60) **O. G. Kessel. Taschenbandsprecher.** *Zeitschr. f. Ohrenheilk. u. Laryng. Bd. 74. H. 2. S. 69.*

Es handelt sich um Soldaten, die von der Front wegen 14 Tage bis vier Wochen dauernder Stimmlosigkeit zurückgeschickt wurden. Es waren teils krampfhaft, teils nicht krampfhaft unter Ausschaltung der Stimmlippen mit den Taschenlippen sprechende Leute. Die oberen Luftwege zeigten hyperämisch gestaute Schleimhäute, bei frischen Fällen gleichmässige Rötung und Schwellung der Stimmlippen, bei älteren nicht, aber dann Insuffizienz des Internus und Transversus. K. erklärt das Zustandekommen aus dem Sprechen bei akuter Laryngitis und Beibehalten des Quetschens, das seinerseits Schmerzen erzeugen kann. Behandlung: Rauchverbot, Ruhe, ruhige Atmung, Summübungen. In der Hälfte der Fälle gelang in wenigen Minuten die Einübung der richtigen Funktion, bei hartnäckigen Fällen misslang sie. K. nimmt keine Hysterie an. NADOLECZNY.

f) Schilddrüse.

61) **Weichhardt** und **Wolff** (Erlangen). **Weitere Untersuchungen über den endemischen Kropf mit besonderer Berücksichtigung des Vorkommens im Königreich Bayern.** *Münchener med. Wochenschr. 1916. No. 29. S. 309.*

Die Ergebnisse der chemischen Untersuchungen des Trinkwassers aus Kropfgegenden sprechen gegen einen Zusammenhang zwischen Kropf und Bodenbeschaffenheit. So fand sich beispielsweise in ausgesprochenen, aus Urgestein entspringenden Kropfwässern auffallend wenig Kalk. KOTZ.

62) **Messerli** (Lausanne). **Beitrag zum Studium der Aetiologie des endemischen Kropfes. (Contribution à l'étude de l'étiologie du goitre endémique.)** *Schweizer Rundschau für Medizin. No. 3/4. 1917.*

Diese Studie behandelt das bekannte reizend gelegene Städtchen Gandria bei Lugano am See, welches trotz herrlicher klimatischer Lage infolge äusserst eng gedrängter Bauart, grosser Unsauberkeit der Bevölkerung in den Strässchen und Häuschen, Gebrauchs des gleichen Wassers als Trinkwasser aus dem See, in welchen sich alle Abtritte und Abfälle entleeren, kein einziges autochthones kropffreies halb oder ganz erwachsenes Individuum aufweisen kann. Der Monte Bré, auf dessen steil in den See abstürzendem felsigen Fuss Gandria

liegt, besteht ganz aus subalpinem Kalk. Aus allen diesen Tatsachen geht entgegen der einseitigen geologischen Kropftheorie deutlich hervor, dass der Kropf seine Ursache jedenfalls auch in durch Unrat verunreinigtem Trinkwasser haben kann und übrigens wahrscheinlich vorwiegend haben dürfte.

JONQUIÈRE.

63) **B. R. Shurly** (Detroit, Mich.) **Erkrankungen der Thyreoidea in ihrer Beziehung zur Rhinologie und Laryngologie. (Thyroid disease in relation to rhinology and laryngology.)** *Journ. amer. med. assoc. 9. Dezember 1916.*

Verf. setzt das Verhalten der oberen Luftwege bei Erkrankungen der Schilddrüse auseinander, Befunde im Hals, Nase usw. und erwähnt im allgemeinen die Tätigkeit der Blutdrüsen, die auch in unserem Spezialfach viel des Interessanten darbieten.

FREUDENTHAL.

64) **Ernest Zueblin** (Baltimore, Md.). **Die experimentelle Pathologie der Strumen. (The experimental pathology of goitre.)** *New York med. journ. 16. Dez. 1916.*

Der auf Grund von Experimenten usw. gewonnene Eindruck ist, dass wir noch kein richtiges Verständnis dieser Frage haben. Weitere Forschungen über den möglichen Einfluss geologischer Strata, der Kolloidsubstanzen, der Wasserzufuhr, inneren Sekretion usw. sind in dieser komplizierten Frage erforderlich.

FREUDENTHAL

g) Oesophagus.

65) **Walz** (Stuttgart). **Demonstration einer Atresie des Oesophagus.** *Württ. Korresp.-Blatt. No. 7. 1917.*

Das Präparat stammte von einem 10 Tage alten Mädchen: Blindsack des oberen Oesophagus, Mündung des unteren Oesophagus in die Luftröhre.

SEIFERT.

66) **Martin Levin. Beitrag zur Kasuistik des Carcinoma oesophagi.** *Diss. Erlangen 1913.*

1. Fall. 66 Jahre alte Frau. Durchbruch des Karzinoms in den Hauptast der rechten Pulmonalarterie. Tödliche Blutung.

2. Fall. Durchbruch an mehreren Stellen in die Aorta. Tödliche Blutung in den Oesophagus.

DREYFUSS.

67) **Engelmann** (Hamburg). **Schmucknadel aus der Speiseröhre entfernt.** *Med. Klinik. No. 11. S. 320. 1917.*

Eine Schmucknadel aus dem Oesophagus wurde bei einem 8 Monate alten Mädchen von Engelmann vor dem Röntgenschirm mit einer Kehlkopfpinzette entfernt.

SEIFERT.

II. Kritiken und Gesellschaftsberichte.

a) **W. Brünings** und **W. Albrecht. Direkte Endoskopie der Luft- und Speisewege.** Neue deutsche Chirurgie. Bd. 16. Enke's Verlag. Stuttgart 1915.

Das vorliegende Werk ist die erste zusammenfassende Technik und Klinik gleichmässig berücksichtigende Darstellung der gesamten Endoskopie. Es zerfällt in 4 Teile, von denen der erste die allgemeine Technik und Methodik umfasst.



Dieselbe ist dem Brünings'schen Instrumentarium angepasst, das ja das bei weitem gebräuchlichste ist und mit dem die Verff. ihre Erfahrungen gesammelt haben; von anderen Instrumenten sind nur die verbreitetsten kurz behandelt. Mit Recht, denn ein Lehrbuch soll eine bestimmte, fassliche Anweisung geben und hierfür ist eine gewisse Beschränkung notwendig. — Die anderen drei Teile betreffen die direkte Laryngoskopie einschliesslich der (etwas sehr kurz behandelten) Schwebelaryngoskopie, die Tracheobroncho- und die Oesophagoskopie. Bei ihnen ergibt sich von selbst eine Untereinteilung in je einen technischen Abschnitt (mit anatomisch-physiologischer Einführung) und einen klinischen. Ein sehr reiches Literaturverzeichnis schliesst das Buch.

Der hohen Kompetenz der Verff. entsprechend ist sachlich alles durchaus zuverlässig, sowohl im technischen wie im klinischen Teil. Die Darstellung ist knapp, klar, einleuchtend. Die Ausstattung ist die bekannte, gute der „Neuen deutschen Chirurgie"; dass bei den Illustrationen von prunkenden bunten Tafeln Abstand genommen wurde, mit denen im letzten Jahrzehnt ein übergrosser Luxus getrieben wurde, wird niemand tadeln. So ist das Wort mehr in den Brennpunkt des Interesses gerückt. — Das Buch wird all denen, die sich mit der Endoskopie beschäftigen, ein treuer und nie versagender Führer sein.

Arthur Meyer (Berlin).

---

b) Oto-Laryngologische Gesellschaft in Stockholm.

Sitzung vom 30. September 1916.

Vorsitzender: G. Holmgren.

G. Holmgren demonstriert einen seit 3/4 Jahren operierten und noch rezidivfreien Fall von Cancer maxillae sin.

Der 50jährige Mann klagt die letzten Monate über bedeutende Schmerzen im linken Auge; diese will H. erklären von der Dehnung, die die eigene Schwere des Bulbus, der nach der Operation seine Stütze von unten verloren hat, auf die nach hinten gehenden Weichteile (N. opticus etc.) ausübt. Ein den Bulbus in normaler Lage fixierender Stützverband hat H.'s Annahme bestätigt, da die Schmerzen jetzt verschwunden sind; H. beabsichtigt nun durch Anwendung von Musc. temporalis oder Masseter eine permanente Stütze hervorzubringen.

G. Holmgren berichtet über einen Fall von Fremdkörper in der Trachea mit symptomfreiem Verlauf bei einem 2jährigen Kind.

Das Kind wurde in Sabbatsbergs Ohrenklinik aufgenommen, weil man behauptete, dass es einen kleinen Nagel verschluckt hatte; keine Symptome von seiten des Digestions- oder Respirationsapparates. Eine Röntgenphotographie zeigte, dass der Nagel im hinteren Mediastinum wahrscheinlich im Oesophagus sass. In tiefer Chloroformnarkose wurde das Bronchoskop No. 5 in die Trachea hineingeführt, wo der Fremdkörper in der Nähe von der Bifurkation oder vielleicht in einem Hauptbronchus gefunden wurde und ohne Schwierigkeit entfernt wurde.

Vortr. betont besonders, dass Pat. mit Fremdkörpern in den Luftwegen so bald wie möglich zur bronchoskopischen Behandlung kommen müssen, da die Fremdkörper hier sehr oft symptomfrei sind; im Oesophagus dagegen verursachen

sie, auch wenn sie verhältnismässig klein sind, bedeutende Symptome in Form von Schluckbeschwerden.

D. Rudberg: Ein Fall von akuter Sinusitis frontalis mit intrakraniellen Komplikationen.

Eine 25jährige Dame wurde wegen Symptomen von akuter Eiterung der linken Kiefer- und Stirnhöhle in die Klinik Sabbatsberg aufgenommen; sie wurde anfangs mit Conchotomia med. sin. und Spülung der linken Kieferhöhle behandelt; da die lokalen Symptome nicht aufhörten und die Pat. fieberte (39,9 C) wurden die bzw. Höhlen trepaniert, wobei an der Stirnhöhle ein Extraduralabszess angetroffen wurde. Die nach diesem Eingriff eingetretene Besserung dauerte nur einige Tage und es folgten von neuem Fieber, Kopfschmerzen, leichte Parese des linken Armes und Beines und Stauungspapille; eine Punktion des rechten Stirnlobus gab keinen Eiter, dagegen wurde nach Trepanation über dem rechten Parietallobus ein etwa hühnereigrosser Abszess gefunden. Drei Tage später verschied die Patientin.

Da die knöcherne innere Wand der Stirnhöhle gesund war, muss die Infektion des Gehirns nach der Meinung des Berichterstatters durch Thrombophlebitis der Knochenvenen vermittelt worden sein.

E. Erici: Ein Fall von akuter Sinusitis frontalis mit ungewöhnlichen intrakraniellen Komplikationen.

Bei einem 18jährigen Mann war eine akute linksseitige Stirnhöhlenentzündung bereits anfangs mit septischen Symptomen kombiniert; trotzdem die Nebenhöhlensymptome nach konservativer Behandlung zurückgingen, traten am sechsten Krankheitstage Symptome von Meningitis auf. Nach breiter Oeffnung der Stirnhöhle wurde ein Extraduralabszess über der Spitze des Frontallobus angetroffen. Meningealdrainage nach Holmgren, Tod 2mal 24 Stunden nachher. Die Sektion zeigte einen über die Hemisphäre der ganzen kranken Seite ausgebreiteten Subduralabszess.

E. Stangenberg.

---

c) Oto-Laryngologischer Verein in Kristiania.

Sitzung vom 1. Februar 1917.

Vorsitzender: Uchermann.
Schriftführer: Galtung.

Uchermann legte das Präparat eines Cholesteatoms vor.

Derselbe bespricht einen Fall ziemlich starker Blutungen aus dem Rachen eines jungen Mädchens, das wegen eines Mastoidalleidens operiert war. Während seines Aufenthalts meldeten sich Anzeichen eines doppelseitigen Peritonsillarabszesses mit Fieber, der sich jedoch, ohne zu deutlichem Durchbruch zu kommen, wieder zurückbildete. Nur rechtsseitig zeigte sich in der Fossa supratonsillaris etwas Eiter. Einige Tage darauf förderte Pat. etwa einen Becher voll venöses Blut herauf und in den folgenden Tagen geringere Mengen. Es stellte sich heraus, dass das Blut links vom hinteren Gaumenbogen unten kam, wo eine Hervorbauchung und ein kleiner roter Fleck zu sehen waren und dass es nur, wenn sie feste Nahrung genossen hatte, zum Vorschein kam. Nach Aetzung, Bettlager und flüssiger Nahrung hörten die Blutungen auf.

Uchermann besprach den Fall eines Fremdkörpers (Zwetschenkern) in der Speiseröhre eines 5jährigen Knaben mit Laugenstriktur. Der Stein liess sich ohne lokale oder allgemeine Betäubung mit der Leroy-d'Etiolle'schen Bougie leicht entfernen (vgl. die oto-laryngologischen Verhandlungen von 1916).

Leegaard: Entfernung eines Zimtstückes aus dem rechten Hauptbronchus durch Bronchoscopia superior.

Eine 59jährige Frau genoss am 19. 12. 1916 Saftsuppe mit Zimt, wobei ihr ein Stück Zimt in die falsche Kehle kam. Am 20. 12. fand sie sich in der Poliklinik mit der Klage ein, etwas Schlingbeschwerden zu spüren, während sie doch bei der Untersuchung völlig freie ruhige Atmung zeigte. Auch fanden sich keine Anzeichen eines Fremdkörpers in der Speiseröhre. Sie kam am 22. 12. wieder und teilte mit, dass sie zu wiederholten Malen Hustenanfälle mit gleichzeitigen Erstickungsempfindungen gehabt habe. Während dieser Anfälle habe sie das Gefühl, als würde das Zimtstück zum Hals hinauf geschleudert. Einige dieser Anfälle beobachtete man während ihres Aufenthalts im Krankenhaus und man meinte während einer derselben einen braunen Körper unter dem linken Stimmband wahrzunehmen. Es wurde eine Tracheoscopia sup. vorgenommen, wobei man im rechten Hauptbronchus die Kante eines braunen Körpers bemerkte, der, da er während der Tracheoskopie seine Stellung veränderte, ziemlich locker zu liegen schien. Der Fremdkörper wurde mit einer Killian'schen Zange ergriffen und zusammen mit dem Bronchoskop entfernt. Er erwies sich als ein braunes, flaches, viereckiges Zimtstück im Umfang von 1,6 × 1,8 cm. — Die Erstickungsanfälle kamen wahrscheinlich dadurch zustande, dass das Zimtstück ab und zu vom Hauptbronchus zur Subglottis heraufgehustet wurde. Sonst lag es ruhig im Hauptbronchus und verursachte in dieser Stellung keine merkbaren Atmungsbeschwerden.

Leegaard: Akute Otitis media mit Mastoiditis und tödlich verlaufender Meningitis ohne Fieber bei einer Diabetikerin.

Leegaard: Akute Otitis und Mastoiditis, hämorrhagische Nephritis, Metastase zu den Lungen, Empyema pleurae und Metastase zu dem einen Auge (Panophthalmie). Galtung.

d) Kriegstagung der Vereinigung niedersächsischer Ohren-, Nasen- und Halsärzte.

Am 5. April 1917 fand im Eppendorfer Krankenhause unter dem Vorsitz von Prof. Thost eine Tagung der Vereinigung niedersächsischer Ohren-, Nasen- und Halsärzte statt. Es waren 45 Herren aus Hamburg, Altona, Kiel, Rostock, Cassel, Hannover, Göttingen, Schwerin, Oldenburg erschienen. Als Gäste: Der stellvertretende Generalarzt des IX. Armeekorps, Marineoberstabsarzt Dr. Müller, Oberärzte und Assistenten des Eppendorfer Krankenhauses.

Der Vorsitzende begrüsste die Herren, gab einen Ueberblick über Entwicklung des Vereins und gedachte zweier Mitglieder des Vereins, die dem Kriege zum Opfer gefallen waren: Dr. Wolff (Hamburg) und Dr. Ernst Winkler (Bremen).

An Vorträgen und Demonstrationen folgten dann:

1. Stabsarzt Dr. Runge (Hamburg): Ueber die Untersuchung und Prüfung der in den Schwerhörigen-Ablesungskursen unterrichteten Soldaten vom ohrenärztlichen Standpunkt aus.
2. Stabsarzt Dr. Hotzmann (Hamburg): Untersuchung Schwerhöriger vom Standpunkt des Nervenarztes.
3. Fehling, Rektor der Schwerhörigenschule: Ueber die von ihm angewandte Methode des Ableseunterrichts.

   An diese Vorträge schloss sich die Vorstellung einer grösseren Reihe von Soldaten in verschiedenen Stadien des Ableseunterrichts.
4. Prof. Eugen Fraenkel (Hamburg): Demonstration makroskopischer und mikroskopischer pathologisch anatomischer Präparate von Erkrankung der oberen Luftwege bei Variola, sowie einiger seltener Tumoren von Larynx und Trachea.
5. Prof. Dr. Nonne (Hamburg): Ueber die Heilung funktioneller Sprachstörungen bei kriegsbeschädigten Patienten. Vorführung einer Reihe von Patienten, die durch Hypnose geheilt waren.
6. Dr. Brandenburg (Cassel) demonstrierte eine grosse Reihe Photographien von Soldaten, bei denen Nasenplastiken zum Teil aus dem Oberarm von ihm ausgeführt waren.
7. Geheimrat Körner (Rostock) demonstrierte eine Anzahl Röntgenplatten von Kopf- und Halsschüssen, darunter den von ihm publizierten Fall von Schuss in das Kleinkinn mit Lähmung einer grösseren Nervengruppe (Fernwirkung).
8. Reinking (Hamburg) demonstrierte an einem Patienten seine Methode, bei akuten Aufmeisselungen die Wunde primär zu schliessen.
9. Thost (Hamburg) demonstrierte 3 Patienten mit Halsschüssen, darunter einen Soldaten mit einer Oesophagusfistel. Ausserdem eine Patientin mit Luftröhren-Speiseröhrenfistel.
10. Sinell (Hamburg) trug über Röntgendiagnostik bei Ohrleiden vor und demonstrierte Röntgenbilder.
11. Oberstabsarzt Dr. Andereya (Hamburg) hielt einen Vortrag über seine Erfahrungen an Hals- Nasen- und Ohrenpatienten im Felde.
12. Thost verzichtete der vorgerückten Zeit wegen auf sein Referat über Halsschüsse und demonstrierte ältere und neuere Instrumente zur sofortigen Tracheotomie in Abbildungen und in natura am Episkop. Ausserdem 2 Fremdkörperfälle im Oesophagus in Diapositiven.

Thost.

Für die Redaktion verantwortlich Prof. Dr. G. Finder, Charlottenburg, Augsburger Str. 38.
Druck von L. Schumacher, Berlin N. 4.

Internationales Centralblatt

für

Laryngologie, Rhinologie

und verwandte Wissenschaften.

Jahrgang XXXIII. Berlin, Juli. 1917. No. 7.

I. Referate.

a) Allgemeines, obere Luftwege.

1) **Harry Haenisch** (Kiel). **Ueber Kriegsverletzungen im Gebiete des Kehlkopfes, der Nase und Nebenhöhlen und der Ohren.** *Zeitschr. f. Laryngol., Rhinol. etc. Bd. 8. H. 14. S. 333. 1917.*

Von den 30 Schussverletzungen sind Fall 1—3 Kehlkopfschüsse, wovon zwei mit sagittalem Verlauf des Schusskanals und Postikuslähmung, einer mit transversaler Schussrichtung (Querschuss durch den Hals oberhalb des Kehlkopfes, glatte Heilung).

Fall 4—9 Gesichtsschüsse mit Beteiligung der Nebenhöhlen — 1 Stirnhöhlensteckschuss, ungeheilt, 1 Querschuss durch das Septum narium ohne Verletzung der Kieferhöhle, 1 Querschuss vom linken Augenwinkel zum rechten Jochbein mit Eröffnung des Siebbeins und Zertrümmerung der rechten Orbita, Enucleatio bulbi und 3 Fälle von Durchschüssen einer oder beider Kieferhöhlen, wovon der erste spontan, der zweite durch Spülungen, der dritte nach Caldwell-Luc ausheilte.

Von den 20 Schussverletzungen des Ohres (Fall 10—30) sind 7 direkte, primäre, infolge Zertrümmerung des Felsenbeins oder benachbarter Schädelpartien bedingt, 10 indirekt (Schall- und Luftdruckschädigungen). Drei stehen wahrscheinlich in gar keinem Zusammenhange mit einem Trauma.

Die funktionelle Hörprüfung scheint uns z. T. nicht ganz vollständig zu sein, ebenso ihr Resultat nicht immer einwandsfrei. Ebensosehr, wie wir es mit dem Verf. bedauern müssen, dass keine Vestibularprüfungen vorgenommen wurden, müssen wir es uns versagen, den Ausführungen des Verf.'s zu folgen, was die „Entstehung der Kochlearisschwerhörigkeit auf kraniotympanalem Wege" und deren Bestätigung durch die einwandsfreien Versuche Wittmaack's usw. anbelangt (Der Ref.).

SCHLITTLER.

2) **Alexander Loch** (Düsseldorf). **Bericht über 200 in den ersten beiden Kriegsjahren an Hals, Nase und Ohren untersuchte und behandelte Verwundete aus dem Düsseldorfer Lazarett für Kieferverletzte.** *Passow's Beiträge. Bd. 9. H. 5/6. S. 247.*

Den ersten Teil der sehr ausführlichen und lesenswerten Arbeit bildet die verkürzte Wiedergabe der 200 Krankengeschichten, in weiteren 60 Textseiten und zahlreichen Uebersichtstabellen geht dann Verf. näher auf die einzelnen Gruppen von Verletzungen ein.

Aus der Besprechung der Verletzungen von Kehlkopf und Mundboden verdient erwähnt zu werden, dass bei Nervenverletzungen infolge Schädelbasisschüssen verhältnismässig häufiger der Vagus geschädigt wird, als der Hypoglossus und Lingualis, was Verf. zurückführt auf den geradlinigen straffen Verlauf des ersteren Nerven, gegenüber dem gebogenen, in Weichteile eingebetteten und daher dem Geschosse ausweichenden der letzteren. Halsabszesse sind nach Kieferwinkelschüssen häufig und können infolge Druck auf Schlund und Kehlkopf zu Schluckbeschwerden führen. Anginen und Mandelabszesse kamen selten vor, Spaltung der oberen Mandelfalte und Luxation des oberen Mandelpoles brachten rasch Heilung.

Bei den Verletzungen von Nase, Nebenhöhlen und Munddach ist es einesteils die Entstellung durch Verlust der Aussennase und des Oberkiefers, dann aber bei Tiefschüssen namentlich die gestörte Atemfunktion, welche unser Eingreifen erfordert. Synechienbildung verlangt oft äusserst langwierige Nachbehandlung, Scheidewandverbiegungen oder vorspringende Leisten operatives Eingreifen. Die submuköse Septumresektion ist eine sehr häufige und segensreiche Operation zwecks Herstellung einer freien Nasenatmung. Eine weitere therapeutische Hauptarbeit bildet ferner die Heilung kranker Nebenhöhlen, namentlich der Kieferhöhlen. Zur Sicherung der Diagnose wird die Röntgenaufnahme, die Durchleuchtung mit der Vohsen-Lampe und die Punktion mit der Lichtwitz-Nadel vom unteren Nasengang aus benutzt. Spülung, Austrocknen mit Warmluftgebläse, Wärmeapplikation mittelst Wärmekissen, Kopflicht-, Rumpflichtbäder führen auf konservativem Wege oft zur Heilung. Operiert wurde nach Caldwell-Luc oder nach Denker in Morphin-Skopolamindämmerschlaf + Novokaininfiltration. Wichtig für den guten Erfolg ist die gründliche Entfernung der degenerierten Kieferhöhlenschleimhaut und die Bildung des Schleimhautperiostlappens, der nach der Kieferhöhle umgeschlagen und mit einem losen Gazetampon dort für $^1/_2$—1 Tag fixiert wird. Für die Nachbehandlung empfiehlt Verf. das Absaugen des Sekrets, wenn stärkere Sekretion überhaupt besteht; in etwa 3 Wochen hat sich die Kieferhöhle mit Schleimhaut vom mittleren Nasengang und vom Bodenlappen aus überzogen.

Auch die Entfernung des Sekrets bei den Ohreiterungen erfolgte stets mittelst eines feinen Saugröhrchens, das direkt an die Perforation angelegt wird, keine Spülungen. Die Gehörprüfung erstreckte sich auf Gehör für Sprache und für einzelne Stimmgabeltöne (obere und untere Tongrenze, Versuch von Rinne und Weber), aber nicht nur qualitativ, sondern immer auch quantitativ. In vielen Fällen mit normalen Tongrenzen deckte die Sekundenprüfung der Luft-

und Knochenleitung sehr bedeutende quantitative Hörstörungen auf, die ihrerseits erst das schlechte Sprachgehör verständlich machten. Die Prüfung des Gleichgewichts betraf die Spontanstörungen, den Dreh- und kalorischen Versuch (Einblasen von zimmerwarmer Luft in den Gehörgang); über interessante Fälle von Störungen der Vestibularreaktionen vgl. die Originalarbeit. SCHLITTLER.

3) **Kretschmann** (Magdeburg). **Beitrag zur Behandlung der Stirnschüsse.** *Passow's Beiträge. Bd. 9. H. 5/6. S. 345.*

Bei Stirnschüssen ist eine Eröffnung und Infektion der Stirnhöhle mit Fistelbildung keine Seltenheit. Eine Ausheilung kann erreicht werden entweder dadurch, dass durch Bildung guter Abflussbedingungen und Bearbeitung der Schleimhaut mit chemischen Mitteln (Protargol, Arg. nitr. etc.) eine Gesundung der erkrankten Schleimhaut oder nach Entfernung der ganzen Schleimhautauskleidung eine Verödung der Höhle bewirkt wird.

Letzterer Behandlungsart entspricht wohl am besten die Killian'sche Operation, ferner eine Modifikation, wie sie Verf. nach Bekanntwerden einer Arbeit von Ssamoylensko (Arch. f. Laryng., Bd. 27, S. 137) angewandt hat: Eröffnung der Stirnhöhle durch Bildung eines Fensters, das namentlich nasenschläfenwärts sich ausdehnt und dessen Oeffnung so gross ist, um alle Buchten mit Sicherheit von Schleimhaut befreien zu können bis in den Ductus nasofrontalis hinein. Ueber der absichtlich mit einem Blutkoagulum ausgefüllten Höhle werden die Weichteile einschliesslich der Knochenhaut durch Nähte geschlossen nach Einlegen eines temporalwärts nach aussen gerichteten Gummidrains. Entfernung der Nähte nach fünf, des Drains nach 8—10 Tagen. Verf. hatte bei 13 nach dieser Methode operierten Fällen nur 1 Misserfolg. SCHLITTLER.

4) **E. Schuppan** (Berlin). **Kehlkopflähmungen durch Schussverletzung des N. recurrens und ihre Behandlung durch Kompression des Kehlkopfes.** *Passow's Beiträge. Bd. 9. H. 5/6. S. 354.*

Die Arbeit gibt die Abbildung und Beschreibung eines von Katzenstein und Röhr konstruierten Kompressoriums wieder, welches durch Druck auf die beiden Platten der Cartilago thyreoidea den Schluss der Stimmlippen bewirken, d. h. den Spalt zwischen der gelähmten und der gesunden Stimmlippe bei der Phonation beseitigen soll, wie bereits in ähnlicher Weise Gutzmann Digitalkompression, Finder eine Pelotte mit Erfolg angewandt haben. SCHLITTLER.

5) **Brüggemann** (Giessen). **Meine Erfahrungen als Hals-Nasen-Ohrenarzt im Feldlazarett.** *Zeitschr. f. Ohrenheilk. Bd. 74. H. 4. S. 161.*

Von Friedenserkrankungen sah Verf. besonders viel trockene chronische Katarrhe der oberen Luftwege, dagegen auffallend wenig Anginen. Septumdeviationen, die Atmungbehinderung machen, sollen im Feldlazarett operiert werden. Sein Standpunkt, das Feldlazarett als den geeigneten Ort auch für Radikaloperationen des Mittelohrs zu betrachten, dürfte nicht überall geteilt werden. Larynxverletzungen bekam B. nur solche leichter Art zu Gesicht. Bei Schussverletzungen der Nebenhöhlen, von denen einige Fälle angeführt werden, empfiehlt er, wenn nicht zwingende Gründe zum Eingriff nötigen, konservatives Abwarten. KOTZ.

6) **Imhofer** (Prag). **Meningokokken-Wundinfektion nach Halsdurchschuss.** *Med. Klinik. No. 10. 1917.*

43jähriger Soldat mit Halsdurchschuss, Einschuss links vom Kehlkopfe, Ausschuss rechts von der Vertebra prominens. Laryngoskopie: Ganze linke Kehlkopfhälfte, besonders die linke Stimmlippe blutig suffundiert. Am Tage nach der Aufnahme meningitische Erscheinungen, 2 Tage nachher Exitus. Bei der Sektion fand sich der Wirbelkanal in der Gegend des sechsten Halswirbels eröffnet, die Dura spinalis durchrissen. Meningokokkeninfektion der Schusswunde bzw. der in dieser blossliegenden weichen Rückenmarkshäute.

SEIFERT.

7) **H. N. Cole** (Cleveland, O.). **Bericht über 61 Fälle von extragenitalem Schanker. (Report of a series of sixty-one extragenital chancres.)** *Journ. amer. med. assoc. 16. Dezember 1916.*

Unter den 61 Fällen fand C. primäre Läsionen der Lippen 43 mal, an den Mandeln dreimal und an der Zunge einmal. Zusammen also 77 pCt. am Munde. Die häufigste Ursache war das Küssen.

FREUDENTHAL.

8) **O. Chiari. Zähne, Zahnfüllungen und Prothesen in den tiefen Luft- und Speisewegen.** *Wiener med. Wochenschr. No. 22, 23, 24. 1917.*

Verf. hat in seiner Klinik 37 Fälle beobachtet, in welchen Zähne oder Gebisse oder Teile von solchen in die tiefen Luft- oder Speisewege gelangten; bis Ende 1916 konnte er in der Literatur im ganzen 300 derartige Ereignisse sammeln und zwar handelte es sich 39 mal um teils natürliche, teils künstliche Zähne, letztere teilweise mit Stiften oder Klammern versehen oder Plomben oder Goldfassungen, 261 mal um Gebisse oder Gaumenplatten. Von diesen 261 Gebissen wurden 22 im Rachen festgehalten und zwar meist in den tieferen Teilen desselben; Gebisse im Kehlkopf wurden 17 mal (2 davon tödlich verlaufend), in der Trachea 2 mal beobachtet, in den Bronchien 7 mal (in einem Fall wurde das Gebiss zufällig bei der Sektion gefunden, in einem anderen wurde es nach $2^1/_2$ Jahren ausgehustet, nachdem es Erscheinungen in einem Oberlappen hervorgerufen hatte, welche man als Tuberkulose deutete, in den 5 anderen Fällen wurde es bronchoskopisch extrahiert). In der Speiseröhre sass das Gebiss 98 mal im oberen Teil bis 20 cm von der Zahnreihe und 116 mal tiefer unten. Ein Gebiss war 12 Jahre in der Speiseröhre geblieben und wurde durch Oesophagotomie entfernt; Exitus nach 48 Stunden infolge Erschöpfung. Was die Schicksale aller 214 Gebisse anbelangt, so veranlasste eines (Fall Königstein) den Tod ohne jede ärztliche Intervention. Die anderen wurden auf verschiedenste Weise entfernt und zwar: Ausgebrochen wurden 5 Gebisse; mit dem Stuhlgang gingen ab 25; blindlings extrahiert teils mit Schlundzange, teils mit Schlundhaken, teils mit dem Münzenfänger 25; Entfernung durch Oesophagoskopie gelang 72 mal und zwar ohne Todesfall. Mit Oesophagotomia externa wurden 83 Fälle behandelt; der Tod erfolgte in 10 Fällen. Entfernung mit Hilfe der Gastrotomie wurde in 13 Fällen vorgenommen; darunter ein Todesfall (Fall Richelot).

Verf. kommt zu folgenden praktischen Folgerungen: Man muss genau achtgeben, dass bei Extraktionen in Narkose nichts in die Tiefe falle; tritt ein solcher

Unfall ein, so muss Pat. genau untersucht bzw. einem Spezialisten überwiesen werden. Ist Erstickungsgefahr vorhanden, so ist der Arzt, der die Extraktion vornahm, zum lebensrettenden sofortigen Eingriff (Tracheotomie oder laryngoskopische Entfernung) verpflichtet. Ergibt spezialistische Untersuchung den Fremdkörper, so ist dieser sofort bronchoskopisch oder ösophagoskopisch zu entfernen.

Künstliche Zähne, Plomben, Gebisse müssen oft revidiert werden, ebenso alle Prothesen; letztere sollen so gross sein, dass sie nicht den Rachen passieren können. Epileptiker sind besonders gefährdet.

HANSZEL.

9) **Krecke. Die Strahlenbehandlung bei chirurgischen Krankheiten.** Münchener ärztliche Vereine, Sitzung v. 5. Juli 1916. *Deutsche med. Wochenschr. No. 47. S. 1468. 1916.*

Für den Laryngologen ist das folgende von Interesse: Bei Zungen-Rachen-Karzinomen ist K. für Strahlenbehandlung eventuell nach Tunnelisierung des Tumors; auch bei Oesophaguskarzinomen erscheint die Strahlenbehandlung günstig.

Bei Sarkomen ist er für die gleiche Behandlungsart wie bei Karzinomen. K. verfügt über mit Ra behandelte und geheilte Nasenrachen- und Tonsillenkarzinome. Hier besteht die Gefahr ernster Schleimhautschädigung, die ihn in einem Fall zu operativer Nachbehandlung nötigte. In einem Falle schwerer Sehstörung bei Hypophysenerkrankung hat K. in der Ra-Behandlung äusserst günstige Beeinflussung und an Heilung grenzende Besserung gesehen. Es wurden im Nasenrachenraum 42 mg Ra wiederholt 14 Stunden liegen gelassen. Grössere Blenden erscheinen hier wegen der Schleimhaut nötig. Nasenrachenfibrome sind gut zu beeinflussen, dabei ist die Gefahr von Blutungen zu beachten.

R. HOFFMANN.

10) **Walter B. Chase** (Brooklyn, N. Y.). **Klinische Betrachtungen in bezug auf das Radium. (Some clinical aspects of radium.)** *Med. Record. 2. Sept. 1916.*

Die postoperative Bestrahlung mit Radium scheint mehr und mehr in Gebrauch zu kommen und es wäre zu wünschen, dass sie allgemein eingeführt würde.

Die Entfernung eines Teiles einer Neubildung zur mikroskopischen Untersuchung ist gefährlich, wenn man nicht bereit ist, sofort chirurgisch einzuschreiten. Es ist viel besser, sich auf seine klinische Diagnose und auf den Wassermann zu verlassen.

Von den mit Radium behandelten Fällen interessiert uns hier nur ein Fall von Zungenkarzinom. Pat. wurde im ganzen mit 700 mg-Stunden behandelt und war frei von Schmerzen bis zu seinem nach 2 Monaten erfolgten Ende.

FREUDENTHAL.

11) **Uhlig. Lupusbehandlung mit Diathermie.** Greifswalder med. Verein, Sitzung v. 1. Dez. 1916. *Deutsche med. Wochenschr. No. 5. S. 157. 1917.*

Lupöse Erkrankungen der Haut und der Schleimhäute lassen sich nach U. bei richtiger Technik durch Diathermie in relativ kurzer Zeit unter Bildung kosmetisch guter Narben zur Ausheilung bringen. Der Schleimhautlupus reagiert auf diese Behandlung recht gut und heilt unter Hinterlassung kaum sichtbarer Narben in kürzester Zeit ab. Auch bei dieser Behandlung kommen Rezidive vor. Man muss deshalb die Patienten monatelang in Beobachtung behalten.

R. HOFFMANN.



12) **J. Benczúr** (Budapest). **Die Beeinflussung des Rotlaufs mit Optochin.** *Orvosi Hetilap. No. 40. 1916.*

Verf. gewann den Eindruck, dass Optochin den Verlauf der Krankheit verkürzt und mildert. 5 Fälle wurden mit dem Mittel behandelt, stets in kleinen Dosen 3 × 0,25 — 0,30; täglich nicht über 2,5 g. Auffallend war die Milderung der Entzündungserscheinungen und die Besserung des Allgemeinbefindens.

POLYAK.

b) Nase und Nasenrachenraum.

13) **Krebs** (Hildesheim). **Ursache und Behandlung der Sykosis im Naseneingang.** *Zeitschr. f. Ohrenheilk. Bd. 74. H. 4. S. 179.*

K. sah die Sykosis fast stets als „Folge einer mehr oder minder grossen polypösen Verdickung am vorderen unteren Rand der mittleren Muschel oder an der benachbarten Siebbeinbulla" und konnte sie in mehr als 100 Fällen, in denen die übliche Behandlung versagte, durch Abtragung des Muschelkopfes beseitigen.

KOTZ.

14) **Bruch** (Berlin-Schöneberg). **Zwei Kunstgriffe beim Aufsuchen der Blutungsquelle in Fällen von habituellem Nasenbluten.** *Med. Klinik. No. 18. 1917.*

Eine häufige Quelle des habituellen Nasenblutens stellen die Varizen am Septum cartilagineum dar, die nach Applikation von Adrenalinlösung von der übrigen abgeblassten Schleimhaut noch auf das Deutlichste sich abheben und nun durch Chromsäureätzung verödet werden können. Einen während der Blutung zur Untersuchung kommenden Patienten lasse man rasch alle Gerinnsel (und blutig getränkte Tampons) ausschnauben, um wenigstens für einen Augenblick die blutende Stelle nachweisen zu können.

SEIFERT.

15) **Chester C. Cott** (Buffalo, N. Y.). **Xanthosis und andere Septumblutungen. (Xanthosis and other septal hemorrhages.)** *Journ. amer. med. assoc. 2. Dezember 1916.*

Gegen die von Watson Williams sog. Affektion Xanthosis (Blutungen an der von Kiesselbach schon früher bezeichneten Stelle des Septums. Ref.) empfiehlt C. folgendes Verfahren: Die Schleimhaut und das Perichondrium werden wie bei der submukösen Resektion in die Höhe geschoben und fest mit Jodoformgaze nach oben gehalten. Ist eine Ulzeration vorhanden, so wird sie kurettiert. Nach 2 oder 3 Tagen Entfernung der Gaze und Zurückschieben des Lappens in seine normale Position, worauf „gewöhnlich keine Blutung mehr eintritt".

FREUDENTHAL.

16) **Pasquale Natale. Ueber einen blutenden polypoiden Tumor der Nasenhöhle. (Supra un tumore polipoide sanguinante delle cavità nasali.)** *Arch. ital di otologia. August 1915.*

56jähriger Mann vor 3 Jahren an rechtsseitigen Nasenpolypen operiert, klagt von neuem über Verschluss der rechten Nase. Die rechte Nasenhöhle erweist sich ausgefüllt von einer dunkelgrauen, weichen, bei Sondenberührung blutenden Masse. Der Tumor entspringt von der mittleren Muschel; Abtragung desselben,

starke Blutung. Der Tumor hat ausgesprochene papilläre Struktur. Es finden sich in demselben rundliche Körper, die mit Hämatoxylin-Eosin sich stark färben, teils isoliert, teils in Gruppen liegen. Bei starker Vergrösserung sieht man, dass sie aus Zellen von verschiedener Grösse zusammengesetzt sind, mit nicht immer sichtbarem exzentrisch gelegenen Kern und dass der protoplasmatische Leib dieser Zellen aus zahlreichen Kügelchen von maulbeerförmigem Aussehen besteht. Diese Körperchen hält Verf. für Plasmazellen im Zustande hyaliner Degeneration.

FINDER.

17) C. A. Torrigiani. **Hypophysissymptome infolge Entzündung der mit den Nasenhöhlen verbundenen Drüsen. (Sindrome ipofisaria da infiammazione delle ghiandole annesse alle fosse nasali.)** *Arch. d. otol. August 1915.*

Es handelt sich um einen Mann, bei dem seit 8 Jahren leichte Ermüdbarkeit der oberen und allmählich auch der unteren Gliedmassen auftrat, seit 3 Jahren auch Verlust des Sexualvermögens: schliesslich Hemianopsie. Wassermann negativ. Schliesslich Verlust des Sehvermögens links: es traten auch rechts Sehstörungen auf; sehr starke Gewichtszunahme; allmählich Auftreten einer Adipositas von femininem Typus. Ophthalmoskopisch wurde eine komplette linksseitige Optikusatrophie festgestellt und beginnende Atrophie rechts.

Verf. kommt zu dem Ergebnis, dass eine atrophierende Veränderung am Chiasma vorliege, die von links nach rechts fortschreitend die direkten und gekreuzten Fasern auf der linken und die gekreuzten Fasern auf der rechten Seite befallen hat.

Symptome von Akromegalie fehlten, auch ergab die Röntgenaufnahme, dass die Sella turcica frei war. Dennoch folgert Verf. aus den vorhandenen Symptomen, dass es sich um Störung in der Hypophysensekretion gehandelt habe.

Nun bestanden seit 6 Monaten zwei Anschwellungen; die eine an der Stirn, die andere im inneren Augenwinkel, die aufgebrochen waren und aus denen sich Eiter in Menge entleerte; eine dritte Fistel am Alveolarfortsatz, entsprechend dem II. Molaris, deutete auf eine Mitbeteiligung der Kieferhöhle. Die verschiedenen Untersuchungsmethoden ergaben, dass es sich um eine beiderseitige — hauptsächlich aber linksseitige — Pansinusitis handelte. Verf. erklärt das Krankheitsbild so, dass es sich um einen Prozess an der Hinterwand der Keilbeinhöhle gehandelt habe, der sich auf das Chiasma und die Hypophysis ausgebreitet habe.

Es wurden alle Nebenhöhlen operiert; über das Resultat in bezug auf das oben geschilderte Symptomenbild ist nichts gesagt.

FINDER.

18) **Kreilsheimer. Bemerkungen und Erfahrungen über Nebenhöhlenerkrankungen.** *Münchener med. Wochenschr. No. 18. 1917. Feldärztl. Beil. S. 595.*

Da die Nebenhöhlen der Nase einen Resonator darstellen, zeigt sich in manchen Fällen ihre Erkrankung durch Veränderung der Stimme an. Die Lokalisation des Kopfschmerzes ist häufig nicht charakteristisch. Verf. berichtet über einen Mann mit linksseitigem Kieferhöhlenempyem und ausgesprochen rechtsseitigen Kopfschmerzen. Zur Probepunktion wählt K. den unteren Nasengang und spült mit Kaliumpermanganatlösung; therapeutisch verwendet er $^1/_2$—1 proz. Argentum nitricum-Lösung und 3 proz. Jodoformglyzerinaufschwemmung.

KOTZ.

19) **O. Seifert** (Würzburg). **Zur Durchleuchtung (Diaphanoskopie) der Nasennebenhöhlen (Diaphanoscopia buccalis, Wangentaschendurchleuchtung).** *Zeitschrift f. Laryng. etc. Bd. 8. H. 4. S. 385. 1917.*

Eine grössere Anzahl von Kriegsverletzten, bei denen eine eventuelle Miterkrankung der Nasennebenhöhlen festzustellen war, aber die Lampe nach Warnecke in die Mundhöhle sich wegen Kieferklemme nicht einführen liess, brachte Verf. auf den Gedanken, das Lämpchen in die Wangentasche, d. h. zwischen Wange und Alveolarfortsatz einzulegen.

Beim gesunden jugendlichen Individuum und Erwachsenen mit zartem Knochenbau erscheinen dabei sämtliche Gesichtsknochen gleichmässig durchleuchtet, Pupille der entsprechenden Seite hell aufleuchtend (Pat. hat Lichtempfindung), Nasenrücken nicht immer völlig durchleuchtet. Bei starkem Knochenbau ist die Durchleuchtung wesentlich schwächer, aber doch stärker als bei oraler Beleuchtung: in der Gegend des Infraorbitalrandes eine helle, mondsichelförmige Partie, Pupille aufleuchtend, Lichtempfindung, der Nasenrücken gibt starken Schatten.

Bei Siebbeinaffektionen fehlt einmal die sichelförmige hellere Partie in der Gegend des Infraorbitalrandes, Pupille gar nicht oder nur wenig leuchtend und dementsprechend kaum Lichtempfindung, Durchleuchtung des Septums fehlend.

Das Kieferhöhlenempyem liefert ähnlich einen starken Schatten der betreffenden Seite, Pupille leuchtet nicht auf, keine Lichtempfindung, Septum nicht durchleuchtet (Kontrolle durch Einführung eines Nasenspekulums in die andere Nasenseite!).

Verf. empfiehlt das Verfahren zur Nachprüfung, nicht ohne noch speziell zu erwähnen, dass die Priorität dieses modifizierten Verfahrens nicht ihm zukomme, sondern W. G. Reeder, der bereits im Centralblatt für Laryngol., Jahrgang 1916, eine Notiz darüber veröffentlicht habe, allerdings ohne dass Autor sie damals beachtet.

SCHLITTLER.

20) **Ludwig Fedder. Schussverletzungen der Kieferhöhle.** *Diss. Breslau 1916.*

Zusammenstellung der einschlägigen Kriegsliteratur unter Hinzufügung eines Falles aus der Breslauer Ohrenklinik.

DREYFUSS.

21) **Willy Pointner. Ueber Zahnretention in der Kieferhöhle.** *Diss. München 1916.*

Drei Fälle aus der laryngologischen Poliklinik München. Jeweils Röntgenaufnahmen. Im ersten war der linke obere Eckzahn nach oben verlagert. Die Operation ergab eine Dehiszenz der hinteren Wand der Zahnhöhle nach der Kieferhöhle zu. Im Anschluss an die Operation Neuritis optica, die wieder heilte, vermutlich infolge Eisapplikation auf die linke Wange. Im zweiten Fall Retention eines Molarzahns bei bestehender chronischer Kieferhöhleneiterung. Radikaloperation nach Denker. Der dritte Patient zeigte einen retinierten rechten Eckzahn, dessen Wurzel frei in die eiternde Kieferhöhle ragte. Ausmeisselung des Zahnes nach Eröffnung der Kieferhöhle von der Fossa canina aus. Anlage einer Daueröffnung nach dem unteren Nasengang.

DREYFUSS.

22) **Körner** (Rostock). **Ueber Granatsplitter in der Kieferhöhle.** *Zeitschr. für Ohrenheilk. Bd. 74. H. 3. S. 107.*

Fall 1. Steckschuss durch die linke Augen- und Kieferhöhle und durch beide Nasengänge in die rechte Kieferhöhle, wo der Splitter zwei Jahre lang reizlos liegen blieb.

Fall 2. Sehr grosser Splitter, der durch Stirnhöhle und Orbita eingedrungen war. Eine durch die hintere Kieferhöhlenwand gedrungene Zacke berührte den aufsteigenden Unterkieferast.

In beiden Fällen operative Entfernung. KOTZ.

23) **T. Frieberg** (Stockholm). **Ueber die Mechanik der Tränenableitung mit besonderer Hinsicht auf die Ergebnisse bei den neueren Tränensackoperationen.** *Sonderabdruck aus der Zeitschr. f. Augenheilk. Bd. 36. Inaug.-Diss.*

Verf. geht von der Notwendigkeit, eine Erklärung des Faktums zu suchen, aus, dass nach einer Operation nach West oder Toti, da der Tränensack in weit offener Kommunikation mit der Nase steht, der Tränenabfluss trotzdem normal ist und dass die Kanälchen beim Lidschlag also allein die Tränenflüssigkeit in die Nase einpumpen können.

Um eine solche Erklärung finden zu können, studiert er die Bewegungen der von den Kanälchen kommenden Flüssigkeit bei nach West und Toti operierten Fällen durch das Ablenken dieser Flüssigkeit in eine U-Röhre.

Verf. erklärt die Pumpwirkung der Kanälchen auf folgende Weise: Nach dem Schliessungsmoment des Lidschlages gelangt die Tränenflüssigkeit langsam in die Kanälchen durch eine wegen des Muskeltonus schwache Dilatation ihrer Lumina. Von den Kanälchen wird die Flüssigkeit in den Tränensack beim Schliessungsmoment des Lidschlages getrieben.

Vom rhinologischen Gesichtspunkte haben die Resultate des Verf.'s ihr hauptsächliches Interesse für die Beurteilung der endonasalen Nasenoperationen. Solche hat Verf. 115mal nach West gemacht.

Die Untersuchung des Verf.'s über die bei der physiologischen Kompression und Dilatation der Kanälchen wirksamen Faktoren zeigt uns, dass man bei einer Tränensackoperation, die einen Tränenabfluss bezweckt, vermeiden muss, diese Faktoren zu lädieren; er macht darauf aufmerksam, dass der endonasale Eingriff vom theoretischen Standpunkt überlegen sein muss; bei der Toti'schen Methode wird das Ligament. palp. mediale bei der Heilung infolge Schrumpfung zu weit nasal gezogen, wodurch die Kanälchen in abnorme funktionelle Verhältnisse versetzt werden.

Eine dauernde Schädigung der genannten Faktoren tritt bei den endonasalen Operationsmethoden nicht ein. E. STANGENBERG.

24) **Charles Kruse. Rhinologische Kasuistik. (Rhinologisk kasuistik.)** *Nordisk Tidskrift för oto-rhino-laryng. Bd. 1. No. 2—4.*

I. Mucocele sin. ethmoidalis. 71jährige Frau. Seit $2^1/_2$ Jahren eine haselnussgrosse Ausbuchtung im linken inneren Augenwinkel mit Exophthalmus und Augendeviation nach aussen oben vereinigt. Die Pat. klagte über heftige

Schmerzen, herabgesetztes Sehvermögen und Doppelbilder. In der Nase keine dem Tumor entsprechende Vorbuchtung der Siebbeinregion. Bei der Oeffnung der Conch. med. sin. wurden 30ccm einer leberbraunen, geleeähnlichen Masse entleert. Heilung mit Verschwinden der subjektiven und objektiven Symptome.

II. Fremdkörper in der Nase während beinahe 50 Jahren. Eine 51jährige Frau klagte über übelriechenden Ausfluss von der linken Nasenhälfte seit ihrer Kindheit. Die Ursache dazu war ein Fremdkörper — ein Kirschkern — im linken unteren Nasengang zwischen dem hinteren Ende der Conch. inf. und der entsprechenden lateralen Nasenwand.

E. STANGENBERG.

25) **Benjamins** (Utrecht). **Zähneknirschen und adenoide Vegetationen.** *Zeitschr. f. Ohrenheilk. Bd. 74. H. 4. S. 173.*

Ergänzung zu gleichnamiger früherer Arbeit (ebenda Bd. 73, S. 151), denen ausgedehntere Untersuchungen zugrunde liegen. Dem Zähneknirschen kommt als Symptom der adenoiden Wucherungen wesentliche Bedeutung zu. Während der 8 Jahre, in denen Verf. sein Augenmerk auf diese Erscheinung richtete, fand er nur 3 Knirscher, die keine Adenoide hatten.

KOTZ.

26) **Schönemann** (Bern). **Demonstration eines monströsen Nasenrachenpolyps.** Aus einem Sitzungsbericht des ärztl. Bezirksvereins Bern. *Korresp.-Blatt für Schweizer Aerzte. No. 12. 1917.*

Dieser fibröse Polyp ging vom rechten hinteren Siebbeinkomplex aus und drang in die entgegengesetzte Nasenhöhle durch die Choane hinein. Verf. entfernte mitsamt dem Fibrom einen Teil des erkrankten Siebbeinlabyrinths. Dadurch wurde nicht nur jedem Rezidiv vorgebeugt, sondern auch der von dort herrührende chronische Rachenkatarrh geheilt, welcher nach Verf. häufig durch Siebbeinempyeme verursacht und unterhalten wird.

JONQUIÈRE.

27) **Gerber** (Königsberg). **Leukämie des Nasenrachens.** *Med. Klinik. No. 11. S. 320. 1917.*

Die schwere Leukämie bei dem 53jährigen Manne wurde zunächst lediglich aus der Untersuchung des Halses festgestellt: Eigenartiges grauweisses Aussehen der Gaumentonsillen (stark hypertrophisch) und der Rachenmandel.

SEIFERT.

28) **M. Behr** (Kiel). **Ersatz für Gummidusche (Clysopompe) bei Spülungen der Nasennebenhöhlen.** *Zeitschr. f. Laryng. etc. Bd. 8. H. 4. S. 389. 1917.*

Verf. empfiehlt als Ersatz die Doppelventilpumpe nach Potain.

SCHLITTLER.

29) **J. de Levie** (Rotterdam). **Ein neuer Polypenschnüreransatz.** *Zeitschr. für Laryng. etc. Bd. 8. H. 4. S. 391. 1917.*

Es handelt sich um die nach des Verf.'s Angaben konstruierte neue Schlinge der Firma H. Pfau, Berlin, deren Vorteile vor allem darin liegen, dass sie geschlossen eingeführt und erst an Ort und Stelle geöffnet werden kann und ferner beim Oeffnen die vorher gegebene Krümmung beibehält.

SCHLITTLER.

c) Mundrachenhöhle.

30) **Beyer,** Zahnarzt. **Stomatitis atrophicans.** *Münchener med. Wochenschr. No. 7. S. 215. 1917.*

Bei dem im Felde an sonst ganz gesunden Leuten beobachteten Krankheitsbild steht der Zahnausfall im Vordergrund. Die Erscheinungen halten sich etwa in der Mitte zwischen dem Bild der Stomatitis scorbutica und der Atrophia alveol. praecox. Verf. bittet um Sammlung weiteren Materials, um in die in ihrer Aetiologie völlig unklare Erkrankung Licht zu bringen.

KOTZ.

31) **Helen Pixell Goodrich. Mundwässer in Gesundheit und Krankheit. (Mouthwashes in health and disease.)** *Brit. med. journ. 14. April 1917.*

Das Gesamtresultat der Untersuchungen des Verf.'s ist, dass eine gesättigte wässrige Thymollösung das billigste und wirksamste antiseptische Mundwasser darstellt.

FINDER.

32) **Gerber** (Königsberg). **Nochmals: Die lokalen Spirochätosen der Mundrachenhöhle. (Bemerkungen zum Aufsatz von Kolle: „Spirochätenbefunde und Salvarsan bei Alveolarpyorrhoe.)** *Med. Klinik. No. 22. 1917.*

In den vorliegenden Ausführungen spricht Verf. seine Genugtuung aus, dass nun auch von massgebender bakteriologischer Seite eine Bestätigung seiner sieben Jahre zurückliegenden Arbeiten über die Spirochätosen der Mundrachenhöhle und ihre Beeinflussung durch Salvarsan erbracht ist.

SEIFERT.

33) **Kolle** (Frankfurt a. M.). **Schlussbemerkungen zu der Arbeit von Gerber.** *Med. Klinik. No. 22. 1917.*

Verf. glaubt, dass vor ihm niemand den sicheren Beweis erbracht hat, dass die Alveolarpyorrhoe eine Spirochätenerkrankung ist und dass sie durch systematische, oft längere Zeit fortgesetzte Salvarsankuren ohne lokale Behandlung irgendwelcher Art zur Heilung gebracht werden kann.

SEIFERT.

34) **Dieulafé. Die Behandlung der Parotisfisteln mittels Resektion des Nerv. auriculo-temporalis. (Le traitement des fistules parotidiennes par la résection du nerf auriculo-temporal.)** *Société de chirurgie de Paris. 18. April 1917.*

Das sicherste Mittel, um die Speichelsekretion zum Aufhören zu bringen, ist nach D. die Resektion des Nerv. auriculo-temporalis. Die Technik der Operation ist sehr einfach; man kann sie in Lokalanästhesie machen. Man macht vor dem Tragus eine 4 cm lange Inzision, die etwas vor dem Ohr in die Höhe steigt und bis zum hinteren Rand des Kiefers etwas unterhalb des Kondylushalses herabsteigt. Unter der Haut vor dem Tragus sucht man vorsichtig die Art. temporalis, hinter ihr die Vene und endlich hinter dieser findet man den Nerven, der isoliert, mit einer Pinzette gefasst und durchschnitten wird; man isoliert sein peripheres Ende so weit wie möglich, dann dreht man es so lange, bis es reisst. Damit ist die Operation beendet. D. hat die Resektion des Nerv. auriculo-temporalis sowohl wegen Parotisfisteln gemacht, die mitten im Gesunden, als auch inmitten von Narbengewebe lagen. Der Erfolg war stets, dass die Sekretion verschwand. In

2 Fällen musste die Behandlung durch die Kauterisation vervollständigt werden, welche vorher versagt hatte.

FINDER.

35) **Hans Mönch. Beitrag zur Kenntnis der Geschmacksinnervation der Zunge.** *Diss. Leipzig 1916.*

Gut untersuchte Fälle von Geschmacksstörungen sind zur Bereicherung der Kasuistik dieses Gebiets stets willkommen, wenn wir auch allmählich die eine Sicherheit in dieser Frage gewonnen haben, dass die Innervation der Geschmack empfindenden Teile der Zunge individuell, was den Verlauf in den betreffenden Nervenstämmen anbelangt, ausserordentlich schwankt. Im vorliegenden Fall, wo es sich um eine Schussverletzung des Hinterhaupts mit Zertrümmerung von Schnecke, Vestibularorgan und Mittelohr handelte, war eine Verletzung des Glossopharyngeus und des Facialis auszuschliessen. Der Verlust der Geschmacksempfindung für alle Qualitäten auf der ganzen linken Zungenhälfte war auf die Verletzung der Chorda tympani in der Pauke zurückzuführen, die also hier nicht nur das vordere oder zwei Drittel der Zunge, sondern auch das hintere Drittel versorgte.

DREYFUSS.

36) **Schultze. Zungenschleimhautentzündung.** Niederrhein. Ges. für Natur- und Heilkunde in Bonn, med. Abt., Sitzung v. 17. Juli 1916. *Deutsche med. Wochenschrift. No. 50. S. 1564. 1916.*

Die Zungenschleimhautentzündung des Patienten entwickelte sich im Anschluss an eine Zahnfistel herdweise und schritt von einzelnen umschriebenen Herden aus fast über die ganze Zunge fort. Sie bot dann das Bild der Lingua geographica, unterschied sich aber von dieser durch die unerträglichen Schmerzen. Die Diagnose war auf trophische Neurose gestellt worden. Aetzmittel versagten vollständig, dagegen brachte die Anwendung der Röntgenstrahlen Heilung an allen Stellen, wo sie einwirkten. Dieselbe hält jetzt einige Monate an, vor allem sind die Schmerzen geschwunden.

R. HOFFMANN.

37) **Hermann Schmerz. Ueber die Behandlung der tuberkulösen Schleimhautgeschwüre mit Röntgenstrahlen, gleichzeitig ein Beitrag zur Freund'schen Röntgentherapie der chirurgischen Tuberkulose.** Aus der chirurg. Klinik zu Graz. *Bruns' Beitr. z. klin. Chir. Bd. 110. S. 139. 1917.*

Beschreibung eines Falles von beiderseitigen tiefgreifenden tuberkulösen Geschwüren am Zungenrand, die durch Röntgenbehandlung völlig geheilt wurden. Die Zunge wurde im ganzen 6mal in Abständen von 2—6 Tagen je 1 Minute ohne Filter in einer Fokusdistanz von 9 cm mit 5 Mill.-Amp. bestrahlt.

Ausserdem wurden die tuberkulös erkrankten Drüsen des Halses und der Ober- und Unterschlüsselbeingruben 4mal zu je $12^1/_2$—20 Minuten bei 25 cm Fokusdistanz durch Aluminiumfilter von 1 cm Dicke mit 2 Mill.-Amp. bestrahlt.

Dosimetrisch ausgedrückt entsprachen diese Lichtmengen bei der Zungenbestrahlung durchschnittlich 3 H, bei der Drüsenbestrahlung 3—4,5 H.

DREYFUSS.



38) **Zimmermann** (Giessen). **Zungenveränderungen und Zungensensationen als Früh- und Begleitsymptom bei perniziöser Anämie.** *Münchener med. Wochenschrift. No. 18. S. 578. 1917.*

Bei 9 Fällen von perniziöser Anämie wurde Gefühl von Wundsein der Zunge besonders bei Nahrungsaufnahme beobachtet, ferner rissiges Aussehen und Bläschenbildung.

KOTZ.

39) **Adolf Schultz** (Zürich). **Der Canalis cranio-pharyngeus persistens beim Mensch und bei den Affen.** *Gegenbaur's morphol. Jahrb. Bd. 50. S. 417. 1917.*

Diese anthropologische Arbeit hat auch für den Laryngologen einiges Interesse. Bekanntlich findet sich beim Menschen der ersten 2 Embryonalmonate regelmässig ein die Schädelbasis durchsetzender Kanal, der in die Sella turcica mündet — der Hypophysengang. Im weiteren Verlauf der Entwicklung kann dieser Kanal persistieren und findet sich dann noch beim Erwachsenen. An Schweizer und exotischen Schädeln aus verschiedenen Schweizer Sammlungen — es wurden 800 Menschenschädel untersucht — war der Canalis persistens 4 mal erhalten; ausserdem 71 mal unvollständig. In letzteren Fällen war hauptsächlich die innere Mündung erhalten. Beim persistierenden Kanal waren es ausschliesslich männliche Individuen. Verf. hat dann weiter nach dem von Hrdlicka angegebenen Modus die Grösse der Sella gemessen und fand bei den persistierenden Kanälen zugleich ein ungewöhnlich grosses Mass der ersteren, so dass anzunehmen ist, dass die Glandula pituitaria in allen diesen Fällen grösser als normal war. Bezüglich der Befunde von Affen- und anderen Tierschädeln verweise ich auf die Originalarbeit.

DREYFUSS.

40) **F. Beyme. Ueber Gefässwandnekrose durch Drainrohr bei einem Fall von retropharyngealem Senkungsabszess.** Aus der chir. Klinik Heidelberg. *Deutsche Zeitschr. f. Chir. Bd. 141. S. 309. 1917.*

Landsturmmann mit einem von einer Karies des 3. Halswirbels ausgehenden Abszess. Eröffnung von dem linken hinteren Sternokleidorand aus nach Chiene. Einführung eines bleistiftdicken, 8 cm langen Gummidrains. 5 Tage später beträchtliche Blutung aus dem Munde und der Wunde, die nach Tamponade der Wunde stand; am gleichen Tage erneute letale Blutung.

Die Sektion ergab, dass die Wand des linken Carotis interna in den Abszess hineinragte und arrodiert war.

Die Literatur weist mehrere derartige Fälle auf. — Verf. plädiert dafür, dass jedenfalls die Drainröhren täglich gewechselt und nur ganz dünne, weiche oder mit Gaze umwickelte verwandt werden, um die durch die Pulsation verursachte Arrosion möglichst zu vermeiden.

DREYFUSS.

41) **Fischer** (Montana). **Ansteckende Halsentzündung mit Hautausschlag.** *Korresp.-Blatt f. Schweizer Aerzte. No. 12. 1917.*

In einer Ferienkolonie von 54 tuberkuloseverdächtigen Kindern erkrankten im Juli und August 12 an fieberhafter Angina. Von diesen bekamen 4 Kinder am zweiten Krankheitstage an Streck- und Beugeseite der Oberschenkel ein Haut-

exanthem mit hochroten, 3—5 mm messenden, leicht erhabenen Flecken, welche unter sich konfluierten und sich teilweise mit einer leicht juckenden makulopapulosen Eruption bedeckten. Die Affektion wird vom Verf. als toxisches Exanthem beurteilt. Am Ende der Epidemie trat in einem Nachbarhause bei einem Erwachsenen ein ganz ähnlicher Fall von Angina mit Hautausschlag auf. Die Krankheit verlief innerhalb 3—6 Tagen; einige Fälle mit einer rasch auf 39,4° bzw. 38,0° steigenden und allmählich wieder abfallenden Fieberkurve. Neutrophile Leukozytose am dritten und Lymphozytose am fünften Tage konnten deutlich nachgewiesen werden. Arzneiliche Ursachen sind hier ganz auszuschliessen.

JONQUIÈRE.

42) **Mario Gaggia. Ein Fall von Pestangina. (Un caso di angina pestosa.)** *Arch. ital. di otologia. 1. August 1915.*

Die Beobachtung stammt aus Tripolis und betrifft einen Soldaten, der mit akuten Halsschmerzen und hohem Fieber eingeliefert wurde, nachdem er ein paar Tage lang an Störungen des Allgemeinbefindens gelitten hatte. Der Fall machte den sehr schweren Allgemeinerscheinungen nach den Eindruck einer Sepsis. Bei Untersuchung des Rachens konstatierte man, dass der ganze Pharynx und Gaumen gerötet und mit sehr zahlreichen Aphthen besät war, die von verschiedener Grösse, vorwiegend runder Gestalt und bedeckt waren mit einem fest anhaftenden weissgelblichen Exsudat. Das Ganze hatte gewisse Aehnlichkeit mit der Miliartuberkulose des Pharynx. Da in jener Zeit unter der arabischen Bevölkerung einige Pestfälle vorgekommen waren, so wurde in Anbetracht des sehr schweren Allgemeinzustandes des Patienten an die Möglichkeit einer Pestinfektion gedacht. Es fand sich in der Kruralgegend eine taubeneigrosse Drüsenschwellung, die bei Palpation schmerzhaft war, mit leichter Infiltration der darüber liegenden Haut. Bakteriologische Untersuchung des Drüsenpunktats bestätigte die Vermutung, dass es sich um Pest handelte. Pat. starb nach 3 Tagen.

FINDER.

43) **Bittorf** (Leipzig). **Ueber eine eigenartige Form phlegmonöser Halsentzündung.** *Münchener med. Wochenschr. No. 43. 1916. Feldärztl. Beil. S. 1535.*

Verf. berichtet über eine von ihm mehrfach beobachtete der Angina Ludovici ähnliche infektiöse, mit hohem Fieber und sehr schweren Allgemeinerscheinungen einhergehende Erkrankung. Der Beginn war aber nicht wie bei jener in der Gegend des Mundbodens und der Zunge, sondern es traten zuerst heftige Schmerzen und Schwellung der Lymphdrüsen am Pharynx und der Luftröhre auf, dann Druckempfindlichkeit in der Zungenbeingegend, Schwellung der Epiglottis und der Taschenbänder. Bakteriologisch fanden sich meist Streptokokken.

KOTZ.

d) Diphtherie und Croup.

44) **R. Klinger** und **E. Schoch. Ueber die Leistungsfähigkeit und den Wert der bakteriologischen Diphtherieuntersuchungen.** *Schweizer Korresp.-Blatt. No. 48. 1916.*

Es wurden von Ende Mai 1915 bis Ende April 1916 im ganzen 3312 Unter-

suchungen angestellt; von diesen waren positiv 1043 (31,5 pCt.), hiervon bereits bei der ersten Untersuchung (nach 13—14 Stunden) 875 (84 pCt.), dagegen erst am zweiten Untersuchungstage der Kultur (36—48 Stunden) 168. Bei beiden Untersuchungen negativ waren 2269 Fälle.

Eine tabellarische Uebersicht zeigt, dass bei den zur Zeit des Abstrichs vom Arzt für Diphtherie gehaltenen Fällen in 57 pCt. Löfflerbazillen nachweisbar waren, während bei den bloss Diphtherieverdächtigen 30—35 pCt. positive Resultate erzielt wurden. Die Erkrankungen mit Verdacht auf Nasen-, Augen- und Kehlkopfdiphtherie erwiesen sich in 45—60 pCt. als tatsächlich durch Diphtheriebazillen bedingt, während die grosse Zahl der leichten Anginen zum grössten Teil negativ waren; es ist aber doch immerhin bemerkenswert, dass unter denselben doch etwa 7 pCt. als Diphtherie entlarvt werden konnten. Es wurde, um der klinischen Diagnose sicherer zu sein, in den bakteriologisch negativen Fällen an den betreffenden Arzt geschrieben, ob der klinische Verlauf dem negativen Befund recht gab oder die Diagnose Diphtherie aufrecht erhalten werde. Es ergab sich, dass die bakteriologische Untersuchung der an sie zu stellenden Anforderung einer raschen und sicheren Diagnose der Diphtherie zwar in den meisten, jedoch nicht in allen Fällen genügt. Es soll nicht mit der Injektion des Heilserums bis zum Ergebnis der bakteriologischen Untersuchung gewartet werden.

JONQUIÈRE.

45) **J. L. Burkhardt** (Basel). **Ein beschleunigtes Verfahren zur Diphtherievirulenzprüfung.** *Berliner klin. Wochenschr. No. 45. S. 1213. 1916.*

Intrakutane Verimpfung des verdächtigen Materials und zwar direkt von der Schmierplatte her, wie man sie vom Abstrich aus den erkrankten Schleimhäuten erhält. Die Diagnose liess sich mit grosser Deutlichkeit nach zwei, ganz selten erst nach drei Tagen, bei einiger Uebung recht oft schon nach 24 Stunden und früher abgeben. Bezüglich der Einzelheiten sei auf das Original verwiesen.

R. HOFFMANN.

46) **Hufnagel jr.** (Bad-Orb). **Lichtbewirkte Antikörperbildung.** *Münchener med. Wochenschr. No. 16. S. 543. 1917.*

Bericht über gute Wirkung von örtlicher Quarzlampenbestrahlung mit gleichzeitiger Sauerstoffinhalation bei zwei Kindern mit Rachendiphtherie. Aehnlicher Erfolg auch bei einem Pneumoniefall.

KOTZ.

47) **B. Rappaport** (Chicago, Ill.). **Die Anwendung des Kaolins zur Entfernung von Diphtheriebazillen von Nase und Hals. (The use of kaolin to remove diphtheria bacilli from the nose and throat.)** *Journ. amer. med. assoc. 25. März 1916.*

Wenn richtig angewendet, entfernt Kaolin durch seine absorbierende Kraft die Bakterien, mit denen es in Kontakt kommt. Verschiedene lokale pathologische Zustände, die das verhindern, müssen beseitigt werden. Verschwinden trotz Kaolins die Diphtheriebazillen nicht, dann ist Tonsillektomie und eventuell Adenektomie indiziert.

FREUDENTHAL.

48) **v. Starck** (Kiel). **Zur Behandlung des anaphylaktischen Anfalles.** *Münchener med. Wochenschr. No. 5. 1917. Feldärztl. Beil. S. 157.*

Bei der Diphtherieserumbehandlung ist die Gefahr der Anaphylaxie verhältnismässig gering, da dieses Serum sehr hochwertig hergestellt wird, so dass wenige Kubikzentimeter genügen, um die nötige Antitoxinmenge zuzuführen. Anders bei anderen Sera, wo oft grosse Mengen gegeben werden müssen. Verf. hatte bei einem recht schweren Anfall guten Erfolg mit einer leichten Aethernarkose. Prophylaktisch empfiehlt sich am Tag vor einer Reinjektion 1 ccm Pferdeserum (also irgend ein Heilserum) intravenös zu geben und vom Tag der Injektion an 3—4 g Kalzium pro die zu verabreichen.

KOTZ.

e I) Kehlkopf und Luftröhre.

49) **Paul Moller** (Kopenhagen). **Ein Fall von komplettem Pseudohermaphroditismus masculinus.** *Virchow's Archiv. Bd. 223. S. 363. 1917.*

Bezüglich des sehr genau makroskopisch und histologisch untersuchten und beschriebenen Genitalbefundes der 49jährigen „Frau" verweise ich auf die Originalarbeit. Ein besonderes Interesse bietet für uns der Kehlkopf, von dem zwei Röntgenaufnahmen beigegeben sind. Die genauen Grössenmasse der Distanz zwischen den einzelnen Kehlkopfgebilden, der Knorpel, der Stimmbänder sind tabellarisch verzeichnet. Während die äussere Form mit dem etwas hervortretenden Pomum Adami männlich ist, wie auch die Stimme grob war, zeigen diese Masse eine eigentümliche Vermischung beider Sexualcharaktere. Die Verknöcherung der Schildknorpel wies den von Chieritz als männlich aufgestellten Typus auf; andererseits war noch keine Verknöcherung der Trachea da, was wiederum nach dem weiblichen Typus hindeutete.

DREYFUSS.

50) **Lüscher** (Bern). **Gibt es eine Chorea laryngis?** *Zeitschr. f. Laryng., Rhinol. etc. Bd. 8. H. 4. S. 351. 1917.*

Verf. durchgeht an der Hand zweier kürzlich beobachteter eigener Fälle die bisher über dieses Krankheitsbild veröffentlichte Literatur. Neben der ausführlichen Arbeit von Onodi (Arch. f. Lar., Bd. 10), sind es namentlich amerikanische und französische Autoren, die in ihrer überwiegenden Mehrheit die Chorea laryngis als eine Teilerscheinung der Chorea minor auffassen oder als ein Symptom der Hysterie. Von deutscher Seite sind Schrötter und Jacobi ebenfalls geneigt, ersterer Auffassung sich anzuschliessen, während Killian glaubt, dass die bei der Chorea laryngis auftretenden Störungen im Larynx — anfallsweiser Krampfhusten, Bellen, Ausstossen sinnloser Worte oder einzelner Vokale und Konsonanten, Hahnenschreie, erschwerte Respiration, Mutismus, Aphonie — stets hysterischer Natur seien.

Bei dem einen der vom Verf. beobachteten Fälle — 12jähriger Knabe mit typischen choreatischen Zuckungen in den Extremitäten und in der Gesichtsmuskulatur, sowie Sprachstörungen (Stottern) und krampfartigen Hustenanfällen — sind wohl die Erscheinungen von Seiten des Larynx kaum anders, als eine Teilerscheinung der Chorea minor zu deuten. Nicht so im zweiten Falle, wo Ent-

stehungsweise und Verlauf, sowie auch die Natur der Kehlkopferscheinungen deutlich hysterischen Charakter aufweisen.

Verf. glaubt daher, dass ein grosser Teil der Fälle von Chorea rein hysterischer Natur seien oder es sich um Chorea mit hysterischen Erscheinungen kombiniert handle, absolut reine Choreafälle, bei denen keine Anhaltspunkte für Hysterie sich finden, sind äusserst selten. Was dann die Chorea laryngis anbelange, so sei kein Fall bekannt, wo nur der Larynx für sich in Frage komme, sondern stets seien neben den laryngealen Symptomen andere choreatische Erscheinungen vorhanden.

Es gibt also keine genuine Chorea laryngis, sondern sie ist nur eine Teilerscheinung der allgemeinen Chorea oder ein Symptom einer allgemeinen Neurose (Hysterie). SCHLITTLER.

51) **E. J. Moure. Ueber 15 Fälle von totaler Kehlkopfexstirpation. (Sur quinze cas d'exstirpation totale du larynx.)** *Académie de méd. de Paris. 8. Mai 1917.*

Von 15 Fällen, die M. in den letzten Monaten operierte, starb keiner an den unmittelbaren Folgen der Operation. M. hält die vorhergehende Tracheotomie für unbedingt notwendig; er macht sie 14 Tage vor der Kehlkopfoperation.

FINDER.

52) **Caldera Ciro. Kriegsverletzungen des Kehlkopfes. (Traumatologia laringoiatrica di guerra.)** *Arch. ital. di otologia. No. 4. 1916.*

Granatsplitterverletzung in der linken Karotisgegend in Höhe der ersten Trachealringe. Das Geschoss scheint gleich extrahiert worden zu sein. Bei Einlieferung in das Lazarett war Pat. asphyktisch. Die Stimmbänder standen in Adduktionsstellung und gingen bei der Inspiration nicht auseinander. Tracheotomie. Eine nach 14 Tagen vorgenommene laryngoskopische Untersuchung zeigte die Stimmbänder noch in Adduktionsstellung, jedoch schienen sie etwas weiter auseinandergerückt, so dass man sagen konnte, sie ständen in Kadaverstellung. Während die linksseitige Rekurrenslähmung leicht zu erklären ist, ist Verf. nicht imstande, eine befriedigende Erklärung für das Zustandekommen der rechtsseitigen Lähmung zu geben. FINDER.

53) **Allenbach. Kriegsverletzungen des Kehlkopfes.** Unterelsäss. Aerzteverein zu Strassburg, Sitzung v. 22. Juli 1916. *Deutsche med. Wochenschr. No. 51. S. 1594. 1916.*

Nach den bisherigen Erfahrungen sind die Kehlkopfschüsse seltene Erkrankungen. Immerhin sind sie wegen des Schützengrabenkrieges jetzt verhältnismässig häufiger als in früheren Kriegen, andererseits werden wegen frühzeitiger Operationsmöglichkeit und durch den besser organisierten Evakuationsdienst mehr Kehlkopfverletzte am Leben erhalten.

Die Schwere der Verletzung stand oft in keinem Verhältnis zu der Geringfügigkeit der Beschwerden. In etwa der Hälfte der Fälle bestand Bluthusten, gerade so oft Atemnot, die aber nur in einem Drittel die Tracheotomie nötig



machte. Sprachstörungen waren regelmässig aufgetreten. Die Tracheotomie sei in jedem Falle, wo der Verletzte nicht unter ständiger ärztlicher Aufsicht stehe, auszuführen. Bei der Therapie erforderten die Hauptarbeit die Kehlkopfstenosen. An erster Stelle stehe hier das Dilatationsverfahren mit Schrötter'schen Röhren und O'Dwyer'schen oder Thost'schen Bolzen. Wenn es nicht zum Ziele führe, so käme bei erhaltenem Kehlkopfgerüst die Laryngofissur mit Entfernung des stenosierten Narbengewebes in Frage. Bei zerstörtem Knorpelgerüst wären plastische Operationen am Platze, am besten nach dem Verfahren von Capelle. Wie lange Zeit die Behandlung einer Kehlkopfstenose in Anspruch nimmt, wird von A. an einem Beispiel demonstriert.

R. HOFFMANN.

54) **v. Meurers** (Aachen). **Beitrag zu den Kriegsschädigungen des Kehlkopfes.** *Zeitschr. f. Ohrenheilk. Bd. 74. H. 3. S. 112.*

Im Gegensatz zu den meisten bisherigen Veröffentlichungen stammen die 14 Fälle aus einem Feldlazarett, betreffen also ganz frische Verletzungen, und vor allem auch mehrere recht schwerer Art, wie sie naturgemäss in Heimats- und Etappenlazaretten nicht mehr zu Gesicht zu kommen pflegen, da sie in mehr oder minder kurzer Zeit zum Exitus führen. In mehreren Fällen wurde eine durch die ausgedehnten Weichteilverletzungen bedingte Phlegmone beobachtet; verhältnismässig häufig sah Verf. indirekte Kehlkopfschädigungen.

KOTZ.

55) **O. Körner** (Rostock). **Beobachtungen über Schussverletzungen und andere Kriegsschädigungen des Kehlkopfes. 6. Reihe.** *Zeitschr. f. Ohrenheilk. H. 4. S. 155.*

Fall 15. Nervenlähmung durch Fernwirkung.

Fall 16 und 17. Schussverletzung beider Stimmbänder.

Fall 18. Schuss durch Kehlkopf und Hypopharynx.

Fall 19. Schuss durch vorderen Teil des Kehlkopfes.

Fall 20. Schuss durch Wange, Zunge und Kehlkopf.

Fall 21. Schuss durch Stirn, Auge, Oberkiefer, Kehlkopf, Luftröhre und Lunge bis in die Zwerchfellgegend.

Fall 22. Internus-Transversus-Parese durch Verschüttung.

Fall 23. Psychogene Stummheit.

KOTZ.

56) **v. Meurers. Beiträge zu den Kriegsschädigungen des Kehlkopfes. 2. Reihe.** *Zeitschr. f. Ohrenheilk. Bd. 74. H. 4. S. 180.*

Verf. bringt die eingehende Beschreibung weiterer Fälle: Verletzung des Kehlkopfes und der Halswirbelsäule durch Steckschuss, Splitterfraktur des Kehlkopfes, Steckschuss in die linke Kehlkopfseite, Zerreissung des linken Crico-arythänoidgelenks, Granatverletzung des Halses mit Blosslegung des Schildknorpels und Zerreissung der Membr. cricothyreoidea, Intralaryngeales Hämatom durch Verschüttung.

Er verbreitet sich über die Therapie bei grösseren Zertrümmerungen des Kehlkopfgerüstes, besonders über die Nachbehandlung nach Laryngofissur. v. M. bevorzugt die Tracheotomia superior.

KOTZ.

57) **Nussbaum. Ueber Epithel- und Knorpeltransplantation bei Trachealdefekten. Zugleich ein Beitrag zur Frage der Metaplasie und der Entstehung epithelialer Tumoren.** Aus der chir. Klinik zu Bonn. *Bruns' Beitr. z. klin. Chir. Bd. 110. S. 101. 1917.*

Die ausschliesslich an Kaninchen ausgeführten Versuche beschäftigten sich mit der Plastik bei künstlichen Trachealdefekten, zu deren Deckung der Ohrknorpel verwandt wurde. Bei zirkulärer Plastik gingen alle Tiere nach einigen Tagen ein, auch bei Plastik der Vorderwand, und zwar hier zum Teil durch Erstickung infolge Stenose durch eine an die Ueberpflanzung sich anschliessende Tumorbildung auf der Innenseite des transplantierten Stückes.

31 Abbildungen illustrieren die histologischen Vorgänge.

Auf analoge Prozesse bei der Plastik am kranken Menschen können die Resultate der fleissigen Arbeit wohl kaum zum Vergleich herangezogen werden.

DREYFUSS.

58) **Hansen** (Hadersleben). **Oberer oder unterer Luftröhrenschnitt?** *Münchener med. Wochenschr. No. 11. S. 351. 1917.*

Verf. bevorzugt die Tracheotomia inf., da er sie für leichter, unblutiger und in bezug auf die Schilddrüse schonender hält. Bei Kindern unter 4 Jahren ist aber die Superior anzuwenden.

KOTZ.

e II) Stimme und Sprache.

59) **Zumsteeg. Ueber habituelle Stimmstörungen.** *Württemberg. med. Korresp.-Blatt. Februar 1917.*

Z. bespricht hauptsächlich jene Fälle, bei denen die Erkrankung ohne „einwandsfrei erkennbare Hysterie“ mit einem Kehlkopfkatarrh begann, und unterscheidet zwei Hauptformen, die paretischen und die spastischen Aphonien, zu letzteren zählt er die Taschenlippensprecher. Er weist auf die Gutzmann'sche Auffassung hin, dass die falsche Bewegung zur Gewohnheit wird, die der Kranke nur schwer los wird, da sie ihn beherrscht. Für solche seiner Ansicht nach, nicht hysterische, habituelle Stimmlähmungen empfiehlt er die von Gutzmann eingeführte Uebungsbehandlung, von der er dauerhaftere Ergebnisse erwartet, als von den Ueberrumpelungen mit elektrischem Strom.

NADOLECZNY.

60) **Rudolf Schwartz. Die Aussprache des Sängers.** *Stimme. XI. H. 2, 3, 4. November, Dezember 1916, Januar 1917.*

Schwartz hält es für richtig, an Stelle des Brücke'schen Vokaldreiecks einen Vokalkreis zu setzen, zu dem er nach E. A. Meyer's Röntgenogrammen Sagittalschnitte der Artikulationsorgane gezeichnet hat. Er will damit zeigen, dass für seine 14 Vokale und 6 Diphthonge nur 8 verschiedene Zungen- bzw. Mundstellungen nötig sind. Damit lehrt er ferner die „Gleichberechtigung von Zungen- und Mundbewegung“, erklärt den Gegensatz von hellen und dunklen Vokalen, deren reine Bildung und ihre Beziehungen untereinander und zu den Konsonanten, denen er 5 Artikulationsstellen zuweist. Die Verschiebung des Kulminationspunktes der Zunge bewirkt nach Schw. den Gegensatz zwischen hellem



und dunklem Vokal (!). Nach dem Prinzip der Assimilation werden die Nachbarkonsonanten der hellen Vokale stets an der vorderen, die Nachbarkonsonanten der dunklen Vokale stets an der hinteren dritten Artikulationsstelle gebildet. Die Konsonanten m und n hält Schw. bei der Vokal- und Tonbildung für unvorteilhaft, wegen der Oeffnung des Nasenrachenraums, das l nur für bedingt verwertbar, b, bl, k und sp weniger praktisch, dagegen bevorzugt er den Semivokal j. Statt zwischen Vokalen und Konsonanten, soll man zwischen für die Tonbildung günstigen und minder günstigen Sprachklängen unterscheiden.

NADOLECZNY.

61) **Albert Pflug. Kriegserfahrungen über psychogene Taubheit und Stummheit.** *Diss. Heidelberg 1916.*

Die interessante Arbeit führt an der Hand von 18 Krankengeschichten die Symptomatologie obiger Erkrankungen vor und gibt eine gute Anleitung zur Therapie dieser oft schwierig zu behandelnden Fälle. Einige der Hauptpunkte der letzteren seien angeführt. Vor allem ist es nötig, bei den Patienten das Vertrauen und die Hoffnung auf ihre Heilbarkeit zu erwecken, was am besten durch Vorführung geheilter Fälle geschieht. Am meisten Aussicht bietet die Behandlung mit sehr energischen faradischen Strömen, die nicht auf den Kehlkopf, sondern auf den Rücken, die Arme oder andere Teile des Körpers appliziert und eventuell bis zu einer Stunde fortgesetzt werden. Es wird grosser Wert darauf gelegt, sogleich in der ersten Sitzung Heilung zu erzielen.

Die Teilnahme am Absehunterricht hält Verf. auf Grund der Erfahrungen der Heidelberger Ohrenklinik bei „psychogener Taubheit" für direkt kontraindiziert.

DREYFUSS.

62) **S. Marx. Funktionelle Sprachstörungen und ihre Behandlung.** Unterelsäss. Aerzteverein zu Strassburg, Sitzung v. 24. Juni 1916. *Deutsche med. Wochenschrift. No. 47. S. 1468. 1916.*

In der Klinik für Ohren- und Halskrankheiten zu Strassburg wurden 67 Fälle von psychogener Sprachstörung beobachtet und zwar 56 Fälle von Aphonie, einer von Mutismus, 9 von Stottern. Es handelt sich durchweg um schwere Erkrankungsformen, die schon viele Monate behandelt waren und zwar fast ausnahmslos mit dem elektrischen Strom.

Die Erkrankung tritt gewöhnlich plötzlich auf im Anschluss an ein Trauma des Nervensystems oder im Anschluss an eine Erkältung, wobei man eine geringere Widerstandsfähigkeit des Nervensystems annehmen muss, ohne dass Hysterie vorzuliegen braucht.

Objektiv findet man hauptsächlich eine Störung der Atmung, die sich in den verschiedenen Formen äussern kann.

Laryngoskopisch sieht man bei der Aphonie teilweise oder totale Lähmung der verschiedensten Muskelgruppen des Larynx, fast immer doppelseitige, häufig auch das sogenannte Flattern der Stimmbänder, selten sind die spastischen Formen der Aphonie.

Zwischen den Lähmungen und den letzteren Formen steht die sogenannte Taschenbandsprache: Hierbei können sich leicht chronische entzündliche Ver-

änderungen sekundärer Natur an den Taschenbändern einstellen. Beim Mutismus stehen die Stimmbänder in Abduktionsstellung absolut still, während die mimische Gesichtsmuskulatur lebhaft spielt.

Die Prognose aller dieser schweren Sprachstörungen ist nicht absolut günstig.

Die an der Klinik geübte Therapie ist im wesentlichen eine Uebungstherapie, die in Korrektur der Atmung besteht mit entsprechenden Sprachübungen. Um leicht eintretenden Rezidiven vorzubeugen, soll man die Patienten über 3 bis 4 Wochen nachbehandeln, d. h. mit ihnen Atem- und Sprechübungen vornehmen.

Von den 56 Aphonien wurden 53 geheilt. Eine Aphonia spastica seit Kindheit und eine Aphonie seit 19 Monaten wurden nicht, eine mit schwerer chronischer Laryngitis verbundene Aphonie wurde nur wenig gebessert. Von neun Stotterern sind sieben geheilt, einer nicht geheilt, einer wenig gebessert. Je ein Fall von Mutismus und ein weiterer Fall von inspiratorischem Glottiskrampf wurden geheilt.

R. HOFFMANN.

f) Schilddrüse.

63) **M. Simmonds** (Hamburg). **Die Schilddrüse bei akuten Infektionskrankheiten.** *Beitr. z. pathol. Anatomie. Bd. 63. S. 127. 1916.*

Auf Grund seiner histologischen Untersuchungen kommt S. zu folgenden Befunden: Akute Infektionskrankheiten können in verschiedener Weise auf die Schilddrüse einwirken:

1. Sie können herdförmige Erkrankungen durch Bakterienembolien hervorrufen. Solche Metastasen sind oft nur mikroskopisch nachweisbar.

2. Sie können diffuse Veränderungen durch die zirkulierenden Bakteriengifte veranlassen — qualitative und quantitative Veränderungen des Kolloids, Desquamation des Epithels. Diese Befunde sind sehr inkonstant; sie haben keine ernste Schädigung des Organs zur Folge.

3. Sie können in seltenen Fällen zu diffuser, nichteitriger Entzündung, Thyreoiditis simplex (de Quervain) führen. Diese kann in fibröse Atrophie des Organs ausgehen. Manche Fälle von Myxödem unklaren Ursprungs lassen sich so auf frühere Infektionskrankheiten zurückführen.

DREYFUSS.

64) **Shnuji Uemura. Ueber Tuberkulose der Schilddrüse mit besonderer Berücksichtigung der Tuberkulose in Basedow-Schilddrüsen.** Aus dem pathol. Institut in Basel. *Deutsche Zeitschr. f. Chir. Bd. 141. S. 242. 1917.*

Die Arbeit zerfällt in 3 Kapitel. In dem ersten beschäftigt sich der Verf. mit den nodösen und diffusen Strumen, die gewissermassen zufällig Tuberkulose aufwiesen.

Bei etwas über 1400 Fällen, die seit 1912 im pathologischen Institut in Basel mikroskopisch untersucht wurden, fanden sich 24 Fälle von Tuberkulose, also 1,7 pCt. Es folgt eine detaillierte Beschreibung der histologischen Befunde.

Zur zweiten Art von Tuberkulose rechnet Verf. diejenigen Fälle, die auch klinisch bereits das Bild der Tuberkulose boten, also als Strumitis tuberculosa zu bezeichnen waren. Er führt deren drei auf. Sie zeigten ausgedehnte Konglomerattuberkel und ausgedehnte Nekrose.

Im dritten Kapitel bespricht Verf. die Tuberkulose der Schilddrüse bei Morbus Basedowii.

Seit 1912 wurden im Institut 58 Schilddrüsen bei Basedowpatienten untersucht; 3 wiesen tuberkulöse Veränderungen auf. Zu der Frage, inwieweit die tuberkulöse Infektion der Schilddrüse am Basedow schuld trägt, nimmt Verf. wohl Stellung, kann sich aber nicht entscheidend aussprechen. DREYFUSS.

65) **Vuillet** (Lausanne). **La chirurgie à l'E. S. E. d'Olten.** *Revue méd. de la Suisse romande. No. 4. 1917.*

Kröpfe: Die Beantwortung der Frage, ob Enukleation oder Resektion, hängt von den Landesgegenden ab, je nachdem vorwiegend zirkumskripte zystische oder diffuse parenchymatöse Kröpfe vorkommen. So ist es in den verschiedenen Teilen der Schweiz. Die diffusen Formen sind oft viel umfangreicher als sie vorerst erscheinen und tauchen oft tief hinter das Sternum hinunter. Darüber, welcher Lappen vor allem entfernt werden muss, gibt die Laryngoskopie die beste Auskunft. Alle Kropffälle sollten deshalb vor und nach der Operation laryngoskopiert werden. Die Operation findet vorwiegend unter lokaler Anästhesie statt.

JONQUIÈRE.

66) **Thomas** (Genf). **Die endokrinen Drüsen und die ärztliche Praxis. (Les glandes endocrines et la pratique médicale.)** *Schweiz. Rundschau f. Medizin. No. 5/6. 1917.*

Die aktiven Substanzen der innersekretorischen Drüsensäfte heissen Hormone. Verf. tadelt, es werde mit diesem Gebiete Missbrauch getrieben. Er fordert zur Definition der Hormone 1. die Kenntnis ihrer chemischen Konstitution, 2. den Beweis, dass sie im lebenden Organe nachgewiesen werden können. Diesen Bedingungen entspreche einzig und allein das Adrenalin. Die allgemeine Narkose verliere mehr und mehr ihre Gefahren, wenn ihr wirkliche Sorgfalt zugewandt werde. Die oft die allgemeine Narkose einleitenden subkutanen Beruhigungsinjektionen sollen nach Roux mitunter Komplikationen von Seiten der Bronchien nach sich ziehen. JONQUIÈRE.

g) Oesophagus.

67) **v. Hacker** (Graz). **Ueber die Sondierung bei Fremdkörpern in der Speiseröhre, zugleich ein Beitrag zur Diagnose derselben.** *Bruns' Beitr. zur klin. Chir. Bd. 110. S. 1. 1917.*

Ein jeder Laryngologe wird mit Interesse den Ausführungen v. Hacker's, der ja erfahrener Oesophagoskopiker und Chirurg in einer Person ist, folgen. Für denjenigen, dem die Originalarbeit nicht zugänglich ist, seien Hacker's Schlussfolgerungen zusammengestellt.

I. Fälle von Fremdkörpern im Oesophagus sollen womöglich sofort der fachärztlichen Behandlung, und zwar ohne vorherige Sondierungs- und Hinabstossversuche zugeführt werden. Eine Ausnahme ist gegeben bei Erstickungsgefahr durch auf die weiche Trachea von hinten — etwa in der Bifurkationsgegend —

drückende Fremdkörper. Hier muss rasch gehandelt und der Versuch des Hinabschiebens des Körpers ohne rohe Gewalt ausgeführt werden.

II. Vom Standpunkt des Chirurgen möchte ich zwischen einer Sondierung zu therapeutischen und diagnostischen Zwecken unterscheiden:

1. Therapeutisch soll von ihr nur zum Hinabschieben nicht verletzender, namentlich weicher Fremdkörper Gebrauch gemacht werden.

2. Diagnostisch kann die Sondierung namentlich bei grösseren im Oesophagus steckenden Fremdkörpern mitunter überflüssig, mitunter jedoch wichtig bzw. vorteilhaft sein.

a) Bei sicherem, positivem, jeden Fehler der Projektion und jede Täuschung ausschliessendem Röntgenbefund ist die Sondierung vor der Oesophagoskopie oder der etwa indizierten Operation in der Regel überflüssig.

b) Fällt in einem Fall aus irgend einem Grunde die Radioskopie weg, so bildet die Sondierung das einzige noch übrige diagnostische Verfahren.

c) Bei unklarem oder negativem Röntgenbefund, wenn ein Fremdkörper, namentlich ein grösserer, nicht am Oesophaguseingang vermutet wird, in welchem Falle in der Regel die okulare Oesophagoskopie angezeigt ist, sondern an tieferer Stelle, halte ich die Vornahme einer vorsichtigen Sondierung vor der sondierenden Oesophagoskopie für gestattet und vorteilhaft.

d) Weiteres kann eine Sondierung in zweifelhaften Fällen, wo die Radioskopie und Oesophagoskopie nicht ausreichen, eventuell Täuschungen vorliegen, nützlich sein, ferner mitunter zur Sicherung der Konsistenz eines festsitzenden, grösseren Fremdkörpers, zum Nachweis eines solchen beim Verdacht des Hinabgerutschtseins desselben entweder bei der Oesophagoskopie oder mitten während der blutigen Operation, zur Klärung der Frage, ob ein Hindernis im Oesophagus durch einen ihn obturierenden Fremdkörper oder eine andere Ursache, etwa durch Kompression desselben von aussen bedingt sei u. dgl.

Ueberdies bereitet eine Sondierung den Patienten auf die Unannehmlichkeiten der Einführung des Oesophagoskops vor; in manchen Fällen muss mitunter eine solche Vorbereitung ausgeführt werden; in Einzelfällen, wo der Erfahrene Gründe hat, an dem Eingedrungensein eines grösseren Fremdkörpers zu zweifeln, kann sie dem Patienten die Oesophagoskopie ersparen, in anderen demselben das Vorhandensein eines solchen und die Notwendigkeit der Entfernung desselben beweisen.

DREYFUSS.

68) **Haag** (Bern). **Fremdkörper in der Speiseröhre.** *Münchener med. Wochenschrift. No. 22. S. 708.*

Kasuistik von 10 ösophagoskopischen Fällen aus der Giessener Klinik.

KOTZ.

69) **J. W. Samson** (Berlin). **Oesophagoskopische Entfernung eines Fremdkörpers aus der Speiseröhre.** *Deutsche med. Wochenschr. No. 50. S. 1550. 1916.*

Vulkan-Gebissplatte mit 2 Schneidezähnen — grösste Länge 43 mm, grösste Breite 30 mm — verschluckt von einem Soldaten in Russland nachts im Schlafe im Fieber nach Schutzimpfung unter schmerzhaftem Würgen.

Extraktion nach Einstellung des Bronchoskops von Brünings mit kleiner Hakenzange.

Der Fremdkörper hatte 22 Tage lang in der Speiseröhre gelegen. Verletzungen hatte er nicht gemacht. Nach 2 Tagen konnte der sehr abgemagerte Patient, der nur dünnflüssige Nahrung zu sich nehmen konnte, wieder alles essen.

Die einfache Oesophagotomie ergibt eine Mortalität von 12—20 pCt., während die Mortalität bei Fremdkörperentfernung durch Oesophagoskopie in der Hand des Geübten gleich Null ist (bei Beginn der ösophagoskopischen Aera Starck 5 pCt., Jackson 3 pCt.). Man soll, so schliesst Verf., nur dann künftighin operieren, wenn eine Anzeige für die ösophagoskopische Entfernung des Fremdkörpers nicht vorliegt.

R. HOFFMANN.

70) **Weber. Entfernung eines künstlichen Gebisses per oesophagotomiam.** Wissenschaftl. Verein der Aerzte zu Stettin, Sitzung vom 3. Oktober 1916. *Berliner klin. Wochenschr. No. 2. S. 46. 1917.*

Der Fremdkörper, in der Höhe des zweiten Brustwirbels, konnte nur durch Röntgen festgestellt werden, da man mit der Sonde glatt in den Magen kam, ohne Widerstand zu finden. Das 23jährige Mädchen kam erst am vierten Tage nach Verschlucken des Gebisses ins Krankenhaus, infolgedessen wurde auf die Oesophagoskopie und eventuell Extraktion auf diesem Wege verzichtet und der Speiseröhrenschnitt gemacht, von dem aus die Entfernung leicht gelang. Wie gefährlich die Entfernung per oesophagoscopiam gewesen wäre, zeigte sich bei der Operation, indem eine Zacke des Gebisses die Speiseröhrenwand durchspiesst hatte und schon eine periösophageale Phlegmone bestand, die bei nicht breiter Eröffnung wohl sicher zur tödlichen Mediastinitis geführt hätte. Deswegen wurde die ganze Wunde breit offen gelassen. Ernährung die ersten acht Tage ausschliesslich durch Schlundsonde. Speiseröhre und Wunde heilten per granulationem ohne Störung innerhalb 4 Wochen. Patientin ist jetzt völlig beschwerdefrei.

R. HOFFMANN.

II. Kritiken und Gesellschaftsberichte.

a) Laryngologische Gesellschaft zu Berlin.

Sitzung vom 24. November 1916.

A. Meyer demonstriert Schnittpräparate von einer erbsengrossen Geschwulst des linken Stimmbandes; es handelt sich um die Differentialdiagnose zwischen einem breitbasigen Papillom und Karzinom.

Haike demonstriert einen Soldaten, der aktinomykotische Abszesse aussen am Halse hatte und eine starke Schwellung der linken Rachenwand mit Verdrängung des Kehlkopfs nach der anderen Seite zeigte. Ueber dem Aryknorpel Schleimhaut etwas geschwollen. Es bestanden keine Schmerzen, keine Ulzeration. Nach einiger Zeit zeigte sich eine kleine pustelförmige Erhöhung auf der seitlichen Pharynxwand, die gelblich aussah; die Untersuchung ergab ausgesprochene Aktinomykose. Der Kehlkopf blieb frei. Der Prozess ist noch nicht abgelaufen. Be-

handlung besteht in Jodkali in grossen Dosen. Aetiologisch kommt vielleicht in Betracht, dass er im Felde oft auf frisch gepflücktem Hafer geschlafen hat.

Halle: Vorstellung einer schweren Verletzung, durch die der obere Teil der Nase völlig weggerissen, das Stirnhirn freigelegt, das linke Augenlid fortgenommen und schwere Veränderungen in der Nase herbeigeführt wurden. Als Patient nach Berlin kam, war die innere Nase bereits mit gutem Erfolg operiert, die Wunden am linken Orbitalrand waren völlig geheilt, von freiliegender Dura oder irgendwelchen Hirndruckerscheinungen war keine Rede. Patient erschien bis auf Defekte am Nasenrücken und linken Auge völlig gesund. H. hat zunächst den plastischen Schluss der Nase vorgenommen, der bis auf kleine Fistel geglückt ist. Elf Monate nach der Verwundung traten Kopfschmerzen auf und es entleerte sich in die offene Augenhöhle Eiter. Es wurde eine Infektion der Stirnhöhle und gleichzeitig Vorhandenseins eines Stirnabszesses angenommen. Es wurde bei der Operation nach Killian in der Tat eine Eiterung und zwar in beiden Stirnhöhlen gefunden. Der Abszess war durch das Septum intrafrontale durchgebrochen; an der Stelle, wo die Lücke in der Hinterwand gewesen war, fand sich die mit spärlichen Granulationen bedeckte Dura vorgewölbt, pulsierte aber nicht. Bei Inzision entleerte sich ein Tassenkopf Eiter, die Abszesshöhle war von der Grösse eines mittleren Apfels. Am vierten Tag nach der Operation stand der Patient auf, die Wunde heilte sehr schnell; Patient ist jetzt als geheilt zu betrachten.

H. legt grossen Wert auf die grosse Bedeutung der Behandlung unter reflektiertem Licht und die sorgfältige Tamponade der Abszesshöhle mittels des dehnenden langen Killian'schen Spekulums.

Ferner berichtet H. über eine Patientin mit Ozaena, operiert nach Lautenschläger. H. hat jedoch die Operation dahin modifiziert, dass er die Kieferhöhle nach Canfield-Sturmann eröffnete. Es wurde auf dem freien Rande der Apertura pyriformis eingeschnitten, dann der vorderste Rand etwas weggeknipst und die Mukosa heraufgelegt, so dass der vordere Teil der nach Lautenschläger vergrösserten unteren Muschel mit Mukosa bedeckt war, dann wurde der aufsteigende Kieferast hoch hinauf an der Apertura pyriformis abgemeisselt und, dem unteren Rande des Processus maxillaris, die mediale Kieferhöhlenwand. Die Schleimhaut der Höhle war absolut gesund, ebenso Keilbeinhöhle und Siebbein.

Lautenschläger äussert Bedenken gegen die von Halle geübte Modifikation seiner Operation. Zu Anfang ist der Erfolg gut; es ist aber eine zu weite Oeffnung nach der Kieferhöhle da, und wenn nicht mehr tamponiert wird, so gehen die Borken in die Kieferhöhle hinein und die Atrophie schreitet fort.

Halle sieht einen Vorzug der von ihm vorgeschlagenen Methode darin, dass nicht so viel Knochen geopfert wird, wie beim Vorgehen vom Munde aus; der Knochen bleibt in seiner Totalität erhalten. Dass das Vorgehen vom Munde oder von der Nase aus einen Unterschied in der Weite der Höhle machen soll, vermag er nicht einzusehen.

Halle zeigt eine Gräte, die er aus dem Oesophagus entfernt hat. Der Fall ist deshalb bemerkenswert, weil wieder mit allen möglichen Instrumenten

blind daran herumgearbeitet war und so die ungewöhnlich spitze und grosse Gräte immer tiefer in die Schleimhaut hineingetrieben war.

Killian zeigt einen Fall, wo ein Krammetsvogelknochen verschluckt war. Die Röntgenaufnahme zeigte den Fremdkörper in der Gegend des Oesophagusmundes. Bei der Oesophagoskopie war er jedoch nicht auffindbar. Es wurde in Lokalanästhesie die Oesophagotomie gemacht. Als man in die Nähe der hinteren Rachenwand kam, fand man infiltriertes Gewebe, noch etwas weiter entleerten sich Spuren von Eiter und es zeigte sich, dass der Fremdkörper extraösophageal in einer kleinen Abszesshöhle lag, aus der man ihn leicht entfernen konnte. Heilung.

Gutzmann demonstriert einen Offizier, der seit seiner Jugend an Rhinolalia clausa functionalis leidet. Organisch ist nichts Abnormes zu finden. Die Therapie ist einfach.

Lautenschläger hat die funktionelle Rhinolalia clausa nicht so selten bei Kindern nach Herausnahme der adenoiden Vegetationen gesehen. Er lässt die Kinder jeden Tag mehrmals mit Betonung der Ausatmung von 90 bis 99 zählen.

Claus: Osteomyelitis der platten Schädelknochen.

C. macht Mitteilung von einem geheilten Fall, betreffend einen lymphatischen 7jährigen Knaben, bei dem sich bei der Aufnahme eine etwa dreimarkstückgrosse teigige subperiostale Schwellung an der Grenze des Stirn- und Scheitelbeins, also weit von den Stirnhöhlengrenzen unter der behaarten Kopfhaut fand. Es bestand hohes Fieber und schlechtes Allgemeinbefinden.

Es wurden zunächst sämtliche Nebenhöhlen der erkrankten Seite breit eröffnet und dabei makroskopisch keine Osteomyelitis am Knochen der Stirnhöhle gefunden. Die mikroskopische Untersuchung bestätigte jedoch später die Diagnose der Knochenmarkerkrankung, es bestand Empyem der Kieferhöhle, des Siebbeins und der Stirnhöhle. Im Eiter fanden sich Staphylokokken fast in Reinkultur. Auf Rat von Killian, der nach der 14 Tage später erfolgten ausgiebigen Abtragung des nun deutlich erkrankten Schädeldaches in einer Höhe von 12 und einer Breite von 2 cm hinzugezogen wurde, wurde als weitere Behandlung die aktive Hyperämie mit dem Brünings'schen Kopflichtbad festgesetzt, unter gleichzeitiger Darreichung von Aspirin.

Nachdem sich nach weiteren 14 Tagen am inneren Augenwinkel noch ein Abszess gebildet hatte, der die frische Narbe der Stirnhöhlenoperation durchbrach und schnell ausheilte, kam es zu völliger Ausheilung des Prozesses.

Nach kurzer Darstellung der Literatur empfahl Vortr. auf Grund dieses selbstbeobachteten Falles und der mündlichen günstigen Berichte Killian's über 2 bis 3 andere die aktive Hyperämie bei der sonst so aussichtslosen Behandlung der fortschreitenden Osteomyelitis der Schädelknochen.

Die Osteomyelitis der platten Schädelknochen ist eine seltene Krankheit. Gerber zählte 1903 nur 29 Fälle zusammen; in 10 von diesen Fällen schloss sich die Erkrankung an eine Nebenhöhlenoperation an. Die Jugend ist mehr disponiert als das Alter. Man kann eine zirkumskripte gutartige und eine diffuse Form mit fast stets übler Prognose unterscheiden. Bei letzterer macht die Erkrankung nicht bei

den einzelnen Schädelknochen halt, sondern schreitet entlang den Breschet'schen Venen über die Nähte fort. Klinisch ist besonders das Ueberschreiten der Nebenhöhlengrenzen wichtig. Teigige Schwellung, die weit, womöglich bis unter die behaarte Kopfhaut grenzt und trotz freiem Eiterabfluss konstant bleibt, ferner multiple subperiostale Abszesse sprechen für Osteomyelitis. Deckt man den Krankheitsherd auf, so findet man grössere oder kleinere Sequester, sieht die Markräume eröffnet und mit missfarbenen Granulationen und Eiterpünktchen durchsetzt. Ist auch die Tabula interna schon sequestriert, so findet man die Dura verdickt, mit Granulationen bedeckt, zum Teil auch mit der Tabula interna verwachsen, also das Bild der Pachymeningitis. Bei diesen stürmisch verlaufenden Fällen stellen sich Attacken mit Schüttelfrost und ansteigendem Fieber, zuweilen Schwindel und Erbrechen ein. Diese Attacken wechseln mit Perioden des Wohlbefindens ab, besonders nach operativen Eingriffen sieht es oft aus, als ob der Patient gerettet sei, bis eine neue Attacke eintritt. Bei den fortschreitenden Fällen ist die Prognose eine sehr schlechte; so führten von den 29 Fällen Gerber's 20 zum Tode.

Weingärtner berichtet im Anschluss hieran über 4 Fälle von Osteomyelitis der Schädelknochen. Der erste wurde wegen einer Orbitalphlegmone aufgenommen; es fand sich der Stirnhöhlenboden, der laterale Teil der Hinterwand, wie überhaupt die ganze laterale Ecke der Stirnhöhle zweifellos osteomyelitisch erkrankt; bei der Operation wurde ein dreimarkstückgrosses Stück der Dura freigelegt. Es sind erst 3 Wochen seit der Operation verflossen, so dass sich eine bestimmte Prognose noch nicht stellen lässt.

Der zweite Fall betraf einen 15jährigen Knaben mit grossem rechtsseitigen Orbitalabszess; Inzision des Abszesses, 3 Tage darauf trat unter Fieber ein Abszess in der Temporalgegend auf, der gespalten wurde. Eine schon vorher an dieser Stelle vorhanden gewesene teigige Schwellung ging zurück und besserte sich unter Kopflichtbädern so, dass nach 8 Tagen kaum mehr etwas davon vorhanden war. Aus der kleinen Fistel entleerte sich ein flacher pfennigstückgrosser Sequester. Von Zeit zu Zeit traten in der Mitte der Stirn und am Stirnhöcker kleine fluktuierende Schwellungen auf, die zum Teil spontan durchbrachen, teils durch Inzision entleert wurden. Es handelte sich hier um eine gutartige zirkumskripte Form der Osteomyelitis, bei der die Kopflichtbäder anscheinend gute Wirkung hatten.

Der dritte Fall betraf einen 29jähr. Mann und endete letal. Bei Eröffnung eines Abszesses im rechten Nasenstirnwinkel lag der Proc. frontalis des rechten Oberkiefers vollkommen frei und konnte ohne Mühe herausgenommen werden. Bei seiner Einlieferung in die Klinik war die rechte Stirngegend stark, die linke schwächer vorgewölbt, teigig, nicht fluktuierend. Röntgenbild zeigte Trübung beider Stirn- und Kieferhöhlen. Bei der Operation fanden sich nach Zurückklappen der Weichteile reichliche Granulationen, die aus dem Knochen herausschossen, der Knochen selbst war angefressen, man konnte die Granulationen und oberste Knochenschicht glatt mit dem scharfen Löffel entfernen. In der rechten Stirnhöhle Eiter. Radikaloperation. Tabula externa und Diploe wurden in grossem Umfange bis weit ins Gesunde hinein entfernt. Später traten an der Stirn, besonders in der rechten Scheitelgegend, teigige Schwellungen ein, später solche Schwellungen mit

Abszessbildungen auch links. Es mussten schliesslich ausgedehnte Spaltungen vorgenommen werden. Exitus. Autopsie ergab einen grossen Abszess im linken Stirnhirn, der in den Ventrikel durchgebrochen war.

Im vierten Fall ist der Wassermann positiv; er hat aber noch nie auf antiluetische Therapie reagiert. Der Mann war, bevor er in die Killian'sche Klinik aufgenommen wurde, schon dreimal operiert worden, zweimal war anscheinend ein Orbitalabszess eröffnet worden, einmal offenbar die Stirnhöhle operiert worden. Es bestand Schwellung über der Stirn, besonders rechts. Ausgiebige Operation; der Knochen zeigte dieselbe Beschaffenheit wie im vorigen Fall; die in ziemlicher Ausdehnung freiliegende Dura schien gesund. Pat. musste aus äusseren Gründen in eine andere Klinik verlegt werden, wo eine Osteoplastik gemacht wurde; es traten aber seitdem Fisteln auf, wahrscheinlich hat sich die Infektion auf den neu eingepflanzten Knochen übertragen.

Die Killian'sche Klinik steht hinsichtlich der Therapie auf folgendem Standpunkt:

Bei frischer, wenn auch nur wahrscheinlich mit Nebenhöhleneiterung in Beziehung zu bringender Osteomyelitis stets Radikaloperation der betreffenden Höhlen und radikalste Entfernung des erkrankten Knochens. Besonders bei Orbitalabszessen und Phlegmonen ist auf die Beschaffenheit des umgebenden Knochens zu achten. Wir beschränken uns auch bei diesen Affektionen nicht mehr auf zweizeitiges Operieren, d. h. zunächst einfache Inzision des Abszesses und später Radikaloperation der Nebenhöhlen, sondern es wird in der ersten Sitzung auch gleich radikal operiert. Von grossem Erfolg erscheint die Nachbehandlung mit Kopflichtbädern, die als ein die natürlichen Heilbestrebungen unterstützender Faktor anzusehen sind. Vielleicht wird auch in älteren Fällen von Osteomyelitis die Demarkation zwischen gesundem und krankem Knochen durch diese aktive Hyperämie begünstigt. Ja, es scheint uns nach den gemachten Erfahrungen bei schleichend verlaufender gutartiger Osteomyelitis der Versuch berechtigt, den chirurgischen Eingriff zunächst auf ein Minimum zu beschränken und darauf folgend intensiv mit Kopflichtbädern zu behandeln. Die Patienten vertragen gut drei bis vier derartige Sitzungen täglich von je 20 Minuten bis eine halbe Stunde Dauer. Diese Behandlung scheint besonders für jene Fälle günstig zu sein, bei denen die Erkrankung in Form von Zeit zu Zeit auftretender kleiner Abszesse besteht. Diese werden inzidiert, der Knochen selbst aber nicht in Angriff genommen. Die Abstossung der Sequester scheint unter der angegebenen Behandlung leichter vor sich zu gehen. Durch Operation kann der Prozess wieder zu neuem Aufflackern gebracht werden. Erläuterung der Röntgenbilder, die eine charakteristische körnig-wolkige Trübung (= Knocheninseln) zeigen, durchbrochen von unregelmässigen und ungleichen helleren, d. h. im Negativ dunkleren Streifen und Furchen (= zerstörter Knochen).

Killian: Zur Demonstration stereoskopischer Röntgenbilder.

K. hat die stereoskopischen Röntgenbilder von einem guten Zeichner nach seiner Beobachtung am Spiegelapparat zeichnen lassen. Bei der Projektion der Bilder kommt deren Körperlichkeit voll zur Geltung.

Gutzmann.

b) Oto-Laryngologischer Verein zu Kristiania.

Sitzung vom 31. Mai 1917.

Vorsitzender: Uchermann.
Schriftführer: Galtung.

Uchermann besprach den Fall eines Abszesses im rechten Frontallappen in Verbindung mit einer rechtsseitigen Sinuitis frontalis und einer linksseitigen Sinuitis maxillaris. Der Abszess wurde am 5. März d. J. geöffnet und war schon am 9. März zugeheilt. Sinus frontalis war von einem Prolaps angefüllt. Es entwickelte sich aber von einem subperiostalen Abszess an der Stirn aus ein sich nach unten und zwar bis zur Mitte des Rückens erstreckendes Erysipelas. Seit dem 20. März normaler Verlauf. Jetzt ist er täglich einige Stunden ausser Bett. Der Prolaps ist durch elastischen Druck (Idealbinde) bis zur Grösse einer Fingerspitze geschwunden. Der Fall wird an anderer Stelle noch ausführlich berichtet werden.

Uchermann zeigte ein etwa $2^1/_2$ Zoll langes, 1 Zoll dickes und breites Lipom vor, das am 19. Mai d. J. von der Plica ary-epiglottica dextra eines 70jährigen Mannes (Fischers) entfernt worden war. Die Geschwulst befand sich, überall von Schleimhaut bedeckt, in der erwähnten Falte, von gebuckelten, teilweise gelblich weissen Ansehen und füllte die rechte Hälfte der Kehlkopfhöhle sowie den rechten Sinus pyriformis aus. Sie fühlte sich elastisch an. Die Stimmbänder waren frei beweglich. Nach Spaltung der Schleimhaut über dem Oberrand der Geschwulst drängte sich die Geschwulst hervor und sieht nunmehr weiss aus. Sie wurde nach Traktion mit 2 Zangen in der Gesamtheit und ohne Blutung entfernt. Der Patient wurde dann nach 5 Tagen entlassen, Larynx normal, unerhebliche Verdickung vorn im Sinus pyriformis.

Die Geschwulst stellte ein viertmaliges Rezidiv dar. Der Patient fand sich zum erstenmal am 17. April 1898, darauf am 3. Oktober 1905 und am 3. Dezember 1908 ein. Die Symptome bestanden jemalig in Atmungsbeschwerden mit andeutungsweisen Erstickungsanfällen, da sich die Geschwulst über den Eingang zum Kehlkopf lagerte. Sie war vordem stets ohne Spaltung der Schleimhaut durch mehrmalige Behandlung mit der galvanokaustischen Schlinge entfernt worden. Die letztmalig angewandte Methode erwies sich als die schnellste und zweckmässigste. Was den Ausgangspunkt betrifft, so findet sich in der Plica ary-epiglottica eigentlich nur eine Stelle, wo Fettgewebe vorhanden ist, nämlich um die Cartilago cuneiformis herum (Wrisbergi). Darum ist es möglich, dass die Geschwulst ursprünglich von hier ausgegangen ist.

Leegaard: Fremdkörper im Oesophagus.

L. zeigte 3 mit Oesophagoskopie aus der Speiseröhre entfernte Fremdkörper vor.

1. Ein Gebiss bei einem 32jährigen Manne. Das Gebiss, das einen Vorderzahn hatte, war 2 Tage vorher von einem Zahntechniker gearbeitet worden. Es wurde 5 Stunden vor der Entfernung beim Essen verschluckt. Es befand sich etwa 20 cm hinter der Zahnreihe und war stark in die Oesophaguswandung ein-



gekeilt; zur Extraktion war erheblicher Kraftaufwand erforderlich. Nach etwa 6 Stunden ein Frostanfall mit einer Temperatursteigerung bis zu 38,4°. Später glatter Verlauf.

2. Ein Gebiss bei einer 36jährigen Frau. 4 Tage vorher verschluckt. War vor 2 Tagen mit der Oesophagussonde behandelt worden. Es befand sich 20 bis 22 cm hinter der Zahnreihe und lag mit einer scharfen Kante aufwärts und den Zähnen einwärts gekehrt. Wurde mit einigem Kraftaufwand entfernt. Das Gebiss bestand aus einer braunen Platte mit 3 Vorderzähnen und 2 nach einem vierten Zahn stehengebliebenen Stahlstiften. Der Verlauf war ohne Komplikationen.

3. Ein Knochen bei einem 64jährigen Manne. War 5 Tage vorher stecken geblieben und vorher nicht behandelt worden. Er befand sich etwa 20 cm hinter der Zahnreihe und liess sich ohne Schwierigkeiten entfernen. Der Knochen war etwa 2,7 cm lang, 0,3 cm breit und an beiden Enden spitz, war etwas übelriechend. — Glatter Verlauf.

L. erwähnte in dieser Verbindung den von ihm vor einem Jahre behandelten Fall einer 36jährigen Dame, wo er ein Knochenstück ähnlicher Gestalt und Grösse von der nämlichen Stelle entfernte. Dieser Knochen hatte 6 Tage dort gelegen und war vorher (ohne Oesophagoskop) instrumentell behandelt worden. Bei dieser Patientin war in der Nachbarschaft des Knochens eine Suppuration mit erheblichen Mengen übelriechenden Eiters entstanden, sowie auch eine Schwellung der linken Seite des Halses. Sie litt unter bedeutenden Schmerzen. Nach der Entfernung verschwanden die Erscheinungen im Laufe einiger Tage.

Diskussion: Uchermann.

Leegaard zeigte eine aus dem Ohre eines 50jährigen Mannes entfernte Glasperle vor. Sie hatte 36—38 Jahre im Ohre gelegen.

Darauf innere Angelegenheiten.

Galtung (Kristiania).

III. Briefkasten.

Personalnachrichten.

Unser verehrter Mitarbeiter, Professor O. Chiari (Wien), ist in den Freiherrnstand erhoben worden.

Professor Friedrich (Kiel) hat den Titel Geheimer Medizinalrat erhalten.

Für die Redaktion verantwortlich Prof. Dr. G. Finder, Charlottenburg, Augsburger Str. 38.
Druck von L. Schumacher, Berlin N. 4.

Internationales Centralblatt

für

Laryngologie, Rhinologie

und verwandte Wissenschaften.

Jahrgang XXXIII. Berlin, August. 1917. No. 8.

I. Referate.

a) Allgemeines, obere Luftwege, Medikamente.

1) **Müller** (Lehe). **Der luftdynamische Energieverbrauch während der Atmung.** *Zeitschr. f. Ohrenheilk. Bd. 74. H. 1. S. 32.*

Verf. bespricht die Arbeit Rohrer's „Der Strömungswiderstand in den menschlichen Atmungswegen und der Einfluss der unregelmässigen Verzweigung des Bronchialsystems auf den Atmungsverlauf in verschiedenen Lungenbezirken“ (Pflüger's Arch., Bd. 162) und vergleicht deren experimentelle Ergebnisse mit seinen auf rein induktivem Wege gefundenen, die er in seiner Arbeit „Versuch einer Methodik der Indikationsstellung usw.“ (Zeitschr. f. Ohrenheilk., 73. Bd.) darlegte.

KOTZ.

2) **G. Basile. Experimentelle Sporotrichose mit besonderer Berücksichtigung der Oto-Rhino-Laryngologie. (Sporotricosi sperimentale con particolare riguardo alla oto-rino-laringologia.)** *Annali di clinica medica. VI. No. 2.*

B. machte Untersuchungen über das Verhalten des Sporotrichum Beurmanni im Halse, Mundhöhle, Ohr und den damit zusammenhängenden Höhlen. Es ergab sich, dass das Sporotrichum lange Zeit in saprophytischem Zustand in Nase, Pharynx, Larynx, Trachea, Bronchien, Paukenhöhle vegetieren kann, ohne eigentliche Veränderungen hervorzurufen. Wenn eine Veränderung der lokalen oder allgemeinen Widerstandskraft eintritt oder die Virulenz der Keime erhöht wird, so können diese in verschiedenem Grade pathogen werden und schwere lokale Veränderungen, ja auch schwere allgemeine Störungen herbeiführen. Wird der Parasit künstlich virulent gemacht, so dringt er in den Kreislauf ein und bewirkt sehr schnell Septikämie. Praktisch ist dies darum von Bedeutung, weil die Sporotrichen konstant mit dem Menschen in Berührung kommen, zuerst in die oberen Luftwege eindringen und infolge irritierender Ursachen sowohl ihre spezifische pathogene Wirkung entfalten, als auch diese Organe zu anderen Infektionen, speziell der Tuberkulose, prädisponieren können. Letzteres ist klinisch erwiesen (De Beurmann und Gourgerot).

Das Sporotr. B. kann in der Stirnhöhle leben und dort Empyeme hervorrufen. Im Larynx kann es ausser Veränderungen der Schleimhaut, Perichondri-

tiden und Chondritiden hervorrufen; in der Schilddrüse Nekrose der Zellen und Bindegewebsentzündungen. Dringt der Keim durch die oberen Luftwege ein, so werden zunächst die Lungen betroffen; bei den Ratten gehen die Veränderungen von der Bildung von Knötchen mit besonderer Vorliebe für die Spitzen bis zum Abszess und Kavernenbildung.

FINDER.

3) **Heinrich Reuss. Ueber einen Fall von einseitiger multipler Hirnnervenlähmung infolge von Endotheliom der Schädelbasis.** *Diss. Rostock 1915.*

48 Jahre alter Landarbeiter mit Lähmung sämtlicher rechtsseitiger Hirnnerven ausser dem Olfaktorius und Akustikus; über dem Optikus kann wegen Trübung der Kornea infolge neuroparalytischen Ulkus nichts mit Bestimmtheit gesagt werden. Die Diagnose wird durch Probeexzision einer retromandibulären Metastase sichergestellt.

Sektion konnte nicht vorgenommen werden. Der Fall wurde der Versammlung niederdeutscher Ohren- und Kehlkopfärzte Pfingsten 1914 vorgestellt.

DREYFUSS.

4) **Walter Koennecke. Amaurose nach Alkoholinjektion in das Ganglion Gasseri.** Aus der chir. Univ.-Klinik in Göttingen. *Deutsche Zeitschr. f. Chir. Bd. 141. S. 225. 1917.*

Bei einem 65jährigen Mann, dem bereits 1911 wegen Neuralgie der Nervus mandibularis durch Längsschnitt über dem aufsteigenden Unterkieferast im Knochenkanal reseziert worden war, wurde wegen Rezidivs im Februar 1914 mit gutem Erfolg eine Alkoholinjektion in das Ganglion Gasseri vorgenommen (Methode Haertel). Wegen erneuter Schmerzen im Juni 1915 wiederum Injektion nach Vorschrift im Foramen ovale (6 cm tief). Vor Aufsetzen der Kanüle war kein Blut aus derselben herausgetreten. In der folgenden Nacht heftige Schmerzen im gleichseitigen Auge; später hochgradige Beweglichkeitsbeschränkung nach allen Richtungen, Unmöglichkeit der Oeffnung der Lidspalte, leichter Exophthalmus. Der Bulbus wird breiweich, sehr druckempfindlich, Kornea getrübt; Pupille erweitert; später gräuliches Exsudat in der vorderen Kammer. Amaurose, die dauernd bleibt. — Nach einem halben Jahr nochmalige Resektion des regenerierten Nerven im Canalis mandibularis.

Verf. nimmt, wie mir scheint, mit Recht an, dass durch die Alkoholinjektion eine lokale Thrombose im Sinus cavernosus hervorgerufen wurde, die sich retrograd in die Vena ophthalmica superior und die Vena centralis retinae fortpflanzte.

DREYFUSS.

5) **C. Klein. Kombinierte Aktinotherapie.** Münchener ärztl. Vereine. Sitzung v. 21. 6. 1916. *Deutsche med. Wochenschr. No. 43. S. 1340. 1916.*

Zur Bestrahlung verwendet K. Mesothorium und Barium-Radium-Selenat (Merck) und eine Ultradurröhre von Polyphos (Funkenlänge 40 cm).

Er berichtet über seine Erfahrungen mit dieser Therapie bei den verschiedensten Karzinomen und stellt einen in zwei Sitzungen geheilten Lippenkrebs vor mit der Betonung, dass gerade bei dieser Form des Krebses die Erfolge sehr gute seien.

Die Entscheidung, ob man nur bestrahlen oder erst operieren und dann bestrahlen soll, ist sehr schwer.

Bezüglich der Einzelheiten sei auf das Original verwiesen. R. HOFFMANN.

6) **Hofbauer** (Wien). **Zur Asthmafrage.** *Münchener med. Wochenschr. No. 14. Feldärztl. Beil. S. 466. 1917.*

Verf. erörtert, wie die Mundatmung durch den sie bedingenden Reiz auf die Bronchialschleimhaut Asthma auslösen kann. Durch das Schlafen mit offenem Mund erklärt sich die Tatsache, dass der Anfall besonders gern in den frühen Morgenstunden sich einstellt. Für die Herstellung der Nasenatmung sieht er alles Heil in den Summübungen. Die Möglichkeit von Atmungshindernissen in Nase und Nasenrachenraum scheint er übersehen zu haben. KOTZ.

7) **C. C. Fischer** (Königsberg i. Pr.). **Weitere Mitteilungen über örtliche Anwendung des Asthmolysins.** *Deutsche med. Wochenschr. No. 43. S. 1319. 1916.*

Das Asthmolysin besteht bekanntlich aus 0,0008 Nebennierenextrakt + 0,04 Hypophysenextrakt (Dr. Weiss). Es dient zur Bekämpfung des asthmatischen Anfalls in Fällen von echtem Reflexasthma (Asthma convulsivum sive nervosum bronchiale). Es ist ein Pallativum, das bei systematischer Anwendung in gewisser Weise zum Heilmittel werden kann. Es darf bei Anwendung desselben nicht die Erforschung der Ursache des falschen Reflexes, welcher die Atemnot bedingt, und das Bestreben nach ihrer Beseitigung ausser acht gelassen werden: Nasenbehandlung, Hydrotherapie, Klimawechsel, Berufswechsel usw.

Es wird verwendet in Form von Vernebelung der wässerigen Lösung mittelst besonderen Verneblers. Glyzerinzusatz reizt nach den Erfahrungen von F. die tieferen Luftwege, auch kann es bei häufigem Gebrauch Bronchitis erzeugen. Das Asthmolysin ist vernebelt der subkutanen Anwendung (Infektionsgefahr) vorzuziehen.

Vor den bekannten Räuchermitteln und den durch Zerstäubung verwendeten Asthmamitteln hat es den Vorteil, dass es kein Narkotikum enthält. Eine Abnahme der Wirksamkeit konnte F. bei 2jähriger Anwendung bei sich selbst nicht bemerken.

Interessant ist die Tatsache, dass das Pituglandol (Roche) für sich allein vernebelt den Asthmaanfall verschlimmerte, dass dagegen Suprarenin. hydrochloric. synthetic. (1:1000,0) für sich allein lindernd auf den Asthmaanfall wirkt, aber in viel geringerem Masse als Asthmolysin. Der für sich allein ungünstig wirkende Hypophysenextrakt verstärkt also die günstige Wirkung des Adrenalins, wobei er seine eigene ungünstige Eigenschaft verliert, was besonders deswegen auffällig ist, weil das Hypophysin in 50mal höherer Dosis im Asthmolysin enthalten ist als das Nebennierenextrakt. Asthmolysin ist zu beziehen von Dr. Kade's Apotheke, Berlin SO. 26. R. HOFFMANN.

8) **Theodor Staab. Ueber neuere Hustenmittel und Expektorantien.** *Inaug.-Diss. Würzburg 1916.*

Verf. teilt die Mittel in drei Gruppen. In der ersten Gruppe fasst er die Mittel zusammen, die in der Literatur sich mehr oder minder als Hustenmittel und

Expektorantien bewährten; in der zweiten diejenigen, welche in der Literatur sowohl als auch beim praktischen Gebrauch in der Würzburger Universitätsklinik für Nasen- und Kehlkopfkranke (Prof. Seifert) als solche erprobt sind. Eine dritte Gruppe bilden jene Mittel, welche zwar ganz brauchbare Sedativa und Hypnotika sind, als Hustenmittel jedoch noch gar nicht verwendet wurden.

FINDER.

9) **Hirsch** (Halberstadt). **Ein Universalanästhetikum.** *Münchener med. Wochenschrift. 1917. No. 8. S. 246.*

Akoin (Heyden) kombiniert mit Novokain-Suprarenin. Gebrauchsfertiges Präparat wird hergestellt von der Schweizer Apotheke, Berlin W. 8. Verf. hat das Mittel in der ophthalmologischen Praxis erprobt und rühmt ihm bei völliger Ungiftigkeit die gleiche Wirkung wie dem Kokain nach. Auch zur Infiltrationsanästhesie soll es (ev. in Verdünnung) sehr geeignet sein.

KOTZ.

b) Nase und Nasenrachenraum.

10) **J. H. Kremer. Ueber die Aufnahme von Riechstoffen und duftenden Narkotika in Sinneszellen und Zellen der Hirnrinde.** *Nederl. Tijdschr. v. Geneesk. I. No. 22. S. 1800.*

Riechempfindungen und Narkose entstehen in gewisser Hinsicht auf gleiche Weise. In beiden Fällen müssen flüchtige Stoffe (Riechstoff oder Narkotikum) aus der wässrigen Phase in ein kolloidales System übergeführt werden. Die Sinneszellen und die Zellen der Hirnrinde bilden ein kolloidales System. Die Aufnahme der betreffenden Stoffe aus der wässrigen Lösung, welche die Zellen umspült, kann geschehen, wenn die Stoffe auch in den kolloidalen Stoffen löslich sind oder auch durch Adsorption.

Vorliegende Arbeit hat den Zweck zu untersuchen, ob in der Tat Adsorption auch hier eine Rolle spielt. Der Gehalt an Lipoiden der Riechzellen und der Rindenzellen bestimmt hauptsächlich das Vermögen der Aufnahme der flüchtigen Stoffe. Von den Lipoiden treten die Phosphatide und besonders das Lezithin hervor. An erster Stelle wurde die Adsorption von Riechstoffen und Narkotika an Lezithin untersucht, und zwar nach einer neuen Methode von Zwaardemaker. Die untersuchten Lösungen werden nach der Methode von Gradenigo und Stefanini vernebelt gegen eine Metallplatte, welche mit einem Elektroskop in Verbindung steht. Wassernebel und Salze enthaltende Nebel bewirken keine Ladung des Elektroskops, Riechstoffe enthaltende Lösungen jedoch verursachen eine deutliche Ladung schon bei sehr geringer Konzentration. Die Riechstoff enthaltenden Nebel verflüchtigen sich, doch die Ladung bleibt auf der Metallplatte. (Nähere Beschreibung: Kon. Akademie der Wetenschapper, 1916.) Riechstoff bzw. Narkotikum enthaltende wässrige Lösung wurde das eine Mal durch ein mit Wasser gefülltes Glas hindurchgezogen und das andere Mal durch ein Gefäss, gefüllt mit Ringer'scher Lösung, gesättigt mit Lezithin. Nachher wurde das Wasser bzw. die Lezithinlösung vernebelt. Die Ladung der Lezithin-Ringer-Nebel war grösser als die des Wassernebels. Anstatt mit der Lezithinlösung wurden auch Untersuchungen gemacht mit Hirnextrakt und Hirnpresssaft und hier auch dasselbe ge-

funden. Auf diese Weise wurden verschiedene Riechstoffe und einige Narkotika untersucht. Nähere Angaben ersehe man im Original. VAN GILSE.

11) C. E. Benjamins. **Experimente über den Nasendruck beim Kaninchen in Verbindung mit den Nasengefässen. (Proeven over den neusdruk bij het konijn in verband met de bloedvaten van den neus.)** *Nederl. Tijdschr. v. Geneesk. I. No. 20. S. 1647.*

Zusammen mit Rochat wurden früher (Nederl. Tijdschr. v. Geneesk., S. 711, 1916) selbständige vasomotorische Bewegungen nachgewiesen in den kavernösen Blutgefässen des Tränenkanals. Man konnte erwarten, derartige automatische Bewegungen auch in den anderen kavernösen Räumen, wie im Auge, in der Nase und im Penis zu finden. Beim Kaninchen wurde die Nasenhöhle im Rhinopharynx durch ein aufgeblasenes Fingerkondom verschlossen und eine Nasenseite mit einer Klemme zugedrückt. Dann wurde in die andere Oeffnung ein mit Wasser gefülltes umgebogenes Röhrchen luftdicht eingeführt. Die Versuche mussten unter Curare-Lähmung geschehen, da sonst Kontraktionen der willkürlichen Muscheln des Gaumens, des Pharynx sehr störend wirkten. In den erhaltenen Kurven von den Druckschwankungen in der Nase sieht man neben den Herzpulsationen, Erhebungen der zweiten Ordnung im Tempo der Atmung. Es stellte sich weiter heraus, dass diese Schwankungen im Nasendruck vom arteriellen Blutdruck abhängen, da sie durch Dichtdrücken der Karotiden zum Verschwinden gebracht wurden.

Weitere Experimente brachten die Lösung einiger Fragen betreffend die Innervation der Blutgefässe der Nase.

1. Im Halssympathikus konnten keine dilatatorische Fasern für die Nase gefunden werden.

2. Es konnte gezeigt werden, dass das Etappenganglion für die sympathischen Vasokonstriktoren der Nase im Ganglion cervicale supremum liegt.

3. Die sympathische Innervation für die Blutgefässe der Nase geht beim Kaninchen nicht durch das Mittelohr. (Nach Untersuchungen von François Franck und de Kleyn mit Socin gehen pupillo-motorische Sympathikusfasern für die Augenspalte und das dritte Augenlid beim Hund und bei der Katze durch das Mittelohr.) VAN GILSE.

12) **Gustav Hofer** (Wien). **Betrachtungen über die Arbeiten von Ernst Oppikofer und Jean Louis Burckhardt, L. Neufeld und Salomonsen im Archiv für Laryngo-Rhinologie. 30. Bd. H. 1 u. 3, behandelnd die Stellung des Coccobacillus foetidus ozaenae zur genuinen Ozaena.** *Arch. f. Laryng. u. Rhin. Bd. 31. S. 1.*

Die Untersuchungen von Burckhardt und Oppikofer, sowie jene von Salomonsen verhalten sich gegenüber den Befunden von Perez und Hofer über die ätiologische Bedeutung des Coccobacillus foetidus für die genuine Ozaena vollständig ablehnend. Neufeld lässt die Ansicht über die Rhinophilie des Perez-Bazillus fallen, anerkennt denselben aber als den Erreger des Fötors. Hofer versucht aus den Protokollen von Burckhardt und Oppikofer den Nachweis

zu führen, dass zwar makroskopisch keine Veränderung der Nasenschleimhaut nach Injektion von Bacillus foetidus beim Tiere festzustellen war, dass aber die mikroskopische Untersuchung Vermehrung der weissen Blutzellen, Exsudat, kurz eine stärkere entzündliche Reaktion der Nasenschleimhaut ergibt. Abweichungen des kulturellen Verhaltens der von B. und O. benutzten, aus Hofer's Laboratorium bezogenen Bakterienstämme führt H. auf Verunreinigungen bzw. hohes Alter der Kulturen zurück, durch welches ihre Virulenz vermindert sei. Wenn B. und O. den typischen Geruch bei ihren Tieren vermissen, so sieht H. darin keinen Einwand gegen die Tatsache, dass die Kultur den Geruch verbreitet; auch beim Menschen tritt der Geruch erst mit fortschreitender Atrophie auf und bei Eintrocknung des Sekrets, was bei Tieren mehr oder weniger fortfällt. In der von B. und O. betonten Beobachtung, dass nur junge Tiere die Atrophie aufweisen — eine Beobachtung, die aber H. nach seinen Versuchen nicht bestätigen kann —, sieht H. eine gewisse Analogie mit der menschlichen Ozaena, die im jugendlichen Alter ihren Anfang nimmt. Das Vorkommen des Bac. foet. bei Gesunden gegen seine Spezifizität zu verwenden, weist H. mit Recht zurück.

Die negativen Resultate der Züchtungsversuche Salomonsen's erklärt H. aus der Schwierigkeit, den Bac. foet. aus einem Bakteriengemisch zu isolieren. H. hat aus zahlreichen Versuchen die Ueberzeugung gewonnen, dass die Selbstständigkeit und Konkurrenzfähigkeit des Perez-Bazillus eine so unendlich geringe ist, dass die Misserfolge bei direkter Züchtung aus der Nase und selbst der Tierversuche vollständig erklärt sind. Weiter stellt H. der abfälligen Kritik von Oppikofer, Burckhardt und Salomonsen die Anschauung von Neufeld gegenüber. Dieser kommt zu dem Resultat, dass „mit Sicherheit der Kokkobazillus Perez als der Verursacher des Fötors bei Ozaena anzusehen ist".

BRADT.

13) **A. Lautenschläger. Operative Behandlung atrophischer Zustände des Naseninnern.** *Arch. f. Laryng. Bd. 31. S. 103.*

L. verengt das Lumen der atrophischen Nase dadurch, dass er die Kieferhöhle eröffnet, eine Knochenspange der medialen Kieferhöhlenwand unter Schonung der Schleimhaut entfernt und letztere nunmehr mit dem Finger von der Kieferhöhle her ins Nasenlumen hineindrängt, bis die untere Muschel die Scheidewand berührt. Ein kleiner Schleimhautlappen wird im vorderen Teil der nunmehr nur häutigen lateralen Nasenwand herausgeschnitten und in die Kieferhöhle hineingelegt. Durch Tamponade wird dieser Lappen, sowie die laterale Nasenwand in ihrer neuen Lage erhalten. In Fällen ungenügenden Erfolges Ergänzung der Operation durch submuköse Verlagerung einer Knochenplatte aus dem Nasenboden ins Naseninnere. In 183 Fällen waren die Resultate sehr zufriedenstellende.

BRADT.

14) **Henry Horn** und **Ernst Albrecht Victors** (San Francisco, Cal.). **Ozaena.** *New York med. journ. 2. Dezember 1916.*

Die Arbeiten über Ozaena von Henry Horn erregen mit Recht ein gewisses Aufsehen. Jetzt erscheint eine neue Studie im Verein mit Victors, in der die Verff. zu folgenden Schlüssen kommen: 1. Gewisse Charakteristika, die dem Coccobacillus foetidus ozaenae (Perez) zugeschrieben wurden, sind ein Irrtum. 2. Der

Perez'sche Bazillus ist jedoch ein „bakterieller Faktor" in der Aetiologie der Ozaena. Dies kann nicht von dem Abel'schen und anderen Organismen der Friedländer-Gruppe behauptet werden. Der aus vielen Ketten bestehende Kokkobazillus und der Bacillus bronchosepticus haben viele Aehnlichkeiten und diese beiden gehören in eine Gruppe. Die Verff. schlagen den Namen Bacillus rhinosepticus für den Erreger der Ozaena vor.

Die Erfolge, die durch Impfung erzielt wurden, müssen als ganz aussergewöhnliche angesehen werden. In einigen Fällen trat sofort nach der ersten Injektion eine Besserung (Gestank fast kaum bemerkbar), in anderen Fällen trat vollständige Heilung ein.

FREUDENTHAL.

15) **A. Parker Hitchens** (Glenolden, Pa). **Ein Vorschlag zur Diagnose des Heufiebers. (A suggestion for the diagnosis of hay-fever.)** *Journ. amer. med. assoc. 16. September 1916.*

Da es von Wichtigkeit ist, festzustellen, welche Pollen vom Pat. während der Saison eingeatmet werden, so kommt es darauf an, dieselben in bequemer Weise zu erhalten, um dann die Hautreaktion, die der Augenreaktion vorzuziehen ist, zu machen. Zu diesem Zweck empfiehlt H. einen mit Blackley's Glyzerinmischung bestrichenen Knopf oder Brosche im Knopfloch zu tragen. Nach einigen Stunden kann dieses im Laboratorium mikroskopisch untersucht werden. Wenn Aufenthalt in einer gewissen Gegend besonders heftige Symptome hervorruft, so kann man den Knopf oder Brosche an einem geschützten Ort eine genügend lange Zeit dort lassen, um die Pollen dieser Nachbarschaft zu sammeln.

FREUDENTHAL.

16) **W. Scheppegrell** (New Orleans, La.). **Direktes und indirektes Heufieber. (Direct and indirect hay-fever.)** *Journ. amer. med. assoc. 16. Sept. 1916.*

In früheren Artikeln (Pub. Health Rep. 21. Juli 1916 and Med. Rec. 1916) legte Verf. Gewicht auf das Verhältnis der Pollen zum Heufieber. Jetzt spricht er über die Form desselben und die Ursachen der Reaktion. Er unterscheidet zwei Formen von Pollen, die auch 2 verschiedene Formen des Heufiebers hervorrufen, nämlich das direkte und indirekte. Die der Behandlung zugrunde liegende Idee ist, die Resistenz gegen Heufieber zu vermehren und zweitens die Entfernung oder Verringerung der infizierenden Pollen.

FREUDENTHAL.

17) **A. de Kleyn** und **H. W. Stenvers** (Utrecht). **Weitere Beobachtungen über die genauere Lokalisation der Abweichungen im Bereiche des Foramen opticum und der Ethmoidalgegend mit Hilfe der Radiographie.** *Graefe's Arch. f. Ophthalm. Bd. 93. S. 216. 1917.*

Die Arbeit bezweckt den grossen Vorteil der sog. Schrägaufnahmen des Schädels zu veranschaulichen. Das Verfahren ist zum ersten Male von Rhese (Arch. f. Laryng., Bd. 24) beschrieben.

„Es wird die Platte so auf dem Gesicht befestigt, dass ihr einer Rand sich auf das Jochbein der betreffenden Seite stützt, ihr anderer auf den Nasenrücken." Die Verff. haben eine Modifikation des Verfahrens angewandt, indem sie zwar den

Kopf in obiger Weise auf die Platte legten, gleichzeitig aber den Schädel mehr oder weniger um eine Achse, welche durch die Nase und das Os zygomaticum geht, drehen, so dass die Nasen-Kinnlinie mit dem Kinn etwas nach unten weist (2 photographische Abbildungen in dieser Position).

Es folgt die Beschreibung zweier Fälle, die die Resultate dieser Aufnahme illustrieren; der eine ein Fall von Pfählung durch die Augenhöhle bis in den Rhinopharynx; die Platte beweist, dass das Holz die Schädelhöhle nicht erreichte, daher auch der glückliche Ausgang der Verletzung. Im zweiten Fall handelte es sich um polypöse Wucherungen im hinteren Siebbeinlabyrinth beiderseits bei einem 9jährigen Knaben, bei dem die Rhinoscopia ant. et post. nur wenig Schleimeiter auf beiden Seiten der mittleren Muschel aufwies. Auf Grund des Röntgenbildes operative Eröffnung von der Orbita aus. Die Verff. befürworten auf Grund ihrer Erfahrungen eine häufigere ophthalmoskopische Untersuchung rhinologischer Fälle.

DREYFUSS.

18) **Oliver Tydings. Verbesserungen meiner neuen submukösen Operation. (Improved technique of my new submucous operation.)** *Illinois med. journ. September 1916.*

Nach Ablösung des Perichondriums und Periosts über der Scheidewandverbiegung, löst Verf. den Knorpel von seiner Verbindung mit der Crista incisiva und dem Vomer. Dann meisselt er auf der Seite der Konvexität den Vomer ein wenig oberhalb des Nasenbodens längs durch. Der Knochen wird dann nach der konkaven Seite zu hinübergedrückt. Der Knorpel federt meistens wieder in die fehlerhafte Lage zurück, wird deshalb mit einer langen Nadel durchstochen und so in der neuen Lage gehalten. Illustriert.

(Diese Methode wird im besten Falle nur einen kleinen Teil desjenigen leisten, was eine gut ausgeführte submuköse Resektion zu geben vermag. Diese immer wieder angegebenen „Modifikationen" sind nur ein Beweis dafür, dass ihre Erzeuger nicht die idealen Erfolge kennen, die durch eine richtig ausgeführte, klassische, submuköse Resektion in jedem Falle zu erlangen sind. Ref.)

O. T. FREER.

19) **Dold** (Shanghai). **Beiträge zur Aetiologie des Schnupfens.** *Münchener med. Wochenschr. No. 5. S. 143. 1917.*

Verf. prüfte die Versuche Kruse's, den Erreger des Schnupfens festzustellen (ebenda, No. 28, 1914), nach. Er brachte das zehnmal verdünnte, filtrierte, bakterienfreie Nasensekret tropfenweise in die Nase Gesunder. Von 17 Versuchspersonen erkrankten 7; ein zweiter unter gleichen Bedingungen angestellter Versuch blieb negativ. Von dem Nasensekret eines der positiven Fälle, das nach Verdünnung und Filtration bakterienfrei befunden wurde, gelang es in Aszitesbouillon eigenartige ringförmige Trübungen zu züchten. D. kommt zu dem Schluss, dass es eine Form des Schnupfens gibt, die offenbar durch eine unsichtbare Virusart bedingt ist.

KOTZ.

20) **W. Austerlitz. Zur Therapie der chronischen Rhinitiden.** *Münchener med. Wochenschr. No. 47. Feldärztl. Beil. S. 1683. 1916.*

Die recht einfache Therapie besteht darin, dass Verf. an Stelle der üblichen

Taschentücher Fliesspapier oder Klosettpapier benützen lässt, das jeweils sofort wegzuwerfen ist. Er will hierdurch selbst bei Empyemen der Nebenhöhlen (!) „in unzähligen Fällen“ wesentliche Besserung erzielt haben.

KOTZ.

21) **M. Neubauer** (Charlottenburg). **Rhinovalin, ein symptomatisches Mittel gegen Schnupfen.** *Deutsche med. Wochenschr. No. 2. S. 44. 1917.*

Der wirksame Bestandteil des Rhinovalin ist Validol in einer Mischung von Paraffin. liqu., es ist eine ölige Flüssigkeit. Es hat sich N. — 3 bis 4mal täglich 1 ccm mittelst eines Augentropfglases in die Nase eingeträufelt — sehr bewährt, um die Symptome des akuten Schnupfens zu lindern. Das Mittel hat den Vorzug völliger Reizlosigkeit.

R. HOFFMANN.

22) **C. E Benjamins. Zähneknirschen und adenoide Vegetationen.** *Nederl. Tijdschr. I. No. 7. S. 444.* **Weitere Mitteilungen.** *Frühere Mitteilung ebendas. II. S. 570. 1915.*

Einige Kollegen hatten dieselben Erfahrungen wie Benjamins: Von den Kindern mit adenoiden Vegetationen hatten etwa 27 pCt. das Symptom, in den meisten Fällen verschwand es nach der Operation. Er meint, dass zu Unrecht das Symptom durch van Gilse als ein indirektes betrachtet wurde, abhängig vom unruhigen Schlaf, da in einigen Fällen die Mütter angaben, Zähneknirschen bei ruhig schlafenden Kindern beobachtet zu haben. Ferner wurden von 2400 Kindern die Eltern schriftlich befragt über das Vorkommen von Zähneknirschen. Es waren 13,6 pCt. positive Antworten. Aus bekannten statistischen Untersuchungen berechnet er in Verbindung mit seinen früher erhaltenen Zahlen, dass von diesen Kindern bei 10 pCt. Zähneknirschen erwartet werden konnte, wenn nur adenoide Vegetationen eine Rolle spielten. Man fand 13,6 pCt. Er glaubt schliessen zu dürfen, dass andere Ursachen kaum in Betracht kamen. Schliesslich waren von 115 Kindern, die das Symptom hatten, nur 2 frei von adenoiden Vegetationen befunden.

VAN GILSE.

23) **G. Basile. Histologische und funktionelle Veränderungen der Hirnhypophyse in einem Fall von Lymphosarkom des Nasenrachens. (Modificazioni istologiche e funzionali della ipofisi centrale in un caso di linfo-sarcoma del faringe nasale.)** *Riv. ital. di neurologia etc. Vol. 7. Fasc. 2. 1915.*

Der Fall ist eine Stütze der von Citelli aufgestellten Theorie von der Möglichkeit eines Einflusses der Erkrankungen des Rachendachs und der Keilbeinhöhlen auf die Pathologie der Hypophyse und den Zusammenhang einiger Symptome oder Symptomgruppen bei diesen Erkrankungen mit der Hypophyse. Es handelt sich um ein Rundzellensarkom bei einem 36jährigen Mann, der das von Citelli beschriebene psychische Symptomenbild darbot. Bei der Autopsie zeigte sich die Hypophyse vergrössert und injiziert; die mikroskopische Untersuchung ergab vor allem eine Vermehrung der eosinophilen Zellen und der Fettzellen.

Der Befund stimmt mit denjenigen überein, die Citelli bei Individuen erhoben hatte, die adenoide Vegetationen im Nasenrachenraum hatten. Je ausge-

dehnter die Veränderungen im Nasenrachen sind, desto deutlicher sind die Veränderungen an der Hypophysis, die im wesentlichen in einer mehr oder minder erheblichen Volumen- und Mengenzunahme der chromophilen Zellen und — im allgemeinen — einem Zustand der Hypersekretion und Hyperplasie der Hypophysiszellen bestehen. Diese Veränderungen lassen sich erklären durch die direkten Beziehungen (Canalis cranio-pharyngeus) oder indirekten Beziehungen (Gefässverbindungen), die wahrscheinlich zu Störungen der inneren Sekretion führen.

FINDER.

c) Mundrachenhöhle.

24) **Wolfgang Rosenthal** (Leipzig). **Erfahrungen auf dem Gebiete der Uranoplastik.** Aus d. chir.-poliklin. Inst. d. Univ. Leipzig u. d. Res.-Laz. f. Kieferverletzte. *Deutsche Zeitschr. f. Chir. Bd. 40. S. 50. 1917.*

Nach einem ausgedehnten historischen Ueberblick über das Gebiet der Uranoplastik geht R. zu seiner eigenen Methode und seinen Erfahrungen über, die er hauptsächlich an durch Kriegsverletzung, aber auch an kongenital und durch Lues erworbenen Gaumendefekten sammeln konnte.

Er behandelt zunächst den Verschluss traumatischer Gaumendefekte durch Weichteile des Gesichts, wobei natürlich sich die Deckung des Defekts nach den vorliegenden Nebenverletzungen im Gesicht und nach der Grösse der primär oder sekundär verloren gegangenen Knochenteile und weiter nach dem Sitz des Defekts zu richten hat; es sind also zu unterscheiden:

1. Defekte der vorderen Quadranten des Gaumengewölbes.
2. Defekte der hinteren Quadranten des Gaumengewölbes.
3. Defekte, die in querer Richtung durch das Gaumengewölbe verlaufen.
4. Defekte, die annähernd die Mitte des Gaumens einnehmen.

Die Art, wie R. die Wangenschleimhaut oder in manchen Fällen die seitliche Gesichtshaut mittelst einer Oeffnung durch die seitliche Gesichtswand heranzieht, muss im Original nachgelesen werden.

Der zweite Teil behandelt die Gaumenplastik durch Heranziehen von Material von entfernteren Körperstellen, und zwar kommt hierfür ein Stiellappen aus der Beugeseite des Oberarms in Betracht, dessen Basis etwa in der Mitte des M. biceps liegt. Der Lappen muss reichlich lang und breit sein und sofort seitlich zusammengefaltet und vernäht werden. Der Hautdefekt vom Bizeps wird ebenfalls sofort geschlossen. Nach etwa 14 Tagen wird dann der Lappen durch das Nasenloch — eventuell nach Lostrennung des Nasenflügels, um Platz zu schaffen und Quetschung zu vermeiden — an Ort und Stelle gebracht, nachdem behufs Vernähung sowohl die seitlichen Lappenränder als auch die Ränder des Gaumendefekts angefrischt worden sind. Der Arm wird durch Stärkebinden am Kopfe fixiert, Vorderarm und Handteller liegen auf dem Kopf. Die Abtrennung vom Arm erfolgt dann nach weiteren 12—14 Tagen.

In allen Fällen ist Sprachunterricht, am besten bereits vor der Operation, jedenfalls aber nach derselben notwendig. 25 Abbildungen illustrieren die Operationsmethode und die erzielten Erfolge.

DREYFUSS.

25) **Eugen Lickteig. Ueber schädigende Momente bei Uranoplastik und deren Ausschaltung durch Schroeder's Okklusivprothese.** *Diss. Heidelberg 1916.*

Zwei Hauptmomente kommen bei der Schädigung des frisch gebildeten Schleimhautlappens in Betracht, die Nahrungsaufnahme und die Zerrung durch Luftdruckschwankung beim Schlucken, Schneuzen, Niesen und Husten. Ein wirksames Gegen- und Schutzmittel stellt die aus einer Zelluloidplatte gebildete Prothese dar, die an den Zähnen des Oberkiefers befestigt wird und unter welcher die Wundtampons geschützt liegen bleiben. Illustration durch eine Reihe geheilter Fälle.

DREYFUSS.

26) **Franz Grass** (Rheindahlen). **Der heutige Stand der Gaumenspaltenoperation und die Stellungnahme zur Frühoperation.** *Diss. Berlin 1914.*

Geschichtlicher Ueberblick. Grass (Klinik Bier) plaidiert für die Frühoperation nach Brophy's Methode.

DREYFUSS.

27) **A. Cesare Bruni. Ueber Ursprung und Entwicklung des Stiels der Rachenhypophyse beim Menschen. (Sull' origine e sullo sviluppo del peduncolo faringoipofisario nell uomo).** *Arch. ital. di otologia. Fasc. 6. 1915.*

Verf. hat bei einigen menschlichen Embryonen Untersuchungen angestellt, in deren Verlauf er zu dem Ergebnis kommt, dass der Stiel der Rachenhypophyse nichts anderes ist als das vom Mesenchym der Schädelbasis abgeschnürte Vestibulum der Rachenhypophyse, welches jedoch einer Verknorpelung unterliegt. Lange Zeit hindurch bewahrt der Stiel ein wenn auch kleines Lumen, das das Ueberbleibsel des Vestibulums darstellt; während der ganzen Zeit, wo dieses Lumen besteht, kann kein Zweifel sein, dass das vor dem Lumen gelegene Epithel vom Ektoderm, das hinten gelegene vom Entoderm herstammt, da der vordere Teil des Vestibulums ektodermisch, der hintere entodermisch war. Da man feststellen kann, dass das allmähliche Verschwinden des Lumens zustande kommt durch Kollabieren seiner Wände und nicht durch Zerstörung einer derselben, so folgt daraus, dass auch der daraus hervorgehende Strang zum Teil vom Ektoderm, zum Teil vom Entoderm gebildet sein muss.

FINDER.

28) **E. Neumann** (Königsberg i. Pr.). **Der gegenwärtige Stand der Ranulafrage.** *Berliner klin. Wochenschr. No. 2. S. 25. 1917.*

Für die klassische Ranula sind zwei verschiedene Ausgangspunkte sicher gestellt: 1. die Glandulae sublinguales (vielleicht einschliesslich der Suzanne-schen Glandulae sublinguales incisivae); 2. die aus dem Ductus thyreoglossus abstammenden Bochdalek'schen Drüsenschläuche. Die v. Recklinghausen-sche Ableitung aus den Blandin-Nuhn'schen Zungenspitzendrüsen muss dagegen beanstandet werden, da sichere Beobachtungen über von ihnen ausgehende Zystenbildungen nur für kleinere, an der unteren Fläche der freien Zungenspitze gelegene Zysten vorliegen.

R. HOFFMANN.

29) **Gundrüns** (Krizcoci, Kroatien). **Ein Blutegel im Rachen.** *Med. Klinik. No. 8. 1917.*

Ein Mann hatte direkt aus einem Bache getrunken, verspürte bald nachher

etwas Unangenehmes im Halse, weiterhin Husten, Blutauswurf. Bei der Inspektion schwarze Masse tief im Rachen steckend, Entfernung eines grossen vollgesogenen Blutegels mit der Kornzange. Blutegel hatte 14 Tage im Rachen verweilt.

SEIFERT.

30) **O. Chiari. Extraktion eines deformierten Geschosses aus der seitlichen Rachenwand von einem seitlichen Hautschnitt aus unter Leitung des Röntgenlichtes.** *Wiener klin. Wochenschr. 1917.*

Das Geschoss war durch die rechte Wange schief nach abwärts gedrungen; schlug die rechten oberen 2 vorderen und alle 3 unteren rechten Molares und einen Teil des Proc. alveol. aus und blieb im Rachen stecken. Es fand sich, dass die Beweglichkeit der linken Larynxhälfte erheblich herabgesetzt und der linke Recessus piriformis durch Schwellung und Vorwölbung seiner Wände nebst eitrigem Sekret verengert war. Es bestanden Schluckschmerzen.

Operation: Senkrechter Hautschnitt in der Mitte des Trigonum caroticum, Durchtrennung des Platysma, der oberflächlichen Halsfaszie und der tieferen Muskulatur, Eindringen auf die Gefässscheide und Mobilisierung derselben. Die Gefässe werden samt der intakten Scheide nach aussen durch stumpfe Haken abgezogen und die ganze Gegend nach oben und unten auf den Fremdkörper abgesucht. Es finden sich keine Narben oder sonstige Veränderungen in den Weichteilen bis an die Wirbelsäule. Da sich dabei die Arteria thyreoidea superior hindernd in den Weg stellt, wird sie doppelt unterbunden und durchschnitten; da auch jetzt kein Fremdkörper entdeckt werden kann, wird beschlossen, den Kehlkopf zu mobilisieren, in dem Gedanken, von rückwärts her an das Projektil heranzukommen. Als Vorbereitung wird die Tracheotomia superior ausgeführt, worauf die früher öfters unzulängliche Atmung frei wird. Es wird nun der Recessus piriformis sinister eröffnet und Pharyngotomia subhyoidea im hinteren Anteil mit Durchtrennung des oberen Hornes des Schildknorpels an seiner Basis vorgenommen.

Jetzt kann der Kehlkopf stark nach rechts hervorgehoben werden, aber es gelingt doch nicht, das Projektil zu finden, obwohl man bis zum Processus transversus der Wirbel vordringt und auch den linken Aryknorpel abtastet, der eine kurze Zeit als Fremdkörper imponiert. Um nun den Patienten keiner grösseren Schädigung auszusetzen, wird die Operation hinter dem Baryum-Platin-Cyanur-Schirm des Röntgenapparates weiter fortgesetzt; jetzt gelingt es, mit Hilfe einer metallischen dicken Sonde den in eine derbe Schwiele eingebetteten Fremdkörper in der Seitenwand des Rachens unter dem Zungenbein nachzuweisen. Die Schwiele wird eingeschnitten und der Fremdkörper mit einem starken Nadelhalter extrahiert. Er erweist sich als der Stahlmantel einer Spitzkugel mit ausgezackten, flügelförmigen Rändern, 40 mm lang und von 7—10 mm dick. Hierauf werden die eröffnete Pharynxwand gut vernäht, die Wundräume gut austamponiert und die Haut durch einige Situationsnähte fixiert. Es trat völlige Heilung ein.

FINDER.

31) **Levy. Soorangina.** *Berliner klin. Wochenschr. No. 41. S. 1129. 1916.*

Echte Soorangina bei gesundem Erwachsenen. Heilung in 2 Tagen. Thera-

peutisch wurden Gurgelungen mit Borax angewendet. Soorerkrankungen bei sonst gesunden Erwachsenen sind ziemlich selten.

R. HOFFMANN.

d) Diphtherie und Croup.

32) **H. O. Ruh, M. J. Miller** und **R. G. Perkins** (Cleveland, O.) **Diphtheriestudien. Die Behandlung der Diphtherieträger mittels Tonsillektomie. (Studies in diphtheria. The treatment of diphtheria carriers by tonsillectomy.)** *Journ. amer. med. assoc. 25. März 1916.*

Verff. suchten Diphtherieträger aus, im ganzen 19 Fälle mit virulenten Bazillen in den Krypten und entfernten bei diesen die Tonsillen und Wucherungen ohne schädliche Folgen. Im Gegenteil befreit diese Methode der Behandlung der Bazillenträger die Behafteten früher von der Quarantäne und das Publikum von der Gefahr einer Ansteckung.

FREUDENTHAL.

33) **J. L. A. Peutz. Behandlung von Diphtheriebazillenträgern.** *Nederl. Tijdschr. v. Geneesk. I. No. 1. 1917.*

Verf. ist der Meinung, dass Behandlung der Bazillenträger Hauptsache ist zur Bekämpfung der Diphtherie. Er hatte sehr günstige Erfahrungen mit der Anwendung von Yatren (auch empfohlen durch Kausch, Freund, Bischof). Die Rachenhöhle wird mit dem Mittel eingerieben und ausserdem 3mal täglich ein Pulver vom Mittel verordnet (unter 3 Jahren 200 mg, bis zum 6. Jahre 300 und bei älteren Kindern 500 mg). Ausserdem Gurgelung mit Wasserstoffsuperoxyd.

VAN GILSE.

34) **Kleinschmidt. Weitere Untersuchungen über die Beziehungen zwischen Diphtherielähmung und Diphtherieantitoxin.** *Jahrb. f. Kinderheilk. Bd. 35. H. 4. 1917.*

Die mit der Römer'schen Antitoxinbestimmungsmethode erhobenen Befunde an 20 Lähmungspatienten bestätigen in vollem Umfange den vom Verf. früher aufgestellten Satz, dass ein Zusammenhang zwischen Antitoxingehalt des Blutserums und Diphtherielähmung nicht besteht. Die Diphtherielähmung kann ausheilen trotz vollständigen Fehlens von Antitoxin, sie kann ausheilen, ohne dass das im Blutserum nachweisbare Antitoxin eine Verminderung erfährt. Sie kann entstehen bzw. sich weiter verbreiten, ja zum Tode führen trotz Vorhandenseins von Antitoxin und zwar in beträchtlichen Mengen.

Die Behandlung lebenbedrohender Lähmungen mit grössten Serumdosen ist durch diese Befunde nicht zu stützen und wird ebensowenig durch das Tierexperiment gerechtfertigt. Die Erfahrungen der Klinik sind widersprechend. Fest steht dagegen die Möglichkeit, der postdiphtherischen Lähmung vorzubeugen durch energische Serumbehandlung der akuten Diphtherie. Je geringer die Heilserumdosis bei schwerer Diphtherie, um so häufiger Lähmung und um so eher tödliche Lähmung.

FINDER.

35) **Landau. Ueber die Gramfestigkeit von Diphtherie- und diphtherieähnlichen Bazillen und ihre differentialdiagnostische Bedeutung.** *Berliner klin. Wochenschrift. No. 41. S. 1128. 1916.*

Das von Langer und Krüger (siehe Referat des Centralbl.) empfohlene Differenzierungsmittel von Diphtherie- und Pseudodiphtheriebazillen: die verlängerte Gramfärbung hat keinen Anspruch auf unbedingte Spezifität, da einmal der Leptothrix nahestehende Bakterienarten, die zuweilen den echten Diphtheriebazillen äusserst ähnlich sind (siehe hierzu Landau-Referat des Centralbl.), noch weniger gramfest sind als die Diphtheriebazillen, andererseits gelegentlich echte Diphtheriebazillen eine grössere Gramresistenz zeigen können. R. HOFFMANN.

36) **K. Pfister. Zur Behandlung der Laryngitis diphth. (Croup).** *Münchener med. Wochenschr. No. 5. S. 182. 1916.*

Verf. sah in 2 bedrohlichen Fällen nach Kampferinjektion rasch zunehmende Besserung. KOTZ.

e I) Kehlkopf und Luftröhre.

37) **Alfredo Orlandini. Beitrag zum Studium der Kehlkopfmuskeln und ihrer Varianten. (Contributo allo studio dei muscoli della laringe e delle loro varietà.)** *Arch. ital. di otologia. No. 5. 1916.*

Die Untersuchungen des Verf.'s beziehen sich auf 100 Kehlköpfe von Erwachsenen (58 Männer, 42 Frauen), ausserdem wurden die Kehlköpfe von zehn Kindern und 4 Neugeborenen untersucht. Die Untersuchungen ergaben in bezug auf den M. crico-thyreoideus, dass er seine Fasern in einer vertikalen und einer schrägen Richtung sendet, dass er in 44 pCt. der Fälle in kontinuierlichem Zusammenhang mit dem Constrictor inferior pharyngis und nur ganz selten in Zusammenhang mit den den inneren Sphinkter des Kehlkopfes bildenden Muskeln steht. In 2 pCt. der Fälle fand sich ein M. crico-trachealis.

Was den M. arytaenoideus posticus anbelangt, so war er in 57 pCt. der Fälle aus einem Muskelbündel gebildet, in 35 pCt. war er in zwei Bündel geteilt, er hing in 10 pCt. der Fälle mit dem M. interarytaenoideus, in 63 pCt. mit dem Aryt. lateralis und in 6 pCt. mit dem Thyreoaryt. int. zusammen. Der Abstand zwischen den beiden Muskeln ist grösser bei Männern als bei Frauen.

Der Crico-arytaenoid. lateralis ist weniger entwickelt als die anderen Kehlkopfmuskeln. Diese beim Menschen wenig auffallende Tatsache tritt besonders bei den niederen Tieren zutage. Er muss als aus zwei Bündeln bestehend betrachtet werden, ein oberes langes und dünnes, ein unteres langes und dickes. Verf. hat als abnorme Muskelbündel gefunden den Ary-thyreoideus inferior bei 9 pCt., den Crico-ary-epiglotticus bei 3 pCt. und den Crico-ary-membranosus bei 4 pCt.

Der M. thyreo-arytaenoideus inferior war beim Menschen und den untersuchten Tieren konstant, seine Form und Grösse variierte. Der Muskel setzt sich nicht eigentlich an das Stimmband an, sondern ist von diesem getrennt durch einen Streifen elastischen Gewebes und zahlreiche in diesem Gewebe zerstreute Drüsengruppen. Bei allen niederen Tieren war der Muskel vom Stimmband

deutlich zu unterscheiden. Am häufigsten ist seine Insertion am oberen Drittel des Schildknorpels. Es besteht konstant eine Verbindung mit dem Thyreo-arytaenoid. superior. Was letzteren anbetrifft, so ist er ebenfalls beim Menschen konstant, nach Form und Dicke aber variabel.

Der M. interarytaenoideus transversus war ebenfalls konstant vorhanden. Er hatte fast mit allen Nachbarmuskeln Zusammenhänge und zwar am häufigsten mit dem Crico-arytaen. lateralis (35 pCt.) und dem Thyreo-aryt. int. (18 pCt.); er bildete einen M. ary-epiglotticus in 7 pCt. und einen Ary-corniculat. in 5 pCt. der Fälle.

Ein deutlicher M. interarytaen. obliquus fand sich beim Menschen in 50 pCt. der Fälle; er hatte Zusammenhänge fast mit allen Nachbarmuskeln. FINDER.

38) **Georg Wohlfromm. Veränderungen des Kehlkopfes bei Typhus und nach Typhusschutzimpfung.** *Inaug.-Diss. Würzburg 1917.*

Nach einer sehr ausführlichen Uebersicht über die in der Literatur berichteten Fälle von Larynxkomplikationen bei Typhus und über die von den verschiedenen Autoren über deren Zustandekommen geäusserten Ansichten teilt Verf. einige während des Krieges in der Würzburger Klinik (Prof. Seifert) zur Beobachtung gelangte Fälle mit. Es handelte sich in dem einen Fall um ein posttyphöses Infiltrat an der Hinterwand, im zweiten Fall um Reste eines typhösen Ulkus und unregelmässige Granulationswucherung an der Hinterfläche der in toto etwas verdickten Epiglottis; beim Geschwür noch Reste eines typhösen Infiltrats am linken Stimmband; im dritten Fall um eine Perichondritis typhosa der linken Epiglottishälfte und des linken Aryknorpels, Infiltration der ganzen linken Hälfte des Larynxinnern. Typhusbazillen wurden in keinem Fall in den Infiltraten nachgewiesen.

Ferner berichtet Verf. über einen Fall, in dem im Anschluss an eine Typhusschutzimpfung ein Herpes laryngis auftrat. FINDER.

39) **G. Mingazzini. Klinischer Beitrag zum Studium der einseitigen Zungen-Gaumen-Kehlkopf-Schulterlähmung. (Contributo clinico allo studio della Paralysis glosso-pharingo-laringo-cervicalis unilateralis.)** *Arch. ital. di otologia. Fasc. 5. 1915.*

Es handelt sich um eine 50jährige Patientin, Alkoholmissbrauch und Lues geleugnet, leidet seit einigen Jahren an interkurrierenden Anfällen von abendlichem Kopfschmerz, dyspnoischen Krisen besonders nachts, Schwierigkeiten beim Schlucken und nasaler Sprache. Die objektive Untersuchung ergiebt auf der linken Seite: vollständige Lähmung des Stimmbandes und des Gaumensegels, Parese und Atrophie der Zunge, Atrophie und Parese des ganzen Sternokleido und der Muskeln der Regio subhyoidea (Entartungsreaktion), Lähmung der klavikularen Portion des Trapezius mit kompletter E.-R., leichte Asthenie der Hand. Auf der rechten Seite leichte Parese des 7. Hirnnerven. In seiner Epikrise kommt Verf. zu dem Schluss, dass es sich um einen chronischen leptomeningitischen Prozess handle, der auf der linken Seite die Wurzelfasern des 12., 11. und 10. Hirnnerven an ihrem Austritt betroffen habe, und zwar hält Verf. den Prozess wahrscheinlich

für einen luetischen. Der Erfolg einer intensiven Hg-Arsenkur war, dass in kurzer Zeit die Kopfschmerzen und dyspnoischen Anfälle verschwanden; die Lähmungserscheinungen blieben bestehen.

FINDER.

40) **Brünings. Rekurrensplastik nach Brünings.** Naturwissenschaftl.-med. Ges. zu Jena. Sektion für Heilkunde. Sitzung vom 23. 11. 1916. *Deutsche med. Wochenschr. No. 4. S. 121. 1917.*

Versicherungsbeamter, dem durch Wittmaack Paraffin in die gelähmte und atrophische Stimmlippe eingespritzt wurde und dem dadurch die bestehende starke Stimmstörung in einer Sitzung so vollkommen beseitigt wurde, dass die bisherige Berufsausübung wieder ermöglicht wurde.

R HOFFMANN.

41) **Port** (Augsburg). **Tod durch Glottisödem bei Quincke'scher Krankheit.** *Münchener med. Wochenschr. No. 12. S. 384. 1917.*

Der 17jährige erblich nicht belastete Patient litt an rasch auftretenden und wieder verschwindenden angioneurotischen Oedemen verschiedener Körperstellen. In einem plötzlichen Erstickungsanfall starb er, bevor ihm Hilfe gebracht werden konnte. Bei der Sektion fand sich hochgradige Schwellung dos Kehlkopfeingangs (Bild ist beigefügt).

KOTZ.

42) **Jörgen Möller. Submuköse Strumen in den oberen Luftwegen.** *Nordisk Tidskrift för oto-rhino-laryngologi. Bd. 1. H. 2/4.*

Obwohl submuköse Strumen bei Sektionen ziemlich häufig gefunden werden, sind sie durch klinische Untersuchung selten auffindbar; am häufigsten trifft man Strumen der Zungenbasis, weniger häufig die retroviszeralen Strumen in der hinteren Rachenwand. Noch ungewöhnlicher sind die submukösen Strumen in Verbindung mit den oberen Luftwegen: Bisher sind in der Literatur 25 Fälle beschrieben, die alle in der Trachea oder dem unteren Teil des Larynx gelegen waren. Verf. berichtet über einen Fall, in welchem die submuköse Struma im Sinus piriformis sass.

Der Fall betraf eine 47jährige Frau, die sich vor 8 Jahren mit einem Tumor an der Larynxhinterwand vorstellte, der damals als bösartig betrachtet wurde; der weitere Verlauf zeigte jedoch, dass es sich um ein gutartiges Leiden handelte. Pat. war jetzt ernstlich krank mit erheblicher Dyspnoe, Heiserkeit und Schluckbeschwerden, ferner traten periodisch beträchtliche Blutungen auf. Im linken Sinus piriformis sah man einen walnussgrossen Tumor mit glatter Oberfläche, der den Aditus laryngis zum Teil verschloss; das linke Stimmband war völlig gelähmt. Der Tumor schien von der Hinterfläche des Ringknorpels zu entspringen. Die Schilddrüse war beträchtlich vergrössert. Die Geschwulst wurde für eine aberrierende Struma gehalten und versucht, sie durch Pharyngotomia subhyoidea zu entfernen. Als die Pharyngotomie gemacht wurde, zeigte sich, dass der Tumor gestielt war und im unteren Teil des Sinus piriformis inserierte, so dass es notwendig wurde, die Wunde durch eine seitliche Inzision zu erweitern. Die Ent-

fernung der Geschwulst war ziemlich schwierig. Heilung ging glatt von statten, auch die Lähmung des linken Stimmbandes ist verschwunden.

Verf. rät, die submukösen Strumen stets von aussen zu entfernen; eine endolaryngeale Entfernung sei nicht nur nutzlos, sondern auch gefährlich. FINDER.

43) **Werner Dierke. Ueber Epiglottiszysten.** *Diss. Jena 1916.*

Makroskopische und histologische Beschreibung von 4 Fällen. Die Zysten sassen sämtlich auf der oralen Epiglottisfläche. Bezüglich ihrer Genese waren 3 derselben aus Balgdrüsen hervorgegangen, 1 war als Retentionszyste einer Schleimdrüse aufzufassen. DREYFUSS.

44) **Brünings. Angiom des Kehlkopfes.** Naturwissenschaftl.-med. Ges. zu Jena. Sektion f. Heilkunde. Sitzung vom 23. 11. 1916. *Deutsche med. Wochenschr. No. 4. S. 127. 1917.*

Soldat, der durch Atemnot bei Anstrengungen dienstunfähig wurde. Verf. stellte die Diagnose durch folgenden Versuch: Strangulation unterhalb des Kehlkopfes mit Gummischlauch. Hierbei vergrösserten sich die Taschenlippen bis zur gegenseitigen Berührung und ein flacher Tumor von angiomatösem Aussehen trat hinter der rechten Tonsille als halbkugliger Tumor hervor. R. HOFFMANN.

45) **Milton J. Ballin** (New York). **Larynxabszess. (Laryngeal abscess.)** *New York med. journ. 21. Oktober 1916.*

B. bespricht zunächst die Aetiologie der primären und sekundären Abszesse, deren Sitz im und ausserhalb des Larynx und empfiehlt dann zur Therapie sein kachiertes Messer. Bei der Eröffnung der intralaryngealen Abszesse erwähnt er nicht die Schwebelaryngoskopie, die für gewisse Fälle so ausserordentlich wichtig ist. M. berichtet über 3 eigene Fälle. FREUDENTHAL.

46) **Heinemann** (Berlin). **Grosser submuköser Kehlkopfabszess von aussen eröffnet.** *Berliner klin. Wochenschr. No. 46. S. 1239. 1916.*

Grosser Abszess in der äusseren Kehlkopfgegend durch akute submuköse Laryngitis nach Erysipel. Heilung nach Inzision und Drainage in 14 Tagen. Bemerkenswert war der Sitz des Abszesses aussen und trotz seiner Grösse der geringe Grad von Stenose. R. HOFFMANN.

47) **Henri Carrigues. Die Behandlung der tuberkulösen Dysphagie durch Resektion des Nervus laryngeus superior. (La dysphagie des tuberculeux et son traitement par la névrotomie du laryngé supérieur.)** *Diss. Montpellier 1914.*

„Die Resektion des N. laryng. sup. ist bei der Dysphagie die radikalste, leichteste und gefahrloseste Methode, den Kranken von seinen qualvollen Beschwerden zu befreien", und zwar empfiehlt Verf. gegenüber dem Operationsmodus von Blumenthal, von Liébault und Celles als das weitaus sicherste und schnellste operative Vorgehen dasjenige von Chalier und Bonnet (1912): Hori-

zontaler Hautschnitt von 4 cm Länge in der Mitte zwischen Zungenbein und oberem Rand des Schildknorpels, nach aussen bis nahe an den vorderen Rand des Musc. sternocleidomastoideus reichend, Durchtrennung der Faszie, Aufsuchen des grossen Zungenbeinhorns und des Musc. thyreohyoideus, zwischen welchen der Nerv liegt.

Auf 15 ausführlich mitgeteilte und von Forgue, Mouret, Costiniu, Wachmann, Moulonguet, Gignoux und Rethi nach diesem Verfahren behandelte Fälle kommt nur ein einziger Misserfolg (tbc. Läsionen im Oesophagus?).

SCHLITTLER.

48) **Léon Philip. Behandlung der Larynxtuberkulose mittelst Heliotherapie. (Le traitement de la tuberculose du larynx par l'héliothérapie.)** *Diss. Lyon 1914.*

Im Vorwort betont Verf. einesteils, dass im publizierten Material sich kein Fall von kompletter Heilung befindet, da alle Patienten einem Volkssanatorium entstammen, wo der Aufenthalt ein begrenzter ist, andernteils jedenfalls die Enderfolge noch bedeutend bessere geworden wären bei Kombination mit anderen therapeutischen Massnahmen (Kurettage, Kaustik), was aber absichtlich unterlassen wurde, um die Resultate einwandsfrei zu gestalten.

Die Heliotherapie wurde bei Larynxtuberkulose mit gutem Erfolge angewendet von Stillmann 1902, Sorgo, Collet 1904, Kramer, Baer 1906, Jannsen, Tillmann, Alexandre 1911 u. a. Direkte Insolation wandten an Lavielle, Blumenthal (letzterer nach vorausgeschickter Laryngofissur), indirektes Sonnenlicht unter Verwendung von 1 oder 2 Spiegeln wurde benutzt von Collet, Stillmann, Sorgo, Kraus, Jannsen, während Alexandre die Anordnung der Spiegel insofern vervollkommnete, dass der Kopf des Patienten nicht mehr der direkten Sonne ausgesetzt werden musste (Abbildung). Die Anwendung des Apparates ist sehr einfach, der Patient lernt sehr rasch seinen Kehlkopf einzustellen und zu bestrahlen, störende Reflexe von Seiten des Rachens gehen nach wenigen Uebungen spontan zurück und das einzige, was die Anwendung des Apparates und der Heliotherapie überhaupt unmöglich machen kann, ist eine eingerollte oder stark rückwärts gekrümmte Epiglottis. Genauer Regelung bedarf die Dauer der Sitzung, beginnend mit solchen von 2 Minuten und allmählich steigernd bis je eine Stunde morgens und abends, unter steter Berücksichtigung der Körpertemperatur und des Lokalbefundes.

Resultate: Von 23 Patienten von Larynxtuberkulose (Infiltrate der aryepiglottischen Falten, der Stimmbänder, Ulzerationen der Hinterwand und der Stimmbänder usw.) wurden 2 völlig geheilt (kontrolliert nach einem Jahr), 5 bedeutend gebessert, während 6 ebenfalls Besserung aufwiesen, aber zu frühzeitig entlassen werden mussten. Bei weiteren 5 liess sich ein Erfolg noch nicht nachweisen, da sie erst 1—2 Stunden bestrahlt worden waren, bei 3 musste die Behandlung wegen Hämoptoe und leichtem Larynxödem aufgegeben werden, zwei blieben trotz langer Bestrahlung unverändert. Besonders zu erwähnen ist der günstige und rasche Einfluss auf die subjektiven Beschwerden (Heiserkeit, Dysphagie), eine Kontraindikation bildet Neigung zu Larynxödem. Mit Vorteil wird

nach Verf.'s Ansicht die Heliotherapie kombiniert mit den anderen Behandlungsmethoden (Kurettage, Kaustik). SCHLITTLER.

e II) Stimme und Sprache.

49) **Kretschmann** (Magdeburg). **Ueber die Behandlung stimm- und sprachkranker Kriegsteilnehmer.** *Fortschr. d. Med. No. 23. 1917.*

Die psychischen Stimm- und Sprachstörungen sind vor allem eine Domäne der Uebungsbehandlung, jedoch wird diese noch durch einige therapeutische Massnahmen unterstützt: durch die Elektromassage, durch die innere Faradisation des Kehlkopfes (brüskes Mittel), durch die Much'sche Kugel. Durch die Narkose wurde nur einmal voller Erfolg erzielt, während sie in einem zweiten Falle versagte. Ueber die Hypnose liegen eigene Erfahrungen nicht vor. SEIFERT.

50) **Möbius** (Magdeburg). **Die Stimmbildungslehre Prof. Ed. Engel's und ihre Anwendung bei den Sprachheilkursen für Kriegsteilnehmer.** *Fortschr. d. Med. No. 24. 1917.*

Durch einen 36stündigen Einzelunterricht wurde das vorgesteckte Ziel erreicht: Der mukulöse, bewusst richtige Gebrauch der Sprachorgane als Mittel zur Darstellung seelischer Vorgänge und grösstmöglichste Leistungsfähigkeit und individuelle Klangschönheit der Stimme. Ruhige Atemführung, restlose Ausnutzung des Atems, energische Tätigkeit der dem Willen unterworfenen lautbildenden Muskelgruppen sind die Mittel dazu. Von den 105 den seit Jahresfrist bestehenden Sprachheilkursen zugewiesenen Teilnehmern wurden bisher 82 entlassen, hiervon 66 als völlig geheilt, 10 als wesentlich gebessert, 6 als erfolglos aus verschiedenen Gründen. SEIFERT.

51) **Dub** (Oberstein a. d. N.). **Heilung psychogener Taubheit, Stummheit (Taubstummheit).** *Deutsche med. Wochenschr. No. 52. S. 1601. 1916.*

D. heilt nach seiner Methode alle Fälle von psychogener Taubheit, Stummheit, Stimmlosigkeit und ihre Kombinationen, selbst in allerschwerstem Falle nach ein- bis dreimaliger Behandlung. Sie ist im wesentlichen eine psychische Behandlung kombiniert mit der lokalen Anwendung des faradischen Stromes. Bezüglich der Einzelheiten sei auf das Original verwiesen. R. HOFFMANN.

52) **Lange. Sprachstörungen bei Kriegsverletzten.** Med. Sektion d. Schles. Ges. f. Vaterländ. Kultur in Breslau. *Berliner klin. Wochenschr. No. 41. S. 1136. 1916.*

Zwischen schlaffer und spastischer Aphonie besteht nach L. ein wichtiger Unterschied in prognostischer Beziehung, während erstere in 80 Fällen durch die übliche Behandlung (Verbalsuggestion, faradische Pinselung am Hals und an der Brust) stets prompt in einer Sitzung geheilt wurde, blieben von letzterer zwei Fälle trotz monatelanger Behandlung ungebessert.

Der funktionelle Mutismus heilt auf verschiedene Weise ab, einmal durch plötzliches Wiedereintreten der normalen Sprache (Spontanheilung durch Schreck), sodann durch allmählichen Uebergang zuerst lautlosen Lippenbewegungen, dann



zur tonlosen Flüstersprache, schliesslich Beseitigung der Aphonie auf dem angegebenen Wege. Demonstration einschlägiger Fälle.

Nach Beseitigung der ursprünglichen Sprachstörung tritt manchmal Stottern auf, das durch sofort einsetzende, systematische Sprachübungen bekämpft werden muss.

R. HOFFMANN.

f) Schilddrüse.

53) **Meta Holland. Ueber Jodbasedow.** *Diss. Tübingen 1916.*

Die unter Otfried Müller's Aegide ausgeführte und von ihm mit einem Vorwort versehene Arbeit gibt einen Ueberblick über die ausgedehnte Frage und eignet sich nicht zu einem kurzen Referat. Aus der Tübinger medizinischen Klinik werden eine Reihe von Fällen geschildert, die Veranlassung geben, dringend vor einer unkontrollierten, nicht ärztlich überwachten oder wahllosen Jodmedikation bei Strumen zu warnen. Dass nicht alle Strumen auf Jodzufuhr in gleicher Weise reagieren, hat A. Kocher dargelegt. Es ist deshalb ratsam, in Fällen, bei denen man einer Jodtherapie nicht gerne entraten möchte, unter Berücksichtigung der Indikation mit sehr kleinen Dosen (etwa 0,5—0,1 g Jodnatrium oder Jodkalium) anzufangen unter ständiger Kontrolle.

DREYFUSS.

54) **Hans van Rey. Ein Teratom der Schilddrüse.** *Diss. Bonn 1916.*

Anatomische und histologische Beschreibung eines Tumors, von einem Neugeborenen herstammend. Grösse 7:5 cm, Umfang 17,5 cm.

Die Grundsubstanz bestand aus embryonalem Hirngewebe, ferner enthielt er eine Anzahl Zysten, die mit verschiedenartigem Epithel ausgekleidet waren, Platten-, Zylinder- und Flimmerepithelien. Auch hyaliner Knorpel in einem Stück von $1^1/_2$ cm Durchmesser fand sich vor; ein zweites Knorpelstück zeigte beginnende Ossifikation; auch Bindegewebsknochen war in dem Tumor vorhanden. Kein Schilddrüsengewebe, so dass nur die Lage des Tumors am Halse eigentlich den Autor veranlasst haben konnte, den Tumor als ein Teratom der Schilddrüse zu bezeichnen.

DREYFUSS.

55) **Joseph Maux. Beitrag zum Studium des Schilddrüsenkrebses. (Contribution à l'étude du cancer thyroidien.)** *Diss. Montpellier 1913.*

Die Aetiologie des Schilddrüsenkrebses ist unbekannt, aber es geht sein Vorkommen parallel dem der Schilddrüsenhypertrophie, in Kropfgegenden findet sich auch die maligne Entartung derselben relativ häufiger. Das weibliche Geschlecht, ebenso das sechste Jahrzehnt prävalieren. Pathologisch-anatomisch kann es sich handeln um Karzinome, Sarkome, Endotheliome und Parathyroidome.

Symptomatisch ist von Wichtigkeit: das plötzliche Wachsen einer vorher sich stationär verhaltenden Struma, die derbe Konsistenz, Verwachsensein mit der Haut, vergrösserte Drüsen, die Immobilisation an Larynx und Trachea (besonders wenn der Tumor die Kapsel schon überschritten, oder die Mediastinaldrüsen bereits affiziert sind), Knochen-, Nieren-, Leber- und Hirnmetastasen. Lokal kommt es zu Verschiebungen des Larynx, Kompression von Gefässen, Nerven, Durchbruch in den Larynx, Schmerzen im Gebiet des Plexus brachialis und cer-

vicalis, Sympathikusreizung und -lähmung; Vaguslähmung, Dysphonie, Kachexie vervollständigen das Bild.

Als Therapie kommt vorläufig nur in Betracht die totale Schilddrüsenexstirpation, wovon uns auch der Gedanke an drohendes Myxödem nicht abhalten soll. Die Erfolge sind trotz des radikalen Vorgehens bescheiden (Poncet et Chaboulay 7 pCt. Heilungen, Madelung 10 pCt., Carle 25 pCt.) Die Krankengeschichten von 13 diesbezüglichen Fällen aus französischen Kliniken sind in der Originalarbeit nachzuschlagen. SCHLITTLER.

56) **J. Züllig. Beobachtungen über den Wundverlauf bei 160 Kropfoperationen ohne Drainage.** Aus dem Kantonsspital Münsterlingen (Chefarzt: Dr. Konrad Brunner). *Bruns' Beitr. z. klin. Chir. Bd. 110. S. 187. 1917.*

Brunner schliesst seit Februar 1913 konsequent jede Strumektomie primär. 75 pCt. der Fälle zeigten ideale Wundheilung, 25 pCt. eine gestörte, letztere hauptsächlich durch Hämatom-Serombildung; daneben einige durch Fadenfisteln, Eiterung und Nekrose. Dreimal traten Nachblutungen auf. DREYFUSS.

g) Oesophagus.

57) **Friedrich Rehm. Beitrag zur operativen Behandlung der Pulsionsdivertikel des Oesophagus.** *Diss. Kiel 1916.*

Beschreibung eines von Anschütz (Kiel) operierten Falles. 57 Jahre alter Mann. Sitz an typischer Stelle. Operation nach Goldmann in Leitungsanästhesie. Glatte Heilung in zehn Tagen. DREYFUSS.

58) **Wilhelm Wittmack. Zwei Fälle von operativer Heilung eines Oesophagusdivertikels.** *Diss. Halle 1916.*

Beides 68jährige Frauen mit apfelgrossen Pulsionsdivertikeln. Operation im ersten Fall in Aether-Sauerstoffnarkose, im zweiten Fall in Lokalanästhesie mittelst Kragenschnitts (Prof. Schmieden). Abtragung des Divertikels, Schleimhautnaht und zweifache Muskularisnaht. Im ersten Fall glatte Heilung, beim zweiten Fistelbildung, die sich allmählich schliesst. DREYFUSS.

59) **Erwin Bauer. Zur Kasuistik der Oesophagusmyome; ein Beitrag zur Lehre der Myome.** Aus der Prosektur des k. und k. Garnisonspitals No. 21 in Temesvar. *Virchow's Arch. Bd. 223. S. 34. 1917.*

Beschreibung zweier Fälle, die zufällige Sektionsbefunde waren und keine Symptome zu Lebzeiten machten.

Fall 1. Mann von 41 Jahren. Der fast pflaumengrosse Tumor sass im oberen Drittel des Oesophagus an der hinteren Wand; schimmerte weiss durch die Schleimhaut hervor. Konsistenz ziemlich derb; histologisch stellte er ein reines Leiomyom dar.

Fall 2. Mann von 38 Jahren. Tumor nur linsengross im unteren Drittel der hinteren Wand. Genaue histologische Untersuchung, die den Autor veranlasst, die Genese des Tumors auf eine durch Entwicklungsstörung hervorgerufene Gewebsverschiebung zurückzuführen (7 Figuren). DREYFUSS.



II. Kritiken und Gesellschaftsberichte.

a) Wiener Laryngo-Rhinologische Gesellschaft.

Sitzung vom 7. Juni 1916.

Vorsitzender: O. Chiari.
Schriftführer: K. Kofler.

Der Vorsitzende hält einen Nachruf auf Bruns und Pieniazek.

Demonstrationen:

Kofler stellt folgende Fälle vor: a) Einen Pat. mit einem etwa haselnussgrossen, der Kuppe des rechten Aryknorpels aufsitzenden, gestielten, leicht beweglichen Schleimhautpolypen, der bei der Inspiration in das Larynxinnere hineingezogen, bei der Exspiration wieder herausgeschleudert wird, und macht die enorm grosse, auch den Hypopharynx einengende Struma für die Entstehung desselben verantwortlich, und zwar in der Weise, dass es zuerst zu Stauung in der Schleimhaut der Hinterwand kommt, die chronische Stauung ihrerseits zusammen mit einer daraus erwachsenden Hypertrophie der Schleimhaut diese zu grösseren, später beweglichen Gebilden umgestaltet, die dann schliesslich durch beständigen Zug an der Basis langsam gestielt werden können.

Roth hält den Tumor für ein Fibrom. Um bei der bestehenden durch die Struma bedingten Stauung eine Blutung zu vermeiden, empfiehlt er die Entfernung des Tumors durch die galvanokaustische Schlinge.

Réthi glaubt ebenfalls, dass der Tumor nicht einem Oedem der Aryknorpelschleimhaut seine Entstehung verdankt, sondern dass es sich um einen derben Tumor handelt.

Kofler zieht die möglichst reizlose Entfernung des Polypen mittels kalter Schlinge oder Larynxschere der galvanokaustischen Schlinge vor.

Kofler stellt b) eine Patientin vor, der vor etwa 2 Jahren wegen Neuritis retrobulbaris dextra das ganze rechte Siebbein und die rechte Keilbeinhöhle endonasal weit eröffnet wurde. Die Sehkraft des rechten Auges, welche auf ein Minimum (Fingerzählen auf 20 cm Distanz) gesunken war, wurde bald nach der Operation wieder normal. Weder bei der Untersuchung der Nase noch bei der Operation konnte irgendetwas Pathologisches — ein geringfügiges Oedem der Schleimhaut der hintersten Siebbeinzelle ausgenommen — gefunden werden. Verf. hat im Laufe der letzten Jahre schon zahlreiche solche Fälle in operativer Behandlung gehabt; es war früher einmal in einer Sitzung der Gesellschaft die Behauptung aufgestellt, dass sich solche Affektionen gern wiederholen. Dieser Fall ist etwa 2 Jahre, ein anderer seit 5 Jahren rezidivfrei; die anderen Fälle hat Verf. aus dem Auge verloren. In der Mehrzahl der Fälle schützt nur die möglichst radikale endonasale Ausräumung der hinteren Siebbeinzellen und die breite Eröffnung der Keilbeinhöhlen vor Rezidiven; nur in seltenen Fällen genügen kleine

operative Eingriffe, z. B. Resektion des vorderen Endes der mittleren Muschel. In einem Falle von Neuritis retrobulbaris dextra trat drei Monate nach Resektion des vorderen Endes der rechten mittleren Muschel ein Rezidiv auf, das nach radikaler Ausräumung des ganzen Siebbeins und breiter Eröffnung der Keilbeinhöhle sofort verschwand und seit nunmehr 5 Jahren nicht wiedergekehrt ist.

Roth: Es handelt sich bei Fehlen von Eiter und Sekret in der Nase bei diesen Fällen gewiss nur um eine beträchtliche Schwellung der Schleimhaut derselben, die infolge behinderter Lüftung durch negativen Druck hervorgerufen wird. Bei der nahen Nachbarschaft des N. opticus und dem gemeinsamen Gefässversorgungsgebiete kann man sich nun vorstellen, dass sich die Blutüberfüllung und Schwellung auch auf die Scheide dieser Nerven, vielleicht sogar auf diesen selbst fortpflanzt und auf diese Weise die Störung in demselben hervorruft. Es wäre bei dieser Anschauung nicht unbedingt notwendig, eine gründliche Ausräumung der Nebenhöhlen vorzunehmen, sondern es würde genügen, die Eröffnung soweit vorzunehmen, um die ausgiebige Ventilation zu gewährleisten.

Réthi sah wiederholt Fälle, in denen die Pat. kaum mehr Finger zählen konnten und in denen er nach blosser Eröffnung des Siebbeins und sogar nach einfacher Abtragung des oft nur minimal vergrösserten vorderen Endes der mittleren Muschel vollen Erfolg erzielte und die Pat. ihr Sehvermögen oft dauernd wiedererlangten. Oft ist kein Eiter vorhanden und die Nebenhöhlenschleimhaut gar nicht verändert.

Heindl berichtet über 2 Fälle von hochgradiger Sehstörung, bei denen die Augenärzte Neuritis optica diagnostizierten und annahmen, die Ursache müsse in einer Entzündung im Siebbein liegen. Es wurde in beiden Fällen Siebbein und Keilbein eröffnet, jedoch nichts Pathologisches gefunden. In beiden Fällen war sofort eine Besserung des Sehvermögens vorhanden, jedoch war diese nicht vollständig und andauernd. In dem einen Fall wurde später von dem Augenarzt zugegeben, dass es sich um eine Sehnervenerkrankung infolge multipler Sklerose handelte.

Kofler betont Roth gegenüber, dass gerade die möglichst radikale endonasale Eröffnung des Sieb- und Keilbeins am besten eine genügende Ventilation dei in Betracht kommenden Zellen und Hohlräume gewährleistet.

Kofler stellt c) einen Soldaten mit etwa 8 Tage dauernder Blutung nach Spontanperforation eines Peritonsillarabszesses am 12. Tage nach seinem Entstehen vor. Die Blutung trat erst am 2. Tage nach dem Durchbruch des Abszesses auf und konnte in einem anderen Spital durch 8 Tage nicht zum Stehen gebracht werden. Als Pat. an die Klinik aufgenommen wurde, war er sehr schwach, stark anämisch. Hinter dem linken hinteren Gaumenbogen ungefähr in der Mitte seiner Höhe sah man ein Blutgerinnsel, die Stelle des Durchbruchs des Abszesses und der Blutung. Auf Bettruhe, Hochlagerung, Eiskrawatte und kalte,

flüssige Diät stand die Blutung. Der Blutbefund und die Anamnese sprechen für Hämophilie, es liegt aber eine träge Regeneration des Knochenmarks und Plättchenverminderung vor.

Kofler zeigt d) einen elfjährigen Pat., der in einer vorausgegangenen Sitzung bereits einmal vorgestellt worden war. Es handelte sich um einen schweren, vom ersten Molaris ausgehenden osteomyelitischen Prozess, der zur Verjauchung der Kieferhöhle, zu Eiterung im Sieb- und Keilbein, zu Orbitalphlegmone, zu Knochennekrosen, besonders zu einer ausgedehnten solchen des harten Gaumens und des Processus alveolaris führte; die ganze rechte Hälfte desselben bis zur Mittellinie mitsamt den Zähnen war wacklig. Bei der ersten Operation wurde in Narkose die rechte Kieferhöhle radikal nach Caldwell-Luc operiert, jedoch gegen das Spatium praeorale hin offen gelassen und drainiert, weil ein Verschluss daselbst unmöglich war, ferner Siebbein, Keilbein und Stirnhöhle eröffnet, die übrigens fast gar nicht erkrankte Schleimhaut der letzteren aber nicht entfernt, weil die Operation wegen Schwäche des Pat. beschleunigt werden musste. Hierauf wurde medial ein langer Schnitt in der Tenon'schen Kapsel von hinten nach vorn angelegt, worauf das orbitale Fett vorfiel, sich aber auch eine grössere Menge Eiter daraus entleerte. Zum Schluss wurden der erste Molaris und der zweite Prämolaris nebst einem kleinen Teil des harten Gaumens entfernt. Im weiteren Verlauf kam es zur Sequestrierung noch eines kleinen Teils des harten Gaumens, die auch die Extraktion des ersten Prämolaris notwendig machte, während sich die früher stark wackligen restlichen Zähne, der erste und zweite Schneidezahn, der Eckzahn und der zweite Mahlzahn immer mehr festigten. In der Gegend der Stirnhöhle blieb eine sezernierende Fistel zurück. Bei einer zweiten Operation in Narkose wurde die Schleimhaut der Stirnhöhle radikal entfernt, ebenso die ganze vordere und untere Wand derselben, worauf sich die Fistel nach kurzer Zeit schloss. Pat. erhält eine Prothese zum Verschluss der gegen das Spatium praeorale weit offenen Kieferhöhle und kann damit gut essen und trinken, ohne dass Flüssigkeiten in die Nase gelangen. Die restlichen Zähne des rechten oberen Processus alveolaris sind fest, ebenso der angrenzende Teil des harten Gaumens, der ehemals ebenfalls schon stark beweglich war. Pat. hat gut Luft durch die rechte Nase, keinerlei Eiterung dortselbst, keine Kopfschmerzen oder andere Beschwerden und wurde vor kurzem geheilt entlassen. Aeusserlich besteht bloss eine leichte Ptosis des rechten oberen Lides durch dieselben nach innen und unten von Seiten der Narbe im rechten inneren Augenwinkel. Die Sehkraft des rechten Auges ist normal. Ich stelle den Fall hauptsächlich deshalb vor, um den Vorteil eines möglichst konservativen Vorgehens zu zeigen. Es wäre bei der ersten Operation ein leichtes gewesen, die ganze rechte Hälfte des harten Gaumens samt dem Processus alveolaris und allen darin befindlichen Zähnen zu entfernen und dadurch diesen lokalen Prozess abzukürzen. Doch wäre der später zu deckende Defekt ein sehr grosser gewesen, weshalb ich nur die wirklich am stärksten affizierten Zähne und Knochenteile entfernte. Der weitere Verlauf gab mir recht. Es sequestrierte sich zwar unter mehrwöchiger Eiterung noch ein Teil des Processus

alveolaris und des harten Gaumens, doch festigte sich der übrige Teil samt den Zähnen, so dass jetzt eine kleine Prothese genügt, den verhältnismässig geringfügigen Defekt zu decken.

V. Frühwald stellt einen Pat. vor, dem er ein grosses Fibroangiom des Nasenrachenraums operativ entfernt, und der im Anschluss an die Operation eine eigenartige schwere und bedrohliche Störung der Atmung zentralen Ursprungs zeigte, die erst nach Stunden unter Anwendung verschiedener operativer Eingriffe und Manipulationen (Tracheotomie, rhythmische Zungentraktionen, Faradisation des Nerv. phrenicus, Reizung des Larynxinnern) und medikamentöser Mittel (Strychnininjektionen, Sauerstoff-Adrenalinzufuhr mittels Schlauch durch die Kanüle direkt in die Bronchien) allmählich verschwand. Der Puls war während dieser Zeit regelmässig, immer gut fühlbar, aber beschleunigt. Pat. war schon vor der Operation stark anämisch, verlor aber bei der Operation nur wenig Blut.

A. Heindl: Ich habe auch einmal einen nahezu faustgrossen fibrösen Polypen, der die ganze rechte Nase und den Nasenrachenraum ausfüllte, mittels Choanenzange und Zug durch den Rachen entfernt. Dieser Tumor war auch klargestellt. Jedoch machten diese Tumoren schon einen mehr ödematösen Eindruck und lassen durch ihre Beweglichkeit vermuten, dass sie gestielt seien. Bei einem derartigen Tumor, wie er hier besprochen wurde, dürfte man einen solchen Eingriff nicht riskieren. Hanszel.

b) Aus Sitzungen der Waadtländischen Aerztegesellschaft.

(Revue méd. de la Suisse romande. No. 1 und 2. Genf 1917.)

Barraud (Lausanne): 1. Ein Fall von Rhinosklerom, kombiniert mit vorgeschrittener Tuberkulose. Tod durch langsame Erstickung. Die Wucherungen waren durch die Ohrtrompeten in die Pauke durchgewuchert.

2. Rhinosklerom mit fast vollständiger Stenosierung des Kehlkopfes und Durchwucherung der Rachenhöhle. Beginn der Behandlung nach Brunner und Jakoubowski mittelst Autovakzine.

3. Demonstration eines verzweifelten Falles von Kehlkopftuberkulose noch von Mermod (†) galvanokaustisch nach seiner Methode dauernd radikal geheilt.

Roux (Lausanne): Verschiedene Oesophagusdivertikel, geheilt durch verschiedenartige Nahtverschlüsse; einmal Unterbindung des Art. thyreoidea bei starker Entwicklung der Halsvenen.

Nach Verätzung der Speiseröhre durch Säuren wendet Roux die Dauersonde mit gutem Erfolge an. Jonquière.

c) Aus Sitzungen des medizinisch-pharmazeutischen Bezirksvereins in Bern.

(Korresp.-Blatt für Schweizer Aerzte. 1917. No. 10.)

Steinmann (Bern): Zwei Fälle von Korrektur der Sattelnase.

1. Fall mit Zerstörung der Cartilagines laterales und Septum narium und periostaler Auftreibung des Nasenbeins. Freilegung durch Längsschnitt auf dem Nasenrücken, Einlagerung eines gestielten Knochenlappens aus den Nasenbeinen.

2. Fall. Dorsaler Längsschnitt und Einlagerung eines Periostknochenstücks aus der vorderen Kante der Tibia.

Beide Fälle erlangten tadellose Verschönerung. Jonquière.

III. Briefkasten.

Personalnachricht.

Am 6. August feiert Professor Dr. C. M. Hopmann in Cöln sein 50jähriges Doktorjubiläum.

Für die Redaktion verantwortlich Prof. Dr. G. Finder, Charlottenburg, Augsburger Str. 38.
Druck von L. Schumacher, Berlin N. 4.

Internationales Centralblatt

für

Laryngologie, Rhinologie

und verwandte Wissenschaften.

Jahrgang XXXIII. Berlin, September. 1917. No. 9.

I. Referate.

a) Allgemeines, obere Luftwege.

1) **O. Benesi** (im Felde). **Bericht über die Ohren-Hals-Nasenabteilung des Reservespitales II in Belgrad.** *Wiener med. Wochenschr. 51. Jahrg. No. 2 u. 3.*

Militärpersonen und Zivilbevölkerung an Zahl ungefähr gleich beteiligt, wesentlich höherer Prozentsatz an Ohrenleiden. Rhinologische Operationen betrafen Nasenpolypen, Hypertrophien, adenoide Vegetationen und Tonsillen. HANSZEL.

2) **Hugo Frey** (im Felde). **Erfahrungen über die Erkrankungen und Verletzungen des Gehörorgans und der Nase im Kriege nebst Bemerkungen über die Einrichtung des otiatrisch-rhinologischen Dienstes bei der Armee im Felde.** *Wiener med. Wochenschr. No. 35, 39, 43 u. 44. 1916.*

Die otiatrisch-rhinologische Spezialabteilung einer Armee wäre an sich als mobile Institution zu betrachten, die ihre Tätigkeit stets dort von neuem aufzunehmen hat, wo sie am nötigsten ist und zwar als mobile Gruppe unmittelbar zur Disposition des Armeesanitätschefs stehend. Das Personal hätte ein für allemal bei der Abteilung zu verbleiben, deren Belegraum etwa 200 Betten umfassen sollte und bei vollem Betriebe wären 4 Aerzte nötig. Es folgt noch die Beschreibung des nötigen Instrumentariums und dessen zweckmässige Verpackung, sowie der Bericht über die spezialärztliche Tätigkeit, die sich vorzugsweise auf Ohrenfälle bezieht. HANSZEL.

3) **Th. Zalewski** (Lemberg). **Die Erkrankungen des Gehörorgans und der oberen Luftwege und ihr Einfluss auf die Tauglichkeit zum Militärdienst auf Grund der in diesem Kriege gesammelten Beobachtungen.** *Wiener med. Wochenschr. No. 13. 1917.*

Es kamen 215 Fälle, Nase und Hals betreffend, zur Beobachtung, hiervon 28 mit negativem Befund. Relativ am häufigsten handelte es sich um eine akute Entzündung des Pharynx und Larynx, weiter um Empyeme, Deviatio septi, Paralysen und Paresen der Stimmbandmuskeln u. a. Als zu jedem Militärdienst untauglich betrachtet Z. beiderseitige hochgradigste Verengerung der Nase, Ozaena,

Tumor pharyngis, Tuberkulose und Stenose des Kehlkopfes. Von den 215 Hals- und Nasenkranken waren 5 pCt. zu jedem Dienst untauglich. HANSZEL.

4) **Kafemann** (Königsberg). **Die Blutstillung in den oberen Luftwegen mit besonderer Berücksichtigung des Clanden (Hämostatikum Fischl).** *Med. Klinik. No. 31. 1917.*

Bei den Tonsillennachblutungen ist Clanden das ideale Hämostatikum, da bei ihnen in der Regel nur Kapillar- und Venenblutungen, also parenchymatöse, in Frage kommen. SEIFERT.

5) **Caldera Ciro. Kasuistischer Beitrag zu den Kriegsverwundungen in der Otorhinolaryngologie. (Contributo casuistico alla traumatologia otorinolaringoiatrica di guerra.)** *Arch. ital. di otologia. No. 3. 1916.*

Fall 1. Ohrverletzung.

Fall 2. Querschuss am Halse; das Geschoss hatte beiderseits die grosse Halsfaszie gestreift und im Kehlkopf ganz geringfügige Verletzungen hervorgerufen, die völlig reaktionslos heilten.

Fall 3. Verletzung durch Handgranate, die sich vom unteren Rande des Unterkiefers bis zum Ringknorpel und von der Medianlinie des Halses bis zum hinteren Kopfnickerrand erstreckte. FINDER.

6) **W. S. Syme. Bronchoskopie bei der Asthmabehandlung. (Bronchoscopy in the treatment of asthma.)** *Brit. med. journ. 30. Juni 1917.*

Verf. berichtet über 8 Fälle, Pat. im Alter von 10 bis 53 Jahren betreffend, bei denen er mittels Bronchoskopie eine Argentumlösung direkt auf die Bronchialschleimhaut appliziert hat. Ausgenommen den jüngsten Pat., bei dem er die Prozedur in Chloroformnarkose vornahm, hat er in allen übrigen Fällen Lokalanästhesie angewandt; das Bronchoskop wurde eingeführt, während Pat. mit nach hinten geneigtem Kopf auf der linken Seite lag. Nach Einführung des Bronchoskops wird zuerst eine Kokain-Adrenalinlösung appliziert und dann die Hauptbronchien mit einer 10proz. Argentumlösung gepinselt, besonders sorgfältig in der Gegend der Bifurkation. Auf die Applikation folgt eine ziemliche Reaktion und während der folgenden 2--3 Tage, während derer Pat. im Bett gehalten werden muss, ist die Atmung etwas erschwert. In der Mehrzahl der berichteten Fälle waren die Pat. nach der Behandlung teils für längere Zeit, teils dauernd frei von Anfällen. FINDER.

7) **Zarniko** (Hamburg). **Ueber die offene Wundbehandlung („tamponlose Nachbehandlung") in der Ohren- und Nasenheilkunde.** *Zeitschr. f. Ohrenheilk. Bd. 75. S. 128.*

Verf., der schon seit langem für die Nachbehandlung von Ohr- und Nasenoperierten ohne Tamponade eintrat, begrüsst die neuerdings in der grossen Chirurgie wieder einsetzende Bewegung für offene Wundbehandlung als erfreuliche Stütze seiner Bemühungen. In der Arbeit ist vor allem der genaue Gang der Nachbehandlung nach Radikaloperation des Mittelohrs geschildert. Bezüglich der

Nase wird auf sein Lehrbuch verwiesen; ein erschöpfendes Literaturverzeichnis ist beigefügt.
KOTZ.

8) **Hering** (Köln). **Sinusströme als Koeffizienten in Fällen von Sekundenherztod.** *Münchener med. Wochenschr. No. 32. S. 1033. 1917.*

Gerade heutzutage, wo der elektrische Strom in so grossem Umfang zur Behandlung Kriegsbeschädigter in Anwendung kommt, mag die Arbeit vielen eine dringende Mahnung zur Vorsicht sein. Am besten ist auf die Anwendung des sinuisodalen Wechselstromes, wie ihn die meisten Pantostaten geben (auch jene älteren mit Bezeichnung „Farad") ganz zu verzichten und dafür die Faradisation (mit Unterbrecher) zu wählen. Jedenfalls ist das Durchströmen von Thorax, Hals und Kopf zu vermeiden, sowie zu starke, zu lange und zu plötzliche Anwendung. Bei 7 von den 8 Todesfällen (Herzkammerflimmertod), über die Verf. berichtet, fand sich am Obduktionstisch ein mehr oder minder ausgeprägter Status thymicolymphaticus. Vielleicht spielen auch seelische Aufregungen (Angst, Schreck) eine Rolle.
KOTZ.

b) Nase und Nasenrachenraum.

9) **L. Grünwald** (München). **Die Nasenmuscheln des Menschen, dargestellt auf Grund der Entwicklung und des Vergleichs.** Aus dem anatomischen Institut in München. *Anatom. Hefte. H. 164. 1917.*

Der erste Gedanke, der jeden Fachmann beim Beginn des Studiums einer Arbeit über die Entwicklung oder vergleichende Anatomie der Nasenmuschel erfasst, ist wohl die Frage: Mit welcher neuen Nomenklatur werden wir hier wieder „beglückt" werden und wird nicht durch Versuche, dieselben oder ganz ähnliche Bezeichnungen für Gebilde, die ein früherer Autor unter anderem Namen beschrieb, zu gebrauchen, das Verständnis für die Anatomie, Embryologie, Homologie und vergleichende Anatomie der Nase noch weiter erschwert?

Die vorliegende Studie G.'s hat — ich möchte sagen, wie erwartet — die Gefahren einer neuen Nomenklatur nicht völlig vermieden, aber die Studie ist jedenfalls als ein auf genügend grossem Untersuchungsmaterial, soweit die Verhältnisse des Homo europaeus in Betracht kommen, aufgebautes Werk zu betrachten. Im ganzen wurden 348 Präparate verwertet, nämlich 32 aus dem 2. und 3., 18 aus dem 4., 17 aus dem 5., 45 aus dem 6. und 7., 81 aus dem 8. bis 10. Intrauterinmonat; 22 aus dem Alter bis zu 9 Jahren, 133 vom Erwachsenen.

Was die neue Nomenklatur betrifft, so hat G. die Begriffe des „Recessus posterior", des „Basalwulstes" und des „Seitenraumes" eingeführt.

Der Recessus posterior ist eine Vertiefung oder Ausbuchtung am hinteren Ende der Nasenhöhle; er hat beim Menschen ein sozusagen ephemeres Dasein, indem er nur während des 2. Fötalmonats existiert. In diesem Recessus treten nach G. die ersten Anfänge der ethmoidalen Wulstungen auf. Bei den niederen Säugern dagegen besteht der Recessus in der Reife weiter und dient der grössten Menge der Ethmoidalmuscheln dauernd zur Behausung.

Auch der „Basalwulst“ ist ein embryonales Organ, das aus dem mittleren Stirnfortsatz sich hervorwölbt und die Anlagen der einzelnen Ethmoturbinalia enthält.

Ebenfalls nur kurzen fötalen Daseins ist der G.'sche „Seitenraum“, eine Ausbuchtung der Nasenhöhle unterhalb des Ethmoidalkomplexes, des „Basalwulstes“.

Ref. möchte seinen Bericht nicht zu sehr ausdehnen; erwähnt sei nur, dass G. als „Muschelbesitz“ der Säuger folgende Gebilde nennt: Atrioturbinale, Liminoturbinale, Septoturbinalia, Nasoturbinale, Maxilloturbinale, Ethmoturbinalia.

Den Schluss der Arbeit bilden die Ethmoturbinalia des Menschen.

DREYFUSS.

10) **Schmidt** (Chur). **Zur Korrosionsanatomie der Nase des Menschen in fötalem und erwachsenem Zustande.** *Zeitschr. f. Ohrenheilk. Bd. 75. S. 324.*

Die Präparatenserie, welche Verf. eingehend schildert, umfasst eine Reihe von Schädeln, beginnend mit fötalen im Alter von 3 Monaten, mehrerer Neugeborenen und eines Erwachsenen. Sie bietet sehr interessante Einblicke in die Entwicklungslehre der Nase und der Nebenhöhlen. Zur Herstellung seiner Metallkorrosionspräparate bedient sich S. in der Hauptsache der Methode von Siebenmann — Preiswerk.

KOTZ.

11) **E. K. Dunham** und **H. D. Dakin. Beobachtungen über Chloramine als Nasenantiseptika. (Observations on chloramines as nasal antiseptics.)** *Brit. med. journ. 30. Juni 1917.*

Verff. wurden zu ihren Versuchen angeregt durch Untersuchungen, die Gordon und Flach mit Chloramin-T ($CH_3.C_6H_4.SO_2Na.NCl$) bei Meningokokkenträgern im englischen Heere vornahmen. Sie benutzten eine $^1/_2$ proz. Lösung, die durch komprimierte Luft vernebelt und inhaliert wurde. Da aber eine Reduktion der Bakterien mittels dieser Lösung nur mittels halbstündiger Anwendung zu erzielen war, Lösungen höherer Konzentration jedoch reizten, so gingen Verff. zur Anwendung öliger Lösungen über und zwar benutzten sie eine 2proz. Lösung des entsprechenden Dichloramins ($CH_3.C_6H_4.SO_2NCl_2$) — für welches sie den Namen Dichloramin-T vorschlagen — in Eukalyptol. Die Nase wurde erst mit wässriger Chloramin-T-Lösung gereinigt und wenn dann die dadurch hervorgerufene Vermehrung der Sekretion aufgehört hat, die ölige Lösung mittels eines Zerstäubers appliziert.

Die nicht sehr zahlreichen Versuche der Verff. haben das Ergebnis, dass die angewandte Methode eine keimtötende Wirkung hohen Grades auf die in Nase und Nasenrachenraum vorhandenen Mikroorganismen ausübt.

FINDER.

12) **Uffenorde** (Göttingen). **Bewährt sich unser klinischer Standpunkt gegenüber den Nasennebenhöhlenentzündungen und ihren Komplikationen auch bei den traumatischen Erkrankungen?** *Arch. f. Ohrenheilk. Bd. 100. S. 71.*

An Hand von 12 ausführlich wiedergegebenen Krankengeschichten verbreitet sich U. über die verschiedenen Arten der Schussverletzungen der Schädelhöhlen.

Seine pathologisch-anatomische Auffassung von den Erkrankungen der Nebenhöhlen hat sich ihm auch bei den traumatischen Erkrankungen bewährt. In jedem Fall von Nebenhöhlenverletzung ist, auch wenn eine eitrige Infektion ausbleibt, mit einem entzündlichen Oedem der Schleimhaut zu rechnen. Nachträgliche Infektion ist häufig. Die diagnostischen und therapeutischen Methoden, welche bei den genuinen Entzündungen der Nebenhöhlen angewendet werden, haben sich auch bei den durch die Kriegsverletzungen bedingten erfolgreich erwiesen. Bei Knochensplitterungen mässigen Grades ohne eitrige Infektion verhält sich U. abwartend; dagegen sind ausgedehnte Splitterungen radikal anzugreifen, wobei die noch am Periost haftenden Splitter möglichst in ihrer Lage zu belassen sind. Das Röntgenbild kann täuschen. Zur Eröffnung der Stirnhöhle wählt er ausschliesslich die von ihm angegebene orbitale Methode mit einer Modifikation der Killian-schen Lappenbildung. Soweit nicht Komplikationen von Seiten der Orbita und des Cerebrum vorliegen, ist die Prognose der Nebenhöhlenverletzungen im allgemeinen günstig.

KOTZ.

13) **Haag** (Bern). **Aussergewöhnlicher Fall von kombinierter Sinuisitis caseosa aller oberen Nebenhöhlen der Nase.** *Zeitschr. f. Ohrenheilk. Bd. 75. S. 90.*

Da bei der 33jährigen Pat. die Verdrängung des Bulbus nach unten und aussen eine Mukozele des Siebbeins und der Stirnhöhle annehmen liess, wurde die Killian'sche Radikaloperation vorgenommen. Es fand sich in beiden Stirnhöhlen, Siebbein und Keilbeinhöhle das typische Bild einer Sinuisitis caseosa bei freien Kieferhöhlen. Rasche Heilung.

KOTZ.

14) **Day B. Carlsten** (Stockholm). **Zur Röntgenologie der Nasennebenhöhlen.** Mit 25 Textfiguren und 72 Atlasbildern. *Inaug.-Diss. Nordisk Tidskrift för oto-rhino-laryngologie. Bd. 2. No. 1. 1917.*

Der Inhalt dieser Arbeit, die auf deutsch publiziert ist, ist sehr umfangreich; ehe der Verf., der als Assistent am Röntgeninstitut des Serafimerlazaretts (Vorstand: Prof. G. Forssell) gearbeitet hat, über sein klinisches Material etwas näher berichtet, gibt er nämlich u. a. eine Darstellung der allgemeinen und besonders der speziellen Röntgentechnik, der pathologisch-anatomischen Voraussetzungen des Röntgenbildes, der Pathologie des Röntgenbildes, der Fehlerquellen und einer vergleichenden Plattenanalyse.

Da diese Angelegenheiten den Röntgenologen von hauptsächlichem Interesse sind, weise ich die hier Interessierten auf den Inhalt dieser Kapitel hin; für die Rhinologen hat Verf. durch seine Arbeit festgestellt, dass diese Untersuchungen für die Diagnose krankhafter Veränderungen der Nebenhöhlen der Nase sehr wichtig sind.

Sein Material besteht aus 158 Fällen, die zum grössten Teil aus unserer Poliklinik und Klinik für Ohren-, Nasen- und Halskrankheiten und teilweise auch von der Klientel der Privatärzte stammen. Die Kasuistik wird von ihm in sieben Gruppen geteilt. Gruppe 1: 28 Fälle mit positivem Röntgenbefund in einer Nebenhöhle, gegen die zuvor kein spez. Verdacht bestanden hatte und bei denen die klinische Untersuchung später den Röntgenbefund bestätigt. Gruppe 2: 14 Fälle

mit positivem und später verifiziertem Röntgenbefund an irgend einer Nebenhöhle, gegen die zwar schon vorher Verdacht bestanden, bei der aber die klinische Untersuchung allein für die Diagnose nicht ausgereicht hat. Gruppe 3: 25 Fälle mit negativem Röntgenbefund, der den Gedanken an einen pathologischen Prozess ausschliesst, was später durch fortgesetzte klinische Untersuchung Bestätigung erhält. Gruppe 4: 54 Fälle mit positivem Röntgenbefund, der der Hauptsache nach mit dem Ergebnis der klinischen Untersuchung übereinstimmt. Gruppe 5: 11 unvollständig klargestellte Fälle, bei denen jedoch nichts gegen die Korrektheit der Röntgendiagnose spricht. Gruppe 6: 22 Fälle, bei denen das Röntgengutachten einen klinisch nachgewiesenen pathologischen Prozess nicht erwähnt und Gruppe 7: 4 Fälle, bei denen einer angegebenen Röntgenveränderung die klinische Feststellung direkt widerspricht.

Was den Wert der Röntgenmethode betrifft, soll hier nur kurz resümiert werden, dass sie nach der Kasuistik des Verf.'s in 75 pCt. der Fälle von wirksamem Nutzen gewesen ist. Um möglichst gute Resultate zu bekommen, hält Verf. ein Zusammenarbeiten von dem Röntgenologen und dem Kliniker für notwendig und zwar nicht nur in der Weise, dass Mitteilungen über die späteren Schicksale des Pat., die endgiltige Diagnose, das Operationsresultat u. dergl. geliefert werden, was alles für die Entwicklung und den Ausbau der Erfahrung des einzelnen Röntgenologen notwendig ist und ihn später in den Stand setzt, früher begangene Fehler zu vermeiden, sondern es sind schon vor der Röntgenuntersuchung Nachrichten über die Anamnese, vorgenommene Untersuchungen und Operationen zur Verfügung zu stellen.

Verf. stellt folgende Indikationen für die Röntgenuntersuchung auf diesem Gebiete auf:

1. wenn eine topographische genaue Uebersicht über das Sinusgebiet notwendig ist;

2. bei Lagebestimmung von Fremdkörpern, wenn eine andere Untersuchung nicht zum Ziele geführt hat;

3. bei verdächtigen Nebenhöhlenprozessen, wenn variierende anatomische Verhältnisse in der Nase die direkte Besichtigung unmöglich machen oder stark erschweren;

4. wenn der Ausgangspunkt für eine in einem Nasengang befindliche Eiteransammlung mittels der gewöhnlichen Methoden nicht bestimmt werden kann;

5. wenn der Patient aus physischen oder psychischen Ursachen nicht allzu lange und schmerzhafte diagnostische Eingriffe aushält;

6. bei Neuritis optica und Trigeminusneuralgie, da trotz negativen klinischen Befundes in der Nase Nebenhöhlenentzündung oder Geschwulstbildung nicht ausgeschlossen werden kann;

7. wenn trotz negativen klinischen Befundes in der Nase aus irgend einem anderen Grunde der Verdacht auf latente Nebenhöhlenprozesse besteht (bei Asthma, rezidivierender Otitis, Gehirnsymptomen usw.);

8. wenn Zweifel bezüglich des Operationsplans bei Entzündungen oder sonst herrscht, da die Röntgenuntersuchung hierbei oft wertvolle Auskünfte darüber geben kann, welches Gebiet in erster Linie in Angriff zu nehmen ist usw.;

9. bei Geschwülsten, um, wenn möglich, die Ausbreitung festzustellen.

Die Gesichtspunkte des Verf.'s und seine Schlussfolgerungen von rhinologischem Interesse, zu denen seine Kasuistik zu berechtigen scheint, können ihren grossen Zügen nach in folgende Punkte zusammengefasst werden:

1. Die röntgenologische Methode ist für topographische Zwecke und zur Lagebestimmung von Fremdkörpern jeder anderen Untersuchungsmethode mit Ausnahme der unmittelbaren Besichtigung überlegen, welch letztere jedoch aus begreiflichen Gründen nicht immer zur Anwendung kommen kann.

2. Für die Diagnose schwerzugänglicher oder latenter pathologischer Prozesse oder für den Ausschluss solcher in den Nebenhöhlen ist die Röntgenmethode unter gewissen Bedingungen von ausserordentlicher Bedeutung. Es ist an der Zeit, dass diese Tatsache allgemeine Anerkennung und Schätzung findet.

3. Die von den meisten Röntgenologen vertretene Ansicht, dass das Röntgenbild so gut wie niemals die Art und den Grad des pathologischen Prozesses (insbesondere der Entzündung) angibt, ist eine Wahrheit, die in gewissem Grade modifiziert werden kann. Leider ist das wohl oftmals der Fall, in einer nicht verächtlichen Anzahl von Fällen dürfte es aber möglich sein, mit Hilfe der sog. vergleichenden Plattenanalyse gewisse Anhaltspunkte dafür zu erhalten, wie alt der pathologische Prozess ist, ob er noch im Gange oder ausgeheilt, tiefgehend oder oberflächlich, primär oder sekundär im Verhältnis zu einer Entzündung in einer anderen Nebenhöhle ist, welche Aufschlüsse, verglichen mit dem klinischen Befunde und mit Kritik benutzt, gute Richtlinien für eine sonst sehr unsichere Therapie abgeben können.

4. Die notwendige Voraussetzung für derartige röntgenologische Spezialaufgaben ist eine genaue Berücksichtigung der pathologischen Anatomie. Am Röntgenbilde lassen sich nämlich oft die verschiedenen Stadien des pathologischen Prozesses, wie z. B. die Knochensklerose bei chronischer Entzündung, das Aufklären und die Konsolidierung der Konturen bei Ausheilung u. a. m., ablesen.

5. Die Röntgenmethode hat indessen auch ihre Nachteile. Sie ist so wenig wie irgend etwas anderes vollkommen oder unfehlbar. Doch nicht in der Ausdehnung, wie es von vielen Seiten angenommen wird. Bei einem kompetenten Untersucher dürfte ein positiver Röntgenbefund ohne objektive Unterlage sehr selten sein. Derartige Fehler beruhen fast alle auf mangelhafter Erfahrung des Untersuchers und Unvorsichtigkeit im Urteil. Der Prozentsatz der Fälle, in denen die Röntgenmethode eine vorhandene pathologische Veränderung nicht anzeigt, dürfte sich mit geringer Mühe auf 10 pCt. einschränken lassen, welche Ziffer bei zunehmender Erfahrung noch bedeutend weiter muss herabgebracht werden können. Dass ein kleiner Fehlerprozentsatz trotz aller Sorgfalt doch unter allen Umständen bestehen bleiben wird, indem gewisse Veränderungen infolge der physikalischen Bedingungen für die Entstehung des Bildes nicht auf der Platte zum Ausdruck kommen, liegt in der Natur der Sache.

6. Das subjektive Verfahren bestimmt den Wert einer Röntgenuntersuchung — trotz des Objektiven der Methode. Unter normalen Verhältnissen dürfte jedoch Anhalt oder Stütze für die Diagnose in einem sehr grossen Teil aller klinisch nicht



hinreichend klargestellten Fälle zu erwarten sein. Die vorliegende Kasuistik gibt als Frequenzziffer ungefähr 75 pCt. an.

E. STANGENBERG.

15) **Jules Grandmange. Zahnerkrankungen infolge von Nebenhöhlenaffektionen. (Les affections des dents d'origine sinusienne.)** *Diss. Lyon 1916.*

Ausführliche historische und anatomische Studie über den Zusammenhang von Affektionen der Kieferhöhle und der ihr direkt benachbarten Backenzähne.

Die Entzündungen der Kieferhöhle sind sicherlich oft dentalen Ursprungs, aber umgekehrt können auch akute und chronische Kieferhöhleneiterungen Läsionen der Zähne bewirken, sei es vorübergehender oder bleibender Natur. Je nach dem Infektionswege kommt es dann zu einer Neuralgie, einer Periodontitis oder einer Pulpitis, häufig auch zu einer Kombination dieser drei Erkrankungen. Das häufigste ist die Pulpitis, deren Diagnose neben den klinischen Symptomen — anfallsweise heftige Schmerzen, sei es infolge thermischer oder mechanischer Reize — die Untersuchung mit dem elektrischen Strom weitgehend sichert. Entweder geht die Pulpitis zugleich mit der Sinusitis in Heilung über oder die Pulpa verfällt der Mortifikation infolge Endarteriitis, Endophlebitis, Thrombose. Bei der Behandlung sollen sich Rhinologe und Odontologe ergänzen, Fälle, die dem ersteren zuzuweisen sind und bei denen genannte Affektionen der Zähne ausheilen durch Behandlung der Nebenhöhle, sind nicht so selten wie bisher angenommen.

SCHLITTLER.

16) **Denker** (Halle). **Kieferhöhleneiterung und Ischias.** *Zeitschr. f. Ohrenheilk. Bd. 75. S. 144.*

Bericht über einen Pat., der seine seit Jahren bestehende Ischias nach operativer Heilung einer alten Kieferhöhleneiterung verlor.

KOTZ.

17) **D. J. de Levie. Ein Fall von eitriger Entzündung der Kieferhöhle vom Weisheitszahn ausgehend.** *Nederl. Tijdskr. v. Geneesk. I. No. 2. S. 94. 1917.*

Nach der Extraktion des Zahnes mit Periostitis alveolaris war die Kieferhöhleneiterung aufgetreten. Auffallend war, dass weder Durchleuchtung mittels der Vohsen'schen Lampe noch Röntgenaufnahme die Entzündung nachgewiesen hatten.

VAN GILSE.

18) **Henri Candau. Beitrag zum Studium der orbitalen Komplikationen der Kieferhöhleneiterung. (Contribution à l'étude des complications oculo-orbitaires des sinusites maxillaires.)** *Diss. Toulouse 1916.*

Verf. bespricht eingehend die Anatomie der Orbita und der Kieferhöhle und führt 3 Fälle mit orbitalen Komplikationen an, welche aber viel eher den Zusammenhang solcher mit Stirn- und Siebbeineiterungen oder Pansinuitis zu beweisen scheinen, als mit isolierten Kieferhöhleneiterungen.

SCHLITTLER.

19) **H. J. L. Struycken. Hirnabszess durch Sinusitis frontalis und ethmoidalis.** *Nederl. Tijdskr. v. Geneesk. I. No. 4. S. 224. 1917.*

Mitteilung von zwei nach Operation günstig verlaufenen Fällen.

VAN GILSE.

20) **Seifert** (Würzburg). **Ueber Rhinitis hyperplastica oedematosa.** *Zeitschr. f. Ohrenheilk. Bd. 75. S. 1.*

Die Ursache dieser Erkrankung, die von S. neuerdings 138mal beobachtet wurde, ist der regelmässige Gebrauch von Schnupftabak. Klinisch ist sie gekennzeichnet durch starke Anschwellung besonders der unteren Muscheln, die im Gegensatz zu anderen Formen der Hypertrophie eine höckerige Oberfläche zeigen und sich durch Kokain und Adrenalin in ihrem Volumen nicht beeinflussen lassen. Mikroskopisch fällt die ödematöse Durchtränkung des Bindegewebes auf. Als Therapie kommt nur die Operation in Frage. KOTZ.

21) **Jean-Emile Clair. Beitrag zum Studium der Schleimpolypen der Nase. (Contribution à l'étude des polypes muqueux des fosses nasales.)** *Diss. Paris 1914.*

Ausführliche anatomisch-histologische Studie, daran anschliessend Orientierung über die 4 hauptsächlichsten Theorien der Entstehung der Polypen. Gegen die Vorstellung, dass stets eine chronische Entzündung der Schleimhaut die Ursache sei (Guye, Luc, Hill, Schmidt, Lake, Zuckerkandl's Ethmoiditis superficialis, Grünwald's Empyemhypothese) führt Verf. an, dass nach der Anamnese eigentlich sehr selten der Polypenbildung ein Stadium der Eiterung, ein chronischer Katarrh vorausgegangen sei und gerade an den Stellen der Nase, die am häufigsten Veränderungen der Schleimhaut infolge katarrhalischer Affektion zeigen — untere Muscheln — nie Bildung von Schleimpolypen sich findet. Ferner ist Polyposis im Jugendalter sehr selten. Die Hypothese Grünwald's, dass stets eine Nebenhöhleneiterung die Ursache der Polypenbildung ist, wird widerlegt durch einwandsfreie Untersuchungen an der Leiche. Die parasitäre Theorie (Barrago-Ciarella) entbehrt vorläufig einer sicheren Grundlage, ebenso lassen sich direkte nervöse Einflüsse, wenn schon für die Rhinitis vasomotoria, so doch schwerlich für das Entstehen von Polypen verantwortlich machen. Viel eher begründet scheint aber dem Autor die Theorie, welche die Bildung von Schleimpolypen zurückführt auf lokale Veränderungen der betreffenden Knochenpartie, also namentlich des Siebbeins (nekrotisierende Ethmoiditis von Woakes, von Grünwald, rarefizierende Osteitis von Lambert, Lake usw.)

Sorgfältige und ausgedehnte Untersuchungen Lavrand's in Lille scheinen zu ergeben, dass sich stets bei Polyposis mit der Sonde im mittleren Nasengang rauher Knochen nachweisen lässt, also eine lokalisierte Nekrose des Siebbeins bzw. einzelner Zellen besteht, beruhend in einzelnen Fällen auf Tuberkulose, Lues, häufiger aber auf Intoxikationen, Osteopathien nervöser und trophischer Art. Daher ist auch eine Therapie unvollkommen, die einzig darin besteht, den Schleimpolypen abzureissen, es sei denn, es gehe zufällig auch die erkrankte Knochenpartie gleich mit, was schon immer als günstiges Moment hinsichtlich eines späteren Rezidivs betrachtet wurde. In allen den Fällen nun, da der erkrankte Knochen zurückbleibt, werden wir dasselbe günstige Resultat erreichen durch energische Kurettage des mittleren Nasenganges bzw. seiner lateralen Wand. SCHLITTLER.

22) **Kahler** (Freiburg). **Zur Operation der Hypophysentumoren.** *Zeitschr. f. Ohrenheilk. Bd. 75. S. 287.*

Verf. wählt den von Chiari angegebenen Weg durch den Process. nasofront. und das Siebbein zur Keilbeinhöhle, da dieser ihm wesentlich vorteilhafter erscheint als der pernasale. Er berichtet über vier von ihm auf diese Weise in Kuhn'scher Intubationsnarkose glücklich operierte Fälle und verbreitet sich über die Diagnosestellung und die Operabilität der Hypophysentumoren unter Berücksichtigung der verhältnismässig günstigen Erfolge der Strahlentherapie. Besondere Schwierigkeiten macht die Differentialdiagnose gegenüber Hydrocephalus internus; wie gefährlich eine Fehldiagnose nach dieser Richtung hin werden kann, zeigt ein von ihm operierter Fall, der mit Meningitis endete. Deshalb empfiehlt sich grundsätzlich nach Abtragung der hinteren Keilbeinhöhlenwand vor der Inzision erst eine Punktion auszuführen.

KOTZ.

23) **Georg Miteff. Die transmaxilläre Operation von Fibromen im Nasenrachenraum. (La voie transmaxillaire pour le traitement de certains fibromes nasopharyngiens.)** *Diss. Lyon 1915.*

Verf. schildert 2 Fälle von Tumorbildung im Nasenrachenraum, deren erster nach Bérard operiert wurde, permaxillär, Resektion der äusseren vorderen und der inneren Wand der Kieferhöhle, womit ein freier Zugang zum Epipharynx geschaffen wird, während beim zweiten die temporäre Oberkieferresektion Anwendung fand. Verf. empfiehlt die erste Methode gegenüber der zweiten, da sie einen sehr guten Einblick in den Nasenrachenraum gewährt und auch einen bedeutend weniger grossen Eingriff darstellt als die Oberkieferresektion.

SCHLITTLER.

c) Mundrachenhöhle.

24) **Gerber** (Königsberg). **Die Untersuchung der Mundrachenhöhle.** *Med. Klinik. No. 18. 1917.*

Wenn auch die Untersuchung der Mundrachenhöhle im allgemeinen als eine recht einfache Aufgabe angesehen wird, so steht es doch ausser Zweifel, dass ohne eine methodisch und systematisch durchgeführte Untersuchung eine nicht unerhebliche Anzahl von bedeutsamen Krankheitsprozessen, es sei nur auf die Syphilis hingewiesen, übersehen wird. Eine Anzahl von instruktiven Abbildungen illustriert den Gang der Untersuchung.

SEIFERT.

25) **W. Fischer** (Shanghai). **Ueber Mundamöben und ihre pathologische Bedeutung.** *Centralbl. f. allg. Path. Bd. 28. No. 12. 1917.*

In der Mundhöhle finden sich bei Gesunden in der Mehrzahl der Fälle Amöben, nämlich Entamoeba buccalis; bei Chinesen häufiger als bei Europäern. In Fällen von Zahnkaries wurden Amöben nicht häufiger angetroffen als bei Leuten mit gesunden Zähnen. Bei Alveolarpyorrhoe findet sich in der Mehrzahl der Fälle Amoeba buccalis. Die Amöben der Mundhöhle spielen keine pathogene Rolle, sind auch nicht die Ursache der Alveolarpyorrhoe. In seltenen Fällen werden Ruhr-

amöben in den Zysten und auch in der Mundhöhle angetroffen. Es besteht kein Parallelismus zwischen Amöbenbefund im Mund und Amöbenbefund im Stuhl.

SEIFERT.

26) **Feig** (Wien). **Beobachtungen über Skorbut im Kriege.** *Med. Klinik. No. 31. 1917.*

Bei Skorbut sind fast immer Veränderungen der Mundhöhle vorhanden, können aber auch ganz fehlen; sie bestehen zu Beginn in einer Auflockerung und Schwellung des Zahnfleisches, das leicht blutet, Foetor ex ore wurde selten, Pyorrhoe und in die Tiefe gehende Geschwüre gar nicht beobachtet. In 6 Fällen wurde bei Typhus abdominalis ein besonderer Verlauf beobachtet, ausser Blutungen in die Haut, solche aus Nasen- und Mundschleimhaut, der Urin zeigte eine positive Blutreaktion. Alle 6 Fälle endeten tödlich.

SEIFERT.

27) **August Richter** (z. Z. Laibach). **Ueber das Vorkommen von Tetaniesymptomen bei Skorbut.** *Wiener med. Wochenschr. No. 7. 1917.*

Mit Rücksicht auf das bei Skorbut meist zu beobachtende Symptom der Gingivitis und Stomatitis kommen diese Fälle nicht selten auch zuerst zum Laryngologen und sind wegen ihrer besonders gegenwärtig wechselnden Symptome nicht immer sofort richtig zu deuten. In 34 von 91 Fällen konnte Verf. Tetaniesymptome beobachten. (Diese Krankheitsbilder, von denen Ref. während der Kriegszeit mehrere zu beobachten Gelegenheit hatte, sind bisher in Bezug auf ihre Aetiologie und die Deutung der verschiedenen Symptome vollständig unklar. Wie wichtig die richtige Erkenntnis dieser unter der gewiss unzutreffenden Bezeichnung Skorbut laufenden Fälle wäre, erhellt aus zwei vom Referenten beobachteten Spitalsinfektionen. Der Ref.)

HANSZEL.

28) **Baumstark** (Bad Homburg). **Ueber einen bemerkenswerten Fall doppelseitiger Speicheldrüsenschwellung.** *Münchener med. Wochenschr. No. 26. S. 840. 1917.*

Die interessante Krankengeschichte zeigt das Auftreten der Speicheldrüsenschwellung als Folge einer wegen Myxödems vorgenommenen Schilddrüsenimplantation.

KOTZ.

29) **Henri-Emile-Jean Brugeille. Beitrag zum Studium des tuberkulösen Zungenabszesses. (Contribution à l'étude des abcès tuberculeux de la langue.)** *Diss. Bordeaux 1916. 49 Seiten.*

In einem ersten historischen Teil bespricht Verf. die Arbeiten von Maisonneuve aus dem Jahre 1844, in welcher dieser wohl die Möglichkeit solcher Abszesse zugesteht, trotzdem ihm noch kein Fall bekannt geworden sei, von Wagner (1862), welcher als erster tuberkulöse Ulzerationen in der Zunge histologisch nachwies, ferner von Fano (1868) und Clarke (1873). Péan beobachtete (1883) im Hopital Saint-Louis eine 35jährige Pat. mit einem „kalten" Abszess der Zunge, Gade berichtete (1884) von einem an allgemeiner Tuberkulose leidenden Pat., der disseminierte tuberkulöse Herde in der Zunge zeigte, die mikrosko-

pisch das Bild der Tuberkulose boten, ebenso publizierte Barth (1887) einen Fall von Bildung multipler miliarer Knötchenbildung in der Zunge ebenfalls bei einem schwer tuberkulös Erkrankten. Poncet wies in der chirurgischen Gesellschaft Lyon 1888 einen 26jährigen Mann vor mit einem haselnussgrossen derben, aber fluktuierenden Tumor der Zunge, über dem die Schleimhaut unverändert war und der sich im Laufe von 3 Jahren langsam und ohne Schmerzen gebildet hatte. Die Punktion ergab serös-eitrigen Inhalt. Die Submaxillardrüsen der dem Abszess benachbarten Kieferseite waren geschwollen, Poncet stellte die Diagnose auf tuberkulösen Abszess der Zunge ohne Ulzeration. Chauffard (1894) beschreibt 2 Fälle von Tuberkelbildung der Zunge, eine Dissertation von Withmann (1893) enthält weitere Fälle von Bildung kalter Abszesse in der Zunge, ebenso bezieht sich ein Teil der Dissertation Auguy (1893) auf die kalten Abszesse der Zunge.

Aetiologie: Obwohl die Tuberkulose der Zunge absolut keine seltene Affektion ist, so beobachtet man sehr selten eine Abszessbildung. Auf mehrere Hundert Fälle von Zungentuberkulose fand Verf. nur 11 Fälle von kaltem Abszess; die Ursache liegt wohl darin, dass das Muskelgewebe ganz im Gegensatz zum Knochen ausserordentlich selten tuberkulös erkrankt. Bevorzugt wird von dieser Affektion das mittlere Alter, starke Raucher scheinen prädisponiert zu sein. Selten handelt es sich um eine primäre Tuberkulose, unter den 11 Beobachtungen des Verf.'s litt nur ein Pat. nicht bereits an Tuberkulose anderer Organe. Die Bakterien scheinen auf dem Blutweg in das Gewebe zu gelangen, bei direkter Infektion lädierter Schleimhautstellen entsteht viel eher eine tuberkulöse Ulzeration.

Pathotogisch-anatomisch liegt eine genaue Beschreibung vor von Auché und Carrière; neben epitheloiden Riesenzellen wurden in der Abszesswandung auch Tuberkelbazillen nachgewiesen. Die Grösse der Abszesse schwankt zwischen einer Erbse und einer Nuss, meistens liegen sie gegen den Zungenrand zu und dorsal, bevorzugt wird die Grenze zwischen vorderem und mittlerem Drittel.

Die Symptome sind oft sehr gering, selten Schmerzen, bei Grösserwerden des Abszesses Verdrängungserscheinungen, stets ist Fluktuation nachweisbar, die kleinen Abszesse ausgenommen. Die Submaxillardrüsen der entsprechenden Seite häufig geschwollen, derb, indolent. Als Komplikationen seien genannt Fistelbildung und Entstehung eines Ulkus, sekundäre Infektion der Umgebung oder Allgemeininfektion, spontane Rückbildung tritt wohl nie ein, sondern stets Zunahme des Eiters und Durchbruch.

Differentialdiagnostisch wichtig ist der Nachweis von Tuberkulose andrer Organe, gegenüber syphilitischem Gumma kann die Diagnose oft nur ex juvantibus gestellt werden. Fibrome, Adenome, Sarkome zeigen eine harte Konsistenz, bei Karzinom ist die Beteiligung der Drüsen eine stärkere, auch ist im allgemeinen der Zustand des Kranken ein schlechterer, Aneurysmen zeigen oft Schwirren und Pulsieren. Recht schwer kann die Diagnose sein gegenüber den Lipomen, namentlich bei tiefgelegenen, hier hilft oft nur die Beobachtung des Wachstums, das bei diesen ein sehr langsames, bei den Abszessen ein viel rascheres ist. Oberflächlich gelegene Lipome scheinen oft gelblich durch die Schleimhaut durch, während letztere über dem Abszess fast immer ein ganz unverändertes Aussehen hat. Zysten der Blandin'schen Drüse liegen stets an der Unterseite der Zunge,

der tuberkulöse Zungenabszess bevorzugt, wie bereits gesagt, die Dorsalseite. Endlich stellt eine Punktion die Diagnose völlig sicher.

Prognostisch ist der kalte Abszess an und für sich nicht ungünstig zu beurteilen, sowohl Eröffnung, Entfernung des erkrankten Gewebes und primäre Naht, als auch konservative Behandlung mit Injektionen von Jodoformäther bringen rasch Heilung, aber es ist diese Affektion fast immer als Signum mali ominis aufzufassen, rascher körperlicher Verfall folgt häufig durch tuberkulöse Komplikationen seitens der primär erkrankten Organe.

Den zweiten Teil der Arbeit bilden zehn Krankengeschichten.

SCHLITTLER.

30) **Ivanoff Markoff Vassil. Beitrag zum Studium der kalten Abszesse der Zunge. (Contribution à l'étude des abcès froids de la langue.)** *Diss. Montpellier 1915.*

Nach einem kurzen historischen Ueberblick über die bis dahin in der Literatur veröffentlichten Fälle bespricht Verf. zuerst die Aetiologie und Pathogenese, wobei als wichtig hervorgehoben wird, dass genannte Affektion namentlich bei Erwachsenen sich findet, selten bei Kindern, im Gegensatz zu den ulzerösen tuberkulösen Erkrankungen der Zunge. Fast bei allen Fällen von kaltem Abszess der Zunge handelt es sich um eine sekundäre tuberkulöse metastatische Affektion nach primärer Erkrankung der Lungen, des Kehlkopfes, des Knochensystems usw., jedoch glaubt Verf. dem Trauma als auslösendem Moment eine bedeutende Rolle zugestehen zu müssen (Epithelläsion und Kontaktinfektion mit Tuberkelbazillen; Kontusion und Infektion auf dem Blutwege; chron. Trauma, Irritation infolge Rauchens usw.). Anatomisch lassen sich 3 Stadien unterscheiden: 1. die tuberkulöse Infiltration oder das Tuberkulom, 2. der erweichte tuberkulöse Herd oder der kalte Abszess und 3. der eröffnete Herd mit Ulzeration und Fistelbildung. Dementsprechend sind auch die Symptome sehr verschieden, das Tuberkulom macht sozusagen keine subjektiven Erscheinungen, objektiv lässt es sich kaum vom Fibrom, dem syphilitischen Gumma oder einem malignen Tumor unterscheiden. Auch im 2. Stadium sind die subjektiven Erscheinungen meist sehr gering, ausgenommen die wenigen Fälle, da der Abszess sehr gross ist, hingegen ist als objektives Symptom für die Differentialdiagnose wichtig die Fluktuation. Für das 3. Stadium ist charakteristisch der graugelbliche, serös-krümelige Eiter, die Induration, welche sich oft noch als Rest des Tuberkuloms findet, ferner die geringe Tendenz zu spontaner Heilung. Daneben kommt es im Ulzerationsstadium oft zu sekundären Drüsenschwellungen, heftigen Schmerzen und infolgedessen zu einem raschen körperlichen Verfall, zumal die primäre Tuberkulose (Lungen-Knochenaffektion) rasche Fortschritte macht. Vom zerfallenden syphilitischen Gumma unterscheidet sich der tuberkulöse Abszess durch seinen protrahierten Verlauf und die Antezedentien, auch hat die Punktionsflüssigkeit beim syphilitischen Abszess mehr serösen Charakter, bei Aktinomykose findet man die typischen gelben Körner. Schwierig kann es sein, das Endstadium vom syphilitischen Geschwür zu unterscheiden, günstige Beeinflussung durch Quecksilber spricht für Lues, Wassermann bringt Sicherheit. Zur Behandlung eignet sich am

besten die Aspiration mit nachfolgender Injektion von Jodoform oder Kreosot aufgelöst in Aether, Glyzerin oder Oel, aber auch Spaltung und Kurettage oder Exstirpation „en bloc" und primäre Naht zeigen gute Erfolge. Folgt die ausführliche Beschreibung eines in der otorhinolaryngologischen Klinik beobachteten Falles.

SCHLITTLER.

31) **Ch. Barbezat. Ueber das gutartige Epithelioma spino- et basocellulare des harten Gaumens.** Aus dem pathol.-anat. Institut Basel. *Centralbl. f. allg. Path. u. pathol. Anat. Bd. 28. S. 233. 1917.*

Kugeliger, 2 cm im Durchschnitt messender Tumor vom harten Gaumen eines 46jährigen Mannes. Klinische Angaben fehlen. Sehr eingehende histologische Beschreibung mit 2 Abbildungen. Verf. hat einen gleichen Tumor in der Literatur bisher nicht gefunden. Er glaubt ein gutartiges Epitheliom annehmen zu dürfen, das wahrscheinlich aus kongenital versprengten Epithelien der Mundschleimhaut entstanden ist, wobei aber sowohl Basalzellen als auch Riffzellen an der Versprengung mitbeteiligt waren.

DREYFUSS.

32) **Carl Schilling. Ein Fall von doppelseitiger Follikularzyste der Mandibula.** *Diss. Kiel 1914.*

In den Zysten fand sich je ein Molarzahn. Operation von aussen.

DREYFUSS.

33) **Neumarkt** (Tarnow). **Retrotonsillarabszess.** *Wiener med. Wochenschr. No. 14. 1917.*

Vorstellung eines Soldaten, bei welchem im Anschluss an eine Spontanperforation eines retrotonsillaren Abszesses eine grössere Blutung eintrat.

HANSZEL.

34) **Charles Bennett. Appendicitis als Folge von akuter Pharyngitis. (Appendicitis consequent on acute pharyngitis.)** *Brit. med. journ. 17. März 1917.*

Als Stütze für seine Ansicht, dass die Appendizitis in seinem Fall mit der akuten Halsentzündung zusammenhänge, führt Verf. den histologischen Befund des operativ entfernten Wurmfortsatzes an.

FINDER.

d) Diphtherie und Croup.

35) **René Benard. Die Diphtheriebazillenträger; ihre Behandlung mittels Insufflationen von gepulvertem Serum. (Les porteurs de bacilles diphthériques; leur traitement par les insufflations de poudre de sérum antimicrobien.)** *La Presse médicale. 17. Mai 1917.*

Verf. hebt hervor, wie lange Diphtheriebazillen in den oberen Luftwegen bleiben können; so hat er einen Fall beobachtet, bei dem trotz täglicher Spülungen und Gurgelungen mit desinfizierenden Lösungen die Bazillen sich 7 Monate lang behaupteten. Verf. teilt dann die Resultate mit, die er mittels der vom Institut Pasteur empfohlenen Substanzen von gepulvertem Antidiphtherieserum erzielt hat. Die Einblasungen werden dreimal täglich in beide Nasenlöcher ge-

macht. Bei Personen mit grossen und zerklüfteten Mandeln wird noch eine Einblasung in den Rachen gemacht. Die Formel für das Pulver ist:

Serum antidiphth. porphyr. 10,0
Novarsenobenzol 0,9
Benzoes pulv. 1,0
Bismut carbon. 100,0.

Diejenigen Diphtheriefälle, die nach erfolgter Seruminjektion sofort mit den Insufflationen behandelt wurden, wurden nachher nicht zu Bazillenträgern. Diejenigen, die als Bazillenträger nach Diphtherie in Behandlung kamen, wurden durch die Insufflationen sofort von den Bazillen befreit; dasselbe gilt von den gesunden Bazillenträgern.

Während einer in Nevers aufgetretenen sehr heftigen, besonders unter den Schulkindern verbreiteten Diphtherieepidemie hat Verf. alle Kinder, bei denen die Untersuchung ergab, dass sie Bazillenträger waren, in einer besonderen Schule vereinigt und dort dreimal täglich mit Insufflationen behandelt. Am 15. November wurde die Schule mit 22 Kindern eröffnet und schon am 1. Dezember konnte sie geschlossen werden, da wiederholte Untersuchungen ergeben hatten, dass kein Bazillenträger mehr unter den Kindern war.

FINDER.

36) **Glaser** (Augsburg). **Diphtheriebazillen als Meningitiserreger.** *Münchener med. Wochenschr. No. 26. S. 856. 1917. Feldärztl. Beil.*

Mitteilung eines Falles von schwerer Hirnhautentzündung. Im Lumbalpunktat wurden wiederholt Diphtheriebazillen einwandfrei festgestellt. Keine Rachenerscheinungen. Dagegen im Nasen- und Mandelabstrich kulturell ebenfalls Diphtheriebazillen. Heilung.

KOTZ.

37) **Fingova** und **Delbanco** (z. Z. Sofia). **Anal-, Vulva- und Nasendiphtherie als Komplikation des Typhus abdominalis.** *Derm. Wochenschr. No. 38. 1916.*

In den beiden beschriebenen Fällen handelte es sich um Bauchtyphuserkrankung, durch bakteriologisch bewiesene Nasendiphtherie kompliziert, welche letztere bei dem 6jährigen Jungen auf die Nase beschränkt blieb, dagegen bei dem 8jährigen Schwesterchen auch auf die Vulva übertragen wurde. Wahrscheinlich ist die Ansteckung vom Mädchen auf das Brüderchen übergegangen, nach dem Verlauf der Erkrankung zu urteilen.

SEIFERT.

e I) Kehlkopf und Luftröhre.

38) **Hanns Schuberth. Ueber den Entstehungsmechanismus der linksseitigen Rekurrensparese bei Mitralstenose.** *Diss. Strassburg 1917.*

Die Kasuistik obiger Komplikationen ist noch eine recht kleine, daher sind auch die Ansichten über den Entstehungsmechanismus noch ziemlich divergent. Der vorliegende Fall eines 30jährigen Tagelöhners, der mit 24 Jahren vermutlich nach Influenza die ersten Zeichen einer Mitralstenose aufwies, ist klinisch und zum Schluss anatomisch gut beobachtet.

Die linksseitige, plötzlich einsetzende Rekurrenslähmung bestand drei Jahre lang. Die Sektion ergab den linken Musc. cricoaryt. post. ganz blass und sehr dünn, während der rechte gewöhnliche Beschaffenheit besass. Die Präparation des N. vagus zeigt rechts normales Verhalten, links zeigt sich der N. laryng. recurrens zwischen Aorta und Art. pulmonalis und dem obersten Teil des Atriums abgeflacht und komprimiert. Er erscheint dabei gegenüber dem rechten leicht grau und abgeplattet.

Der Fall war bereits intra vitam am 31. Mai 1913 im unterelsässischen Aerzteverein durch Veil klinisch vorgestellt und richtig diagnostiziert worden.

Bezüglich der Entstehungsweise zeigt der Fall, dass Dorendorf nicht Recht hat, wenn er allgemein die Rekurrensparese bei Mitralstenose nur bei gleichzeitiger Mediastinoperikarditis für möglich hält. Auch bei Offenbleiben des Ductus Botalli und Mitralstenose, ferner einfach durch die Kompression des Nerven zwischen dem überfüllten linken Vorhof, der Arteria pulmonalis und der Aorta kann diese Lähmung zustande kommen.

DREYFUSS.

39) **Ludwig Brehm. Beiträge zur Lehre von den zentralen Lähmungen des Kehlkopfes unter besonderer Berücksichtigung der amyotrophischen Lateralsklerose.** *Diss. Würzburg 1915.*

Unvollständiger literarischer Ueberblick ohne neue Kasuistik.

DREYFUSS.

40) **Isaak Kohn. Beitrag zum Studium der Larynxchondrome. (Contribution à l'étude des chondromes du larynx.)** *Diss. Paris 1914.*

Kasuistik über 42 bis jetzt beobachtete Larynxchondrome und ausführlicher Bericht über einen selbst beobachteten Fall, welcher wegen Erstickungsgefahr tracheotomiert werden musste und später durch Laryngotomie und Exstirpation geheilt wurde.

Die Aetiologie der Larynxchondrome ist noch unklar, zahlenmässig bevorzugen sie das männliche Geschlecht und das fünfte bis sechste Jahrzehnt. Die Ansicht von Bertoye, dass die Tumorbildung mit der Ossifikation der Larynxknorpel zusammenhängt, hat vieles für sich. Im allgemeinen sind sie benigner Natur, sie rezidivieren nicht, geben keine Metastasen, haben ein langsames Wachstum und werden nur bedrohlich durch ihren Sitz. Von Fränkel, Mackenzie, Pöplitz, Ehrendorfer u. a. sind aber auch solche malignen Charakters beschrieben worden (Chondrosarkome?). Symptomatisch unterscheiden sich natürlich die Chondrome wenig von anderen Kehlkopftumoren: Stimmstörungen und Atembehinderung führen die Kranken meistens zum Arzt, daneben besteht oft Husten — pertussisähnlich —, Dysphagie. Objektiv ist bemerkenswert das glatte Aussehen des Tumors, seine Adhärenz auf der Unterlage, überzogen von der oft verdünnten, blassen, meist unveränderten, selten ulzerierten Schleimhaut. Beim Berühren mit der Sonde fällt auf seine harte Konsistenz. Die Behandlung ist eine ausschliesslich chirurgische, Exstirpation von oben oder durch Laryngotomie, partielle oder totale Laryngektomie.

SCHLITTLER.

41) **Sachse** (Königsberg). **Die Unterbrechung der Schwangerschaft bei Tuberkulose der Lungen und des Larynx.** *Med. Klinik. No. 28—30. 1917.*

In der Königsberger Universitäts-Frauenklinik wurde wegen Larynxtuberkulose sechsmal die Schwangerschaft bis zum siebenten Monat unterbrochen, zweimal mit gleichzeitiger Sterilisation. Die übrigen Fälle befanden sich im 5. bis 7. Monat der Gravidität, bei allen trat trotz Fehlgeburtseinleitung oder Sterilisation im Früh- oder Spätwochenbett der Tod ein.

Im Schlusssatze wird gefordert, dass bei jeder Form der Larynxtuberkulose im Beginne der Schwangerschaft die künstliche Unterbrechung erfolgen solle.

SEIFERT.

42) **von Eicken** (Giessen). **Ueber vier Fremdkörper der tieferen Luftwege.** *Zeitschrift f. Ohrenheilk. Bd. 75. S. 39.*

Der ausführliche Bericht bietet wegen der grossen Schwierigkeiten, die sich der bronchoskopischen Entfernung entgegensetzen, Interesse. Es handelt sich in 2 Fällen um eine Papierklammer, dann um ein Kleiderhäkchen und um eine Fischgräte.

KOTZ.

43) **Kofler** (Wien). **Trachealstenose.** *Wiener klin. Wochenschr. No. 24. S. 760. 1917.*

Gelegentlich der Aussprache über subphrenische Oesophagogastrostomie berichtet Kofler, dass in einem dieser operierten Fälle die Oesophagusdilatation so bedeutend war, dass im Füllungszustande die Hinterwand der Trachea bis auf einen schmalen Spalt an die Vorderwand reichte und demgemäss Atembeschwerden verursachte.

HANSZEL.

e II) Stimme und Sprache.

44) **Otto Seifert. Ueber funktionelle und organische Stimm- und Sprachstörungen bei Soldaten. I. Mitteilung.** *Münchener med. Wochenschr. No. 26. S. 851. Feldärztl. Beil. 1917.*

13 Fälle im Feld erworbener Aphonia bzw. Dysphonia spastica nach Schreck, Verschüttung, Hitzschlag, Kieferschuss, Infektionskrankheit. Keine Heilung! Weshalb S. die Prognose für infaust hält. Besser ist sie bei den Fällen, die in der Heimat entstehen. Von 26 solchen waren 13 angeblich Erkältungsfolgen. Behandlung: Rhinovalin, Menthol, H_2O_2.

NADOLECZNY.

45) **Liébault** und **Coissard. Die Aphonischen während des Krieges. (Les aphones pendant la guerre.)** *Revue de laryngol., d'otol. et de rhinol. No. 3 u. 4. 1917.*

Verff. legen bei der Therapie der funktionellen Aphonie das Hauptgewicht auf die Atemübungen; es besteht ein konstantes Verhältnis zwischen Aphonie und Atmung. Für jeden Pat. wird nach seinem Gewicht, Grösse und Thoraxumfang berechnet, welches seine Atemkapazität sein müsste und mittels des Spirometers

festgestellt, wie gross sie in Wirklichkeit ist. Die Atemübungen haben den Zweck, die Funktion der Muskeln zu verbessern und das Maximum der für eine gute Ventilation notwendigen Amplitude des Brustkorbs zu erzielen. Verff. geben ausführlich an, wie sie diesen Zweck in praxi zu erreichen suchen, und führen zur Illustration eine Reihe von Krankengeschichten an. FINDER.

46) **L. Réthi** (Wien). **Untersuchungen über den Einfluss der Nasenhöhlen auf die Resonanz.** *Wiener med. Wochenschr. No. 40. S. 1524ff. 1916.*

Im Anschluss an seine früheren diesbezüglichen Untersuchungen und Resultate, nach denen die Luft in den Nasenhöhlen nicht auf dem Wege durch den Gaumen, sondern durch Knochen, Knorpel und Weichteile hindurch in Schwingung versetzt wird, experimentierte Verf. diesmal bei enger bzw. weiter Nase rücksichtlich auf nasalierte bzw. nicht nasal gesungene Vokale. Demnach wird durch weite Nasenhöhlen nicht nur die Klangfarbe, der Stimmumfang, sondern auch die Resonanz günstig beeinflusst. Ein „Zuviel" an Geräumigkeit der Nase ist jedoch schädlich, aus diesem Grunde soll von den Muscheln niemals zu viel weggenommen werden. HANSZEL.

47) **L. Réthi** (Wien). **Bedeutung des Zwerchfells für Sprache und Gesang.** *Wiener med. Wochenschr. No. 33. S. 1256ff. 1916.*

Besprechung der Beziehungen des Zwerchfells zur Atmung und zur Phonation bei normalem und nicht normalem Verhalten.

Als praktische Warnung an die Sänger und Redner empfiehlt der Autor, dass diese beim Singen bzw. Sprechen möglichst nicht auf ihre Atembewegungen achten sollen, indem hierdurch der automatische Ablauf dieser vielfach koordinierten Bewegungen durch die darauf gerichtete Aufmerksamkeit ganz gewiss gestört wird. HANSZEL.

48) **E. Fröschels** (Wien). **Ueber die funktionelle Pathologie des Zwerchfells.** *Wiener med. Wochenschr. No. 33. S. 1260ff. 1916.*

In die Gruppe der funktionellen Stimmstörungen gehört die Phonasthenie und die persistierende Fistelstimme, welche Krankheitsgruppen sowie das Stottern hier in Betracht kommen. Bei Besprechung der therapeutischen Atemtechnik werden Regeln für eine Singatemtechnik einiger Autoren zitiert, woraus erhellt, dass die Zahl der Regeln mit der der Autoren ziemlich gleich hoch ist. Der Autor glaubt mit Rücksicht auf den Gesangs- und künstlichen Sprechunterricht, dass nur eine streng individuelle Beobachtung und Behandlung bzw. Schulung jedes einzelnen Falles unter Berücksichtigung der verschiedenen Sinnestypen sowohl theoretisch als auch praktisch zu Erfolgen führen kann. HANSZEL.

49) **Steinhardt** (Nürnberg). **Zur Prophylaxe des Stotterns.** *Der Kinderarzt. No. 7. 1917.*

In einem gewissen Zeitpunkt der kindlichen Entwicklung, im vierten bis sechsten Lebensjahre, fängt ein sonst normales Kind plötzlich an, schlecht zu

sprechen und da hat nun die richtige Prophylaye einzusetzen; es sind die Eltern darauf hinzuweisen, dass die Aufmerksamkeit des Kindes nicht auf das schlechte Sprechen hin-, sondern abgelenkt werden muss. Tadeln, Korrigieren, Strafandrohungen usw. verursachen dem Kinde Angst vor dem Sprechen, machen es nervös, gereizt und daraus entwickelt sich dann allmählich die schwere Sprachstörung des Stotterns.

SEIFERT.

f) Schilddrüse.

50) **J. M. Anders** (Philadelphia, Pa). **Die medikamentöse Behandlung der Strumen. (Considerations in the medical treatment of goitre.)** *New York med. journ. 21. Oktober 1916.*

Es gibt eine Form der Krankheit, die man nach Sajous den hypothyreoidealen Typ nennt (geringe Druckempfindlichkeit, leichtes Fieber, niedriger Puls, 64—40, Schweisse usw.), bei dem Natr. jod. oder Thyroidextrakt indiziert sind, ferner Massage mit Hydrarg. biniodat. usw. Bei der zweiten toxischen Form (Exophthalmus, beschleunigter Puls, Tremor usw.) ist die Hauptsache die Entfernung jeder peripheren Reizung. Man achte auf Rheumatismus, Lues, Magendarmaffektionen. A. empfiehlt noch das neutrale Chinin. hydrobrom. und das Antithyreoidin (Moebius).

FREUDENTHAL.

51) **H. Wertheimer** (im Felde). **Hyperthyreoidismus nach Schussverletzung der Schilddrüse.** *Wiener med. Wochenschr. No. 16. 1917.*

Eine isolierte Schussverletzung der Schilddrüse hat bei einem deutlich lymphatischen Soldaten alle Symptome des Hyperthyreoidismus zur Ausbildung gebracht und zwar schon in allerkürzester Zeit nach der Verletzung.

HANSZEL.

52) **Riedel** (Jena). **Störungen und Gefahren durch Kropfzysten.** *Arch. f. klin. Chir. Bd. 105.*

Bericht über die reichen Erfahrungen des Autors. Unter 1075 Kropfkranken hatten 148 grössere Zysten.

DREYFUSS.

g) Oesophagus.

53) **Martin Glässer. Ueber die Entfernung eines Fremdkörpers aus dem unteren Teile des Oesophagus.** *Diss. Leipzig 1915.*

29 Jahre alte Frau hat ein Gebiss verschluckt. Extraktion mittels Knopffängers in Narkose misslingt. Deshalb sofort am gleichen Tage Gastrostomie und Extraktion durch Eingehen mittels Finger von der Kardia aus (Trendelenburg). Glatter Heilverlauf.

DREYFUSS.

54) **Alexis Polkanoff. Scheinbare Stenosen der Speiseröhre bei Magenkarzinom.** *Diss. Würzburg (ohne Datum).*

Ein Fall von Pyloruskarzinom mit Kardiospasmus. Berücksichtigung der einschlägigen Literatur.

DREYFUSS.



II. Kritiken und Gesellschaftsberichte.

Laryngologische Gesellschaft zu Berlin.

Sitzung vom 23. Februar 1917.

Davidsohn stellt einen Patienten mit Kehlkopfschuss vor. Bei der Aufnahme bestand bleistiftdicke Schwellung der linken aryepiglottischen und pharyngoepiglottischen Falte sowie der dazwischen liegenden Region. Zunächst lag nichts vor, was für Annahme eines zirkumskripten Abszesses sprach. Allmählich trat Schwellung des linken Taschenbandes mit Oedem auf. Einige Tage darauf klagte Pat. über Eitergeschmack beim Husten und man sah an der Grenze des Taschenbandes nach der Epiglottis zu Eiter herauskommen. Es kam zur Schwellung des linken Aryknorpels, ebenso der ganzen Epiglottis und auch hier entleerte sich Eiter. Pat. wurde nach der Killian'schen Klinik verlegt; es besteht jetzt eine Schwellung rechts aussen neben dem Larynx, ebenso ist eine Schwellung rechts neben der Epiglottis vorhanden. D. nimmt an, dass es sich um eine Perichondritis des Schildknorpels handelt.

Killian: Die ganze vordere Wand ist gegen das Innere des Larynx vorgeschoben, der Larynx ist von vorne her verengt. Da die Verdrängung auf beiden Seiten gleich ist, so ist anzunehmen, dass die beiden Innenseiten der Schildknorpelplatten von der Perichondritis ergriffen sind und jetzt ist die Perichondritis auch auf die äussere Seite der Schildknorpelplatten übergegangen. Nach den Erfahrungen von K. erkrankten an Perichondritis verhältnismässig häufig die Fälle, bei denen der obere Kehlkopfraum verletzt war, der Larynxeingang, namentlich die Taschenbänder. K. rät, diese Fälle von aussen zu operieren. Er geht so vor, dass er in der Medianlinie einen Schnitt auf den Schildknorpel macht, das Perichondrium durchtrennt und subperichondrär alles herauslöffelt. Er empfiehlt, wenn der Herd nicht vollständig abgeschlossen ist, alles, auch das Gesunde herauszulöffeln; wenn man Teile des Schildknorpels zurücklässt, so riskiert man, dass die Infektion auf die zurückgebliebenen Teile übergeht und die Sache weiter fistelt. Die Wunde muss offen behandelt werden und von der Tiefe aus granulierend sich schliessen. Der Kehlkopf wird bald weiter, bleibt aber längere Zeit noch verengt. Wie die Röntgenbilder lehren, bildet sich im Laufe der Zeit vom Perichondrium aus Knochen; die Weite des Kehlkopfes nimmt zu und es kommen normale Verhältnisse zustande. Die Stimme bleibt zunächst gestört, weil die Stimmbänder sich verkürzen.

Löwenheim hat einen Fall von Perichondritis nach Influenza gesehen und durch Skarifikation, wobei sich etwas Eiter entleerte, Heilung erzielt; er fragt, ob man nicht in diesem Fall auch so hätte vorgehen sollen.

Killian: Man muss bei diesen Prozessen zwischen perichondritischen und submukösen Prozessen unterscheiden; die akuten Fälle mit submukösen Abszessen haben eine gute Prognose; wir können Kehldeckel, Larynxeingang, Zungengrund sehr günstig durch Heissluftbehandlung beeinflussen. Besteht aber richtige eitrige

Perichondritis, so kommt der Prozess durch Aufbruch nach innen oder aussen nicht zur Heilung; er fistelt fort. K. rät möglichst zur chirurgischen Behandlung dieser Fälle.

Finder fragt an, ob K. eine Kanüle einlegt.

Killian betrachtet es als einen besonders günstigen Umstand, dass man durch äussere Operation die Tracheotomie vermeiden kann. In dem einen Fall trat eine verhältnismässig kleine reaktive Schwellung ein, was K. darauf zurückführte, dass er etwas energisch mit Jodoformgaze tamponiert hatte. Nach Fortlassung der Tampons und nach Heissluftbehandlung kam er auf die Tracheotomie zurück.

Lautenschläger: Neue Erkenntnisse in der Ozaenafrage.

L. geht aus von der durch ihn empfohlenen operativen Behandlung der Ozaena (Verlegung der medialen Kieferhöhlenwand nach Eröffnung des Antrums und dadurch bedingte Verengerung der Nase). Was der Heilung günstig ist, darf schliesslich bis zu einem gewissen Grade auch für die Erklärung der Krankheitsursache verwertet werden. Unter den die Heilung begünstigenden Faktoren ist zuerst die Verengerung der Nasenhöhle durch Verlagerung der medialen Kieferhöhlenwand zu nennen; es wird dadurch die Feuchtigkeitsökonomie der Nasenschleimhaut geändert, die Verdunstung im Naseninnern war wesentlich verringert und zugleich die Schleimproduktion gesteigert. Der günstige Einfluss des positiven und negativen Luftdrucks bei der Ein- und Ausatmung auf die Schleimhautgefässe und die Schwellkörper der verengerten Nase hebt die Blutzirkulation und mit ihr die Ernährung der Schleimhäute im Naseninnern. L. behält prinzipiell die Tamponade der Kieferhöhle bei, da ohne diese besonders bei älteren Ozaenafällen das Resultat der Operation nicht befriedigte.

Was den Zusammenhang zwischen Ozaena und Nebenhöhlenerkrankungen anbelangt, so fand L. da, wo keine Nebenhöhleneiterung vorhanden war, in typischer Wiederkehr eine ausserordentliche Verdickung und Sklerosierung der fazialen Kieferhöhlenwand, besonders in dem nach der Apertura pyriformis gelegenen medialen Abschnitt, eigentümlichen süss-faden Geruch des Knochens, Sklerosierung des knöchernen Teils der lateralen Nasenwand, der Siebbeinzellen, sowie der vorderen Wand der Keilbeinhöhle. Die Höhlen selbst sind verkleinert. Als Ursache der peripheren Ossifikation ist eine Schleimhauterkrankung im Naseninnern anzunehmen, die somit als primäre Ursache des Ozaenaprozesses wieder zu ihrem Rechte kommt. Man braucht nicht einen spezifischen Erreger zu suchen. Untersuchungen an kindlichen Leichen zeigten vielmehr, dass nach infektiösen Katarrhen der oberen Luftwege (Pneumonie, Influenza, Masern) ausnahmslos ausgedehnte Eiterungen in Nase und Nebenhöhlen vorhanden waren.

L. hat oft bei Jugendlichen eine leichte Pharyngitis sicca mit Eiterbildung im Nasenrachenraum und ohne nennenswerte Atrophie der Nasenschleimhaut gefunden; dauert diese Rhinopharyngitis monatelang und ist keine Nebenhöhleneiterung als Ursache zu finden, so sind diese Pat. als Ozaenakandidaten zu betrachten. Durch den noch latenten Prozess der Sklerosierung werden im frühen

Kindesalter die Knochen des Gesichtsschädels in ihrer Entwicklung gestört. L. zieht eine Parallele zwischen den pathologischen Vorgängen bei der Ozaena mit Sklerosebildung und denselben Vorgängen bei Otitis media. Er grenzt dann gegen die echte Ozaena diejenigen pathologischen Zustände ab, welche zu ozaenaartigen Erkrankungen führen und zwar bilden erstens Nebenhöhleneiterungen die Grundlage zu solchen Erkrankungen, die sich aber von der Ozaena durch das Fehlen der sklerosierenden Prozesse und des spezifischen Fötors unterscheiden; ferner kann die Syphilis ein der genuinen Ozaena sehr ähnliches Krankheitsbild erzeugen.

Die Epithelmetaplasie ist nach L. nicht als Ursache für die Ozaena verantwortlich zu machen. Die Sklerosierung hält er für einen so konstanten Faktor bei der genuinen Ozaena, dass er dieselbe als sklerosierende Ozaena zu bezeichnen vorschlägt.

Die Therapie bezweckt die Schäden einer zu weiten Nase auszugleichen, die Entwicklung der Atrophie aufzuhalten und vorhandene Nebenhöhlenerkrankungen zu beseitigen. L. glaubt, dass durch die von ihm vorgeschlagene Operation diese Ziele erreicht werden dürften.

Killian bestätigt aus seinen Erfahrungen die Beobachtung Lautenschläger's betreffend die Sklerosierung der Kieferhöhlenwände bei Ozaena; es scheint, dass, wenn die Ozaena früh einsetzt, auch die Sklerosierung früh eintritt. Die Nebenhöhlen bekommen nicht ihre gewohnte Grösse. Ob die Sklerosierung der Wunde ein ursächliches Moment für den Ozaenaprozess abgibt oder eine Folgeerscheinung desselben darstellt, lässt sich noch nicht entscheiden. Ebenso lässt sich noch nichts Sicheres aussagen über die Häufigkeit und die Beziehungen von Nebenhöhleninfektionen nach Infektionskrankheiten zur Ozaena. Die Epithelisierung der Nasenschleimhaut hält K. für etwas Sekundäres beim Ozaenaprozess.

G. Ritter: Ueber Stirnhöhlenoperationen unter militärischen Gesichtspunkten.

R. ist der Ansicht, dass solche Leute, die schon lange an Nebenhöhlenerkrankungen leiden, dabei aber niemals Beschwerden gehabt haben, ferner solche, die eine Tätigkeit in freier Luft gewöhnt sind (z. B. Maurer, Erdarbeiter, Landleute usw.) unbedenklich für kriegsverwendungsfähig erklärt werden können, vorausgesetzt, dass keine Komplikationen vorliegen und der übrige körperliche Gesamtzustand gut ist. Dass die Leute keine Beschwerden von ihrem Leiden gehabt haben, wird man am besten daran erkennen, dass sie keine Spuren spezialärztlicher Behandlung in ihrer Nase aufweisen; wenigstens für die städtische Bevölkerung dürfte dies als Kriterium gelten können. Patienten, die zwar keine oder keine wesentlichen Beschwerden von ihren Nebenhöhleneiterungen gehabt haben, aber sonst nicht gewohnt sind, Witterungseinflüssen zu trotzen, würde R. für bedingt kriegsverwendungsfähig erklären, d. h. geeignet für solchen Dienst, in dem sie Witterungseinflüssen nicht in erheblichem Masse ausgesetzt sind. Was die übrigen Fälle betrifft, so muss man sich der Friedenserfahrungen erinnern, nach denen einerseits die Patienten oft durch geringe intranasale Eingriffe beschwerdefrei

werden, andererseits trotz anatomischer Heilung durch grosse radikale Eingriffe ihre Beschwerden oft behalten. In letzteren Fällen handelt es sich um Reizzustände im Trigeminus infolge neuritischer oder perineuritischer Prozesse; hier treten die Beschwerden besonders nach Aenderung der Lebensweise (Witterungseinflüsse) auf. Gerade diejenigen Patienten, die an den quälenden Trigeminusbeschwerden leiden, entschliessen sich am leichtesten zur Operation. Also wenn wir bei der Einstellung operierte Fälle zu Gesicht bekommen und hören, dass sie immer wieder an schmerzhaften Zuständen leiden, so ist das ohne weiteres entscheidend und selbst wenn sie nicht klagen, werden wir immer damit rechnen müssen, dass bei Veränderung der Lebensweise wieder Reizzustände eintreten. Also es wird gerade hinsichtlich der operierten Fälle Vorsicht in der Beurteilung nötig sein. Solche Störungen im Gebiet des Trigeminus treten durch Witterungseinflüsse sowohl bei Operierten wie bei Nichtoperierten auf, bei ersteren trotz scheinbarer Ausheilung der Krankheit; sie klagen über grosse Empfindlichkeit beim Helmtragen.

R. empfiehlt mit den Operationen recht sparsam zu sein. Wegen der Empfindlichkeit der Leute gegen Witterungseinflüsse, der Labilität des Trigeminus, wegen des Umstandes, dass die meisten von diesen Leuten ohne weiteres garnison- oder arbeitsverwendungsfähig sind, wenn sie nur unter richtige Dienstbedingungen gebracht werden, dass andrerseits die Beschwerden durch eine Operation niemals mit Sicherheit und dauernd beseitigt werden können, wenn die Patienten bald danach wieder unter ungünstige Lebensbedingungen kommen, mit Rücksicht darauf ist R. der Ansicht, dass man durch Operationen nur in vereinzelten Fällen eine uneingeschränkte Kriegsverwendungsfähigkeit erreichen könne. Er hält es also für zweckmässig, von Radikaloperationen im allgemeinen abzusehen und Leute, die über Beschwerden klagen, intranasal zu behandeln, bis die wesentlichen Beschwerden beseitigt sind, sie dann entsprechend ihrer Leistungsfähigkeit für g. v. oder a. v. in der Heimat anzusehen, namentlich unter Berücksichtigung ihrer sonstigen Berufstätigkeit. Ausnahmen möchte R. nur zulassen für die Radikaloperation der Kieferhöhle und zwar empfiehlt er die Denker'sche Operation. Wenn man Stirnhöhlen operieren will, so empfiehlt R. unter dem Gesichtspunkt der Kriegsverwendungsfähigkeit folgendermassen vorzugehen: Grosse Stirnhöhlen, die hoch hinaufreichen, soll man in Ruhe lassen, wenn keine absolute Indikation vorliegt. Denn operiert man sie mit Erhaltung der vorderen Wand, so brauchen sie lange Zeit zur Heilung. Nimmt man die vordere Wand fort, so ist selbstverständlich das Tragen einer Kopfbedeckung erst recht erschwert. Als zur Operation geeignet sollten deswegen vorwiegend nur solche Fälle erachtet werden, die unterhalb der Belastung durch die Kopfbedeckung liegen, d. h. nur Stirnhöhlen, die zwischen Helmrandsitzstelle und Augenbraue liegen, also nur die kleinen mittleren Stirnhöhlen. In diesen Fällen empfiehlt R. nach Kuhnt zu operieren, wobei man kein schlechteres kosmetisches Resultat bekommt als bei der Killian'schen Operation, sobald man nur oberhalb des Supraorbitalrandes eine Spur von Knochenstück stehen lässt. (Demonstration eines Falles.) Wenn man offen nachbehandelt, hat man die Sicherheit, dass die Höhle verödet ist. Die

Fälle mit Mitbeteiligung des Siebbeins, wo man die Orbita eröffnen muss, empfiehlt R. mit Erhaltung der vorderen Wand von unten her nach seiner Methode zu operieren.

Diejenigen Nasenprozesse, die mit Borkenbildung verlaufen, syphilitische Ozaena, eigentliche Ozaena oder Folgezustände nach Nebenhöhlenerkrankungen erachtet R. höchstens für arbeitsverwendungsfähig in ihrem Beruf in der Heimat.

Gutzmann.

III. Briefkasten.

Personalnachricht.

Uns geht die Nachricht von dem Ableben unseres Spezialkollegen Ziem in Danzig zu. Wir werden in der nächsten Nummer seine Verdienste um unser Fach eingehend würdigen.

F.

Für die Redaktion verantwortlich Prof. Dr. G. Finder, Charlottenburg, Augsburger Str. 38.
Druck von L. Schumacher, Berlin N. 4.

Internationales Centralblatt

für

Laryngologie, Rhinologie

und verwandte Wissenschaften.

Jahrgang XXXIII. Berlin, Oktober. 1917. No. 10.

I. Referate.

a) Allgemeines, obere Luftwege.

1) **Kasuistische Beiträge. Rapport fran Königl. Serafimerlazarett für das Jahr 1916.**

1. Fall von Cancer laryngis. 56jähriger Mann. Grosse Krebsgeschwulst auch die Umgebung des Larynx infiltrierend. Radikaloperation nach Gluck mit Einlegung von Radium in die Operationshöhle, was die Kräfte des Pat. nicht vertragen konnten. Exitus.

2. Fall von Cancer oesophagi. 61jähriger Mann. Seit mehreren Monaten vermehrte Schwierigkeiten beim Schlucken, während des letzten Winters sondiert. Seit 26. April vollständige Stenose. Gastrostomie. Trotzdem Verschlimmerung und Tod am 13. Mai.

3. Fall von Corpus alienum oesophagi. 3jähriges Mädchen. Am 3. März aufgenommen. Vor 4 Tagen hatte die Pat. eine Münze verschluckt, die in der Nähe der Cart. cricoidea stecken geblieben war. Nach vergeblichen Versuchen, sie durch den Mund und Hals zu entfernen Oesophagotomie; die Münze war fest im vorderen Teil der Speiseröhre eingeklemmt. Unter fortschreitender Sepsis und Atemnot, die Tracheotomie nötig machte, starb die Pat. am 4. März.

4. Fall von Struma. Morbus Basedowii. 34jährige Frau, am 3. Juli aufgenommen. Sehr schwere allgemeine Symptome; sehr mager, schlechtes Herz, unruhig. Hemistrumektomie ohne Komplikationen. Vermehrte Schwächlichkeit mit Unruhe des Herzens. Exitus am 13. Juli.

5. Fall von Morbus Basedowii. 39jährige Frau, am 8. August aufgenommen. 4 Tage später Resektion des L. soleus und des Isthmus; an demselben Tage Tod. Das Herz sehr schlecht. Thymus vergrössert, 54 kg schwer.

E. STANGENBERG.

2) **Sgalitzer** (Wien). **Ein Fall von Fraktur und Luxation der oberen Halswirbelsäule.** *Wiener med. Wochenschr. No. 9. 1917.*

Verschüttung durch eine Lawine, nach 3 Stunden ausgegraben. Luxation des 2. Halswirbels nach vorn fast um die ganze Tiefe des Halswirbelkörpers mit



Fraktur der Halswirbelbogen, so dass das Rückenmark ausweichen konnte und nicht lädiert wurde. HANSZEL.

3) **Leopold Schindler** (Wien). **Die Fürsorgestelle für Lungenkranke an der Klinik Chiari in Wien.** *Wiener med. Wochenschr. No. 15. 1917.*

Diese Stationen haben den Zweck, einerseits für das Wohl der Kranken zu sorgen, andererseits seine Angehörigen vor Ansteckung zu schützen. Ausser einer rationellen therapeutischen Behandlung werden die Pat. beraten und ihnen alle Hilfsmittel der sozialen Fürsorge erschlossen. Gegebenenfalls werden dem Pat. auch Naturalien, Thermometer, Spuckflaschen und auch Geld als Wohnungszuschuss gewährt. Auch werden Betten verliehen. Bei Todesfällen wird für sofortige Desinfektion der Wohnung gesorgt. Gesunde Kinder kranker Eltern können in einem Kinderheim bzw. in einer Tageserholungsstätte untergebracht werden. Das bedeutende Material von Kehlkopftuberkulose gibt natürlich Gelegenheit, alle therapeutischen Massnahmeu zu üben und zu werten. Gute Erfolge sind von der endolaryngealen operativen Behandlung und auch von Alkoholinjektionen in den Nerv. lar. sup. zu verzeichnen, während die Injektionstherapie (Koch's Alttuberkulin) in keinem Falle mit Sicherheit die Veränderungen günstig beeinflusst hat, dagegen subjektive Besserung des Allgemeinbefindens in etwa der Hälfte aller Fälle angegeben wurde.

In dieser Fürsorgestelle des Hilfsvereins für Lungenkranke fungiert als Hauptarbeitskraft eine geistliche Schwester, die alle Vorbedingungen zu ihrem Beruf der Fürsorgeschwester vollauf erfüllt. HANSZEL.

4) **Hugon Charles. Tuberkulose und Ehe. (Tuberculose et mariage.)** *Diss. Paris 1914. 62 Seiten.*

Als Schlussfolgerungen der sehr lesenswerten Arbeit sind zu nennen: 1. Die direkte Uebertragung der Tuberkulose von der Mutter auf den Fötus ist jedenfalls selten und nicht als gewöhnlicher Infektionsmodus zu betrachten. 2. Die Heredoprädisposition ist keine spezifische, sondern die Erkrankung dieses oder jenes Organs in der Aszendenz bewirkt eine verminderte Resistenz speziell dieses Organs in der Deszendenz gegenüber Infektionen, seien sie nun tuberkulöser oder nicht tuberkulöser Natur. 3. Eine hereditäre Immunität gegenüber der tuberkulösen Infektion gibt es jedenfalls nicht. 4. Die weitaus grösste Zahl der Tuberkulosen entsteht infolge direkter Uebertragung, die sehr begünstigt wird durch die sub 2 angeführten hereditären Schädigungen. 5. Der Kampf gegen die Tuberkulose besteht also nicht allein in der Bekämpfung des Bazillus, sondern ebenso sehr darin, das Terrain für seine Entwicklung ungeeignet zu machen, was am besten durch geeignete Zuchtwahl geschieht, wobei Gewicht darauf zu legen ist, dass Organe, welche in der Aszendenz Schaden gelitten, bei der Deszendenz wieder in ein möglichst günstiges Gleichgewicht kommen. 6. Die progrediente Lungentuberkulose ist Grund für ein energisches Heiratsverbot sowohl für Mann wie Frau. Ersterer bildet eine stete Gefahr für seine Umgebung und hat einen unglückseligen Einfluss auf die Deszendenz, indem von den verhältnismässig vielen Kindern wenige am Leben bleiben

und von diesen wenigen noch viele degenerieren. Bei der Frau wird die Krankheit sicher durch Gravidität, Wochenbett und Laktation verschlimmert, wozu noch kommt, dass häufig Abort und Frühgeburt eintritt, ein grosser Teil der Kinder als Säuglinge oder im späteren Kindesalter an Meningitis zugrunde geht. 7. Findet gegen ärztlichen Rat Heirat statt, so ist es ärztliche Pflicht, wenigstens die Kinder aus dem für sie verderblichen Milieu zu entfernen, was bei gut situierten leicht, aber auch in den ärmeren Volksklassen Frankreichs dank den Bemühungen Grancher's möglich ist. (Das „oeuvre Grancher" sorgt für die Verpflanzung von Kindern aus Tuberkulosefamilien der Städte auf das Land, wo das Kind dann die Zeit vom 3. bis 15. Alterjahre zubringt, in von Aerzten speziell ausgesuchten Bauernfamilien untergebracht ist und dann die Ortsschule durchläuft. Die Erfolge sind sehr günstige.) 8. Geheilten Tuberkulösen soll der Ehekonsens erst gegeben werden, wenn sie 2—3 Jahre symptomlos geblieben sind und ihr allgemeiner Gesundheitszustand ein guter ist, jüngere Mädchen sind auf das gesundheitliche Risiko, welches sie laufen, aufmerksam zu machen. Ehen unter Tuberkulösen, selbst wenn sie geheilt sind, sind zu widerraten. 9. Haut-, Knochen- und Gelenktuberkulosen gegenüber ist ein so strenges Vorgehen weniger angebracht, zumal wenn die Affektionen aus der Kindheit datieren und seit Jahren ausgeheilt sind, jedoch ist z. B. abzuraten von einer Verbindung zwischen dem Angehörigen einer Familie, in der Rheumatismus und rheumatische Gelenkaffaktionen verbreitet sind, und einer Person, die an Knochen- oder Gelenktuberkulose gelitten hat.

SCHLITTLER.

5) **R. Geinitz** und **H. Unger-Laissle** (Schömberg, Oberamt Neuenburg). **Erfahrungen mit Aurokantan.** *Deutsche med. Wochenschr. No. 17. S. 526. 1917.*

Nach den Untersuchungen der Verfasser hat das Aurokantan weder auf die Tuberkulose des Kaninchens noch die des Menschen einen spezifischen Einfluss.

Auf die Schleimhauttuberkulose des Larynx scheint dagegen eine günstige Einwirkung zu bestehen. Diese Wirkung ist nach den Verfassern als die eines Kapillargiftes aufzufassen. Diese Eigenschaft des Mittels bedingt auch die in einigen Fällen nicht zu leugnende Schädigung der Nieren. Vorsichtigste Dosierung und Kontrolle sind daher geboten.

R. HOFFMANN.

6) **Muschter** (Hamburg). **Ueber die Verwendung der Ponndorf'schen Tuberkulinbehandlung in der Dermatologie.** *Derm. Zeitschr. Bd. 24. H. 8. S. 467.*

Der Fall 24 der nach Ponndorf mit Tuberkulin behandelten Fälle betraf einen 41 jährigen Mann mit Tuberculosis pulmonum, bei welchem eine Tuberkulose der Lippen- und Mundschleimhaut, teilweise Zerstörung des linken Gaumens konstatiert wurde. Ponndorf blieb andauernd negativ.

SEIFERT.

7) **V. Frühwald** (Wien). **Ueber zwei interessante Fälle von Schussverletzungen.** *Wiener med. Wochenschr. 51. Jahrg. No. 1. Beilage: Der Militärarzt.*

1. Fall. Steckschuss. Granatsplitter, 3,5 cm lang und breit, über dem linken Nasenbein eingedrungen, entlang dem Nasenboden in den Nasenrachenraum gekommen, wo er hinter der rechten Tonsille fest eingekeilt stecken blieb. Nach 5 Monaten Narbe an der Eintrittsstelle, Synechien in der Nase, Läsionen der

Endäste des II. Trigeminus. Operative Entfernung des radiographisch sicher gestellten Geschosses durch einen Schnitt über dem linken Sternokleidomastoideus mit Freilegung bzw. Unterbindung grosser Gefässe. Heilung.

2. Fall. Projektil durch das Stirnbein in den Schädel eingedrungen, wirkte sodann als Querschläger und blieb in der Gegend der Klavikula stecken, von wo es wegen Vagussymptomen und Drehbehinderung des Kopfes auf operativem Wege entfernt werden musste. Die Auffindung des sogar tastbaren Projektils machte immerhin manche Schwierigkeit. Auch dieser Pat. geheilt. HANSZEL.

b) Nase und Nasenrachenraum.

8) **Solger** (Neisse). **Behandlung der Folliculitis vestibuli nasi mit Acid. carbol. liquef.** *Derm. Wochenschr. No. 37. 1917.*

Man taucht ein Wattestäbchen in Acid. carbol. liquef. und presst es gegen die befallene Partie der Auskleidung des Vestibulum nasi an. Die schmerzhafte Spannung hört sofort auf. Unter Umständen kann die Prozedur nach 12 Stunden wiederholt werden. SEIFERT.

9) **Wichmann** (Hamburg). **Ulzeröse Schleimhauttuberkulose der Nase mit Uebergreifen der Ulzeration auf die Haut.** *Derm. Wochenschr. No. 38. 1917.*

Ein 28jähriger Arbeiter erkrankte vor einem halben Jahre an einem geschwürigen Prozess an der Nase, der zu grosser tuberkulöser Ulzeration der Nase als einziger Erscheinungsform der Hauttuberkulose geführt hatte. Exogene Infektion der Nasenschleimhaut. Die Immunität des klinisch gesunden Pat. scheint nicht bis zu einem Grade vorhanden gewesen zu sein, um der Entwicklung der Infektion wirksam Widerstand zu leisten. SEIFERT.

10) **Karl Hirsch. Die geschichtliche Entwicklung der operativen Rhinoplastik.** *Diss. Halle 1916.*

Nach einer historischen Einleitung von 50 Druckseiten beschreibt H. 2 Fälle von Schusszertrümmerung des Nasenrückens, die von Schmieden (Halle) durch Rhinoplastik gebessert bzw. geheilt wurden. Es wurden vom Rippenknorpelrand Stücke unter die Haut des Oberarms (Bizipitalfurche) frei verpflanzt und nach deren Einheilung nebst der darüberliegenden Haut auf den Nasendefekt verlegt und der Oberarm durch Stärkebindenverband ungefähr 12 Tage lang an die Operationsfläche fixiert. DREYFUSS.

11) **Kausch. Nasenplastik.** Berliner med. Ges., Sitzung v. 26. Juli 1916. *Berliner klin. Wochenschr. No. 46. S. 1254. 1916.*

2 Fälle: Im ersten Verlust der Nasenspitze samt den Flügeln durch schwere Verbrennung. Ersatz des Defekts durch einen Hautlappen aus dem linken Vorderarm mit Unterfütterung eines Periostknochenlappens aus dem Schienbein. Resultat bis jetzt zufriedenstellend.

Im zweiten Verlust des knorpligen und häutigen Septums durch Rhinosklerom. Ersatz desselben durch eine Zehe (Arch. f. klin. Chir. Bd. 74). Resultat kosmetisch und funktionell erfreulich. R. HOFFMANN.

12) **v. Zezschwitz. Nasenplastik.** Aerztl. Verein zu München, Sitzung v. 22. November 1916. *Berliner klin. Wochenschr. No. 8. S. 198. 1917.*

Die vollständig fehlende Nase wurde aus der Armmuskulatur (Extensor digit. communis), Ohrknorpel und Armhaut völlig und in gefälliger Form neu aufgepflanzt.

R. HOFFMANN.

13) **W. Bauer. Die Nasenscheidewandabszesse dentalen Ursprungs.** *Zeitschr. f. Mund- u. Kieferchir. u. Grenzgeb. Bd. 2. H. 3.*

Verf. teilt aus der Literatur 9 Fälle von Septumabszess dentalen Ursprungs mit, denen er zwei weitere selbstbeobachtete hinzufügt. In dem ersten Fall war der Nasenscheidewandabszess durch akuten Nachschub bei chronischer Periodontitis der linken oberen Schneidezähne entstanden, im zweiten war ein Granulom des mittleren oberen linken Schneidezahns mit Gaumenabszess vorhanden. Verf. nimmt als Weg für die Infektion in seinen Fällen den Canalis nasopalatinus an. Verf. hat in seinen Fällen die Wurzelspitzenresektion gemacht.

FINDER.

14) **Chenet Henri Marcel. Beitrag zum klinischen Studium der paradentalen Zysten. (Contribution à l'étude clinique des kystes paradentaires.)** *Diss. Paris 1914. 106 Seiten.*

Ausführliche Studie über die mannigfaltigen klinischen Erscheinungen, welche die Zysten nach ihrem Ausgangort machen: Tumorbildung — sei es an der Aussenseite oder Innenseite des Alveolarfortsatzes, am Dache des harten Gaumens, am Nasenboden oder in der Kieferhöhle —, Pergamentknittern und Fluktuation, Behinderung der Nasenatmung, Ausfluss von Zysteninhalt event. mit Infektion der Kieferhöhle und Vortäuschung einer Sinuitis, endlich Wachstum auf Kosten der Umgebung (Verdrängung benachbarter Zähne, Schiefstellung). Auf 100 Zysten im Oberkiefer kommen nach Sebileau nur 7 im Unterkiefer. Die Diagnose kann unter Umständen sehr schwierig sein, wertvoll ist die Radioskopie, eventuell auch die Punktion. Behandlung ausschliesslich chirurgisch, radikale Entfernung, peinliches Ausschälen der Zystenwand. Eventuelle Erhaltung des Zahnes, jedoch nur nach Wurzelspitzenresektion und Behandlung des Wurzelkanals.

SCHLITTLER.

15) **Chavasse André. Die Radioskopie der Kiefer und Zähne, ihre Technik und Indikation. (L'étude radiographique des maxillaires et des dents.)** *Diss. Paris 1914. 81 Seiten.*

Eine kurze historische Einleitung orientiert über die Entwicklung speziell dieses Teiles des Röntgenverfahrens, das seit den ersten, von König 1896 in Frankfurt gezeigten Aufnahmen einen hohen Grad von Vollkommenheit erreicht hat.

Je nach der Methode (Lage der Platte) kann man unterscheiden zwischen extra- und intrabukkalen Aufnahmen, wozu als dritter Modus noch kommt die Endoradiographie (Lichtquelle im Mund), welche aber jetzt fast völlig wieder aufgegeben ist. Jede der beiden ersteren Methoden zeigt gute Erfolge, die extrabukkale, namentlich seit man durch passende Stellung der Lichtquelle zum Objekt (Schrägaufnahmen) gelernt hat, die Superposition beider Kieferhälften zu vermeiden. Bei der intrabukkalen Methode geht Verf. auf verschiedene Verfahren

näher ein, je nach der Art und Weise, wie die Platte (Films) in Kontakt mit den Zähnen gebracht wird (Modus von Godon und Contremoulin, nach Darmerien, Dieck, Methode der horizontalen Projektion).

Indikationen: Angeborene Anomalien der Kieferbildung, traumatische Veränderungen, infektiöse Erkrankungen der Kiefer ohne Zusammenhang mit den Zähnen (Tuberkulose, Lues, Aktinomykose, Tumoren). Der Zahnarzt bedient sich des Röntgenverfahrens vorteilhaft bei Anomalien der Zahnbildung, bei entzündlichen Veränderungen, bei Tumorbildung an den Zähnen, auch in der operativen Stomatologie wird eine Röntgenaufnahme oft sehr wertvoll sein (abgebrochene Wurzelspitzen, Nervenkanalbehandlung, Brückenarbeiten, zu Kontrolle von Redressuren usw.).

SCHLITTLER.

16) **Gilles André. Ueber einen Fall von Osteitis des Os frontale nach Scharlach. (A propos d'un cas d'ostéite du frontal survenue au décours de la scarlatine.)** *Diss. Paris 1914.*

Verf. bespricht Vorkommen und Verlauf der postskarlatinösen Knochenerkrankungen (Ostitis und Periostitis, Osteomyelitis) und beschreibt ausführlich einen entsprechenden Fall bei einem 10jährigen Kinde, das in der 4. Krankheitswoche unter erneutem Temperaturanstieg und einer entzündlichen Schwellung der linken Supraorbitalgegend erkrankte. Im Abszesseiter Streptokokken, der Knochen ausgedehnt blossliegend, Heilung nach etwa 3 Monaten. Daneben führt Autor noch verschiedene aus der Literatur gesammelte Fälle von postskarlatinösen Erkrankungen des Os ischii, des Humerus, multipler Gelenke und auch der platten Schädelknochen an.

SCHLITTLER.

17) **Stenger. Ausgedehnte Osteomyelitis der platten Schädelknochen.** Verein f. wissenschaftl. Heilk. in Königsberg i. Pr., Sitzung v. 5. Febr. 1917. *Deutsche med. Wochenschr. No. 20. S. 637. 1917.*

Fall 1. Osteomyelitis des Stirnbeins, ausgegangen von einem Septumabszess, der durch einen Schlag mit einem Eisenring auf die Nase entstanden war.

Fall 2. Osteomyelitis des Stirn- und des Seitenwandbeins im Anschluss an eine chronische Stirnhöhleneiterung mit fistulösem Durchbruch in der Gegend der Incisura supraorbitalis.

Bei der operativen Behandlung ist nach St. vor allem darauf Wert zu legen, dass die erkrankten diploëtischen Venen exakt bis ins Gesunde freigelegt werden, ferner dass die Tabula interna sorgfältig revidiert wird, da auf dem Wege der Knochenemissarien die Eiterung nach innen fortschreitet und zur Ausbildung grösserer epiduraler Eiterungen führt, so dass die Tabula interna in grosser Ausdehnung, wie im Fall 1, entfernt werden muss.

R. HOFFMANN.

18) **Herbert Tilley. Akute Osteomyelitis des Stirnbeins; Operation; Heilung. (Acute osteomyelitis of the frontal bone; operation; recovery.)** *Brit. med. journ. 7. Juli 1917.*

Es handelt sich um eine 35jährige Pat., welche im Verlauf einer Influenza an einer akuten linksseitigen Stirnhöhleneiterung erkrankt war; das obere Augenlid

war intensiv gerötet und geschwollen, es bestand Chemosis des linken Auges und leichtes Oedem über der Gegend des Stirnbeins.

Operation: Es wurde die ganze Vorderwand der Stirnhöhle entfernt; sie war mit Eiter gefüllt. Die Schleimhaut war rot, ödematös und wurde nicht kurettiert, sondern nur mit kleinen Wattebäuschen abgetupft. Man sah jetzt, dass aus der Diploe da, wo sie an den Grenzen der Höhle freigelegt war, Eiterpunkte hervorquollen, so dass man zu dem Schluss gezwungen war, dass eine Osteomyelitis vorlag. Das Oedem der Frontoparietalregion hielt noch einige Tage lang an; 8 Tage nach der ersten Operation musste ein Orbitalabszess eröffnet werden, drei Wochen später ein linksseitiger Mammaabszess. Obwohl die Stirnhöhle und die subperiostale Abszesshöhle, die sich bis zur Haargrenze erstreckte, 2mal täglich mit Wasserstofflösung ausgespült wurde, blieb die Eiterabsonderung eine sehr profuse. Es wurde also — 6 Wochen nach dem ersten Eingriff — eine zweite Operation gemacht, wobei sich zeigte, dass das ganze linke Stirnbein in entzündetem und teilweise nekrotischem Zustand war. Lose Knochenteile wurden entfernt und an zwei Stellen wurde die adhärente und entzündete Dura mitentfernt nebst etwas Rindensubstanz des Gehirns. Soviel von dem infiltrierten und nekrotischen Knochen als angängig war, wurde entfernt. Ein gebogenes und vielfach perforiertes Drainrohr wurde um die Knochenränder gelegt und die Kopfschwarte durch Situationsnähte befestigt. Zuerst feuchte, dann trockene Verbände. Schnelle Heilung, so dass Pat. 14 Tage darauf nach Hause entlassen werden konnte. Die Untersuchung des Eiters hatte Staphylococcus aureus ergeben.

Der mitgeteilte Fall ist in der Praxis des Verf.'s der einzige, den er nach einer im Anschluss an Stirnhöhleneiterung entstandenen Osteomyelitis hat heilen sehen; er weist auf die auch von anderer Seite betonte Tatsache hin, dass ausgedehnte Operationen Heilung herbeiführen können, wenn die Osteomyelitis als Komplikation einer akuten Stirnhöhleneiterung auftritt, an der noch nicht operiert worden ist, während, wenn das Stirnbein nachträglich als Folge einer Operation infiziert wird, der Ausgang fast immer fatal ist. Verf. hat mehrere solcher tödlich verlaufenden Fälle gesehen, die sich an Operation wegen chronischen Empyems anschlossen. Gewöhnlich gibt sich eine Osteomyelitis zuerst zu erkennen durch ein nichtentzündliches Oedem der Weichteile, welche den Knochen bedecken; dies Zeichen ist besonders ominös, wenn eine ödematöse Zone in einiger Entfernung von der Sinuswunde auftritt. Wird solche Schwellung inzidiert, so entleert sich kein Eiter, jedoch heilt die Wunde nicht und es tritt bald Eiterung ein, während das Oedem weiter fortschreitet. Die einzige in Betracht kommende Behandlung ist weite Freilegung des Stirnbeins und Entfernung des erkrankten Knochens bis ins Gesunde.

Was die Ursachen der Komplikation betrifft, so sind deren zwei: Ist der Sinus eröffnet und die Diploe am Knochenrand freigelegt, so wird infektiöses Material in die Markräume dadurch gebracht, dass man die Höhlenwandungen mit einem kleinen scharfen Löffel kurettiert. Die erkrankte und eitrig infizierte Schleimhaut sollte nur sanft mit sterilen Wattebäuschen abgetupft werden. Zweitens sollen die Wundlippen der Weichteile weit offen gelassen werden und nur eine lockere Tamponade der Höhle vorgenommen werden. Verf. macht darauf aufmerksam, dass

auch die intranasale Operation vor Komplikation mit Osteomyelitis nicht schützt, wie ein im Journal of Laryngology, Juni 1917, mitgeteilter Fall beweist.

FINDER.

19) **A. Galtung** (Kristiania). **Rhinogene Optikusaffektionen. (Rhinogene opticus-affectioner.)** *Nordisk Tidskrift for oto-rhino-laryngologi. Bd. 2. No. 2/3.*

Verf. erinnert eingangs, dass es gerade 100 Jahre her ist, seit Beer 1817 die Aufmerksamkeit zum erstenmal auf die zwischen Nasen- und Augenleiden bestehenden nahen Beziehungen lenkte. Er geht ausführlich auf die anatomischen Untersuchungen Onodi's ein, bespricht die Bedeutung von van der Hoeve's peripapillärem Skotom für die Diagnose der rhinogenen Optikusaffektionen. Wenn keine bestimmte Ursache der retrobulbären Neuritis nachweisbar ist, soll, zumal wenn van der Hoeve's Symptom positiv ist, so schnell wie möglich das Urteil eines Nasenspezialisten eingeholt werden; andererseits sollte der Rhinologe bei allen Entzündungen der hinteren Nebenhöhlen eine Untersuchung der Sehschärfe und des Gesichtsfeldes seitens eines Augenarztes veranlassen. Besonders betont Verf., dass man sich über den Zustand der Nebenhöhlen erst äussern könne, wenn man dieselben öffnet. Sehnerven- und Nebenhöhlenaffektionen können auch unabhängig von einander gleichzeitig auftreten. So sah Verf. einen Fall von doppelseitiger Ethmoiditis und doppelseitiger retrobulbärer Neuritis, in dem durch Ethmoidalresektion keine Besserung des Sehvermögens erfolgte und sich später herausstellte, dass die Optikusaffektion den ersten Beginn einer multiplen Sklerose dargestellt hatte. In akuten Fällen, in denen Sehschärfe und Augenhintergrund normal sind, kann man sich auf konservative Massnahmen beschränken, die bezwecken, dem Schleim und Eiter Abfluss zu verschaffen; ist die Sehschärfe aber schon herabgesetzt, findet sich ein zentrales Skotom oder Veränderungen des Augenhintergrundes, so sollen die kranken Höhlen, ob die Krankheit akut oder chronisch ist, freigelegt werden. Jede Tamponade nach der Operation soll nach Ansicht des Verf.'s unterbleiben. Der Erfolg der Nasenbehandlung wird von dem Zustand des N. opticus abhängen.

Verf. führt zum Schluss einen in der Universitätsklinik für Hals-Nasen-Ohrenkranke in Kristiania beobachteten Fall an, der einen 45jährigen Mann betraf, dessen Sehschärfe nach 2—3 Tage dauerndem heftigem Kopfschmerz plötzlich erheblich herabgesetzt war. Er konnte feine Schrift nicht lesen und war rot-grünblind. Es bestand peripapilläres und ein zentral temporales Skotom; ausserdem beiderseits Gesichtsfeldbeschränkung nach unten. Eröffnung der hinteren Nebenhöhlen beiderseits zeigte dieselben mit zähem Mukopus gefüllt. Nach der Operation gingen die Augenerscheinungen sämtlich zurück, nur die Rot-grünblindheit blieb bestehen.

FINDER.

20) **Harry Königsfeld** (Freiburg i. Br.). **Bakteriologische Untersuchungen bei Ozaena.** *Deutsche med. Wochenschr. No. 8. S. 236. 1917.*

Die gemeinschaftlich mit Amersbach angestellten bakteriologischen, experimentellen und klinischen Untersuchungen sprachen nicht dafür, dass der Coccobacillus foetidus ozaenae eine spezifische Bedeutung für die Ozaena hat und als Erreger in Betracht kommt.

R. HOFFMANN.

21) **Amersbach** (Freiburg i. Br.). **Die ätiologische und therapeutische Bedeutung des Coccobacillus foetidus Ozaenae Perez.** *Deutsche med. Wochenschr. No. 9. S. 262. 1917.*

Bei der genuinen Ozaena des Menschen kann durch die von Hofer hergestellte polyvalente Vakzine des Coccobacillus foetidus ozaenae Perez mehr oder minder weitgehende Besserung erreicht werden. Das Gleiche lässt sich aber auch mit anderer Vakzine, speziell mit Friedländer-Vakzine erzielen, was gegen die spezifische Wirkung der Hofer'schen Vakzine spricht. Beim Kaninchen kann der Perez-Hofer-Bazillus unter Umständen einen eitrigen Katarrh der Nase mit Atrophie der vorderen Muschel erzeugen. Charakteristisch für diese Atrophie ist der primäre Schwund des knöchernen Gerüstes der vorderen Muschel. Durchaus die gleichen Veränderungen erzeugen aber auch andere Eitererreger zum mindesten der Kolibazillus und der Bacillus pyogenes bovis.

Die durch den Perez-Bazillus hervorgerufene Nasenerkrankung hat mit der genuinen Ozaena des Menschen nichts zu tun, es fehlen ihr auch deren Kardinalsymptome: Fötor und Borkenbildung. Das Kaninchen ist an sich wegen des verschiedenen Aufbaus seiner vorderen Nasenmuschel gegenüber der menschlichen unteren Muschel als Versuchstier nicht geeignet. R. HOFFMANN.

22) **R. Gassel** (Berlin). **Ueber die Behandlung der Ozaena mit Eukupin.** *Deutsche med. Wochenschr. No. 17. S. 627. 1917.*

Ein neues Ozaenamittel! Eukupin gehört zur Reihe der Chinaalkaloide, die bakterizid und gleichzeitig anästhesierend wirken. Es wurde in 11 Fällen vom Verf. in Form einer 2proz. Salbe verwandt, die nach vorheriger Entfernung der Krusten auf einen damit bestrichenen Tampon in die Nase eingeführt wurde und dort 15—20 Minuten liegen blieb. Nach 9—20 täglich ausgeführten Tamponaden waren in den behandelten Fällen Borken und Fötor verschwunden. Nach 2 bis 3monatiger Beobachtung noch kein Rezidiv. G. fordert zur Nachprüfung namentlich in schwereren Fällen von Ozaena auf.

Dass speziell Spülungen der Nase mit desinfizierenden Lösungen gegen den Fötor in den meisten Fällen wirkungslos sind, wie G. das angibt, kann Ref. nicht bestätigen, wofern dieselben nur konsequent vom Pat. durchgeführt und mit solchen vom Nasenrachenraum aus verbunden werden. R. HOFFMANN.

23) **Hopmann** (Köln). **Bemerkenswerte Eigentümlichkeiten eines Ozaenagesichtsschädels.** *Zeitschrift f. Ohrenheilk. Bd. 75. S. 13.*

Genaue Beschreibung eines Leichenpräparates, auf dem besonders die Veränderungen der Nebenhöhlen, die Verkümmerung des Vomer und die Verkürzung der Nasenscheidewand auffällt. Die Ursachen für diese Anomalien sind nach Ansicht des Verfassers angeborene Knochenwachstumsstörungen. KOTZ.

c) Mundrachenhöhle.

24) **Gaucher. Die Zungenfissuren; ihr syphilitischer oder hereditärsyphilitischer Ursprung. (La langue fissurée ou fendillée; son origine syphilitique ou hérédo-syphilitique.)** *Annales des malad. vénériennes. XII. No. 6. 1917.*

Neben der angeborenen unter dem Namen der Lingua scrotalis bekannten

Missbildung, die man bei hereditär-syphilitischen Individuen beobachtet, gibt es eine andere Veränderung der Zungenschleimhaut, die man als eine Diminutivform jener ansehen kann. Bei ihr sind die Fissuren oberflächlicher, weniger zahlreich und weniger auffallend als bei der Lingua scrotalis, sodass sie oft übersehen werden können. Die Affektion kann von hereditärer Lues herrühren und erscheint oft lange Zeit nach der Geburt; man beobachtet sie aber auch bei erworbener Syphilis. Bei hereditärer Syphilis ist sie oft begleitet von anderen Zungenerscheinungen desselben Ursprungs, von Leukoplakie oder Desquamationen (Lingua geographica). Verf. berichtet über 8 Fälle der hier beschriebenen Affektion, teils hereditär syphilitischen Ursprungs, teils von erworbener Syphilis herrührend mit positivem Wassermann. Die Affektion hat an sich keine Bedeutung, bedingt keine funktionellen Störungen und keine Schmerzen, nur bisweilen ein leichtes Brennen bei gewürzten Speisen und sauren Getränken; sie hat nur ein diagnostisches Interesse insofern sie zur Aufdeckung der Syphilis führen kann.

FINDER.

25) **Ratner** (Wiesbaden). **Die Zahn- und Mundhygiene, sowie einiges über Zahnkonservierung und Ersatz im Talmud, Midrasch und bei den Kommentatoren.** *Fortschr. d. Med. No. 37. 1917.*

Die sehr lesenswerte hygienische Silhouette zeigt, wie modern-antiseptisch vor mehr als 2000 Jahren die Vorschriften und Ratschläge für Pflege der Mundhöhle und der Zähne gelautet haben.

SEIFERT.

26) **W. Bauer. Die chronische Hypertrophie der Gingiva.** *Zeitschr. f. Mund- u. Kieferchir. u. Grenzgeb. Bd. 2. H. 3.*

Verf. gibt eine kritische Uebersicht über die bisher über den Gegenstand veröffentlichten Arbeiten und beschreibt einen selbst beobachteten und nach allen Richtungen untersuchten Fall, bei dem ausser der Gingiva auch die Schleimhaut des harten Gaumens hochgradig gewuchert war und vorhangartig gegen die Mittellinie des Gaumens zog, von welchem nur ein T-förmiger Spalt sichtbar war, der noch durch warzenartige Wucherungen verengt war. Auf Grund der mikroskopischen Untersuchung der abgetragenen Gaumenwucherungen, welche fast völlig das Fehlen entzündlicher Erscheinungen ergab, möchte Verf. der Hyperplasie der Gingiva eine gewisse Aehnlichkeit mit den elefantiastischen Wucherungen der Lippen-, Zungen- oder Wangenschleimhaut zusprechen, obwohl in seinem Fall Veränderungen der Lymphräume fehlen.

FINDER.

27) **P. Wichmann. Lymphangioma simplex der Mundschleimhaut.** Aerztl. Verein zu Hamburg, Sitzung v. 27. Novbr. 1916. *Deutsche med. Wochenschr. No. 8. S. 253. 1917.*

Kind mit obiger Affektion. Während normalerweise die Papillen keine oder nur stellenweise Lymphgefässe enthalten, verlaufen sie im histologischen Präparat der Beobachtung bis in die Spitzen der Papillen. Manche Höhlen enthalten ein bauchiges Endothel, es handelt sich also nicht nur um Ektasien, sondern um einen hyperplastischen Prozess.

R. HOFFMANN.

28) **Roedelius. Speichelsteinerkrankungen.** Aerztl. Verein zu Hamburg, Sitzung v. 30. Januar 1917. *Deutsche med. Wochenschr. No. 19. S. 606. 1917.*

Fall 1. 45 Jahre alter Kollege, Gichtiker, ausserdem Nierensteine. Seit Jahren typische Speichelsteinkoliken in der linken Submaxillaris, die oft rezidivierten, niemals sehr belästigten. Plötzlich blieb die sonst gegen Ende der Mahlzeit stets auftretende Entleerung des gestauten Speichels in die Mundhöhle aus, und es schloss sich eine sehr schwere, rapide fortschreitende Entzündung der Drüse mit kollateralem Oedem und Erscheinungen von Glottisödem an. Bild einer Mundbodenphlegmone. Operation von aussen, Entfernung eines kirschgrossen Steins und der schon veränderten Drüse. Noch nicht geheilt ein gleicher Anfall in der rechten Submaxillaris. Erscheinungen sehr viel geringer. Auch hier Operation von aussen. Entfernung eines kirschkerngrossen Steins. Chemisch keine Harnsäure. R. glaubt hier an eine Disposition zur Steinbildung. Heilung. Demonstration des Röntgenbildes.

Fall 2. 28jähriges Mädchen. Kirschgrosser Speichelstein in der linken Submaxillaris. Leichte Koliken, chronischer Tumor der Drüse seit Jahren. Da die Pat. an Epilepsie leidet, wurde an Reflexepilepsie gedacht. Entfernung des Steins von aussen mit Teilen der Drüse. Heilung. Anfangs anfallfrei, nach einigen Wochen wieder eingeliefert. Pat. hatte sich in einem schweren epileptischen Anfall einen Schädelbasisbruch zugezogen. Demonstration von Stein und Röntgenbild.

Fall 3. 40jähriger Mann. Doppelbohnengrosser Stein im Wharton'schen Gang. Geringe Beschwerden. Operative Entfernung von der Mundhöhle her. Heilung.

Fall 4. 34jähriges Mädchen mit der Diagnose Speichelstein in der Submaxillaris eingeliefert, nach draussen bereits ausgeführter Röntgenuntersuchung. Man fühlt vom Munde her eine harte Vorwölbung an der Innenseite des Unterkiefers. Operation: Es wird kein Stein gefunden, es stellt sich später heraus, dass ein Karzinom der Mundschleimhaut vorlag, an dem die Pat. dann zugrunde gegangen ist.

R. HOFFMANN.

29) **Heinemann** (Adrianopel). **Beobachtungen über Stomatitis ulcerosa, Angina Vincenti und Noma.** *Berliner klin. Wochenschr. No. 5. S. 110. 1917.*

25 Fälle von Stomatitis ulcerosa mit Plaut-Vincent'schen Bazillen und Spirochätenbefund, beobachtet auf der chirurgischen Abteilung des Zentrallazaretts zu Adrianopel. Es handelte sich um eine besonders schwere Form der Erkrankung. Das Gesicht war meist einseitig, nicht selten aber auch doppelseitig erheblich geschwollen. Die regionären Drüsen mässig geschwollen und schmerzhaft. Die Geschwüre sassen meist an den letzten Mahlzähnen und dann häufiger unten als oben. Im Mund in der Regel schlechte Zähne mit Zahnlücken.

In der bei weitem grössten Mehrzahl der Erkrankungen griffen die Geschwüre auch die tiefer liegenden Gebilde an, zerstörten Muskeln, Faszien und Knochen. Knochenstücke wurden als mehr oder weniger grosse, sehr ausgefressene Sequester früher oder später abgestossen. Wenn ein Wangengeschwür besonders nach der Tiefe zu weiterfrass oder wenn es bei mehr oberflächlicher Entwicklung den Mundwinkel erreichte, entstand in wenigen Stunden das klinische Bild der Noma.

Scheusslicher Fötor ex ore.

Neben diesen örtlichen Erscheinungen boten die Kranken in der Mehrzahl der Fälle das Bild eines schweren Leidens. Man hatte den Eindruck, einen septischen Zustand vor sich zu haben. Metastatische Abszesse wurden nicht beobachtet, auch keine Einschmelzung der regionären geschwollenen Drüsen.

Die Nahrungsaufnahme war sehr erschwert, ab und zu traten infolge Verschluckens broncho-pneumonische Erscheinungen ein. Zur Bildung von Lungenabszessen kam es nicht wohl wegen des rapiden Verlaufs der Erkrankung.

Unter toxischen Erscheinungen und zunehmender Herzschwäche trat meist nach 8—10 Tagen der Tod ein.

Immer handelte es sich um Pat., die neben dieser Erkrankung noch Zeichen anderer Affektionen boten oder durch vor kurzem überstandene Infektionen in ihrem Kräftezustand erheblich geschädigt waren. Gewöhnlich litten sie schon an starkem Skorbut. Häufig waren sie schon zu Beginn der Munderkrankung nichts wie Haut und Knochen.

Die schweren Fälle sind bis auf einen gestorben, die mittelschweren starben sämtlich, nur von den leichteren gelang es einige zu erhalten. Letztere waren Fälle, bei denen es durch Darreichung frischer Gemüse und Salate gelang, vor allem den Skorbut zu bekämpfen und die meist schon zeitig in Behandlung kamen.

Die Therapie war eine allgemeine und lokale. Erstere suchte mit diätetischen und medikamentösen Massnahmen die Kräfte des Pat. zu heben, den Skorbut zu bekämpfen und den sichtlich schnell geschädigten Herzmuskel schnell zu stärken.

Die lokalen Massnahmen bestanden in Priessnitzumschlägen, in Mundspülungen — aktiven oder passiven — und in mechanischer Mundreinigung, letztere sich steigernd vom einfachen Austupfen bis zum rücksichtslosen Gebrauch des scharfen Löffels und von Schere und Messer.

Von der intravenösen Anwendung von Neosalvarsan sah K. keinen Erfolg. Zwar trat eine lokale Besserung der Geschwüre ein, aber nach einigen Tagen eine rapid zunehmende Herzschwäche ohne sonst ersichtlichen Grund, so dass dieselbe trotz aller Massnahmen nach wenigen Stunden zum Tode führte. H. hatte deshalb Bedenken, das N. in dieser Form der Anwendung in schweren Fällen weiter zu geben.

Dagegen sah er in der lokalen Anwendung des Neosalvarsans (1:1000,0) bei einigen leichteren Fällen gute Resultate. Nur hatte H. nicht den Eindruck, als ob er damit schneller zum Ziele gekommen wäre als mit Kurette und Jodtinktur. Von letzterem sah er — in leichteren und mittelschweren Fällen — den besten Erfolg allerdings auch erst, nachdem die allgemeinen Heilungsbedingungen bessere geworden waren.

R. HOFFMANN.

30) **Sauerwald** (Adrianopel). **Ueber Angina Vincenti und Noma.** *Berliner klin. Wochenschr. No. 5. S. 111. 1917.*

S. berichtet über seine Beobachtungen bei einer Epidemie von 45 Fällen von Plaut-Vincent'scher Angina auf der Abteilung für Infektionskrankheiten im Zentralspital zu Adrianopel. Auch hier handelte es sich um eine besonders bösartige Form. Alle Kranken waren unterernährt, die noch dazu andere Infektions-

krankheiten (Rekurrens, Dysenterie) hinter sich hatten bzw. daneben eine skorbutische Diathese zeigten.

Trotz sofortiger Isolierung der zuerst erkrankten Fälle griff die Krankheit sofort auf andere Säle über.

Klinisch verliefen die Fälle nicht so schwer wie die von Heinemann beobachteten. Die Prognose aber auch dieser Fälle war absolut infaust. Auch in scheinbar zunächst günstig verlaufenden Fällen trat der Tod durch akute Herzschwäche ein.

Die Salvarsantherapie hatte nicht den gewünschten Erfolg (was wohl an der Schwere der Fälle von H. und S. liegt. Ref.). Das Salvarsan hatte speziell auf die Spirochäten keinen spezifischen Einfluss und es fragt sich nach S., ob nicht die fusiformen Bazillen die Erreger der Angina-Vincenti sind.

Die von S. beobachtete Epidemie trat gleichzeitig mit den von Heinemann beobachteten Fällen auf.

R. HOFFMANN.

31) **Follenfant André. Die Pharyngotomia subhyoidea als Zugangsweg zu Mesopharynx und Kehlkopfeingang. (La pharyngotomie sous-hyoidienne comme voie d'accès du pharynx moyen et de l'orifice supérieur du larynx.)** *Diss. Paris 1913. 71 Seiten.*

Als erster hat Malgaigne genannte Operation in seinem Manuel de médecine opératoire beschrieben, während sie am Lebenden der französische Arzt Prat 1859 zum erstenmal ausführte. Sein Pat., wie der zweite nach dieser Methode von Langenbeck operierte, starben. Follin hatte den ersten bleibenden Erfolg. 1870 erschien von Langenbeck's ausführliche Arbeit über den Wert dieser Operationsweise, Iversen-Kopenhagen, Rosenbaum-Berlin, Lacour, Honsell, Vallas, Orlow, Broeckaert lieferten weitere Beiträge, und in den letzten Jahren sind es namentlich französische Autoren, wie Quénu und Sebileau, Mouret, Castex, welche sich theoretisch und praktisch damit beschäftigten.

Die anatomischen Verhältnisse sind verhältnismässig einfache; begrenzt ist das Operationsgebiet nach oben vom Zungenbein, unten vom oberen Rande des Schildknorpels und seitlich von dem medialen Rande des Musc. sternocleidomastoideus. Transversaler Operationsschnitt direkt unter dem Zungenbein durch Haut, Unterhautzellgewebe und Faszie legt die Musc. sternohyoidei und omohyoidei und nach partieller Durchtrennung dieser den Musc. thyreohyoideus frei. Direkt darunter liegt die Membrana thyreohyoidea, nach deren Inzision lockeres Zellgewebe die unmittelbar darunter liegende Mukosa anzeigt. Nebenverletzungen sind fast völlig ausgeschlossen, auch die Gefahr, den Nervus lar. sup. zu lädieren, besteht nicht, wenn man sich beim Durchschneiden der Membrana thyreohyoidea möglichst nahe am Zungenbein hält. Der erhaltene Einblick ist ein sehr guter, Epiglottis, Eingang zum Larynx, ebenso zum Oesophagus, aber auch die Zungenbasis sind völlig zu übersehen. Präliminare Tracheotomie ist angezeigt, besonders bei Befürchtung von Hämorrhagien, ebenso zur Erleichterung der Narkose. Bei der Nachbehandlung ist wichtig: gründliche Drainage und Ernährung mit der Schlundsonde.

Indikation zur Operation: Fremdkörper im Mesopharynx und Kehlkopf-

eingang, welche per vias naturales auch unter Benutzung der direkten Laryngoskopie sich nicht entfernen lassen, ferner benigne und maligne Tumoren dieser Gegend.

Es folgen 28 aus der Literatur zusammengestellte und nach dieser Methode operierte Fälle, sowie 3 von Martin im Hôtel-Dieu d'Angers mit Erfolg behandelte (1 Myxom der aryepiglottischen Falte, 1 Epitheliom der Epiglottis und 1 Karzinom der Zungenbasis).

SCHLITTLER.

32) **Hugo Ganzer. Neue Wege des plastischen Verschlusses von Gaumendefekten.** *Berliner klin. Wochenschr. No. 9. S. 209. 1917.*

Verschluss von traumatisch entstandenen Perforationen zwischen dem Vestibulum oris und der Kieferhöhle, sowie von solchen zwischen Cavum oris und Nasenhöhle durch ein modifiziertes Lautenschläger'sches Verfahren: Umschneidung des Defektes, Einklappung des zentralen Teiles zwecks Auskleidung nach der Nasen- bzw. Kieferhöhle zu und Deckung desselben durch Lappen (Brücken- oder gestielte Lappen) aus der Nachbarschaft (harter Gaumen, Wangen-Lippenschleimhaut). Schutz der Naht am Gaumen durch Drahtverband, der an den Zähnen befestigt wird. Einzelheiten im Original nachzulesen. Das Verfahren soll alle Schwierigkeiten überwinden lassen, eventuell kann zum Verschluss auch Haut vom Oberarm gut verwendet werden.

R. HOFFMANN.

d) Diphtherie und Croup.

33) **Jacobitz** (Beuthen, O.-S.). **Die spezifische Entfärbung der Diphtheriebazillen nach Langer.** *Berliner klin. Wochenschr. No. 6. S. 138. 1917.*

Der Wert der von Langer angegebenen spezifischen Entfärbung der Diphtheriebazillen ist wohl nur ein bedingter. Die Methode Langer's bedarf hinsichtlich ihrer differentialdiagnostischen Bedeutung noch eingehender Nachprüfung.

R. HOFFMANN.

34) **K. E. F. Schmitz. Ueber die Gramfestigkeit der Diphtheriebazillen und ihre theoretische und praktische Bedeutung.** *Berliner klin. Wochenschr. No. 6. S. 136. 1917.*

Bei einer Reihe von Diphtherie- und Pseudodiphtheriereinkulturen konnte festgestellt werden, dass bei 15 Minuten dauernder Entfärbung in absolutem Alkohol die Diphtheriebazillen den Farbstoff leichter abgaben wie die Pseudodiphtheriebazillen.

Eine scharfe Trennung zwischen Pseudo- und echten Diphtheriebazillen gestattet jedoch dies von Langer und Krüger aufgefundene Merkmal nicht, weil 1. auch die echten Diphtheriebazillen sich nicht vollkommen entfärben, vielmehr die Reste der Blaufärbung bei Gegenfärbung mit schwächeren Farbstoffen (Eosin, Vesuvin) nachweisen lassen;

2. einige Monate alte Kulturen der echten Diphtheriebazillen ziemlich hochgradige Gramposivität zeigten, besonders ihre sogenannten Degenerationsformen;

3. zwei Stämme, die auch in ihrem sonstigen Verhalten, besonders in langsamem Abbau der Vergärungsfähigkeit von Traubenzucker einen Uebergang zu den

Pseudodiphtheriebazillen bildeten, bei der Herauszüchtung die Gramfarbe sehr leicht, nach einigen Monaten sehr schwer abgaben, also sich zuerst wie Diphtherie-, später wie Pseudodiphtheriebazillen verhielten. Es erleichtert also eher die Gramfärbung mit der verlängerten Entfärbung den Nachweis, dass sich Diphtheriebazillen in Pseudodiphtheriebazillen umwandeln können;

4. bei einer grossen Reihe von Rachenabstrichuntersuchungen festgestellt werden konnte, dass die aufzufindenden saprophytischen Bakterien (Heubazillen und sonstige Stäbchen, Staphylostreptokokken, Sarzinen, Hefen usw.) in der Mehrzahl bei der verlängerten Entfärbung die Gramfarbe ebenfalls abgaben. Dieses Verhalten lässt sich in den Originalpräparaten fast durchweg finden, in den Kulturpräparaten sind die Bakterien etwas häufiger gut grampositiv. Dieses Verhalten verhindert die leichtere Auffindung der Diphtheriebazillen im Originalpräparat. Wegen der wechselnden Färbung der Kokken ist auch im Kulturpräparat bei Anwesenheit dieser die Auffindung nicht erleichtert.

R. HOFFMANN.

35) **Sommer** (Magdeburg-Sudenburg). **Klinische Beiträge zur Lokalbehandlung der Diphtherie mit Eukupin.** *Berliner klin. Wochenschr. No. 43. S. 1171. 1916.*

Klinische Verwendung des Eukupin zur Behandlung der Diphtherie (siehe hierzu Schäffer: Versuche über Abtötung von Diphtheriebazillen durch Opthochin und Eukupin. Ref. des Centralbl.).

Das Eukupin wirkt schmerzstillend und bakterizid. Verwandt wurde es in 44 Fällen schwerster Nasen- und Rachendiphtherie (schwere mit Mischinfektionen einhergehende Fälle). Die 5proz. alkoholische Lösung (basisches Eukupin in absolutem Alkohol gelöst) wurde teils aufgepinselt, teils aufgesprayt und zwar dreistündlich, in schweren Fällen auch zweistündlich. Das Resultat der Behandlung war, soweit die kleine Zahl der Fälle ein Urteil zulässt, ein günstiges. Nebenwirkungen werden ausser einem leicht brennenden Gefühl, das bald vorüberging, bei der Applikation nicht beobachtet.

Die lokalen Erscheinungen gingen schneller zurück. Die Mortalität dieser schwersten Fälle betrug einschliesslich der in den ersten 24 Stunden Verstorbenen 12,5 pCt. Allerdings mag zu dem Erfolg eine anderweitig gestaltete Serumtherapie beigetragen haben. Andererseits wurden die Fälle sicher schneller bakterienfrei, was lediglich auf die Wirkung des Eukupins zurückgeführt werden muss. S. empfiehlt dringend weitere Versuche an einem grösseren Material.

R. HOFFMANN.

c I) Kehlkopf und Luftröhre.

36) **Karl Hofmeier. Beitrag zur primären Amyloidose des Larynx.** *Inaug.-Diss. Würzburg 1917.*

In seiner aus der Seifert'schen Poliklinik hervorgegangenen Arbeit gibt Verf. zunächst einen Ueberblick über die einschlägige Literatur und berichtet dann über einen selbst beobachteten Fall, der einen 60jährigen Mann betrifft. Es bestand hochgradige Heiserkeit bis völlige Stimmlosigkeit. Laryngoskopisch sah man das vordere Drittel der mittleren Kehlkopfwand ausgefüllt von einem blassrötlichen höckerigen Tumor, der von der linken Taschenfalte ausging. Entfernung

per vias naturales. Mikroskopischer Befund: Man sieht unter dem wohlerhaltenen Epithel ein strukturloses Gewebe, in dem zahlreiche Netze vollkommen hyaliner Balken auffallen. Diese nehmen auf Jodzusatz eine intensiv braunrote Farbe an. Ausserdem findet sich ein mässiges Infiltrat von Rundzellen. Auf Jodschwefelsäure reagiert das Amyloid mit violetter Farbe. Tuberkulose oder Syphilis war in diesem Fall völlig ausgeschlossen.

FINDER.

37) **Gerber. Aneurysma aortae.** Verein f. wissenschaftl. Heilk. zu Königsberg i. Pr., Sitzung v. 5. Februar 1917. *Deutsche med. Wochenschr. No. 20. S. 637. 1917.*

Als Ursache der seit Oktober 1916 in einem Falle bestehenden Heiserkeit wurde eine linksseitige Rekurrenslähmung festgestellt. Als Ursache dieser wiederum zeigte sich ein grosses Aneurysma. Hinweis auf die Wichtigkeit einer genauen laryngoskopischen Untersuchung bei Heiserkeit, mag sie noch so harmlos aussehen.

R. HOFFMANN.

38) **Gerber. Leukämie des zytogenen Nasenrachenrings.** Verein f. wissenschaftl. Heilk. zu Königsberg i. Pr., Sitzung v. 5. Februar 1917. *Deutsche med. Wochenschrift. No. 20. S. 637. 1917.*

53jähriger Mann mit Schlingbeschwerden. Starke Hypertrophie der Tonsillen, die die stark vaskularisierten vorderen Gaumenbögen ganz vorgewölbt haben und hinter dem Zäpfchen fast zusammenstossen. Aussehen grauweiss. Drüsenschwellungen am Hals, in den Achseln und in der Inguinalgegend. Denselben Zustand wie die Gaumenmandeln zeigt auch die Rachenmandel. Ursache: Lymphatische Leukämie. Die Untersuchung des Halses führte zur Feststellung einer schweren Allgemeinerkrankung!

R. HOFFMANN.

39) **Mönckeberg. Malignes Chondrom des Kehlkopfes.** Unterelsäss. Aerzteverein Strassburg, Sitzung vom 24. Februar 1917. *Deutsche med. Wochenschr. No. 26. S. 832. 1917.*

Demonstration des betreffenden Präparats. Die Geschwulst war in den Oesophagus und in das Zellgewebe des Halses destruierend vorgewuchert. 64jähriger Mann, der wegen Tumor laryngis und pharyngis tracheotomiert wurde und an einer jauchigen Phlegmone des Halses und des Mediastinums zugrunde gegangen war.

R. HOFFMANN.

40) **Kahler. Operative Behandlung des Larynx- und Pharynxkarzinoms nach der Gluck'schen Methode (zweizeitig).** Freiburger med. Ges., Sitzung v. 2. Dezember 1916. *Berliner klin. Wochenschr. No. 10. S. 250. 1917.*

Projektionsbilder und Vorführung von 2 Patienten, deren erster seit 2 Jahren rezidivfrei geblieben ist und auch die Sprache durch Ausbildung einer Pharynxstimme in begrenztem Umfang wiedergewonnen hat. K. empfiehlt, wenn möglich, eine Strahlenbehandlung voraus zu schicken, unter der sich erfahrungsgemäss der Tumor verkleinert und die Ulzerationen abheilen. Nach der Operation ebenfalls Strahlenbehandlung.

R. HOFFMANN.

41) **Riebes** (Hachenburg). **Schwerste Larynxstenose in zwei Fällen durch Suprarenin behandelt.** *Ther. d. Gegenw. No. 2. 1917.*

Einmal handelt es sich um einen 2jährigen Knaben mit fortgeschrittener Diphtherie, bei dem die Tracheotomie nicht mehr indiziert erschien, weil der Prozess schon auf den Bronchialbaum hinabgestiegen zu sein schien. Verf. trug gerade Augentropfen bei sich, die er bei Schwellung und Rötung der Bindehaut mit promptem Erfolge benutzt:

Rp. Zinc. sulfur. 0,01
Cocain. mur. 0,1
Suprarenin (1:1000) 3,0
Aq. dest. 10,0.

Es kam ihm nun der Gedanke, diese auch gegen die Zuschwellung der kaum lidspaltengrossen Stimmritze zu versuchen, um dem qualvollen Zustande des Kindes ein Ende zu machen. Er träufelte mit der Tropfpipette erst durch das eine Nasenloch 5 Tropfen ein, nach einigen Minuten ebenso durch das andere — der Zustand besserte sich allmählich und nach 24 Stunden war die Lebensgefahr beseitigt. Im anderen Falle lag Laryngitis stridula acutissima bei einem 5jährigen Kinde vor. Starke Rötung und Schwellung der Stimmbänder, der Regio intraarytaenoidea und Epiglottis. Hier wirkte obige Therapie sofort: der Stridor schwand fast augenblicklich, um nicht mehr wiederzukehren. FINDER.

42) **Eden** (Jena). **Beseitigung einer Trachealstenose nach einseitiger Strumektomie durch freie Fettgewebsverpflanzung und eine besondere Art der Verlagerung des Schilddrüsenrestes.** *Deutsche med. Wochenschr. No. 15. S. 456. 1917.*

Die Trachea war durch Narbengewebe, von der früheren Operation herrührend, und den Schilddrüsenrest verlagert und durch letzteren ausserdem seitlich zusammengedrückt. Sie wurde von dem Narbengewebe und vom Schilddrüsenrest befreit und mit einem autoplastisch entnommenen Fettgewebslappen umgeben. Der Schilddrüsenrest wurde durch Anheftung an den M. omohyoideus verlagert. Die Atembeschwerden der Kranken wurden beseitigt. Der kosmetische Erfolg war gut. R. HOFFMANN.

43) **A. Jouty. Die Behandlung der laryngo-trachealen Stenosen. (Le traitement des sténoses laryngo-trachéales.)** *La Presse méd. No. 59. 1917.*

Verf. beschreibt ein von ihm angewandtes Instrumentarium, das er für Dilatation nach der Laryngostomie gebraucht und das im wesentlichen aus einem Kautschukrohr besteht, das auf eine T-Kanüle montiert wird. FINDER.

e II) Stimme und Sprache.

44) **Panconcelli-Calzia. Die phonetische Behandlung von stimm- und sprachbeschädigten Kriegsverwundeten und -Erkrankten.** *Vox. 1917. H. 2/3. S. 15.*

Die 112 Seiten starke Abhandlung ist mit 6 photographischen Bildern, drei Tafeln und 27 Kurvenabbildungen ausgestattet und enthält den ersten Jahresbericht der Sprachstation des stellvertretenden IX. Armeekorps, die in einem

eigenen Haus im Königl. Reservelezarett Wandsbeck, Abteilung Friedrichsberg, untergebracht ist. Er ist herausgegeben vom obigen Verf. im Verein mit Dr. Helmcke und Prof. Dr. Weygandt. Abbildungen des Hauses und der Behandlungsräume zeigen die Einrichtung der Sprachstation, die über 36 Betten und reichliches teilweise ärztliches Hilfspersonal verfügt. Der Bericht enthält kurze Krankengeschichten von 78 Fällen, die hauptsächlich pathologisch-phonetische Erscheinungen berücksichtigen. Ueber die Ergebnisse der Behandlung lässt sich Endgültiges noch nicht sagen, da diese vielfach noch nicht abgeschlossen ist. Im Vordergrund steht die Uebungsbehandlung. Es wird berichtet über 4 Fälle von organischen motorischen Störungen der Zentralorgane, sowie über 2 Fälle derartiger sensorischer Störungen, über 3 Rekurrens- und eine Hypoglossuslähmung, über je eine organische Stimm- bzw. Sprachstörung im Kehlkopf bzw. am Gaumen (Wolfsrachen), ferner über 4 Hörstörungen organischer Natur mit teilweise funktioneller Ueberlagerung. Hier wurden Hörübungen mit teilweisem Erfolg angewandt. Unter dem Sammelnamen der Phonasthenie werden 21 Fälle von Heiserkeit bzw. Stimmlosigkeit besprochen, die mit mittelmässigem Erfolg der Uebungsbehandlung unterworfen wurden. Es folgen 15 Fälle von Stummheit mit oder ohne Aphonie und Taubheit, teils im Feld, teils in der Garnison entstanden. dann 6 Fälle von im Krieg entstandenen und 15 Fälle von früherem, aber verschlimmertem Stottern, je ein Fall von spastischer Stimmlosigkeit und Worttaubheit und 3 Fälle von skakkadierter Sprache. Bemerkenswert ist eine Stotterheilung durch Schreck. Die meisten Stotterer wurden durch Uebungsbehandlung gebessert.

NADOLECZNY.

45) **Paul Engelhardt. Funktionelle Stimm- und Sprachstörungen bei Kriegsteilnehmern.** *Diss. Würzburg 1917.* H. Förster, Ludwigshafen.

Unter eingehender Benutzung der Literatur bis 1916 bespricht E. die Pathologie der in Rede stehenden Störungen und teilt 3 nicht geheilte Fälle von Aphonie mit Funktionsstörung der Adduktoren und Spanner und 7 spastische Aphonien mit, wovon 2 frische Fälle geheilt sind. Von 2 Stummen wurde einer geheilt. Ein Fall von traumatischem Stottern mit Gehstörung konnte nicht gebessert werden. Die Erkrankungen sieht E. als rein funktionell an, gleichviel ob sie thymogen, ideogen oder reflexogen sind. Sie können unbelastete Menschen treffen, jedoch ist die Frage, ob Neuropathie zugrunde liegt, nicht sicher zu entscheiden. Die Bezeichnung Hysterie vermeidet E. mit Rücksicht auf deren Missdeutung von Laien und Aerzten. Die Behandlung ist wesentlich abhängig von der Persönlichkeit des Arztes. Die Vorhersage ist bei frischen Fällen viel besser als bei alten, bei spastischen Formen am schlechtesten. Rückfälle sind häufiger bei Neuropathen, am häufigsten bei Stotterern.

NADOLECZNY.

46) **Kaess** (Giessen). **56 behandelte Fälle von hysterischer Stimmlosigkeit und Stummheit bei Soldaten.** *Deutsche med. Wochenschr. No. 25. S. 785. 1917.*

Das Verfahren des Verf.'s besteht in der suggestiven Anwendungsweise des alten Kompressionsverfahrens unter gleichzeitigen Lufteinziehungen nach unmittelbar voraufgegangener eingehender Untersuchung der inneren Organe, des Nervensystems und des Kehlkopfes.

Bei 10 Fällen von Mutismus gelang die Heilung innerhalb 5—30 Minuten, während 2 Fälle eine je 4tägige Behandlung erforderten. Von den 44 Stimmlosen erlangten 42 ebenfalls in gleich kurzen Zeiträumen von einigen Minuten bis zwei Tagen die völlige Wiederherstellung der klangvollen Stimme. Bei den beiden Versagern war der Misserfolg einmal in der überaus schweren Erkrankung, in dem anderen Falle in dem bewussten passiven Widerstand begründet, den der Pat. den Heilversuchen entgegensetzte.

Ausgesprochene erbliche Veranlagung konnte bei 15 der Stimmlosen ermittelt werden, bei 4 der Stummen. Der Kehlkopfbefund war in vielen der beobachteten Fälle negativ oder wies nur geringfügige Veränderungen auf. Niemals bestand eine wirkliche Stimmbandlähmung. Häufiger war beim Anlauten hinten ein kleiner spitzer, dreieckiger Spalt zu sehen, während im übrigen die Stimmbänder sich gut berührten, in anderen Fällen ein schmaler Längsspalt zwischen den Stimmbändern. Zweimal wurde beobachtet, dass die Taschenbänder sich beim Anlauten vor und über die Stimmbänder wölbten, so dass von diesen kaum etwas zu sehen war.

Bezüglich weiterer Einzelheiten der sehr sorgfältigen Arbeit sei auf das Original verwiesen.

R. HOFFMANN.

47) **H. Gutzmann. Die Bedeutung der Phonetik für die Behandlung von stimm- und sprachgestörten Kriegsbeschädigten.** *Vox. 1917. H. 1. S. 1.*

In No. 6 der Hamburger phonetischen Vorträge berichtet G. über seine im Berliner Universitätsambulatorium für Stimm- und Sprachstörungen, in seinem eigenen kleinen Hilfslazarett und in einer grösseren Station des grossen Vereinslazaretts Am Urban in Berlin-Zehlendorf gesammelten Erfahrungen. Ausgiebig wird zur Registrierung und Kontrolle der Phonograph bzw. der Plantorapparat benutzt und Phonophotogramme mittels der Martens-Leppin'schen Kapsel angefertigt. Die Phonogramme geben eine lebende Krankengeschichte und sind als Dokumente wertvoll. Ferner verwendet er den Plantorapparat zu Hörübungen bei traumatischer bzw. psychogener Schwerhörigkeit. Ferner betont G. die Notwendigkeit der Uebungsbehandlung bei dysphatischen und dysarthrischen Störungen nach Schädelschüssen, bei Schussverletzungen der peripheren Gehirnnerven V bis XII, insbesondere bei Rekurrensschädigung (einige Beispiele) und schliesslich bei Sprach- und Stimmstörungen durch Verletzung des peripheren Sprechmechanismus, besonders der Stimmlippen. Besonders bemerkenswert ist, dass von G. behandelte Offiziere, die schwer gestottert hatten oder aphasisch gewesen waren, wieder so gut sprechen lernten, dass sie öffentlich sprechen und sogar Vorträge halten konnten.

NADOLECZNY.

f) Schilddrüse.

48) **Bourgeat Félicien. Das Vorkommen des Kropfes im französischen Departement Jura. (Le goitre dans le Jura, répartition géographique.)** *Diss. Paris 1914. 84 Seiten.*

In der Einleitung bespricht Verf. die verschiedenen Theorien über die Entstehung der Kropfendemie. Bald war es die Luft, bald das Wasser, dann wieder

ungünstige Lebensbedingungen, ferner Infektion durch bestimmte Mikroorganismen, welche die krankhafte Vergrösserung der Schilddrüse auslösen sollten. In den letzten Jahren neigt man, wie Verf. glaubt mit Recht, mehr dazu tellurische Einflüsse und durch sie bedingte Veränderungen des Trinkwassers verantwortlich zu machen.

Was das Vorkommen des Kropfes speziell in dem im Titel genannten Teile Frankreichs anbelangt, so sind darüber in den Jahren 1841—1911 bereits 7 eingehende Arbeiten erschienen, aus denen vor allem hervorgeht, dass im genannten Departement eine bestimmte Zone die Kropfendemie aufweist, nämlich das jurassische Weinland (gelegen zwischen dem Gebirge und der Ebene von Bréssanne, zwischen Salins und Saint-Amour) und dass ferner in dieser stark frakturierten Zone sich namentlich die hauptsächlichsten Nivellierungen des Trias treffen, enthaltend Dolomit, Gips und Salz.

Verf. hat nun, unterstützt durch Geologen, drei weitere bis jetzt noch unbekannte typische Kropfzentren im genannten Departement gefunden, denen allen gemeinsam ist, dass 1. sie im Gebiete des Trias liegen und vor allem Dolomit konstant an ihrem tellurischen Aufbau sich beteiligt und 2. sie kropffrei werden, sobald das Trinkwasser anstatt aus Schachtbrunnen, von höher gelegenen und entfernteren Orten (Liasformationen) zugeleitet wird.

Verf. glaubt nun, dass es speziell das in den Kalzium- und Magnesiumkarbonaten des Dolomit enthaltene Mangan und Eisen sei, welches genannte Wässer zu Kropfwässern mache, und zwar sind nicht diese anorganischen Verbindungen die Erreger der Krankheit, sondern wahrscheinlich ist das aktive Agens, die eigentliche Noxe, organischer Natur, ein diastatisches Ferment, das aber seine Wirksamkeit nur in Gegenwart genannter anorganischer Verbindungen entfalten kann. Der scheinbare Widerspruch zwischen den Versuchen Bircher's und denen von MacCarisson lässt sich dann dadurch auch erklären. Ersterer verfütterte bekanntlich Kropfwasser der Gemeinde Rupperswil (Aargau) (nicht Rapperswil, wie Verf. fälschlicherweise schreibt) an verschiedene Versuchstiere und fand Hypertrophie der Schilddrüse nur bei denen, welchen das Filtrat verabreicht worden war, nicht aber bei den anderen, die das Filterdepot bekommen hatten. Genau zum entgegengesetzten Resultat kam Carisson. Verf. hat nun anlässlich der chemischen Analyse verschiedener Kropfwässer die Beobachtung gemacht, dass Wasser ein und desselben Brunnens Mangan und Eisen in Lösung enthielt oder auch nicht, je nachdem es direkt zur Untersuchung gelangte oder unmittelbar vor derselben längere Zeit stehen gelassen worden war. Die Mangan- und Eisenverbindungen fallen aus und zu Boden und damit ist auch der betreffenden Kropfnoxe ihr Substrat entzogen. Je nach den Bedingungen, unter welchen nun Bircher's bzw. Carisson's Filtrationsversuche stattfanden, erklären sich auch deren Resultate. Dabei ist noch als weiterer Umstand zu berücksichtigen, dass es nach den Arbeiten Colin's über Diastase Agentien gibt, die in alkalischer Lösung Chamberland-Filter passieren, nicht aber in saurer.

An Hand dieser Untersuchungen und Ueberlegungen kommt Autor zur Schlussfolgerung, dass Wasser aus Schachtbrunnen in dolomithaltigem Boden zu meiden ist und dass Wasser von weiter her aus dolomitfreiem Gestein zu beziehen

sei. Ist dies ausgeschlossen, so ist es zu kochen oder durch in gut gehaltenen Zisternen gesammeltes Regenwasser zu ersetzen. Müssen Schachtbrunnen doch benutzt werden, so wird viel besser mittelst des Eimers, d. h. stets aus den oberen Schichten geschöpft, als mittelst der Pumpe von den unteren, denn es sind namentlich die letzteren, welche das der Kropfnoxe zur Entfaltung ihrer Wirkung unerlässliche Substrat enthalten. (Die Untersuchungen von Dieterle, Hirschfeld und Klinger — Münchener med. Wochenschr., 1913 — und von Klinger und Montigel — Korresp.-Blatt f. Schweizer Aerzte, 1915 — scheinen vorläufig den vom Verf. gewonnenen Resultaten zu widersprechen. Ref.) SCHLITTLER.

49) **Beaufils Roger. Das syphilitische Gummi der Schilddrüse. (Les gommes syphilitiques du corps thyroide.)** *Diss. Paris 1914. 48 Seiten.*

Schon 1873 hat Lancereaux auf syphilitische Veränderungen in der Schilddrüse hingewiesen, später beschrieb Demme 3 Fälle von syphilitischer Gummibildung in der Schilddrüse Neugeborener. Jullien (1886), Fränkel (1887), Bérarad, Mendel (1906), Rosenbauer (1909), Poncet und Leriche haben über weitere Fälle berichtet.

Klinisch kann die Syphilis der Schilddrüse grosse Aehnlichkeit haben mit maligner Neubildung oder mit Tuberkulose, ist doch allen drei gemeinsam die starke und ziemlich rasche Zunahme und die derbe, oft fast steinharte Konsistenz. Gegenüber Strumitis und Phlegmone fehlen Fieber und Schmerzen, ebenso stärkere Drüsenschwellung. Je nach Ausdehnung der entzündlichen Infiltration kommt es zu Stenoseerscheinungen von Seiten der Luft- und Speisewege, Heiserkeit, Dyspnoe, Dysphagie, eventuell mit Indikation zur Tracheotomie. Bei Zerfall der gummösen Partien Abnahme der Kompressionserscheinungen, Entleerung von Eiter, Geschwürsbildung, welch letztere auch Veranlassung geben kann zum Verkennen des Prozesses. Probeexzision, Tuberkulose- und Wassermannprobe bringen Sicherheit, ebenso erlaubt uns eine rasche Besserung aller Erscheinungen nach Anwendung von Hg und JK die Diagnose „ex juvantibus" zu stellen.

SCHLITTLER.

g) Oesophagus.

50) **Elze. Ueber Venengeflechte am Eingang der Speiseröhre.** Naturhistorisch-med. Verein zu Heidelberg, Sitzung vom 20. Februar 1917. *Deutsche med. Wochenschr. No. 18. S. 576. 1917.*

Beim Injizieren der Kehlkopfgefässe zeigte sich am Eingang der Speiseröhre in einigen Fällen ein venöses Wundernetz, das in der Literatur nur einmal von Luschka beschrieben wird. Dass die Venen beim Injizieren sich so selten füllen, hängt wohl mit den Klappen zusammen, so dass nur bei Schlussunfähigkeit der Klappen die Injektion gelingt. Eigentlich sind es zwei Wundernetze, eins auf der Rückfläche des Krikoid, das andere am Eingang der Speiseröhre.

Beide werden von der Kehlkopfarterie gespeist, während der Abfluss durch die Vena laryngea superior stattfindet. Ueber ihre Bedeutung ist nichts Sicheres bekannt.

R. HOFFMANN.

51) **Koschier. Tumor der Speiseröhre.** K. k. Ges. der Aerzte in Wien, Sitzung v. 22. Dezember 1916. *Berliner klin. Wochenschr. No. 12. S. 298. 1917.*

Frau mit einem Tumor des Oesophagus an seinem Anfangsteil, der zu einer Stenose geführt hatte. Vor der Entfernung wurde die Tracheotomie gemacht, dann die Totalexstirpation des Larynx, wobei der Tumor mit entfernt wurde.

Die Deckung des Defektes erfolgte durch Bildung von zwei Hautlappen, welche die Wunde versorgten. Eine Naht des Oesophagus mit der restierenden Schleimhaut war nicht möglich. Hier wurde der Hautlappen nach einwärts geschlagen, an der Vorderfläche der Rachenwand adaptiert, in der Mitte vernäht und nach unten zu dem Oesophagus in die Trachea eingenäht. R. HOFFMANN.

52) **Thost. Fremdkörper im Oesophagus.** Aerztl. Verein zu Hamburg, Sitzung v. 13. Februar 1917. *Deutsche med. Wochenschr. No. 20. S. 639. 1917.*

Eineinhalbjähriges Kind hatte 8 Tage vor seinem Eintritt in das Krankenhaus einen Uniformknopf verschluckt. Kind war sofort unruhig und kurzluftig geworden. Der Zustand hatte sich aber dann gebessert. Das Kind konnte auch genügend Milch als Nahrung nehmen, wurde aber ihm festere oder breiige Nahrung gegeben, so trat sofort wieder Atemnot ein und diese Zustände wiederholten sich, sobald nur ein Körnchen der flüssigen Nahrung zugesetzt wurde. Das Kind sah im übrigen gesund und frisch aus und hatte keine Symptome eines Fremdkörpers. Im Röntgenbild grosser runder metallischer Schatten.

In leichter Narkose wird mit nicht ganz 1 cm dickem Rohr eingegangen und der Knopf mit geriefter Pincette entfernt. Das Kind befindet sich wohl.

R. HOFFMANN.

53) **Engelmann. Fremdkörperentfernung aus dem Oesophagus vor dem Röntgenschirm.** Aerztl. Verein zu Hamburg, Sitzung v. 27. November 1916. *Deutsche med. Wochenschr. No. 8. S. 253. 1917.*

E. zeigt einen Knochen, den er auf autoskopischem Wege aus der Speiseröhe einer 53jährigen Frau vor dem Röntgenschirm, und eine goldene Schmucknadel, die er bei einem achtmonatigen Kinde auf die gleiche Weise entfernte. Dieses von ihm zuerst zu Anfang dieses Jahrhunderts angewandte Verfahren, das nicht, wie die Literatur angibt, aus Amerika stammt, ist ausserordentlich bequem und leicht auszuführen bei Kindern und auch bei Erwachsenen gut zu verwenden. Bei Kindern verdient es den Vorzug vor der Oesophagoskopie. Der Wert der Sondierung der Speiseröhre ist sehr zweifelhaft und kann zu verhängnisvollen Irrtümern führen. R. HOFFMANN.

II. Kritiken und Gesellschaftsberichte.

a) **Paul Paschen. Ueber Ursachen und Heilung des Stotterns.** Mit 10 zum Teil farbigen Tafeln. Verlag J. C. B. Mohr. Tübingen 1917. 101 Seiten. Preis M. 4,—.

Die Besprechung des wissenschaftlich wertlosen Buches hätte unterbleiben können. Aber es ist eine, wenn auch unerfreuliche Pflicht der Kritik, die Minderwertigkeit derartiger Erscheinungen aufzuzeigen und vor ihnen zu warnen. Wie alle mit halbverstandener Wissenschaft verbrämten Bücher von Laien — Verf. ist

Schauspieler — ist auch diese Schrift geeignet, in den Köpfen der Leser Verwirrung und falsche Vorstellungen zu erwecken. Das ist um so gefährlicher, als die Lehre von den Sprachstörungen einer Mehrzahl von Aerzten etwas fern liegt. Deshalb soll an der Hand von wörtlichen Ausführungen des Verf.'s nachgewiesen werden, dass ihm die wissenschaftliche Grundlage fehlt. „Obgleich das Stottern nicht in das Gebiet der Nervenerkrankungen gehört," beginnt das Vorwort. „Stottern sei eine ‚zeitweise Hemmung des Tonstroms, Stammeln eine Hemmung des Redeflusses' (S. 6), ‚nur eine Abart des Stotterns' (S. 80)", während doch jedermann weiss, dass Stammeln ein vom Stottern in jeder Beziehung verschiedener, oft organischer Sprachfehler ist. „Das Kind verfügt über eine anscheinend unbegrenzte Widerstandsfähigkeit der Stimme", behauptet P. (S. 9) und beweist damit seine Unkenntnis auf dem grossen Gebiet der Stimmstörungen im Kindesalter. Nun zur Physiologie: „Die weit verbreiteten Begriffe der Stimmbandspannung sind nicht haltbar" (S. 16). „Joh. Müller nahm den Luftdruck als Erreger der Stimmbandschwingung an, während in Wirklichkeit die stehenden Schwingungen des Resonators die Erreger sind" (S. 23). Die Stimmbandschwingung „wird sekundär und instinktiv der Resonatorschwingung angepasst" (S. 24). „Das ist die ‚Klärung der Frage' von der Stimmbandfunktion, an deren ‚bestehender wissenschaftlicher Deutung' Verf. ‚seit Jahren' Zweifel hegte." „Die Verengerung des Rachens im Augenblick des Atemdrucks auf den Kehlkopf ist nichts anderes eine Sicherungsvorrichtung zum Schutz der Stimmbänder" (S. 28). Dies die beiden Entdeckungen bzw. Behauptungen P.'s, auf die er den grössten Wert legt und deren Beweis er sich erspart hat. Nebenbei spricht er von „grossem Reichtum an Schleimdrüsen" — „an den Stimmbändern" (S. 29). Nun zur Atmung: „Die oberen Rippen bewirken vornehmlich die . . . . unwillkürliche Atmung des Ruhezustandes." „Das Zwerchfell hat nebenbei das Amt und die Fähigkeit, die Atmung willkürlich und unwillkürlich zu beeinflussen!!" (S. 32). Es soll vornehmlich bei vermehrter körperlicher Tätigkeit eingreifen, daher es nicht wunderlich sei, „dass es beim zivilisierten Menschen zu bedenklicher Untätigkeit verdammt ist" (S. 33) infolge zu geringer Körpertätigkeit und weil die Kleidung bei beiden Geschlechtern in Gürtelgegend drückt. Den vier ersten anatomisch-physiologischen (wenn die Bezeichnung noch erlaubt ist) folgt als fünfter ein psychologischer etwas weitschweifiger Abschnitt über „Selbstgefühl und Atmung", der darin gipfelt, dass alle Unlustgefühle zur Einziehung der Bauchwand führen und das Zwerchfell hindern, „den für die Stimmbänder geeigneten Luftdruck zu regeln". Die unabwendbare Folge ist der automatische Verschluss des Halses zum Schutze der Stimmbänder (S. 60), mit dem „alle zivilisierten erwachsenen Menschen mit verschwindend wenigen Ausnahmen gewohnheitsgemäss" sprechen (S. 29). „Die Grundlage des Sprechens (aber) ist eine Erschlaffung der gesamten Muskulatur, aus der sich dann nur die unumgänglich notwendige Tätigkeit einzelner Muskeln heraushebt" (S. 64). Da aber die Menschen „alle miteinander nicht normal sprechen" können, sind sie „nicht geeignet, als Objekte für die Feststellung der günstigsten Vokal- und Konsonantenbildung zu dienen" (S. 66). Zum Schluss noch eine physiologische Perle: Der „charakteristische Unterschied zwischen Kopf- und Bruststimme": „Geht der grösste Teil des Tones den Nasenweg, so entsteht die höhere Kopfstimme, geht der grössere Teil durch

den Mund, so entsteht die tiefere Bruststimme!!" (S. 74). Da hätten die Stimmphysiologen sich allerdings mit der Registerfrage nicht abzuplagen brauchen!

Im 7. Abschnitt kommen wir endlich zum Stottern und seiner Beseitigung. Die ursprünglich normale Stimmgebung des Kindes wird verdorben durch die Nachahmung des falschen Sprechens Erwachsener und durch Unlustaffekte mit ihren erwähnten Folgen. „Die Behinderung der leichtesten Stimm- und Sprachabwicklung tritt also vom Munde und zugleich vom Zwerchfell aus ein." Wie entsteht daraus das Stottern: „Der Stotterer hat ganz einfach das Unglück gehabt, dass ihn frühzeitig und meist sehr unmittelbar eine starke Persönlichkeitsbeeinträchtigung getroffen hat, oder, nüchterner gesagt, ein heftiger Schreck" (S. 77). Allerdings ganz einfach! (Ref.) „Die Grundursache des Stotterns und Stammelns (! Ref.) ist die Verminderung der Zwerchfelltätigkeit, hervorgerufen durch Verminderung des Selbstgefühls." Die Wiederherstellung des letzteren gelingt durch die „systematische Wiederherstellung einer gewohnheitsgemässen tiefen Atmung" (S. 83). Damit sind wir bei den Atemübungen angelangt, die nichts Neues bieten. Aber „die Sprache soll ganz neu gebildet, von Anfang an gelernt werden" (S. 87). Dazu braucht P. 4—6 Monate. Er geht vom „Pusten durch die Nase" aus. Also ist „die Beseitigung des Stotterns genau so ausschliesslich eine stimmtechnische Angelegenheit, wie etwa die Schulung der Gesangstimme" (S. 89). Mit anderen Worten verlangt P. trotz alles Missverstandenen was er schreibt, eben auch nichts anderes als alle Uebungstherapie, nämlich physiologisch richtiges Sprechen, das auf Grund von Uebung zur zweiten Natur wird.

Das kann man aus den massgebenden Lehrbüchern der Sprachheilkunde aber besser lernen. Aber nach P. „leiden sie alle an dem Fehler, dass sie die Sprache durch den Mund zu führen suchen". „Die normale Sprache geht, wie uns die Kinder (und jeder Leitfaden der Physiologie seit 100 Jahren. Ref.) verraten, durch Mund und Nase" S. (101). Sapienti sat.

Die Abbildungen stammen grossenteils aus bekannten Lehrbüchern. Selbst die Richtigkeit der obigen phonetischen Hypothesen vorausgesetzt, würden sie nichts an der Pathologie und Therapie der Psychoneurose oder Neurose ändern, die wir Stottern nennen und durch Uebung und Wiedererziehung zum richtigen Sprechen suggestiv behandeln, wie P. es unbewusst auch tut.

Nadoleczny.

---

b) Italienische Gesellschaft für experimentelle Phonetik. (Società Italiana di fonetica sperimentale.)

I. Versammlung vom 2. Mai 1915 (Vormittagsitzung).

Bericht im Archivio Italiano di otologia usw. Bd. 36. S. 336.

Vorsitzender: Prof. Gradenigo.

1. G. Ferreri und G. Bilancioni: Ueber die Ermüdung des Kehlkopfes unter normalen und pathologischen Umständen. (Sulla fatica della laringe in condizioni normali e patologiche.)

Bisher nur vom Standpunkt des Kunstgesanges beurteilt, soll nunmehr auch

unter gewöhnlichen Verhältnissen die Stimmermüdung untersucht werden, z. B. nach längerem lauten Lesen. F. und B. nahmen vorher und nachher laryngo- und pneumographische Kurven auf. Die Kurven werden bei Ermüdung unregelmässiger, die Atmung häufiger, ihre Kurven flacher infolge von Muskelschwäche und zeitweise steiler infolge von Willensanstrengung. Es wurden ferner Fälle von Stimmlippenlähmungen zentraler und peripherer Herkunft und von Myasthenia pseudoparalytica untersucht.

2. Bilancioni: Ueber den Rhythmus im italienischen Vers. (Sul ritmo del verso italiano.)

Untersuchungen über das Versmass und seine auf phonetischer Grundlage beruhende Beschleunigung oder Verlangsamung in Gedichten italienischer Klassiker.

Diskussion: Gradenigo, Franzi, Fiorentino, Silva, Bilancioni.

3. Biaggi: Ueber den Klang der Sprechstimme im Kindesalter. (Sul timbro della voce nella infanzia.)

Von 493 Knaben zwischen 6 und 12 Jahren hatten 72,8 pCt. gesunde Stimmen, 27,1 pCt. kranke; von 513 gleichaltrigen Mädchen hatten 82,2 pCt. gesunde und 17,7 pCt. kranke Stimmen. Die Beurteilung geschah durch das vielseitig geschulte Gehör des Untersuchers. Gegen das 10. bis 12. Jahr lassen sich die Register der Stimme erkennen. Der Stimmwechsel bei Knaben zeigt sich lange Zeit vor den eigentlichen Pubertätserscheinungen an. Die Stimmstörungen bezieht B. hauptsächlich auf die Ueberanstrengung der Knabenstimme ausserhalb der Schule. Die Ergebnisse sind günstiger als die von Clara Hoffmann und Dr. Ott in Hamburg.

Diskussion: Ferreri, Mancioli, Biaggi, Silva, Gallignani, Mazzoni, Gradenigo.

Nachmittagsitzung.

Vorsitzender: Prof. Ferreri.

4. Bottazzi: Der Dialekt von Pozzolo-Formigaro (Alessandria).

Phonetische Mitteilungen über einen besonderen Dialekt in der Gegend von Alessandria (Oberitalien).

5. Mancioli: Theater im Freien. (Teatri all' aperto.)

Bericht über akustische und phonetische Bedingungen im römischen Stadion (1680 qm Raum).

Diskussion: Gradenigo.

6. Mancioli: Unfälle und Gesang. (Traumi e canto.)

Fall von Siebbeinverletzung durch Unfall und deren Bedeutung für die Singstimme.

7. Mancioli: Kymographische Untersuchungen beim Gesang, bei Solfeggien und Deklamation in der Oper „Aida“. (Ricerche chimografiche nel canto, solfeggio, declamacione nell' opera „Aida“.)



Vorweisung typischer Kurven, die zeigen, dass die Atmung bei gleichen Phasen in gleichem Rhythmus verläuft sowohl beim Singen als beim Sprechen derselben.

Diskussion: Biaggi.

8. Silva: Die Atemschreibung in der Gesangslehre. (La pneumografia nell' insegnamento del canto.)

S. will die Atemtechnik der Gesangschüler mittels pneumographischer Aufnahme ausbilden.

Diskussion: Mancioli, Biaggi.

9. Ponzo: Einrichtungen zur Aufzeichnung der Atmung. Erste Untersuchungen über den Einfluss des stillen Lesens auf die pneumographischen Kurven. (Dispositivi per la registrazione grafica del respiro. Prime ricerche sulla influenza della lettura mentale sullo curve pneumografiche.)

P. benutzt eine zweigeteilte Mary'sche Kapsel, deren unterer Teil die Zeitschreibung überträgt, während der obere die Atmung aufschreibt. Beides schreibt ein Schreibhebel ineinander. Die Unterbrechung der Zeitschreibung dient gleichzeitig zur Einzeichnung bestimmter Untersuchungszeiträume.

Die Veränderungen der Atemkurve beim stillen Lesen sind sehr gering, gleichen aber denen beim lauten Lesen: Verlängerung der Ausatmung.

10. Ponzo und Gradenigo: Atemsymptome der simulierten Taubheit. (Sintomi respiratori della sordità simulata.)

Veränderungen der Atemkurven bei Geräuschen im Falle von Vortäuschung von Taubheit.

11. Gradenigo: Ueber das Verhalten der subglottischen Luft bei der Phonation und bei der Respiration. (Sul comportamento dell' aria sottoglottica nella fonazione e nella respirazione.)

Die Untersuchungen an einem tracheotomierten Mädchen, dessen Kehlkopf normal war, betrafen die Stimmgebung, die Temperatur der subglottischen Luftsäule, das Eindringen trockner und feuchter Inhalationen durch Nase oder Mund in die Luftröhre. Es wurden durch die Kanüle Luftdruckkurven aufgenommen beim Singen; es fand sich höherer Luftdruck bei den Vokalen u und e, bei hohen Tönen und beim Falsett (Kopfstimme). In der Luftröhre schwankt die Temperatur während der Atmung im Mittel um $2^1/_2{}^0$ C bei 19^0 C Aussentemperatur. Feuchte und trockne Inhalationen gelangten in den subglottischen Raum, die ersteren reizten die Schleimhaut mehr.

Diskussion: Biaggi.

12. Gradenigo: Ueber das absolute Tongehör. (Sulla memoria assoluta dei suoni.)

Eine Umfrage ergab, dass das absolute Tongehör oder besser Tongedächtnis besser war in den mittleren Lagen und für die Tonhöhe in der über- oder unter-

musikalischen Zone fehlte. Die Erkennungsfähigkeit kann durch Uebung verbessert werden. Nadoleczny.

---

c) Dänische oto-laryngologische Gesellschaft.

Sitzung vom 4. Oktober 1916.

Vorsitzender: Holger Mygind.

Mygind: Demonstration von Patienten mit vestibularen Symptomen.

Strandberg: Beitrag zur Diagnose und Therapie des Lupus erythematosus der Schleimhäute der oberen Luftwege.

Lupus erythematosus der oberen Luftwege ist selten. Unter 162 Pat., die in der Finsenklinik zu Kopenhagen behandelt wurden, fanden sich nur 8 Fälle mit Schleimhautaffektionen, die immer im Munde lokalisiert waren. Die Affektion ist chronisch, schmerzlos und breitet sich, wenn sie nicht behandelt wird, aus.

Schmiegelow demonstriert einen 5jährigen Knaben mit translaryngealer Drainrohrfixation wegen diaphragmatischer Stenose des Larynx. Das Rohr wird mit einem silbernen Draht quer durch den Kehlkopf fixiert und die Enden des Drahts werden unter die Haut versenkt, wo sie reaktionslos einheilten. Der Knabe hat das Rohr seit 4 Monaten getragen.

Blegvad hat in 3 Fällen die Drainrohrfixation versucht, jedoch ohne Erfolg. Es bildete sich nämlich ganz kurze Zeit nach Entfernung des Drainrohrs, welches 3 Monate getragen wurde, eine schwere Larynxstenose, so dass die Tracheotomiekanüle wieder eingelegt werden musste.

Schmiegelow meint, dass die Pat. Blegvad's das Drainrohr zu kurze Zeit getrugen haben. Bei Erwachsenen muss die Dilatation mindestens ein halbes Jahr lang fortgesetzt werden.

Mahler rät, die Trachealkanüle während der ganzen Dilatationsbehandlung fortzusetzen.

Strandberg demonstriert einen Pat. mit Lupus erythematosus der Mundschleimhaut und die Behandlung mit Kohlensäureschnee.

Thornval: Fremdkörper im Hypopharynx.

Bei einem 2jährigen Kind wurde durch Schwebelaryngoskopie ein kleines Holzstückchen aus dem Hypopharynx entfernt, wo es seit einem Jahre festsass.

Robert Land demonstriert 1. ein 3jähriges Mädchen mit Papillomen im Kehlkopf, die durch Schwebelaryngoskopie entfernt wurden und sich bei der mikroskopischen Untersuchung als tuberkulös herausstellten.

2. 30jährigen Mann mit Ulzeration der hinteren Pharynxwand. Mikroskopisch wurden typische solitäre Tuberkel gefunden. In der Anamnese

Syphilis, Wassermann aber negativ. Pirquet war positiv. Pat. wurde mit galvanokaustischem Tiefenstich behandelt, worauf die Ulzeration grösser wurde. Bei einer nochmaligen mikroskopischen Untersuchung exzidierter Stücke wurde durch die Weigert'sche Elastinfärbung eine Endarteriitis obliterans festgestellt und somit die Diagnose auf Syphilis gestellt.

Sitzung vom 1. November 1916.

Carl Mailand: Verschiedene Massnahmen beim Unterricht von schwerhörigen Schulkindern.

Unter sämtlichen 60000 Kindern in den Kommunalschulen Kopenhagens erwiesen sich 331 als so schwerhörig, dass sie dem Unterricht nicht folgen konnten; diese Kinder wurden in einer besonderen Schule gesammelt und nach ihrem Alter in drei Klassen verteilt. In diesen Klassen erhielten sie in den gewöhnlichen Schulfächern, ausserdem in Artikulation und Ablesen Unterricht und ihre Mittelohrerkrankung wurde täglich behandelt.

Robert Land: Die Arterien der Mandel.

L. hat in 20 Fällen die Arterien der Mandeln nach Injektion von blaugefärbter Gelatine in die Carotis communis untersucht. Der typische Verlauf der Arterien ist folgender: Ramus tonsillaris (von denen in der Regel nur einer, seltener zwei oder drei vorhanden sind) durchbricht den Musc. constrictor sup. auf der Höhe des unteren Mandelpols, um sich hier gleich an die Kapsel der Mandel zu legen und in der Kapsel nach aufwärts zu verlaufen, wobei er ständig Zweige nach beiden Seiten abgibt und die Mandel mit feinen Zweigen versorgt. Der Arterienstamm hört schon etwa am Zentrum der Mandel auf und am oberen Drittel der Mandel findet man in der Kapsel nur äusserst feine Gefässe, oft nur Präkapillargefässe. Dem oberen Drittel der Mandel entsprechend ziehen keine Gefässe aus der Muskulatur auf die Mandel über. Nur in drei der 20 Fälle fand sich atypischer Verlauf. Im hinteren Gaumenbogen fanden sich nur in zwei der 20 Mandelpaare makroskopisch nachweisbare (aber kleine) Arterien. Im vorderen Gaumenbogen wurden Arterien in 7 der 20 Mandelpaare gefunden; nur in einem Fall war das Gefäss von grösseren Dimensionen. Der Ramus tonsillaris entspringt entweder aus der Art. palatina ascendens (am häufigsten), der Art. maxillaris externa oder der Art. pharyngea ascendens.

Mygind: 1. Fall von Neuritis optica, Fazialisparese, Kochlearis- und Vestibularisaffektion nach Salvarsaninjektion.

2. Fall von hereditärer Syphilis mit Taubheit, Schwindel und Fistelsymptom.

3. Fall von kombinierten funktionellen und organischen vestibulären Symptomen.

(Nach dem offiziellen Sitzungsbericht.)

d) Wiener laryngo-rhinologische Gesellschaft.

Sitzung vom 10. Januar 1917.

Vorsitzender: O. Chiari.

Kofler stellt einen Fall von Karzinom des Larynx vor, der am 10. März 1916 an die Klinik aufgenommen wurde. Der damalige Befund war folgender: Heiserkeit, Stridor laryngealis mässigen Grades, Ansammlung grösserer Schleimmengen im Hypopharynx; die Innenfläche der linken Larynxhälfte in einen roten, ganz glatten, kugeligen, zirka walnussgrossen Tumor umgewandelt, diese Larynxhälfte unbeweglich. Die histologische Untersuchung eines dem Tumor entnommenen Stückchens ergab den Befund: fast nicht verhornendes Plattenepithelkarzinom. 3 Wochen später Exstirpation der ganzen linken Larynxhälfte, wobei sich zeigte, dass das Karzinom weit in die umgebenden Gewebe und nach abwärts gegen die Trachea gewuchert war, so zwar, dass an eine radikale Entfernung dieser Teile des Tumors nicht gedacht werden konnte und dieselben wegen Aussichtslosigkeit einer radikalen Operation zurückgelassen werden mussten, unter anderem wurde auch die linke infiltrierte Hälfte des Ringknorpels und des 1. Trachealringes stehen gelassen. Nach der Heilung der Operationswunde, die in verhältnismässig kurzer Zeit und in unkomplizierter Weise erfolgt war, wurde eine intensive Radium- und Röntgenstrahlenbehandlung der grossen zurückgebliebenen Reste des Tumors eingeleitet. 2—3 Wochen nach der Operation wurde das erstemal Radium in einer Menge von 30 mg durch 48 Stunden in die Ringknorpelenge und in den Larynx eingelegt, das zweitemal eine Woche später, sodann folgten 10 intensive Röntgenbestrahlungen, dann noch 3 intensive Radiumbestrahlungen und schliesslich noch Röntgenbestrahlungen. Mitte November kam es allmählich zur Nekrosierung und Abstossung des ganzen Ringknorpels. Um diese Zeit herum schwoll die ursprünglich durch die Geschwulst aufgetriebene linke Halsgegend, die nach der Radium- und Röntgenbehandlung langsam ein vollkommen normales Aussehen darbot, derart an, dass man an ein Rezidiv glauben mochte. Nach Entfernung des nekrotischen Ringknorpels schwoll die ganze Larynxgegend und die angrenzenden Partien der linken Halsseite ab und es trat der Zustand ein, wie man ihn jetzt beim Patienten sieht, keine Spur eines Tumorrezidivs zu sehen oder zu tasten, alle Partien des Halses weich, normal konfiguriert, eine kleine Pharynxfistel in der Gegend der Epiglottis, und dort, wo die Kanüle liegt, ein Tracheo- und Oesophagostoma, die beide durch die nach oben sich scharf abgrenzende und mit narbigem epithelisiertem Rand versehene Trachealhinterwand getrennt sind, so dass man durch dieses Stoma sowohl in die Trachea, als in den Oesophagus sehen kann. Von oben herab dringt ein ödematöser, haselnussgrosser Wulst, der der rechten Aryknorpelschleimhaut angehört und das Oesophaguslumen gegen das Trachealumen fast ventilartig verschliesst. Patient füttert sich mit weichem Magenschlauch selbst vom Munde aus mit Leichtigkeit. Fernerhin kommt eine Plastik zum Verschlusse des Oesophagus gegen die Trachea in Frage.

Emil Glas erinnert im Anschluss an diesen Fall an eine vor einigen Jahren in der laryngologischen Gesellschaft vorgestellte Patientin, bei welcher er ein

Karzinom der hinteren Rachenwand (Epipharynx) operativ entfernt und im Anschluss daran der Radiumbehandlung zugeführt hat. Der Fall ist als völlig geheilt zu bezeichnen.

Jedenfalls scheinen die Tumoren je nach ihrer histologischen Beschaffenheit und nach ihrer Lokalisation sehr verschieden durch Röntgen und Radium beeinflusst zu werden, da manche Karzinome wesentliche Besserung, ja völlige Schrumpfung zeigen, andere hingegen in ihrem Wachstum nicht aufgehalten werden. So sah Glas bei Oberkieferkarzinomen öfter sogar eine ungünstige Beeinflussung durch Röntgenbehandlung, bei einem Falle kam es unmittelbar im Anschluss an eine längere Sitzung zu einer schweren Tumorblutung. Eine genauere Differenzierung in der Anwendung der X-Strahlen wäre in Hinblick auf solche Verkommnisse angezeigt.

O. Chiari: Die Karzinome des Epipharynx sind manchmal ziemlich gutartig und scheinen auf Radium gut zu reagieren. Ich sah mehrere solche Fälle, die nach Auskratzung durch Radiumapplikation anscheinend heilten, dann aber doch wiederkamen. Auch bei einem histologisch festgestellten Carcinoma epitheliale oesophagi, welches das Schlingen sehr behinderte, erzielte er durch Radium eine solche Erweiterung des Lumens, dass der Patient auch feste Speisen geniessen konnte und blühend aussah. Nach einem Jahre aber trat wiederum starke Wucherung auf und der Pat. starb.

Roth: Ein seltenes Vorkommnis bei einem Tonsillarkonkrement.

Patientin klagte über Fremdkörpergefühl links im Halse; sie glaubte, der Zahnarzt habe ihr bei der Anfertigung von Plomben ein Stück Gips im Halse stecken lassen. Man sieht links am vorderen Gaumenbogen dicht oberhalb der Implantationsstelle desselben in der Zunge eine $^3/_4$ cm im Durchmesser haltende Oeffnung, in welcher ein weisser Körper stak, der sich bei Sondenberührung hart anfühlte. Die Extraktion des Fremdkörpers war ziemlich schwierig. Er erwies sich als ein etwa 2 cm langes, hartes, an seiner Oberfläche warziges Konkrement, das mit seinem Hauptanteil im Gewebe der linken Tonsille eingebettet war, dessen Basis, nach vorn gelegen, die Lücke im Gaumenbogen ausgefüllt hatte. Es handelte sich also um einen ziemlich grossen Tonsillarstein, welcher den vorderen Gaumenbogen durch Usur durchbrochen und in der hierdurch entstandenen Lücke sichtbar geworden war, ohne dass je während des Verlaufes Schmerzen oder auch nur unangenehme Empfindungen wahrgenommen worden wären. Die chemische Untersuchung des Steins ergab kohlen- und phosphorsauren Kalk.

Oskar Hirsch stellt vor: 1. einen Soldaten bei dem er die Radikaloperation der Stirnhöhle nach Killian in Lokalanästhesie gemacht hat; er rühmt die Vorzüge des Verfahrens gegenüber der Operation in Allgemeinnarkose. 2. 29 jährigen Soldaten, der im Juni 1915 einen Halsschuss erhielt. Er wurde tracheotomiert und mit Kanüle am 22. August 1915 ins Garnisonspital eingeliefert. Im Oktober 1915 kam Patient in meine Behandlung. Es bestand eine Obliteration des Luftrohres vom subglottischen Raum bis zur Tracheotomie-

öffnung. Am 23. Januar 1916 Laryngofissur in Lokalanästhesie mit Exzision der Narben unterhalb der Stimmbänder, Entfernung eines Teiles des Ringes des Ringknorpels und der Narben oberhalb der Tracheotomieöffnung. Anfangs wurde dieses rinnenförmig wieder hergestellte Luftrohr mit Tampons offen gehalten, später mit einer Schornsteinkanüle. Seit Mai 1915 begann die Dilatationsbehandlung mit Bolzen, die infolge häufiger Beurlaubung des Patienten erst heute dem Abschlusse nahe ist. Patient atmet bereits mit verstopfter Kanüle Tag und Nacht. Zur Deckung des Defektes hat H. ein Knorpelplättchen aus der Rippe in eine Hautfalte, deren Basis an der Tracheotomieöffnung sich befindet, einheilen lassen. In diesem Stadium zeigt H. den Pat. und wird ihn nach gelungener Deckung des Defektes nochmals vorführen.

Emil Glas: Auf Grund einer umfangreichen Statistik, die nach diesem Kriege in bezug auf die therapeutischen Massnahmen bei Kehlkopfverletzungen wird gemacht werden müssen, wird man die endolaryngealen Eingriffe bei Larynx- und Trachealstenose gegenüber der Laryngotracheofissur (beziehungsweise Laryngostomie) abzuwarten haben. Es gibt Fälle chronischer Stenose nach Kehlkopfverletzung, bei welchen die langsam ansteigende Dilatationsbehandlung zum Ziele führt, und verweist Vortr. auf jene Fälle vollkommenen Verschlusses, bei denen im Anschluss an eine Perforierung der Narbenmasse die Bougierung ohne Ende zu einer wesentlichen Besserung Veranlassung gab. Glas führte in solchen Fällen ein an seiner rückwärtigen Fläche stumpfes, perforiertes, mit Seidenfäden armiertes Messer durch die Narbenmasse und leitete den Seidenfaden bei der Tracheotomieöffnung nach aussen. Im Anschluss hieran Durchziehen von Drainrohren. Für Fälle von Kehlkopfverletzungen mit Perichondritis und Fixation der Stimmbänder ist auch die Prognose der Laryngofissur mit anschliessender Narbenexzision nicht günstig. Jedenfalls wird eine genaue Sichtung des Materiales und neuerliches genaues Abwägen aller Momente künftighin den Vorteil jeder der beiden Methoden neuerlich zu bestimmen haben.

Oskar Hirsch (Schlusswort): Zu den Erörterungen des Herrn Glas über die Vorzüge der Dilatationsbehandlung gegenüber der Laryngofissur gab der vorgestellte Fall keinen Anlass. Denn die Dilatationsbehandlung kommt als alleinige Behandlung nur dort in Betracht, wo eine Lücke im verengten Luftrohr vorhanden ist oder wenigstens auf endolaryngealem Wege geschaffen werden kann. Hier bestand eine undurchgängige derbe Narbe, die vom subglottischen Raum bis zur Tracheotomieöffnung reichte.

Menzel: Durchschuss durch den vorderen Teil der beiden Schildknorpelplatten.

Die Verletzung erfolgte vor $1^1/_2$ Jahren. Die Schussrichtung verläuft in schiefer Linie von links vorn nach rechts hinten. Die Untersuchung zeigt, dass der Schuss genau die Ebene beider Stimmbänder getroffen hat, die in ihren vorderen zwei Dritteln miteinander verwachsen in eine zusammenhängende weisse Narbenmasse verwandelt sind. Ebenso sind die beiden Ventriculi Morgagni durch Narbenbildung verstrichen.

Eine zweite kleinere, halbmondförmige, nur wenig in das Larynxlumen vorspringende Narbenfalte befindet sich etwa 3—4 mm oberhalb der zuerst beschriebenen, so dass zwischen den beiden eine Bucht entstanden ist. Aryknorpel und die hinteren Anteile der beiden Stimmbänder sind frei beweglich, die interligamentöse Narbe bei Phonation faltbar. Therapeutisch ist die Beseitigung der Narbe mittels Elektrolyse angezeigt, wodurch der Rezidivgefahr vorgebeugt wird.

Hanszel.

III. Briefkasten.

Personalnachrichten.

Dr. Carl Zarniko (Hamburg) hat den preussischen Professortitel erhalten.

Der Nachruf auf unseren Spezialkollegen Ziem erscheint in nächster Nummer.

Für die Redaktion verantwortlich Prof. Dr. G. Finder, Charlottenburg, Augsburger Str. 38.
Druck von L. Schumacher, Berlin N. 4.

Internationales Centralblatt

für

Laryngologie, Rhinologie

und verwandte Wissenschaften.

Jahrgang XXXIII. Berlin, November. 1917. No. 11.

I. Constantin Heinrich Ziem †.

Die Septembernummer des Centralblatts brachte in aller Kürze die Nachricht von dem Hinscheiden unseres Fachkollegen Ziem in Danzig. Mit ihm ist ein Mann von uns geschieden, dessen Lebensarbeit für die Entwicklung der Rhinologie von der grössten Bedeutung gewesen ist. Bei der Schnellebigkeit der heutigen Zeit ist es eine Pflicht der Dankbarkeit, auf die grossen Verdienste solcher Forscher hinzuweisen und das Andenken an ihre Leistungen in das Gedächtnis der jüngeren Generation zurückzurufen. Wie wenige von den heutigen Rhinologen wissen noch, dass Konrad Victor Schneider die alte galenische Lehre, dass der Schnupfen eine Krankheit des Gehirnes sei, als unrichtig erkannt und zuerst als die Stelle der Erkrankung die Schleimhaut nachgewiesen hat, wie wenige wissen, dass die ganze heutige Lehre von den Nebenhöhlenerkrankungen in den Erfahrungen und den Arbeiten von Constantin Heinrich Ziem ihre Begründung findet.

Constantin Heinrich Ziem wurde am 26. Dezember 1850 zu Frankfurt a. M. als Sohn eines begüterten Bauunternehmers geboren. Er besuchte das städtische Gymnasium seiner Vaterstadt, das damals von Tycho Mommsen, dem Bruder des Historikers, geleitet wurde. Nach einem ganz besonders glänzenden Examen bezog er 1869 die Universität Marburg, um Medizin zu studieren. Nachdem er in der Folge noch mehrere andere deutsche Universitäten besucht hatte, machte er im Jahre 1875

in Rostock die Staatsprüfung. Sein besonderes Interesse wandte sich damals der Augenheilkunde zu; er wurde Assistent bei Adolf Weber in Darmstadt, arbeitete bei Julius von Hasner in Prag und kam dann nach Breslau, wo er durch den mächtigen Einfluss von Rudolf Voltolini der Rhinologie zugeführt wurde. Er liess sich zuerst in Danzig nieder, ging aber schon 1879 nach Alexandrien, teils wohl weil er in dem „sonnigen Aegypten" Genesung von einem schweren eitrigen Leiden der Nase zu finden hoffte, teils weil er die ägyptische Augenkrankheit an Ort und Stelle studieren wollte. Er hat dort jedenfalls eine ausgedehnte Praxis getrieben; in seinen späteren Veröffentlichungen finden wir nicht selten Bezugnahme auf in Aegypten beobachtete Kranke. Im Jahre 1882 ist er in Hamburg, aber schon zwei Jahre später übersiedelte er wieder nach Danzig, wo er seitdem bis ein Jahr vor seinem Tode eine zeitweis sehr ausgedehnte Spezialpraxis betrieb. Kränklichkeit — er hatte schon als Kind eine schwere Osteomyelitis und eitrige Coxitis durchgemacht, später eine sehr schwere Kieferhöhleneiterung[1]), die für ihn der Ausgangspunkt einer grossen Anzahl für unsere Wissenschaft sehr folgenreicher Arbeiten wurde —, mannigfache Enttäuschungen und Zurücksetzungen verbitterten den ungewöhnlich begabten, etwas nervösen Mann derart, dass er in der wissenschaftlichen Diskussion manchmal die Grenzen des Sachlichen überschritt, und auch sich von dem persönlichen und wissenschaftlichen Verkehr mit den Kollegen in Danzig fast gänzlich zurückzog, so dass er in den letzten Jahrzehnten seines Lebens in selbstgewählter Einsamkeit und Verlassenheit ganz in der wissenschaftlichen Arbeit in seinem Spezialgebiet aufging. Infolge eines Schlaganfalls im Jahre 1915 begann sein Geist allmählich zu zerfallen, bis ihn am 6. Juli 1917 ein sanfter Tod aus der geistigen Umnachtung erlöste. So traurig endete ein Forscherleben, dem es durch Mühe und Arbeit vergönnt war, nachhaltig fördernd auf den Fortschritt seines Wissensgebietes zu wirken.

Seine ausserordentlich zahlreichen Arbeiten — ich habe deren 127 zusammenstellen können, bin aber überzeugt, dass die Liste bei weitem nicht vollständig ist — zeichnen sich zum grossen Teil durch eine ganz ungewöhnliche Belesenheit und Literaturkenntnis sogar auf der Medizin

1) Bei der Behandlung der Kieferhöhleneiterung war ein Stück des scharfen Löffels abgebrochen und blieb drei Monate in der Höhle liegen, immer weitere Eiterung unterhaltend. Raugé (Annales des maladies de l'oreille etc., 1894, p. 631) nennt diese Tatsache: „un accident fort heureux pour la rhinologie;" dem in den Sinus verirrten Löffel „sont dus les immenses progrès faits dans les dernières années sur cette question des sinusites".



ganz fernliegenden Gebieten aus[1]), wie durch eine grosse Konsequenz des Denkens und durch einen „wissenschaftlichen Enthusiasmus“, der bei starken Geistern die Quelle wissenschaftlichen Fortschreitens zu sein pflegt.

Es sind im wesentlichen zwei Gebiete, in denen Ziem bahnbrechend gewesen ist und die er durch zahlreiche Beobachtungen und Forschungen — auch experimenteller Natur — immer und immer wieder befruchtet hat, die Lehre von den Nebenhöhlenerkrankungen und die Lehre von dem Zusammenhange der Nasenkrankheiten mit Erkrankungen anderer Organe in erster Linie des Auges. Bemerkenswert ist, dass in beiden Fällen Beobachtungen am eigenen Leibe der Ausgangspunkt für seine Untersuchungen und Forschungen gewesen sind. Ziem wies als der erste auf die Häufigkeit und die Bedeutung der Kieferhöhlenerkrankungen hin und zeigte, dass diese Erkrankung in der Regel ohne die sog. Schulsymptome verlaufe und sich nur durch Eiterausfluss aus der Nase und Kopfschmerz bemerkbar mache. Er empfahl die systematische Punktion der Kieferhöhle mit nachfolgender Probeausspülung als einzig sicheres diagnostisches Mittel und kämpfte mit der ihm eigenen Energie gegen die Ueberschätzung der Durchleuchtung.

Seine Annahme, dass es sich bei den von Nasenleiden abhängigen Erkrankungen benachbarter Organe (Auge, Gehirn usw.) in den meisten Fällen um die direkte Fortleitung einer Entzündung längs der Kontiguität handelt, wird wohl nicht allgemein anerkannt werden, jedenfalls sind seine zahlreichen Beobachtungen in dieser Hinsicht befruchtend gewesen.

P. Heymann.

Literaturverzeichnis Ziem's.

1. Ueber partielle und totale Verlegung der Nase. Monatsschr. f. Ohrenheilk. Nr. 1—4. 1879.
2. Ueber einige seltenere Affektionen des Gaumensegels. Ebendas. Nr. 10. 1879.
3. Ueber Blennorhoe der Nase und ihrer Nebenhöhlen (Ozaena). Ebendas. Nr. 4. 1880.
4. Ueber Asymmetrie des Schädels bei Nasenkrankheiten. Ebendas. Nr. 2ff. 1883.
5. Ueber den Abschluss der Mundhöhle von der Rachenhöhle bei Nasenatmung. Ebendas. Nr. 5. 1885.
6. Ueber Rosenschnupfen. Ebendas. Nr. 6. 1885.
7. Delirium und vorübergehendes Irresein nach Operationen in der Nase. Ebendas. Nr. 9. 1885.

---

1) In seinen Arbeiten finden sich Zitate aus dem 12-Tafelgesetz (5 Jahrh. vor Christi) aus Demosthenes, Sophocles, Plutarch, Xenophon, Flavius-Josephus, Sueton, Herodot und anderen alten Schriftstellern, ebenso auch neueren Historikern, Philosophen usw., z. B. aus Voltaire, Buffon, Rousseau, Bolingbroke, Danton u. a. Lautmann bemerkt bei der Besprechung einer Arbeit Ziem's, „dass grosse kulturhistorische Bildung einer medizinischen Arbeit nichts schadet, beweist Ziem in seinen Artikeln“.

8. Ueber die Anwendung des Gaumenhakens. Monatsschr. f. Ohrenheilk. Nr. 9. 1885.
9. Ueber die Beziehungen zwischen Nasen- und Zahnkrankheiten. Ebendas. Nr. 12. 1885.
10. Ueber die Einwirkung aromatischer Substanzen auf die Nasenschleimhaut. Deutsche med. Wochenschr. Nr. 38. 1885.
11. Ueber inspiratorisches Zusammenklappen der Nasenflügel. Ebendas. Nr. 46. 1885.
12. Ueber Abhängigkeit der Enuresis nocturna von Nasenobstruktion. Allg. med. Centralzeitg. Nr. 64. 1885.
13. Ueber die Bedeutung von Zahnkrankheiten für die Entstehung von Nasenleiden. Ebendas. Nr. 70. 1885.
14. Geschichtliche Notiz über das Schwellgewebe der Nasenschleimhaut. Ebendas. Nr. 99. 1885.
15. Ueber Nasenblennorrhoe bei Neugeborenen. Ebendas. Nr. 101. 1885.
16. Zur Geschichte der falschen Zähne. Ebendas. Nr. 71. 1885.
17. Ueber Intoxikation durch Kokain. Ebendas. Nr. 90. 1885.
18. Ueber Bedeutung und Behandlung der Naseneiterungen. Monatsschr. f. Ohrenheilk. Nr. 2—4. 1886.
19. Notiz zur Konservierung der Rachen- und Kehlkopfspiegel. Ebendas. Nr. 5. 1886.
20. Ueber neuralgische und nervöse Begleiterscheinungen bei Nasen- und Rachenkrankheiten. Ebendas. Nr. 8/9. 1886.
21. Ueber die Wege der Intoxikation durch Kokain. Allg. med. Centralzeitg. Nr. 11. 1886.
22. Ueber die Ursachen der Anschwellung der Nasenschleimhaut. Ebendas. Nr. 16/17. 1886.
23. Ueber Anwendung des Menthol bei Nasenkrankheiten. Ebendas. Nr. 15, 19 u. 20, 21. 1886.
24. Ueber die Abhängigkeit einiger Augenleiden von Rachenkrankheiten. Ebendas. Nr. 20. 1886.
25. Ueber Nebenwirkungen des Kokain. Deutsche med. Wochenschr. Nr. 21. 1886.
26. Ueber das Zusammentreffen von Trachom der Bindehaut mit Katarrhen der Nasenschleimhaut. Allg. med. Centralzeitg. Nr. 23. 1886.
27. Ueber die Abhängigkeit der Migräne von Krankheiten der Nasenhöhle und der Kieferhöhle. Ebendas. Nr. 35/36. 1886.
28. Zur Pathologie der Lippen. Ebendas. Nr. 68/69. 1886.
29. Ein Bernsteinknopf im Ohr. Monatsschr. f. Ohrenheilk. Nr. 5. 1887.
30. Ueber Operationen im hinteren Abschnitt der Nase unter Leitung des Fingers. Ebendas. Nr. 8. 1887.
31. Ueber die Ursachen der Anschwellung der Rachentonsille. Allg. med. Centralzeitung. Nr. 16. 1887.
32. Iritis bei Eiterung der Nase und ihrer Nebenhöhlen. Centralblatt f. prakt. Augenheilk. Nr. 4. 1887.
33. Zur Pathologie der Wange. Allg. med. Centralzeitg. Nr. 30/31. 1887.
34. Abszess in der Orbita und Tränensackfistel bei Eiterung der Kieferhöhle. Ebendas. Nr. 37. 1887.
35. Abszess im unteren Augenlide bei Eiterung der Kieferhöhle und Periostitis einer Zahnwurzel. Ebendas. Nr. 48/49. 1887.
36. Sehstörungen nach Anwendung des Galvanokauters in der Nasenhöhle. Centralblatt f. prakt. Augenheilk. 1887.
37. Ueber Verhütung der Diphtherie. Eine gemeinverständliche Abhandlung. Weber. Danzig 1887.
38. Notiz über Operationen im hinteren Abschnitt der Nase unter Leitung des Fingers. Monatsschr. f. Ohrenheilk. Nr. 5. 1888.
39. Die Entstehung der Peritonsillitis. Bemerkungen über Perichondritis des Kehlkopfes. Ebendas. Nr. 9. 1888.
40. Zur Lehre von der sympathischen Ophthalmie. Internat. med. Rundschau. Nr. 10/11. 1888.
41. Zur Genese der Gesichtsrose. Deutsche med. Wochenschr. Nr. 19. 1888.

42. Ueber Einschränkung des Gesichtsfeldes bei Erkrankungen der Nase und ihrer Nebenhöhlen. Berliner klin. Wochenschr. Nr. 37. 1888.
43. Kokain bei Nachblutung aus der Nase infolge von Nieskrampf. Deutsche med. Wochenschr. Nr. 40. 1888.
44. Ueber das zweckmässigste Verfahren zur Eröffnung der Kieferhöhle. Therap. Monatsh. April-Mai 1888.
45. Entgegnung auf die Abwehr des Herrn Suchanek. Monatsschr. f. Ohrenheilk. Nr. 2. 1889.
46. Ueber Einschränkung des Gesichtsfeldes bei Nasenkrankheiten. Deutsche med. Wochenschr. Nr. 5. 1889.
47. Zur Lehre von der Parotitis. Monatsschr. f. Ohrenheilk. Nr. 7. 1889.
48. Ueber intraokulare Erkrankungen bei Nasenleiden. Ebendas. Nr. 8. 1889.
49. Ueber metastatische Erkrankungen bei Nasenleiden. Ebendas. Nr. 11. 1889.
50. Zur Diagnose und Behandlung der Erkrankungen der Kieferhöhle nebst Antwort an Dr. Broich. Berliner klin. Wochenschr. Nr. 11 u. 34. 1889.
51. Zur Behandlung der Warzen der Nasen- und Gesichtshaut. Monatsschr. für Ohrenheilk. Nr. 12. 1889.
52. Notiz über die Probepunktion der Kieferhöhle. Berliner klin. Wochenschr. Nr. 34. 1889.
53. Intraokulare Erkrankungen bei Nasenleiden. Ebendas. Nr. 38/39. 1889.
54. Geschichtliche Notiz über Enuresis nocturna bei Nasenleiden. Arch. f. Kinderheilk. Bd. 11. Mai 1889.
55. Die Verkrümmungen der Wirbelsäule bei obstruierendem Nasenleiden. Monatsschrift f. Ohrenheilk, Nr. 5. 1890.
56. Ueber den Nachweis der Naseneiterung im allgemeinen. Bemerkungen über die sog. Tornwald'sche Krankheit. Ebendas. Nr. 7. 1890.
57. In Sachen der Durchleuchtung. Berliner klin. Wochenschr. Nr. 36. 1890.
58. Bemerkungen zu der Arbeit des Herrn Dr. Gerber über Rachennasalkatarrh und die sog. Tornwald'sche Krankheit. Therap. Monatsh. April 1890.
59. Geschichtliche Bemerkungen über Einschränkung des Gesichtsfeldes bei Nasenkrankheiten. Centralbl. f. Augenheilk. Mai 1890.
60. Bemerkungen zu dem Aufsatze des Herrn Dr. Poelchen zur Anatomie des Nasenrachenraumes. Virchow's Arch. Bd. 119. 1890.
61. Ueber den Nachweis der Naseneiterung im allgemeinen. Bemerkungen über die sog. Tornwaldt'sche Krankheit. Monatsschr. f. Ohrenheilk. Nr. 7. 1891.
62. Extraktion einer abgebrochenen Irrigationskanüle aus der Kieferhöhle. Berliner klin. Wochenschr. Nr. 17. 1891.
63. Durchleuchtung oder Probedurchspülung der Kiefer- und Stirnhöhle. Ebendas. Nr. 24. 1891.
64. In Sachen der Durchleuchtung der Oberkieferhöhle. Ebendas. Nr. 36. 1891.
65. Notiz über Lufthaltigkeit der Parotis. Nochmals die Durchleuchtung der Kieferhöhle. Ebendas. Nr. 48. 1891.
66. Nochmals die Durchleuchtung der Oberkieferhöhle. Ebendas. Nr. 48. 1891.
67. Ueber das Schwellgewebe des Auges. Virchow's Arch. Bd. 126. 1891.
68. Contribution au traitement des sténoses nasales. Revue intern. de rhinol. Nr. 4. 1892.
69. Zur Darstellung der Beziehungen zwischen Augen- und Nasenkrankheiten. Monatsschr. f. Ohrenheilk. Nr. 5. 1892.
70. Des affections intraoculaires consécutives aux maladies du nez. Arch. intern. de laryng. etc. Nr. 5. 1892.
71. Ueber äussere Anwendung von Kanthariden bei Nasen- und Halskrankheiten. Monatsschr. f. Ohrenheilk. Nr. 6. 1892.
72. Nochmals die sog. Tornwaldt'sche Krankheit. Wiener klin. Wochenschr. Nr. 6. 1892.
73. Ueber den Nachweis der Naseneiterung im allgemeinen. Bemerkungen über die sog. Tornwaldt'sche Krankheit. Monatsschr. f. Ohrenheilk. Nr. 7. 1892.
74. Ueber Palpation des oberen und unteren Rachenraumes sowie der Kehlkopfhöhle. Therap. Monatsh. Heft 8. 1892.

75. Zur Behandlung der paraaurikulären Abszesse und der akuten Mittelohreiterung. Monatsschr. f. Ohrenheilk. Nr. 10. 1892.
76. Nochmals die sog. Tornwaldt'sche Krankheit und die Palpation des Nasenrachenraumes. Therap. Monatsh. Heft 12. 1892.
77. Ueber intraokuläre Erscheinungen im Gefolge der Nasenkrankheiten. Münch. med. Wochenschr. Nr. 16. 1892.
78. Ueber Iritis bei Eiterung der Nase. Wiener klin. Wochenschr. Nr. 29. 1892 cfr. New York med. Wochenschr. Mai 1892.
79. Ueber Durchleuchtung der Gesichtsknochen. Berliner klin. Wochenschr. Nr. 33. 1892.
80. Iritis d'origine nasale. Annal. des mal. de l'oreille etc. Nr. 1. 1893.
81. Die neueste Phase der elektrischen Durchleuchtung in der Diagnostik der Eiterungen der Oberkieferhöhle. Petersburger med. Wochenschr. Nr. 6. 1893.
82. La dernière phase de l'éclairage électrique dans le diagnostic de l'empyème maxillaire. Revue intern. de laryng. 1893.
83. Beziehungen zwischen Augen- und Nasenkrankheiten. Monatsschr. f. Ohrenheilk. Nr. 8/9. 1893.
84. Nochmals die Durchleuchtung der Kiefer- und Stirnhöhle. Ebendas. Nr. 12. 1893.
85. Durchschnitte des Kopfes. Danziger Naturf.-Ges. 1893.
86. Ueber Durchleuchtung des Auges. Wiener kin. Wochenschr. Nr. 5. 1893.
87. Ueber Entfernung von Fremdkörpern aus dem Gehörgang. Monatsschr. für Ohrenheilk. Nr. 4. 1894.
88. La note sur la valeur des miroirs métalliques. Arch. intern. de laryng. Nr. 5. 1894.
89. Ueber Metallspiegel. Monatsschr. f. Ohrenheilk. Nr. 6. 1894.
90. Zur Behandlung der Verbiegungen der Nasenscheidewand. Ebendas. Nr. 7. 1894.
91. Zur Operation der adenoiden Vegetationen. Ebendas. Nr. 11. 1894.
92. Nasenleiden bei Infektionskrankheiten. Münch. med. Wochenschr. Nr. 49. 1894.
93. Zur Lehre von den Verletzungen des Auges. Wiener med. Wochenschr. Nr. 32. 1894.
94. Sur les conditions de pénétration de la trompe d'Eustache par les lavages du nez. Annal. des mal. de l'oreille. Nr. 3. März 1895.
95. Nochmals die Ueberschätzung der Durchleuchtung der Kieferhöhle. Monatsschrift f. Ohrenheilk. Nr. 5. 1895.
96. Ein Fall von vorübergehender Aphasie nach Scharlachdiphtherie. Ebendas. Nr. 6. 1895.
97. Nochmals die Erkrankungen der Nase bei Infektionskrankheiten bes. auch bei Diphtherie. Münchener med. Wochenschr. Nr. 8. 1895.
98. The operative and dietetic treatment of suppuration of the accessory cavities of the nose. Journ. of laryng. etc. Nr. 10. 1895.
99. A contribution to the study of injuries of the eye. Glasgow med. journ. Januar 1895.
100. Ueber Beziehungen der Nasenkrankheiten zur Psychiatrie. Monatsschr. für Ohrenheilk. Nr. 11. 1895.
101. Eine neue Druckpumpe und ihre Bedeutung für die praktische Augenheilkunde. Juli 1895.
102. Ueber Fremdkörper in der Kieferhöhle. Monatsschr. f. Ohrenheilk. Nr. 1. 1896.
103. Zur Autoskopie des Kehlkopfes. Ebendas. Nr. 3. 1896.
104. Voltolini und die Autoskopie des Kehlkopfes. Ebendas. Nr. 6. 1896.
105. Rapport entre les affections nasales et mentales. Annal. des mal. de l'oreille Nr. 9. 1897.
106. Ueber Beziehungen der Nasenkrankheiten zur Psychiatrie. Monatsschr. für Ohrenheilk. Nr. 11/12. 1897.
107. The relation of nasal to mental disease. The Laryngoscope. S. 151. 1897.
108. Zur Aetiologie der malignen Tumoren. Monatsschr. f. Ohrenheilk. Nr. 3. 1900.
109. Pseudokarzinom der Zunge. Ebendas. Nr. 4. 1900.
110. Ueber Aetiologie und Therapie der eitrigen Erkrankungen der Nase und ihrer Nebenhöhlen. Ebendas. Nr. 9. 1900.

111. Ueber Beziehungen von Nasenkrankheiten zu Knochen- und Gelenkkrankheiten. Die Bedeutung der Diätetik und Hygiene hierbei. Ebendas. Nr. 5. 1900.
112. Ueber die Beziehungen des Kataraktes zu Nasenkrankheiten. Virchow's Arch. Bd. 162. 1900.
113. Zur Lehre vom Trachom. Wiener klin. Wochenschr. Nr. 41/42. 1900.
114. On the relation between diseases of the eyes and especially cataract and diseases of the nose. Journ. of laryng. p. 416. 1901.
115. Iritis et maladies nasales. Arch. intern. de laryng. Nr. 6. 1903.
116. Zur Lehre von der Anosmie, Parosmie und Pareugesie. Monatsschr. f. Ohrenheilk. Nr. 9. 1904.
117. Osservazioni sulla parosmia l'anosmia e l'ageusia. Atti del settimo congresso della soc. ital. di laring. etc. Napoli 1904. p. 209.
118. Ueber die Bedeutung von Nasenkrankheiten bei Behandlung sog. skrophulöser Erkrankungen der Augen. Monatsschr. f. Ohrenheilk. Nr. 6. 1907.
119. Ueber die Bedeutung von Nasenkrankheiten bei der sympathischen Ophthalmie. Med. Klinik. Nr. 18. 1908.
120. Einige Worte über Entzündung der Stirnhöhle. Ebendas. Nr. 3. 1909.
121. Parésie du nerf moteur oculaire commun et maladies nasales. Arch. intern. de laryng. Nr. 5. 1909.
122. Cataracte sénile et maladies nasales purulentes. Ibidem. Nr. 2. 1910.
123. Ueber Beziehungen der Lähmung des Nervus oculomotorius zu Krankheiten der Nase bzw. der Keilbeinhöhle. Med. Klinik. Nr. 9. 1910.
124. De l'importance des maladies nasales dans les traumatismes de la tête. Rev. hebd. de laryng. Nr. 26. 1910.
125. Ueber die Bedeutung von Nasenkrankheiten bei Verletzungen des Kopfes. Klin.-therap. Wochenschr. Nr. 41. 1910.
126. La peste et le nez. Rev. hebd. de laryng. Nr. 25. 1911.
127. Zur Behandlung der eitrigen Entzündung der Hornhaut. Klin.-therap. Wochenschr. Nr. 49. 1911.

II. Referate.

a) Allgemeines, obere Luftwege.

1) **Osergier** (Orenburg). **Die Frequenz und Verteilung des Sarkoms in der Schweiz in den Jahren 1905-1914.** *Berner Diss. Verlag Hans Saup. Bern 1916.*

In Hamburg kamen 1872 bis 1898 auf 100 Krebstodesfälle 4,7 Sarkomfälle; in Oesterreich hatten 1898—1900 von den in den Krankenanstalten an bösartigen Neubildungen Gestorbenen 15,3 pCt. an Sarkom gelitten.

In der Schweiz gab es in den letzten zehn Jahren 2573 Sarkomtodesfälle. Davon entfallen auf das männliche Geschlecht 18,92 pCt., auf das weibliche 17,75 pCt.; Sarkome des äusseren Halses 7,34 und 5,25, Sarkome des Kehlkopfs 1,07 und 0,37 pCt.

Die meisten Sarkomtodesfälle fielen in die mittleren Lebensjahre von 30—50.

Was die Verteilung auf die verschiedenen Gegenden der Schweiz anbetrifft, so weisen die Urkantone etwas mehr Fälle auf als die übrige Schweiz und die deutschen Landesteile etwas mehr als die französischen. Die Zahlen der Sarkomtodesfälle blieben in den verschiedenen Jahren und Jahrzehnten nahezu konstant.

In der Schweiz, besonders in ihren Gebirgsgegenden sind die bösartigen Neubildungen relativ häufig.

Das Knochensystem ist das häufigst befallene, nämlich

männlich	18,92 pCt.,	weiblich	17,75 pCt.
der äussere Hals männlich . .	4,11 „	„	2,56 „
die Schilddrüse „ . .	2,13 „	„	2,18 „
der Atmungsapparat „ . .	2,79 „	„	1,39 „

JONQUIÈRE.

2) **Thost** (Hamburg). **Lymphosarkom der oberen Luftwege und Sarkoid der Haut (Boeck'sche Krankheit).** *Monatsschr. f. Ohrenheilk. Jahrg. 51. S. 81—111.*

Verf. berichtet ausführlich über einen 61jährigen Patienten, welcher die charakteristischen Erscheinungen eines Lymphosarkoms des Rachens und später auch des Kehlkopfeinganges darbot, zugleich aber auch wegen einer Hautaffektion — Boeck'sche Krankheit — bei Unna in Behandlung stand. Wiederholte und von verschiedenen Pathologen vorgenommene mikroskopische Untersuchung den Tonsillen entnommener Geschwulstteile ergab einfache Hyperplasie des lymphatischen Gewebes, ohne eigentliches Sarkom. Nach Abtragung der hypertrophischen Partien trat stets wieder Neubildung auf, Röntgenbehandlung brachte eher eine Verschlechterung des Allgemeinzustandes. Der Prozess dehnte sich auf seitliche Pharynxwand und Zungengrund aus, es trat ausgedehnte Ulzeration ein und Pat. ging an einer plötzlich eintretenden Blutung aus dem Rachen zu Grunde.

Thost geht dann näher auf das zuerst von Boeck-Christiania beschriebene und daher auch am besten als Boeck'sche Krankheit zu bezeichnende Krankheitsbild ein, da die anderen Namen — Boeck'sches Lupoid, Boeck-sches Sarkoid — vorläufig noch keine Berechtigung zu haben scheinen. Boeck selbst bezeichnete nach den ersten Fällen die Krankheit als benignes Sarkoid — und hob als charakteristisch hervor: symmetrische Eruption hanfkorn- bis bohnengrosser Knoten in der Haut, namentlich im Genick, in der behaarten Kopfhaut, am Rücken und den Streckseiten der oberen Extremitäten, bläulichrot im Involutionsstadium, gelbliche eventuell sogar braunschwarze Pigmentation der betreffenden Hautstellen, nie Erweichung oder Ulzeration und exquisit chronischer Verlauf der Affektion. Mikroskopisch fanden sich die im Korium liegenden Geschwulstherde zusammengesetzt aus Herden epitheloider Gewebszellen, wenig Leukozyten und Mastzellen und selten Riesenzellen von sarkomatösem Typus.

Während nun diese ersten Fälle keine Schleimhautveränderungen zeigten und das typische Bild des benignen Hautsarkoids darboten, glaubte dann Boeck bei den folgenden Fällen auch typische Schleimhautveränderungen nachweisen zu können, welche aber einen sehr diffusen Prozess darstellten (Nase) und histologisch stark an Tuberkulose erinnern, ohne dass aber Langhans'sche Riesenzellen nachzuweisen wären. Wohl aber fanden sich Bazillen, welche sowohl mikroskopisch als beim Tierexperiment dem Erreger der Tuberkulose sehr ähnlich waren, weshalb Boeck geneigt ist, den Prozess für ein Tuberkulid zu halten — benignes Miliarlupoid.

Nach Thost handelt es sich nun dabei um verschiedene Krankheitsbilder, wie übrigens auch die als Darier'sche Krankheit beschriebenen „subkutanen“ Sarkoide, bei denen man mikroskopisch Riesenzellen findet, und die im Bau völlig

tuberkulösen Knötchen gleichen, sich deutlich von den durch Boeck zuerst beschriebenen unterscheiden. Im gleichen Sinn fasst auch Lewandowky die Sarkoide Darier's als gleichbedeutend auf mit dem Erythema induratum, während er das Boeck'sche Sarkoid als ein selbständiges Krankheitsbild ansieht. Auch Kuznitzky betont immer wieder, dass die Boeck'sche Krankheit nichts mit Tuberkulose zu tun hat, „es ist eine neuartige Allgemeinerkrankung nicht tuberkulöser Natur mit einer Vorliebe für die Lokalisation auf der Haut".

Was den vom Verf. beobachteteten eingangs geschilderten Krankheitsfall anbelangt, so hält Thost die Möglichkeit resp. Wahrscheinlichkeit für gegeben, dass es sich nicht um ein zufälliges Zusammentreffen von Sarkoid der Haut und Lymphosarkom des Rachens handelt, sondern die Schleimhaut ebenso auf dem Wege der Lymphbahnen befallen wird, wie die Haut, und wir es also im Sinne Kuznitzky's mit einer Allgemeinerkrankung zu tun haben, diesmal mit Lokalisation sowohl in der Haut als in der Schleimhaut. SCHLITTLER.

3) **Rolland Pierre. Die Behandlung des Hautlupus mittelst Skarifikation und Kauterisation durch Chlorzink. (Sur le traitement du lupus par les scarifications avec cautérisations immédiates au chlorure de zinc.)** *Diss. Lyon 1913. 63 Seiten.*

Verf. empfiehlt angelegentlich das Verfahren von Nicolas und Moutot besonders zur Behandlung des Gesichtslupus: Skarifikation mit dem Instrument von Vidal, sorgfältige Blutstillung durch Aufpressen steriler Gaze, Aufstreichen 10proz. Chlorzinklösung event. hierauf noch Jodanstrich. SCHLITTLER.

4) **Wilms** (Heidelberg). **Operative oder Strahlenbehandlung der Karzinome.** *Deutsche med. Wochenschr. No. 7. S. 193. 1917.*

Es gibt Karzinome, die sich im wesentlichen für die Strahlenbehandlung eignen, andere, die zunächst zu operieren und dann zu bestrahlen sind, endlich solche, in denen die Wahl des Heilmittels vorläufig noch frei steht. Zu den ersteren gehören die weichen schnell wachsenden Karzinome. Kurze Zeit nach der Entwicklung solchen Karzinoms zeigen sich Metastasen, die sich schnell weiter ausbreiten. Der Körper verfügt in diesen Fällen über keine Abwehrenergien gegenüber der Krebswucherung, beherbergt vielleicht sogar Stoffe, welche der schnellen Wucherung günstig sind. Hierher gehören Karzinome, wie sie sich öfter an ein Dekubitalulkus der Zunge anschliessen, auch einzelne Mundbodenkarzinome und manche Rachenkarzinome. Die Operation ist in solchen Fällen nicht nur zwecklos, sondern in mancher Richtung vielleicht schädlich, da durch dieselbe eine Verschleppung von Krankheitskeimen in andere Gebiete stattfinden kann. Anders verhalten sich die Skirrhen, die monate- und oft jahrelang rein lokal bleiben können unter dem Einfluss starker Abwehrenergien des Körpers. Diese Krebsformen wird man operieren, der Vorsicht halber kann man aber eine nachfolgende Bestrahlung der Drüsengebiete vornehmen, um ganz sicher zu sein in bezug auf die Dauerheilung. Die Strahlenbehandlung scheint auch den Organismus in seinem Allgemeinzustande günstig zu beeinflussen, derart, dass derselbe gegen die Karzinomwucherung widerstandsfähiger wird. Auch in diesem Sinne

würde also bei operativ behandelten Karzinomen die nachfolgende Bestrahlung zwekmässig sein.

R. HOFFMANN.

5) **Doerenberger. Wolhynisches Fieber in Flandern.** *Med. Korr.-Blatt des Württ. ärztl. Landesver. No. 33. 1917.*

Ende Januar 1916 wurden bei einem Regiment in Flandern Fälle von wolhynischem Fieber beobachtet. Herpes fand sich in etwa 3 pCt. der Fälle ausser an Kinn, Lippen, Nase, auch an der Mundschleimhaut. Der Herpes trat stets zu Beginn der Krankheit auf. Die Schleimhaut von Rachen und Kehlkopf zeigte in einigen Fällen ebenfalls im Beginn entzündliche Reizung mit leichten Schmerzen, Rötung, Hustenreiz, Heiserkeit, nicht nennenswerte Absonderung.

SEIFERT.

6) **Wilms. Halsdrüsentuberkulose und Lazarettbehandlung.** *Münchener med. Wochenschr. No. 1. 1917. Feldärztl. Beil. S. 29.*

Von der Exstirpation ist abzusehen, da die Röntgentherapie nach jeder Richtung hin die besten Erfolge zeitigt und ausserdem noch den Vorteil bietet, ambulant (in 3 Wochen) durchgeführt werden zu können.

KOTZ.

7) **Alexander Loch. Bericht über 200 in den ersten beiden Kriegsjahren an Hals, Nase und Ohren untersuchte und behandelte Verwundete aus dem Düsseldorfer Lazarett für Kieferverletzte.** *Passow und Schaefer, Beitr. zur Anatomie usw. d. Ohres. Bd. 9. und Diss. Giessen 1917.*

Der Bericht stellt eine Fundgrube interessanter Fälle dar, hauptsächlich sind es Nasen-, Nebenhöhlen- und Ohrverletzungen. Ausführlich beschrieben ist die in Düsseldorf geübte Methode der Septum- und Nebenhöhlenoperationen. Bei den Kieferhöhleneiterungen wurde sowohl nach Denker als nach Luc-Caldwell operiert. Der ersteren gibt der Verf. der besseren Uebersichtlichkeit den Vorzug; sie ist aber nur dann ausführbar, wenn der verletzte Gesichtsschädel noch eines weiteren Stützpunktes am aufsteigenden Ast des Oberkiefers beraubt werden darf. Ausser der Lokalanästhesie wurde fast jedes Mal auch noch Dämmerschlaf mit Morphium-Skopolamin erzeugt.

Alles Weitere, speziell auch die Ohrverletzungen, möge im Original nachgelesen werden.

DREYFUSS.

b) Nase und Nasenrachenraum.

8) **Otto Müller** (Lehe). **Nasenatmung und Herzfunktion.** *Arch. f. Ohrenheilk. Bd. 101. H. 1 u. 2. S. 20.*

Ebenso wie die früheren atmungsdynamischen Studien des Verf.'s ist auch diese auf rein spekulativem Wege aufgebaut. Aus der Fülle der interessanten Gedanken und Anregungen mag, um nur eins herauszuheben, seine Theorie der Funktion der Nasenmuscheln angeführt sein. Nach M. dienen diese infolge des wechselnden Widerstandes, den sie durch ihr bald grösseres, bald kleineres Volumen in das Atmungsrohr einschalten und die hierdurch bedingten Veränderungen der intrathorakalen Druckverhältnisse als Regulatoren für den Blutrücklauf zum Herzen. Die Arbeit ist in folgende Abschnitte gegliedert.

A. Die Wechselbeziehungen zwischen Nase und Herz, ihre bisherige Auffassung und ihre atmungsdynamische Betrachtungsweise.

B. Physiologie.
   1. Die thorakalen Druckverhältnisse bei der Atmung.
   2. Auswirkung des intrathorakalen Druckes auf das Herz und die grossen Gefässe.
   3. Das Wesen der Muschelschwellung.
   4. Dynamische Wirkung der Nasenatmung auf die Herztätigkeit.
   5. Beziehung der Zwerchfellatmung zur Nasenatmung und zur Herzfunktion.
   6. Einteilung und Sonderung der Kreislaufsymptome nach der Triebanlage des linken Herzens und der Sauganlage des Atemmechanismus.

C. Pathologie.
   1. Die Entwicklungsstadien der Lungenelastizität.
   2. Gesetz des Kontrastes zwischen kleinstem anatomischen Atmungswiderstand in der Nase und dessen machtvoll universeller Wirkung im Körper.
   3. Venöser Blutumlauf in den Bauchorganen in seiner Abhängigkeit von der Nasenatmung.
   4. Koronarkreislauf in seiner Abhängigkeit von der Nasenatmung.
   5. Der Lungenkreislauf in seiner Abhängigkeit von der Nasenatmung.
   6. Nasenatmung und Blutdruck.

D. Therapie.
   1. Allgemeine Richtlinien für die nasale Behandlung des Kreislaufes.
   2. Spezielle Therapie des Kreislaufes von der Nase aus.
   3. Möglichkeit der nasalen Beeinflussung der arteriellen Blutdruckhöhe.

E. Wertung und Aussichten der nasalen Herztherapie.

KOTZ.

9) **Karl Amersbach** (Freiburg i. Br.). **Untersuchungen über die ätiologische und therapeutische Bedeutung des Coccobacillus foetidus ozaenae Perez-Hofer.** *Arch. f. Laryng. Bd. 31. S. 155.*

In eingehender Weise wird die Literatur der Ozaenaforschung referiert. Es zeigt sich dabei, dass sowohl die bakteriologischen Untersuchungen und Tierexperimente von Perez-Hofer, wie auch die klinischen Resultate von Hofer-Kofler von einer Reihe von Autoren mit verschiedenen Resultaten nachgeprüft worden sind. Safranek und Mazza bestätigen beide die klinischen Befunde. Greif findet die bakteriologischen Ergebnisse und tierexperimentellen Befunde teilweise bestätigt, aber es gelang ihm mit Staphylokokken und Kolistämmen ähnliche Symptome in der Nase hervorzurufen, wie mit dem Perezbazillus. Burkhardt und Oppikofer lehnen auf Grund ihrer tierexperimentellen Studien die Anschauungen von Perez-Hofer gänzlich ab. Neufeld erkennt den Perezbazillus nur als Erzeuger des spezifischen Fötors an, stellt sich aber hinsichtlich der anatomischen Veränderungen an den vorderen Muscheln der Versuchstiere in Gegensatz zu Perez-Hofer. Salomonsen wird durch die Resultate seiner bakteriologischen und serologischen Untersuchungen zu einer vollständigen Ablehnung der Anschaungen von Perez-Hofer veranlasst. Ref. möchte hieraber auf die Erwiderung von Hofer auf diese Angriffe im Archiv f. Laryngol.-Rhinologie Bd. 31, S. 1 hinweisen, welche

Auerbach aber in einem kurzen Nachwort nicht gelten lässt. Vor Perez-Hofer haben eine Reihe anderer Autoren Vakzinebehandlung (zumeist Autovakzine) mit mehr oder weniger gutem Erfolge geübt.

Die klinische Beobachtung der vom Autor in Freiburg behandelten Fälle ergab folgendes Resultat. Unter 31 mit mehr als 10 Injektionen von Perez-Vakzine behandelten Fällen konnte festgestellt werden:

eine wesentliche Besserung . .	bei 9 Fällen	=	29 pCt.
„ geringe Besserung . . .	„ 14 „	=	45 „
refraktäres Verhalten	„ 8 „	=	26 „

In 5 Fällen mit weniger als 11 Injektionen fand sich

eine wesentliche Besserung	in 0 Fällen,
„ geringe „	„ 5 „
refraktäres Verhalten	„ 0 Fall.

Mit Friedländer-Vakzine wurden behandelt 6 Fälle:

wesentliche Besserung . . .	in 2 Fällen,
wenig gebessert	3 Fälle,
refraktär	1 Fall.

Mit Staphylokokkenvakzine behandelt: 2 Fälle mit mässiger Besserung.

Mit Pneumovakzine behandelt: 1 Fall, der sich refraktär verhielt.

Es wurden bis zu 100 Millionen Keime pro injectione angewendet.

Eine Schädigung durch die Vakzine fand nicht statt. Die nasale Reaktion war schwankend, sie trat nicht bloss bei Ozaenakranken auf, sondern auch in anderen Fällen, die sicher mit Ozaena nichts zu tun hatten. Diese „Herdreaktion", deren hervorstechendstes Symptom eine vermehrte Sekretion der Nasenschleimhaut ist, sieht der Verfasser als einen besonderen örtlichen Ausdruck der durch die Einverleibung der Vakzine im Organismus hervorgerufenen Allgemeinreaktion an, wobei allerdings das Vorhandensein eines Krankheitsherdes in der Nase, wenigstens in gewissem Sinne, Voraussetzung zu sein scheint, da die Vakzination nasengesunder Menschen eine nennenswerte Reaktion in der Nase nicht erkennen liess.

Für die Beurteilung des Erfolges dürfen die subjektiven Empfindungen der Patienten nicht verwendet werden, da sie mit dem objektiven Befunde häufig im Widerspruch stehen; eher schon mögen — quoad foetorem — die Angaben der Umgebung des Kranken gelten. Der Anfall der Wassermann'schen Blutprobe kann differentialdiagnostisch keine Entscheidung bringen, weil Lues und genuine Ozaena neben einander bestehen können. Im Gegensatz zu Hofer und Kofler fand A., dass gerade die Pharyngitis sicca sich gegenüber der Vakzinebehandlung refraktär verhält, selbst wenn die Nase gut beeinflusst zu sein schien. In Uebereinstimmung mit Hofer und Kofler stellt A. als den Ausdruck einer günstigen Beeinflussung fest, dass die Krusten zunächst ihr trockenes Aussehen verloren, weniger kompakt wurden und sich leichter von der Unterlage lösten. Zwischen Borken und Schleimhaut sammelte sich flüssiges Sekret an, wodurch die Austrocknung gehemmt und die Entfernung der Massen aus der Nase erleichtert wurde. Eine dauernde Befreiung der Nase von den Krusten wurde niemals beobachtet. Ebensowenig verschwand der Fötor dauernd, nur zeitweise war er mehr weniger aufgehoben.

Eine Besserung der Atrophien trat niemals ein, wenn man von einer vorübergehenden Sukkulenz und Rötung als vorübergehender Reaktion auf die Vakzineinjektion absieht.

A. fasst seine Beobachtung dahin zusammen, dass auf eine Einverleibung einer Vakzine des Coccobacillus foetidus ozaenae ein relativ hoher Prozentsatz von Fällen mit einer Besserung reagiert. Der Grad der Besserung ist schwankend, ein hoher Grad selten. Die Besserung scheint rasch mit dem Aufhören der Behandlung einer Verschlechterung Platz zu machen. Gleiche Ergebnisse wie Perez-Vakzine ergibt die Anwendung anderer Vakzinen, insbesondere die des Friedländer-Bazillus, so dass man eine nichtspezifische Wirkung der Vakzinen annehmen muss.

Im experimentellen Teil der Arbeit gibt Verf. zunächst einen Ueberblick über den anatomischen und histologischen Aufbau der Kaninchennase.

Zur Vakzinierung benutzte der Verf. Perez-Vakzine, wie auch solche von Colibazillus und Bacillus pyogenes bovis. Er stellt fest, dass beim Kaninchen unter Umständen der Perez-Hofer-Bazillus einen eitrigen Katarrh der Nase mit Atrophie der vorderen Muschel erzeugen kann. Das Charakteristikum dieser Atrophie ist der primäre Schwund des knöchernen Gerüstes der vorderen Muschel. Ganz gleiche Veränderungen aber werden auch durch andere Eiterungen, besonders die oben genannten herbeigeführt. Diese durch den Perez-Bazillus verursachte Nasenerkrankung der Kaninchen hat mit der genuinen Ozaena des Menschen nichts zu tun, da ihr die Kardinalsymptome Fötor und Borkenbildung fehlen. Die mikroskopische Untersuchung der Ozaenaborken vom Menschen zeigt, dass ihr ein gewisser histologischer Aufbau zukommt, welcher dem eingetrockneten Sekret des experimentell erzeugten Nasenkatarrhs fehlt. Verf. hält das Kaninchen als Versuchstier für die vorliegenden Fragen nicht für geeignet, weil der Aufbau seiner vorderen Nasenmuschel so wesentlich verschieden ist von dem der unteren Muschel des Menschen.

BRADT.

10) **A. Kuttner. Ueber den augenblicklichen Stand der Ozaenafrage.** *Arch. f. Laryng. u. Rhin. Bd. 31. S. 271.*

Unter Ozaena fasste man in früherer Zeit alle durch den üblen Geruch sich auszeichnenden Erkrankungen der Nase zusammen. In der Erkenntnis der Unzulänglichkeit dieser Definition trat die Trias: Fötor, Borkenbildung und Atrophie an ihre Stelle. Je nach der ätiologischen Grundlage sprach man in diesem Sinne von Ozaena bei Lues, Tuberkulose und Lupus, Rotz, Nebenhöhlenerkrankungen und nach Operationen in der Nase und schied von diesen „Herderkrankungen“ die Ozaena vera seu genuina, mit unbekannter Aetiologie. Dazu kam dann als komplizierendes Moment die Erkenntnis einer durch B. Baginsky zuerst charakterisierten Ozaena trachealis. Die Ursache wurde von H. Krause und Habermann in einer fettigen Degeneration der Drüsenepithelien, von E. Fränkel im Schwund der Bowmann'schen Drüsen gesehen. Schuchhardt machte die Umwandlung des Zylinderepithels in verhorntes Plattenepithel für den Gestank verantwortlich. Die Weite der Ozaena-Nasen sollte nach Zaufall angeboren sein, nach Cordes-Cholewa auf primärer Einschmelzung des knöchernen Gerüstes beruhen. Hop-

man kam auf Grund exakter Messungen zur Anschauung, dass die Grundlage der Ozaena in einer durch abnorme Weite des Lumens sich ausdrückenden Bildungsanlage mit mangelhafter Entwicklung des Nasenskeletts zu suchen sei. Zarniko machte eine trophoneurotische Anlage verantwortlich, Michel und Grünwald sahen das Primäre in einer Erkrankung der Nebenhöhlen. Die bakteriologischen Ursachen, von Abel, Löwenberg, Paulsen, Klemperer, Scheier, Perez-Hofer vertreten, haben die erhoffte Klärung nicht gebracht.

K. sieht in der Ozaena einen im jugendlichen Alter entstehenden, von den anderen Formen der Rhinitis sich zunächst nicht unterscheidenden Krankheitsprozess, der aus bestimmten Gründen sich zur Ozaena ausbildet und der in späteren Jahren ausheilen kann. Sie beginnt mit einem chronischen Reizzustand, häufig hyperplastischer Natur, welcher noch keines der charakteristischen Symptome der Ozaenatrias zeigt. Die Ursache für die Umwandlung dieses Zustandes in den ozaenösen sieht K. in einer besonderen ererbten oder erworbenen Veranlagung, deren Wesen in einer verminderten Widerstandsfähigkeit der Schleimhaut und des Drüsenapparates besteht, welche diese Gewebe auf den Dauerreiz der entzündlichen Eiterung mit tiefgreifenden regressiven Aenderungen reagieren lässt; — widerstandsfähige Schleimhäute würden jeden Reiz ohne bleibende Schädigung ertragen. Diese regressive Veränderung stellt sich als Atrophie der konstituierenden Elemente der Schleimhaut und des Drüsenapparates, ausserdem aber bei dem letzteren als eine Veränderung der chemisch-biologischen Zusammensetzung seines Sekrets dar; dazu tritt eine Störung im Chemismus des knorpligen und knöchernen Stützgewebes. Im gestörten chemisch-biologischen Prozess, nicht aber in der Beimischung mazerierter Plattenepithelien oder der Einwirkung spezifischer Ozaenabakterien sieht K. die hauptsächlichste Ursache der das Krankheitsbild beherrschenden Symptome. — Betreffs der Nomenklatur rät er zwischen O. vera seu genuina und O. symptomatica seu comitans zu unterscheiden. BRADT.

11) **A. Lautenschläger. Neue Erkenntnisse in der Ozaenafrage.** *Arch f. Laryng. u. Rhin. Bd. 31. S. 283.*

L. hat bei seinen Versuchen, die Ozaena operativ zu heilen, eine Reihe von Beobachtungen gemacht, welche neue Perspektiven für die Beurteilung des Charakters der Krankheit eröffnen. Der unverkennbar günstige Einfluss der Verengerung der Nase durch Verlagerung der lateralen Nasenwand auf den Krankheitsprozess ist zunächst bedingt durch die Aenderung der Feuchtigkeitsökonomie der Schleimhaut — die Verdunstung wird geringer, die Schleimproduktion grösser. Der positive und negative Luftdruck bei Ein- und Ausatmung hebt die Blutzirkulation in der verengten Nase. Das Ausschneuzen wird wieder möglich, die Nasenduschen werden wirksamer. Die Tamponade der operierten Kieferhöhle erzeugt eine dauernde Anregung der sekretbildenden Organe in der Schleimhaut. Nach L.'s Auffassung stellt sich der Beginn der Ozaena als eine Schleimhauterkrankung im Innern der Nase dar. Die Entzündung verläuft langsam, geht zunächst mit Hypertrophie einher, dringt in die Tiefe und bedingt schliesslich einen sklerosierenden Prozess in den Gesichtsknochen, der zur Verengerung der Nebenhöhlen führt. Der Vorgang ist ähnlich dem bei der chronischen Mittelohreiterung, die mit

Sklerosierung des Warzenfortsatzes einhergeht. Gegen diese, die echte Ozaena einleitenden Vorgänge müssen die pathologischen Vorgänge abgegrenzt werden, welche zu ozaenaähnlichen Erkrankungen führen: 1. Nebenhöhlenerkrankungen, 2. Syphilis. Die ersteren bedingen keinen sklerosierenden Prozess im Knochen, die letztere kann ein der echten Ozaena sehr ähnliches Bild herbeiführen, beginnend mit hypertrophischer Rhinitis, der dann Atrophie und Zerfall folgt. Alle atrophischen Prozesse werden von einer Epithelmetaplasie begleitet, diese ist aber nicht die Ursache der Ozaena, auch nicht die alleinige Ursache des Fötors. Demgemäss unterscheidet L. eine Ozaena syphilitica, Ozaena ex sinuisitide und genuine oder sklerosierende Ozaena. Ist bei dieser letzteren der oben skizzierte Einleitungsprozess soweit fortgeschritten, dass die Schleimhaut den Knochen nicht mehr genügend ernährt und der sklerotische Knochen der Schleimhaut nicht mehr genug Nährmaterial zuführt, dann beginnt die Resorption der Muschelknochen und die Degeneration der Schleimhaut. Dieser Circulus vitiosus wird noch verschlimmert dadurch, dass im breit angelegten Gesichtsschädel die eintretende Luft eine stark austrocknende Wirkung auf die Schleimhäute ausübt, die des Regulierapparates der Schwellkörper entbehren; das stagnierende Sekret trocknet schnell ein, drückt seinerseits noch auf die Schleimhaut, zersetzt sich unter bakteriellem Einfluss — spezifischer Ozaenageruch. Diesen Circulus vitiosus will L. mit seiner operativen Therapie unterbrechen; sie gleicht die Schäden der zu weiten Nase aus, beseitigt vorhandene Nebenhöhlenerkrankungen und damit Ernährungsstörungen im Knochen; die Entfernung des sklerosierten Knochens wirkt im Sinne einer Entlastung der Zirkulation.

BRADT.

12) **Lotte Landé. Die primäre Nasendiphtherie im Säuglings- und Kindesalter.** Aus der Univ.-Kinderklinik in Göttingen. *Jahrb. f. Kinderheilk. Bd. 86. S. 1 bis 42. 1917.*

Die gründliche und exakte rhinoskopische Untersuchung aller in die Göttinger Kinderklinik aufgenommenen Säuglinge und Kinder bildet die Grundlage dieser interessanten Studie, die eine Reihe wichtiger Tatsachen zutage fördert. Vor allem geht aus ihr hervor, dass 2 Encheiresen hier unentbehrlich sind, will man sich Klarheit auf diesem Gebiet verschaffen: Rhinoskopie und bakteriologische Untersuchung. Auf Grund dieser kommt Verf. zu dem Schluss, dass die Rhinitis fibrinosa nichts anderes ist als Nasendiphtherie und nach denselben Regeln bezüglich Immunisierung und Isolierung behandelt werden sollte. Das klinische Bild der Nasendiphtherie ist eben sehr mannigfaltig und die Rhinitis fibrinosa stellt eine solche Variation dar.

Besonders eingehend wird die Diphtherie im Säuglingsalter behandelt, weil sie zu leicht verkannt und oft zu spät erkannt wird; man kann hier wirklich von larvierten Formen sprechen.

L. behandelt dann weiter die leichten Formen der späteren Kinderjahre, die, da sie ambulante Fälle darstellen, nur mittelst Rhinoskopie und Abstrich diagnostiziert werden können. Es wurden deshalb in Göttingen alle Geschwister der eingelieferten Kinder zur Untersuchung bestellt; das Resultat waren eine Reihe „zufälliger“ Befunde von Diphtherie. „Fast gefährlicher als für den eigenen Or-

ganismus scheint die Nasendiphtherie für die gesunde Umgebung des Pat. zu sein. So konnten wir bei Angehörigen unserer Kinder 5mal durch sie verursachte Nasendiphtherie feststellen, 9mal Rachendiphtherie oder Stenosen, davon 2 letale, 1mal Augendiphtherie und Stenosen gleichzeitig."

Die Frage der Bazillenträger wird kurz berührt; die angewandten Mittel zur Ausscheidung der Bazillen aus den Nasenhöhlen waren wenig wirksam; am meisten scheint eine milde essigsaure Tonerdesalbe zu nützen.

In der Zusammenstellung am Schluss der Arbeit wird nochmals betont, dass eine Nasendiphtherie nur angenommen werden darf bei gleichzeitigem Nachweis von nicht abwischbaren diphtherischen Membranen und Diphtheriebazillen auf der Nasenschleimhaut.

Als Hauptformen kann man eine akute, eine subakute oder chronische und eine larvierte Form der primären Nasendiphtherie unterscheiden. Die subakute Form entspricht dem früher aufgestellten Begriff der Rhinitis fibrinosa, der jetzt seine Daseinsberechtigung verloren habe. DREYFUSS.

13) **Conrad Hiltmann. Ueber Hypophysentumoroperationen mit Berücksichtigung der in der chirurgischen Universitätsklinik des Königl. Charitékrankenhauses zu Berlin operierten Fälle.** *Diss. Berlin 1916.*

5 Fälle; 3 wurden intrakraniell von der Stirne aus, 2 transsphenoidal mit Aufklappung der Nase behandelt. Erreicht und teilweise entfernt wurde der Tumor nur in 2 Fällen; von den ersten 3 Fällen starben 2 direkt nach der ersten Operation.

Von den 5 Operierten wurde nur bei einem eine sich über drei Jahre erstreckende Besserung und Wiederherstellung der Arbeitsfähigkeit erreicht, erst dann Verschlechterung und Tod; ein Patient lebte gebessert noch $2^1/_2$ Jahre nach der Operation, die übrigen starben bald nach der Operation. DREYFUSS.

14) **Tumor hypophyseos (Sarcoma).** *Nordisk Tidskrift for oto-rhino-laryngologi. Bd. 2. No. 2 und 3. 1917.*

T. N., Frau, 32 Jahre. Am 7. 9. 1916 aufgenommen, Tod am 28. 10. 1916.

Seit einem Jahre tägliche, oft mit Erbrechen verbundene Kopfschmerzen über und hinter dem linken Auge und in der linken Schläfengegend; sehr oft Schnupfen, doch nicht eitriger; wurde wegen Blutung nach einer Nasenoperation — Conchotomia media sin. — in die Ohrenklinik des Krankenhauses Sabbatsberg aufgenommen.

Vom Status am 7. 9. wird hier mitgeteilt: vordere und hintere Rhinoskopie ohne Anmerkung. Röntgen: Sinus sphenoidalis sin. dichter als das rechte; Sella turcica bedeutend vergrössert mit unebenen Rändern. Das linke Auge: der Bulbus 10—15° divergierend, normale aktive Beweglichkeit, keine Doppelbilder, die Pupille vergrössert, reaktionslos, die Papille mit normalen Gefässen, das Gesichtsfeld mit sehr starker konzentrischer Einschränkung für rot und blau, der blinde Fleck gross mit undeutlichen Grenzen, S 0,2 = ($\mp$ 0). Das rechte Auge: Die Papille etwas bleich, die äusseren Grenzen des Gesichtsfeldes normal, konzentrische Einschränkung für rot und blau, der blinde Fleck vergrössert (10 × 12°), S = 1.

Operation am 10.9. Ausräumung des Keilbeins, dessen Höhle mit tumorähnlichen Nasen gefüllt war. Pathologisch-anatomische Diagnose: Sarcoma. Am 9. 10. die Keilbeinhöhle mit Radium behandelt und 3 Tage später wurde die Pat. entlassen. Der augenblickliche Zustand gut. Nach einigen Wochen Verschlimmerung mit Uebelkeit, Kopfschmerzen und Fieber (+ 40° C); am 28. 10. Tod. Die Sektion zeigte einen apfelgrossen Tumor von Hypophysis oder Sella turcica ausgegangen. Es ist auffallend, dass er so relativ geringe Symptome hervorgebracht hatte.

E. STANGENBERG.

15) **Bab** (München). **Ueber menstruelles Nasenbluten und seine organotherapeutische Behandlung.** *Med. Klinik. No. 41. S. 1101. 1917.*

Vielleicht können auch präpuberale Vorgänge im Follikelapparat des Ovariums Epistaxis bei Kindern auslösen. Bei allen Menstruationsanomalien kann es zu Nasenbluten kommen, das sich jedoch meist in sehr mässigen Grenzen hält und nicht beachtet wird. Eine vikariierende Menstruation als Epistaxis von vier- oder dreiwöchigem oder mehr unregelmässigem Typus, eventuell verbunden mit Molimina menstrualia in abdomine gilt für sicher erwiesen. Viel häufiger als vikariierendes Nasenbluten ist kompensatorisches, in Zusammenhang mit uterinen Menstruationen auftretendes. Ergänzendes Nasenbluten findet sich meist bei Oligomenorrhöe und mit Vorliebe antemenstruell. Mit 20 prom. Corpus luteum-Extrakt in Form von Subkutaninjektionen von 2—6 ccm wurden auch in schweren Fällen überraschend günstige Erfolge erzielt.

SEIFERT.

16) **Kessel** (Stuttgart). **Rhinitis vasomotoria.** *Württ. med. Korresp.-Bl. No. 37. 1917.*

In dem grossen Nasenmaterial der Leichtkrankenabteilung in Gent sah Verf. verhältnismässig wenig Fälle von Rhinitis vasomotoria, die wenigen zur Beobachtung gelangten Fälle waren sämtlich durch Nebenhöhlenbeteiligung kompliziert Mit lokaler Nasentherapie allein gelangt man nicht zum Ziele. In Betreff der Kalktherapie lässt sich sagen, dass ein Versuch mit Kalzan, namentlich bei hartnäckigen Fällen zu empfehlen ist.

SEIFERT.

17) **Josef Stamm. Ueber Rhinolithen.** *Diss. Giessen 1916.*

Zwei neue Fälle aus v. Eicken's Klinik.

Fall 1. 50jährige Frau. Rhinolith um einen Kirschkern, der seit der Kindheit in der Nase verweilt hat.

Fall 2. 68jähriger Mann. Nasenpolypen. Bullös aufgetriebene mittlere Muschel; in dieser neben Eiter ein sicherlich aus letzterem entstandenes Kalkkonkrement.

DREYFUSS.

18) **M. Moriondo. Trauma der Nase infolge Granatverletzung. Fremdkörper im oberen Teil der Nase eingekeilt. (Trauma del naso da scoppio di granata. Corpo straniero incuneato nella parte alta del naso.)** *Arch. ital. di otol. No. 3. 1916.*

Titel besagt den Inhalt.

FINDER.



19) **Ladislaus Onodi** (Budapest). **Ueber die adenoiden Vegetationen der Säuglinge.** Mit 10 Abbild. *Arch. f. Ohrenheilk. Bd. 101. H. 1. u. 2. S. 71.*

Die an einem grossen Leichenmaterial ausgeführten Untersuchungen zeigen das Vorkommen adenoider Wucherungen in allen Lebensaltern des Säuglings. Sie bejahen also die Frage der kongenitalen Rachenmandelhypertrophie. Auch bei Föten zwischen 5. und 9. Monat konnte Verf. „starke adenoide Faltenbildung" nachweisen.

KOTZ.

c) Mundrachenhöhle.

20) **Anton Janowitz. Ueber Lymphangiome der Zunge.** *Arch. f. Laryng. Bd. 31 und Diss. Königsberg 1917.*

Beschreibung eines Falles aus der Gerber'schen Klinik bei einem 5jährigen Jungen. Angeborenes Lymphangiom, das allmählich von Stecknadelkopfgrösse zu Kirschgrösse anwuchs und die Zungenoberfläche um 5 mm überragte. Durch Kompression verschwindend, kehrte es nach Nachlassen des Druckes sofort wieder. Abtragung mit kalter Schlinge und Verödung des Stiels mittels Paquelin.

Das Wichtigste des histologischen Befundes war das Vorkommen zahlreicher und vielförmiger Kavitäten in der papillären und subpapillären Gegend.

DREYFUSS.

21) **Hector Castera. Beitrag zum Studium des Zungenfibroms. (Contribution à l'étude des fibromes de la langue.)** *Diss. Bordeaux 1913. 88 Seiten.*

Kasuistik namentlich der in der französischen Literatur publizierten Fälle unter Berücksichtigung der Aetiologie, der pathologischen Anatomie, sowie des klinischen Verhaltens. Von den Schlussfolgerungen seien als wichtigste wiedergegeben: ausgsprochene Benignität, Sitz meistens auf dem Zungenrücken oder längs des freien Randes, breit oder gestielt, nur ausnahmsweise multipel, aber in allen Lebensaltern vorkommend. Krankheitserscheinungen auffallend gering, nach Grösse und Lage des Tumors wechselnd. Behandlung ausschliesslich chirurgisch, gründliche Exstirpation.

SCHLITTLER.

22) **H. Kümmel. Spirochätenbefunde und Salvarsan bei Alveolarpyorrhoe.** *Med. Klinik. No. 39. 1917.*

Namentlich im Interesse der Dienstfähigkeit unseres Heeres ist bei Alveolarpyorrhöe Neosalvasan sowohl örtlich als intravenös ausgiebig zu verwenden. Diagnose und Erfolg der Heilung ist nur auf Grund des mikroskopischen Befundes von Spirochäten festzustellen.

SEIFERT.

23) **E. Roedelius. Beiträge zur Speichelsteinerkrankung.** *Deutsche Zeitschr. f. Chir. Bd. 141. S. 263. 1917.*

Beschreibung von 8 Fällen, hauptsächlich Submaxillaris- und Sublingualiserkrankungen, unter Empfehlung der diagnostischen Verwertung des Röntgenverfahrens.

DREYFUSS.

24) **V. Henri Rincé. Pemphigus haemorrhagicus hereditarius der Mundhöhle. (Pemphigus hémorrhagique héréditaire de la muqueuse buccale pendant les repas.)** *Diss. Bordeaux 1913. 33 Seiten.*

Bericht über 4 Fälle von Blasenbildung hämorrhagischen Inhaltes mit Loka-

lisation vor allem am weichen Gaumen, seltener an der Schleimhaut der Wangen oder Lippen. Alle 4 Patienten entstammen derselben Familie, sind mehr oder weniger „nervös" und es bildete stets ein Trauma der Mundschleimhaut das auslösende Moment (analog der Epidermolysis bullosa hereditaria). SCHLITTLER.

25) **Jean Reygasse. Die Pathologie des Recessus palatinus. (La pathologie du récessus palatin, segment ventriculé de l'amygdale palatine.)** *Diss. Toulouse 1916. 145 Seiten.*

Verf. bespricht einleitend Embryologie und Anatomie der Gaumenmandeln, um dann sehr eingehend speziell auf die obere Mandelbucht (Recessus palatinus nach Killian, Fossa supratonsillaris nach W. His) und ihre Pathogenese einzutreten. Es ist vor allem der unserem Blick entzogene obere und in der Nische liegende Teil der Mandel, welcher klinische Wichtigkeit hat. Je nachdem die Tonsille zum kleineren oder grösseren Teil inner- oder ausserhalb der Gaumenbogen gelegen ist, kommt es auch seltener oder öfter zu entzündlichen Veränderungen. Am günstigsten sind die anatomischen Verhältnisse bei der „extravelar" gelegenen Tonsille („gestielte" Tonsille Killian's), im Gegensatz zu der „eingekapselten", wo das Mandelgewebe völlig innerhalb der Gaumenbogen liegt und bei der einfachen Inspektion keine Tonsille vorhanden zu sein scheint. Zwischen diesen beiden Endstationen bestehen zahlreiche Uebergänge, „type mixte".

Es folgt die ausführliche Schilderung der Pathologie des Rezessus, wobei Autor folgende Krankheitsformen unterscheidet und entsprechend Beobachtungen anführt: 1. Amygdalitis catarrhalis simplex, 2. Amygdalitis chronica lacunaris, 3. Empyem des Rezessus, 4. Lithiasis des Rezessus, 5. Angina Vincenti, 6. Diphtherie des Rezessus, 7. Tumoren, 8. Hämorrhagien, 9. Syphilitische und tuberkulöse Erkrankungen des Rezessus.

Zur Behandlung des Empyems erweisen sich als geeignet das Vorgehen von Ruault — stumpfes Eingehen in die Fossa supratonsillaris mittelst Häkchen —, von Claoué-Killian — Einführen einer Spreizzange in die Fossa —, und von Lemaître-Chiari — Inzision an typischer Stelle. Von benignen Tumoren wurden beobachtet: Zysten, Adenome, Lipome, Fibrome, Chondrome, Polypen, Angiome, von malignen: Epitheliome, Sarkome und Lymphosarkome. Hämorrhagien können im Rezessus verursacht werden durch maligne Tumoren, infolge Peritonsillarabszesse und nach Tonsillektomie, ferner, wenn auch selten, bei Aneurysmen der Art. phar. inf. Dabei dürfte es vor allem die Arteria palatina ascend. sein, aus der die Blutung erfolgt, selten oder gar nie die Carotis interna oder externa.

Den Schluss der eingehenden Arbeit bildet ein Abschnitt über die Chirurgie des Rezessus — Katheterisation und Dilatation des Rezessus, Diszission mit dem scharfen Mandelhaken, Synechotomie der Fossa supratonsillaris mittelst des Plikotoms von Lermoyez. Für Entfernung der Tonsille, d. h. vor allem des intravelaren Teiles derselben, zieht Verf. jedem anderen Verfahren als das schonendste und sicherste vor das Morcellement, wozu sich als geeignet erweist das Instrument nach Ruault. SCHLITTLER.

26) **de Reynier** (Leysin). **Vorstellungen von Fällen von Rachentuberkulose in der Gesellschaft der Aerzte von Leysin.** *Revue méd. de la Suisse romande. No. 8. 1917.*

R. teilt die Tuberkulose des Rachens ein in akute und chronische.

Erstere Fälle zerfallen wieder in miliare, geschwürige und in wuchernde Formen.

Die miliare Tuberkulose des Rachens zeichnet sich durch raschen und bösartigen Verlauf aus. R. soll hier als der erste die schmerzstillende Wirkung der Galvanokaustik erprobt haben. Der vorwiegende Sitz sind die Tonsillen, oft auch der Zungengrund.

Die geschwürige Form weist blutleere, graublasse Schleimhaut auf, die bald in kraterförmige Geschwüre zerfällt. Dieselben sind infiltriert und unregelmässig gerändert. Sie befallen vorwiegend die seitlichen Rachenfalten, den Zungengrund und die Mandeln.

Die tuberkulösen Wucherungen des Rachens sind von weniger raschem Verlauf. Sie erscheinen als oberflächlich geschwürig auf unregelmässigen und polypenförmigen Erhabenheiten der Schleimhaut.

Die chronische Rachentuberkulose zerfällt in eine ödematös infiltrierte und eine lupös infiltrierte Form.

Erstere zeigt periodische Ausbrüche besonders im Frühling und Herbst. Die Gewebe wie auch die Haut blass, graugelblich, ziemlich hart anzufühlen, schmerzlos.

Der Lupus des Rachens ist gewöhnlich mit Lupus der Haut oder Nasenschleimhaut oder der äusseren Nase vergesellschaftet. Es soll nach Moure einen prälupösen Katarrh der Schleimhaut geben.

R. kann keine Proportionalität zwischen Lungen- und Rachentuberkulose finden.

JONQUIÈRE.

27) **Paschen** (Hamburg). **Rachenpocken und Elementarkörperchen.** *Med. Klinik. No. 41. S. 1101. 1917.*

Paschen gibt Fränkel zu, dass der Ausdruck „Pustel“ für die bei den Pocken auftretende Rachenaffektion nicht passt, da es mit Eiter gefüllte Blasen bei den Pocken im Rachen nicht gibt, weil die Decke des Bläschens rasch zerstört wird, eine Pustel also nicht entstehen kann. Man wird also von „Rachenpocken“ sprechen müssen.

SEIFERT.

28) **E. L. Henri Boudet. Die benignen Tumoren der Hinterwand des Meso- und Hypopharynx. (Les tumeurs bénignes de la paroi postérieure du pharynx buccal et laryngé.)** *Diss. Bordeaux 1913. 96 Seiten.*

Nach einer ausführlichen anatomischen Beschreibung genannter Abschnitte des Pharynx schildert Autor eingehend die verschiedenen Verfahren zur Besichtigung namentlich des schwer zugänglichen Hypopharynx — direkte Laryngoskopie nach Kirstein, Larynxhebel von Eicken's, Hypopharyngoskopiezange von Garel, direkte Besichtigung des Hypopharynx mittelst des Oesophagoskopes, um dann an Hand von aus der Literatur zusammengestellten Fällen die Fibrome, Lipome und Angiome, ferner der Papillome, Adenomyxome, die Enchondrome und Dermoide zu besprechen.

Es folgt die sehr eingehende Beschreibung zweier an der Klinik von Moure beobachteter Fälle. Beim ersten handelt es sich um einen 26jährigen Patienten, der 1912 sehr wahrscheinlich luetische Sekundärerscheinungen gezeigt und im folgenden Jahre an einem ziemlich rasch wachsenden Tumor des Pharynx erkrankte und dabei positiven Wassermann aufwies. Infolge ihrer aussergewöhnlichen Dimensionen behinderte die Geschwulst sowohl die Ernährung, wie Atmung. Die histologische Untersuchung des durch Pharyngotomia transhyoidea entfernten Tumors ergab ein Fibrosarkom, im zweiten Fall handelt es sich um ein branchiogeneses Fibrosarkom der Pharynxseitenwand.

Verf. glaubt, dass zur Operation solcher Fälle der künstliche Zugang von aussen dem natürlichen Wege vorzuziehen sei (bessere Uebersicht), wie aus demselben Grunde die Tracheotomie als Voroperation indiziert sei. SCHLITTLER.

d) Diphtherie und Croup.

29) **Scheller. Zur Frage der Bazillenträger.** Med. Sektion der Schles. Ges. für Vaterländ. Kultur, Sitzung v. 1. Dez. 1916. *Deutsche med. Wochenschr. No. 18. S. 574. 1917.*

Die Ausmerzung der Bazillenträger ist äusserst wichtig. Eine Epidemie in einem Ersatzbataillon konnte trotz strengster Durchführung verschiedener Massnahmen erst dann zum Erlöschen gebracht werden, als man alle Bazillenträger ausgesondert hatte, und zwar ohne Schlussdesinfektion. Die Desinfektion darf nicht nur die Rachenhöhle, sondern muss auch die Nase betreffen. Diese beherbergt Diphtheriebazillen auch nach Ueberstehen der Rachendiphtherie. Deshalb ist die Untersuchung der Nase in allen Fällen zu fordern. R. HOFFMANN.

30) **K. E. F. Schmitz. Zur Umwandlungsfrage der Diphtheriebazillen.** *Berliner klin. Wochenschr. No. 6. S. 133. 1917.*

Diphtherie- und Pseudodiphtheriebazillen bilden höchst wahrscheinlich eine genetische Einheit. R. HOFFMANN.

31) **Julius Vitense. Ueber das anatomische Verhalten des Magens bei Rachendiphtherie.** *Diss. Kiel 1917.*

In einer Beobachtungsreihe von 100 im pathologischen Institut des allgemeinen Krankenhauses Hamburg-Eppendorf in den Jahren 1915 und 1916 zur Sektion gekommenen Diphtheriefällen konnten 5mal echt diphtherische Pseudomembranen mit im Schnitt nachweisbaren Di-Bazillen auf der Magenschleimhaut festgestellt werden. Als ätiologisches Moment glaubt der Verf. die in solchen Fällen sehr häufig beobachteten Blutungen in der Magenschleimhaut annehmen zu dürfen, die die natürliche Azidität der letzteren herabsetzen und so die Lokalisation begünstigen. Prädilektionsort ist die Kardia. DREYFUSS.

e I) Kehlkopf und Luftröhre.

32) **L. Heliés. Ueber die chirurgische Behandlung der benignen Larynxtumoren. (Sur le traitement chirurgical des tumeurs bénignes du larynx.)** *Diss. Toulouse 1914. 92 Seiten.*

Verf. hat aus dem Hôtel-Dieu in Toulouse und der Privatpraxis von Escat

115 operierte gutartige Larynxtumoren zusammengestellt, wovon nur 39 dem weiblichen, alle übrigen dem männlichen Geschlechte entstammen. 82mal, d. h. in mehr als 2/3 aller Fälle, handelt es sich um Pseudomyxome oder ödematöse Fibrome, während nur 3 eigentliche Fibrome, 11 zirkumskripte und 14 diffuse oder multiple Papillome gefunden wurden. Weiter wurden beobachtet 18 Angiome, 6mal Sängerknötchen und 12mal glanduläre Zysten.

Was die Behandlung anbetrifft, so verlangt Verf. wohl mit Recht, dass das chirurgische Vorgehen auf endolaryngealem Wege die Regel und exolaryngeale Operation nur ganz ausnahmsweise stattbaben soll. Dabei reicht man mit der alten klassischen indirekten Laryngoskopie sozusagen immer aus und hat nur selten Veranlassung zur direkten Laryngoskopie zu greifen. Ebenso kommt man, seltene Fälle ausgenommen, mit der einfachen Oberflächenanästhesie, mit der kalten Schlinge und der Pinzette von Moritz Schmidt fast stets zum gewünschten Ziel.

SCHLITTLER.

33) **Tumor laryngis. (Chord. voc. sin.)** *Nordisk Tidskrift for oto-rhino-laryngologi. Bd. 2. No. 2 u. 3. 1917.*

Ch. K., Frau, 66 Jahre. Am 5. 10. 1916 aufgenommen, Tod am 21. 10. 1916.

Seit letztem Winter zunehmende Heiserkeit mit nach und nach dazu kommender Atmungsschwierigkeit. Am 5. 10. 1916 in die Ohrenklinik des Krankenhauses Sabbatsberg aufgenommen.

Status am 5. 10.: Die linke Larynxhälfte gerötet und geschwollen, am Stimm- und Taschenbande bohnengrosse, grauweisse, nicht ulzerierte Tumorbildungen. Probeexzision: Cancer. Am 13. 10. Hemilaryngektomie nach Gluck: der walnussgrosse Tumor wurde vollständig entfernt. Nach acht Tagen war die Wunde beinahe geheilt und der Zustand der Pat. gut, als ein plötzlicher Herzkollaps den Tod verursachte.

E. STANGENBERG.

34) **Carl Erwin Schuppan. Kehlkopflähmungen durch Schussverletzung des Nervus recurrens und ihre Behandlung durch Kompression des Kehlkopfes.** *Passow und Schäfer, Beitr. zur Anatomie usw. des Ohres. Bd. 9 und Diss. Berlin 1917.*

Beschreibung der bei 5 Fällen von Schussverletzung erzielten Erfolge mit Anwendung des Katzenstein'schen Kompressoriums. Photographische Abbildung des angelegten Apparates.

DREYFUSS.

35) **Gerber. Beiträge zur Kenntnis der Kehlkopftuberkulose.** Verein f. wissenschaftl. Heilk. zu Königsberg i. Pr., Sitzung v. 5. Febr. 1917. *Deutsche med. Wochenschr. No. 20. S. 637. 1917.*

Der bekannten unheilvollen starren und rigiden Schwellung des Kehldeckels bei der Kehlkopftuberkulose liegt nach G., entgegen der verbreiteten Ansicht, meist keine Erkrankung des Knorpels und der Knorpelhaut zu Grunde. Daher ist die Bezeichnung „Perichondritis" für eine solche Schwellung unzulässig. Demonstration mikroskopischer Präparate als Beleg. Ausführliche Mitteilung im Archiv für Laryngologie.

R. HOFFMANN.

36) **Bernasconi** (Lugano). **Die Methode des Prof. Polveri in Mailand: „Zur Fixierung des Tubus“ bei Kehlkopfstenose. (Méthode du prof. Polverini: „Pour la fixation du tube“ dans les stenoses laryngées.)** *Revue méd. de la Suisse romande. No. 3. 1917.*

Der wesentliche Vorgang dieses ganz sonderbaren Modus, der nur in schweren Croupfällen verwendet wird, wo die gewöhnliche Intubation nicht vertragen wird, besteht darin, dass in der Medianlinie der oberen Kehlkopfgegend von aussen mit einer festen eingefädelten Nadel das Lig. thyreoideum durchstochen, die Nadel zum Mund herausgezogen und der Doppelfaden an dem Tubus befestigt wird. Erst dann wird intubiert, wonach der Doppelfaden sowohl zum Munde als zur Einsiichwunde unten heraushängt (!). Der obere Teil des Fadens wird aus Vorsicht am Ohr befestigt. Auf diese Weise sollen alle Schwierigkeiten, die bei der gewöhnlichen Intubation auftreten, vermieden werden. Diese Prozedur sei ganz einfach (!) und von jedem Arzt auszuführen (!). Jedenfalls aber könnte man nur an konkreten Fällen sich über sie ein Urteil bilden.

Bernasconi sah sie mehrmals durch ihren Erfinder selbst ausüben.

JONQUIÈRE.

37) **Corpus alienum bronchi et Pneumonia.** *Nordisk Tidskrift for oto-rhino-laryngologi. Bd. 2. No. 2 und 3. 1917.*

3jähriges Mädchen. Die Pat. sass eines Tages mit dem Mund voll von Mandeln und Rosinen. Da schrie sie plötzlich auf und wurde blau im Gesicht; nachher schwerer Husten, wurde am 3. 1. 1916 in die Ohrenklinik des Krankenhauses Sabbatsberg aufgenommen. Status: Temp. 37,6 ⁰ C, allgemeiner Zustand ziemlich gut, etwas Husten. Leichte Dämpfung und etwas schwaches Atmungsgeräusch über dem unteren Teil der rechten Lunge. Am 4. 1. Tracheotomia sup. und Bronchoskopia inf., wobei 16 cm von der Tracheotomiestelle in einem Bronchus II. Ranges ein weissglänzender, angekitteter Gegenstand entdeckt und extrahiert wurde; am 5. 1. Tod infolge Pneumonie.

E. STANGENBERG.

38) **Martin Fischer. Ueber tödliche Spätblutungen nach Tracheotomie.** *Zentralblatt f. Herz- u. Gefässkrankh. 1916 und Diss. Leipzig 1916.*

Mitteilung von Krankengeschichten und Sektionsbefunden von 6 Fällen tödlicher Spätblutung nach Tracheotomie bei Diphtherie aus dem pathologischen Institut der Akademie Düsseldorf. In 5 Fällen erfolgte die Blutung aus der Art. anonyma, 1 mal aus der Carotis comm. dextra bei einem postoperativ entstandenen Halsabszess.

Der Arbeit sind 4 photographische Bilder beigegeben; auch eine tabellarische Uebersicht über 30 bisher publizierte Fälle.

DREYFUSS.

e II) Stimme und Sprache.

39) **W. Meyer-Sanden. Gedanken über Stimmbildung.** *Stimme. 11. Jahrg. Mai 1917. H. 8. S. 224.*

Verf. wendet sich gegen die Bezeichnung Kopfton und Brustton in dem Sinne, dass der Pianoton mehr im Kopf, der Forteton mehr in der Brust sitze,

was natürlich falsch ist. Aus den weiteren Ausführungen geht aber hervor, dass er die Physiologie von Kopf- und Bruststimme nicht kennt und auch über den Luftverbrauch beim Singen nicht genügend unterrichtet ist. Seine weiteren Ausführungen über den Hauchton, den konzentrierten Ton, den Sitz des Tons, den Stimmbruch, die sogenannte voix mixte, das Decken usw. sind als rein subjektive Aeusserungen aufzufassen, denen die Grundlage wissenschaftlicher Forschung und die Kenntnis der Ergebnisse phonetischer Untersuchungen fehlt. NADOLECZNY.

40) **H. Zumsteeg. Ueber larvierte Formen von Mutationsstörungen.** *Vox. H. 6. S. 216. 1916.*

Z. weist auf jene Störungen des Stimmwechsels bei beiden Geschlechtern hin, die zwischen dem normalen Verlauf und extrem pathologischen Vorkommnissen liegen und einen „schleichenden, ja geradezu larvierten Verlauf nehmen". Sie geben im späteren Leben Anlass zu berufsstörenden Stimmerkrankungen, die „unter Umständen zum Berufswechsel zwingen". Sie werden als chronischer Kehlkopfkatarrh, als spastische Dysphonie, als Internusparese erkannt und oft lange lokal behandelt. Die Stimme klingt heiser, gepresst, hoch, ohne den kindlichen Charakter, aber auch ohne den Klang der erwachsenen Bruststimme: Die Sprechtonlage ist zu hoch, es fehlt das untere Drittel des Stimmumfangs. Die Erscheinungen der sog. Phonasthenie treten bei stärkerem bzw. längerem Stimmgebrauch früh auf. In einem Fall war der Kehlkopf auch auffallend klein. Die Vorgeschichte ergibt, dass die Störung aus dem 14. bis 16. Lebensjahr herrührt. Gewöhnlich wurde lange Sopran gesungen. Die Behandlung erfordert Monate der Uebung mit Hilfe der bekannten Ausgleichsverfahren. Die Prognose richtet sich nach der Schwere der spastischen Erscheinungen. Z. weist auf die fehlerhafte Behandluug der Stimme während des Stimmwechsels hin, auf die zu jener Zeit nötige Schonung der Stimme, auf die Notwendigkeit einer Vertiefung der stimmphysiologischen Kenntnisse bei Lehrern und Schulärzten. Den Schluss bilden einige kurze Mitteilungen über Ergebnisse stroboskopischer Untersnchung bei Internusparese, bei Gesangstimmstörung, bei Sprech- und Kommandostimmstörung. NADOLECZNY.

41) **Josef Balassa. Phonetische Beobachtungen beim Sprechen ohne Kehlkopf.** *Stimme. 11. Jahrg. H. 9. S. 253. Juni 1917.*

B. hat an der Klinik von Onodi vier Fälle ohne Kehlkopf innerhalb eines Jahres nach der Operation beobachtet. Er fand, dass Vokale allein nicht gebildet werden konnten, dagegen sehr wohl die stimmlosen Enge-(Reibe-)laute, die harten Verschlusslaute und die Liquidae L und R. Bei Silbenverbindungen wurde der Vokal aber hörbar: Das Oeffnungsgeräusch oder das Reibegeräusch lässt hierbei die Mundhöhle leise ertönen. Die Sprache der Kehlkopflosen war so weit verständlich, „dass sie mit ihrer nächsten Umgebung ziemlich gut verkehren können". (Bekanntlich kann viel mehr erreicht werden. Ref.) Ein paar pneumographische Aufnahmen zeigen, dass die Atmungsmuskulatur bei Sprechen der Kehlkopflosen unregelmässig mitarbeitet, was B. als Grund für deren Ermüdung ansieht. Die Arbeiten von Gutzmann über diese Fragen sind weder benutzt noch erwähnt.

NADOLECZNY.

42) **Josef Manas. Die verbildete Stimme.** *Stimme. 11. Jahrg. H. 9. S. 268. Juni 1917.*

Die Verbildung der Stimme beruht nicht darauf, dass ein Sänger, der Bariton ist, Tenor singt oder umgekehrt. Es kommt nur auf die Klangfarbe an. Ist der Sänger aber gezwungen, die höheren oder tieferen Töne in unnatürlicher Art und Weise hervorzubringen, so dass sie ein „anderes, unedleres, unnatürliches Klanggepräge" erhalten, so ist die Stimme verbildet und sie geht zugrunde. Daher betont auch M. nochmals den schon von John-Marlitt in der „Stimme" hervorgehobenen Fehler mancher Gesangslehrer, dass sie von allen Schülern verlangen, sie müssten es so wie der Lehrer machen, statt dass die Eigenart des Schülers berücksichtigt wird. M. empfiehlt ferner zu unterscheiden zwischen auf unrichtigem Gebrauch beruhender Verbildung, die durch richtigen Gebrauch beseitigt wird, und dem durch falschen Gebrauch oder von Natur verbildeten Instrument (Organ). Besonders vor (und während. Ref.) der Mutation überanstrengte Stimmen bleiben dauernd verdorben. Manas vergleicht sie mit „verblasenen" Instrumenten.

NADOLECZNY.

f) Schilddrüse.

43) **R. H. Kummer** (Genf). **Der krankhafte mineralische Ausscheidungsmodus in einem Fall von Basedow. (Le métabolisme minéral dans un cas de Basedow.)** *Genfer Diss. Société générale d'imprimerie. Genève 1917.*

Es ergab sich während einer Beobachtung von 12 Tagen unter reiner Milchkost eine sehr labile aber stark vermehrte Ausscheidung von Phosphorsäure, phosphorsaurem Kalk und Stickstoff im gesamten Exkretionsmaterial der Stühle und des Urins. Dieselbe wird nach Kocher durch Injektion von Calcium jodatum und innerliche Gaben von Natrium phosphoricum (Trachewski) angehalten, bis sogar wieder eine positive Bilanz eintritt.

JONQUIÈRE.

44) **L. Boisroux. Beitrag zum Studium der Beziehungen zwischen Besedowstruma und Wochenbett. (Contribution à l'étude des rapperts réciproques du goitre exophthalmique et de l'état puerpéral.)** *Diss. Paris 1914. 70 Seiten.*

Verf. kommt an Hand eines Materials von 20 (!) aus der Literatur gesammelten Fällen zu folgenden Schlüssen: Es bestehen zwischen Schilddrüse und Genitalapparat funktionelle Beziehungen. Der Einfluss der Gravidität auf die Basedowstruma ist ein verschiedener, bald günstig, bald ungünstig, umgekehrt kann die Basedowschilddrüse das eine Mal ohne nennenswerten Einfluss auf die Schwangerschaft bleiben, ein anderes Mal Abort, Frühgeburt und Hämorrhagien auslösen.

SCHLITTLER.

45) **Jules Membrey. Schilddrüse und Tuberkulose. (Corps thyroïde et tuberculose.)** *Diss. Lyon 1914.*

Bereits Mitte des letzten Jahrhunderts glaubten Hamburger u. a. einen gewissen Zusammenhang zwischen Schilddrüse und Tuberkulose nachweisen zu können, namentlich in dem Sinne, dass das Auftreten einer Schilddrüsenhyper-

trophie bei einem Phthisiker als prognostisch günstiges Zeichen zu betrachten sei. Demgegenüber erschienen Untersuchungen der letzten Jahre (Bialokier, Saathof, Lévi) eher dafür zu sprechen, dass Hyperthyreose zu Tuberkulose prädisponiere.

Verf. sucht nun an Hand von 14 (!) Beobachtungen aus französischen Kliniken vor allem den Nachweis zu erbringen, dass bei beginnender Phthise ein Schwinden der Schilddrüse als ungünstiges, ein Grösserwerden aber als günstiges Zeichen zu deuten sei.

Des Ferneren stützt sich Verf. auf die von Morin-Leysin 1895 in der Revue de la Suisse romande gemachten Angaben, wonach, an einem grossen Sanatoriumsmaterial beobachtet, die Atrophie der Schilddrüse die natürlichen Verteidigungsmittel gegenüber der tuberkulösen Infektion vermindert.

In einem weiteren Kapitel versucht der Autor durch histologisch-chemische Argumente der Frage noch näher zu treten, ebenso referiert er in ausführlicher Weise über die Tierexperimente von Trugoni-Florenz und Marb-Paris, welche nicht allein einen Zusammenhang zwischen Schilddrüsenfunktion und Tuberkulose zu beweisen scheinen, sondern auch den günstigen Einfluss des Jods auf gewisse Formen der Tuberkulose uns erklären.

SCHLITTLER.

46) **Anna Kharon. Beitrag zum Studium der Thyreoditis acuta suppurativa. (Etude sur les thyroïdites aigues suppurées.)** *Diss. Toulouse 1914. 102 Ss.*

Autorin glaubt einen Unterschied machen zu müssen zwischen Thyreoiditis und Strumitis, je nachdem der akute Prozess eine völlig normale oder eine bereits kropfig degenerierte Schilddrüse befällt und hält gegenüber letzterer Affektion die erstere für verhältnismässig selten. Sie hat daher anschliessend an einen in der Toulouser Klinik beobachteten Fall 25 weitere aus der Literatur zusammengestellt, welche aber keineswegs geeignet scheinen, eine sichere Bestätigung des Gesagten zu bilden, da bei den meisten Patienten einzig die Anamnese berücksichtigt wird, ob früher ein Kropf bestanden habe oder nicht, auf welche subjektiven Angaben wohl mit Recht kein grosses Gewicht zu legen ist. Ob den weiteren von der Verfasserin ausgeführten Unterscheidungsmerkmalen mehr Wert zukommt, nämlich dass bei der „Thyreoiditis" die Schilddrüse niemals diese enormen Dimensionen annehme, wie bei der „Strumitis" und ferner nur bei der „Thyreoiditis" die Schwellung sich „hufeisenförmig" zeige, dürfte ebenfalls zweifelhaft sein.

SCHLITTLER.

47) **Sarkissiantz** (Lausanne). **Ueber Rezidive nach Kropfexstirpation. (A propos de la „Récidive" du goitre opéré.)** *Revue méd. de la Suisse romande. No. 9. 1917.*

Arbeit aus der chirurg. Klinik von Roux. Aus dieser ziemlich ausführlichen Arbeit ist es für uns praktisch wichtig nur zu entnehmen, dass eine einfache einseitige Operation vor Rückfällen am besten schützt, wenn sie möglichst ergiebig und ohne Rücksicht auf das kosmetische Ergebnis ausgeführt wird. Dagegen scheint Unterbindung von zahlreichen Arterien bei Enukleationen infolge starker Neubildung von Bindegewebe Rezidive zu begünstigen.

JONQUIÈRE.

48) **Pflüger** (Bern). **Vorstellung einer Patientin, bei welcher nach Kropfoperation Tetanie und schliesslich beidseitiger Katarakt auftrat.** Sitzung des ärztl. Bezirksvereins Bern vom 10. Mai. *Korresp.-Blatt f. Schweizer Aerzte. No. 38. 1917.*

Fünf Tage nach Exstirpation eines rezidivierenden Tauchkropfes traten im November 1916 tetanische Krämpfe auf, die sich als hartnäckig erwiesen. Ende Januar 1917 zeigte Pat. Strabismus convergens, dem schmerzhafte Cataracta intumescens links zugrunde lag und schliesslich ein akuter Anfall von Glaukom folgte. Iridektomie und Linearextraktion der Linse heilten die schweren Augenerkrankungen. Das rechte Auge soll demnächst auch operiert werden.

Aehnliche Fälle sind schon mehrmals beschrieben worden. Auf reine, primäre Tetanie hin wird Starbildung in recht vielen Fällen beobachtet. Konzentration des Kammerwassers infolge des konvulsiven Allgemeinzustandes und daherige Linsentrübung soll diese schweren Störungen der Augen bewirken. Bei Altersstar sollen bei über 68 Pat. 60 mal sichere Erscheinungen latenter Tetanie gefunden worden sein.

JONQUIÈRE.

g) Oesophagus.

49) **Cheridjean** und **Perier** (Genf). **Ein Fall von Neoplasma der Speiseröhre.** *Schweizer Rundschau für Medizin. No. 13. S. 258.*

Die Geschwulst wurde mittelst Oesophagoskopie diagnostiziert und ausgezeichnet durch Radium gebessert, sowohl was die Durchgängigkeit als die Schmerzen anbetraf. Dasselbe wurde mittelst einer Röhre genau an die Stelle gebracht. Das Stückchen Radium war an einem Faden befestigt, der an einem Zahn und einem Ohr befestigt wurde. Die Radiumwirkung konnte auf diese Weise jedesmal mindestens 24 Stunden lang gut vertragen werden.

JONQUIÈRE.

50) **Fritz Heitzmann. Ein Fall von Karzinom des Oesophagus mit Perforation in die Pleurahöhle und Aorta.** *Diss. Berlin 1917.*

Der Titel besagt alles.

DREYFUSS.

51) **Cancer oesophagi et tracheae c. metastas.** *Nordisk Tidskrift for oto-rhino-laryngologi. Bd. 2. No. 2 und 3. 1917.*

50 jähriger Mann. Seit 2 Monaten Heiserkeit, Schluck- und Atmungsbeschwerden; wurde am 8. 4. 1916 in die Ohrenklinik des Krankenhauses Sabbatsberg aufgenommen. Status: Pat. abgemagert. Emphysema pulmonum et bronchitis foetida. Herz und Nieren ohne Besonderheit. Mässiger Stridor. Linkes Stimmband unbeweglich in der Mittellinie. Wegen der Atmungsbeschwerden wurde der Oesophagus nicht untersucht. Am 11. 4. Tracheotomia sup.; trotz der Kanüle unbefriedigende Atmung. Durch Bronchoskopie am 14. 4. zeigte sich, dass die Luftröhre bis zur Bifurkation sehr verengt war. Unter zunehmender Kachexie, wiederholten Blutungen und Fieberschütteln starb der Pat. am 4. 6. Die Sektion zeigte eine ringförmige Krebsgeschwulst im unteren Teil der Speiseröhre mit Metastasen bis zum Ringknorpel, wo das Krebsgewebe die Trachealwand perforiert hatte.

E. STANGENBERG.

III. Kritiken und Gesellschaftsberichte.

a) Laryngological Section Royal Society of Medicine.

Sitzung vom 6. November 1914.

Vorsitzender: G. William Hill.

G. William Hill: 1. Bruchdislokation des rechten grossen Zungenbeinhorns.

Pat. fiel vor einem Jahr vom Zweirad, hatte einige Tage Schmerzen an der linken Seite. Man sieht jetzt das rechte Horn in die rechte Fossa glossoepiglottica vorspringen.

2. Röntgenogramme von Stirnhöhlen, die nach der Good'schen Methode operiert sind.

H. hat kürzlich 5 Stirnhöhlen von der Nase aus mit Erweiterung des Ostium mittels des von Good angegebenen Instruments operiert. Die Technik erscheint einfach und sicher; es ist noch zu früh, um sich über die Dauererfolge zu äussern, der unmittelbare Effekt war überraschend gut.

3. Röntgenogramme der Frontalregion, welche symmetrische Frontoethmoidalzellen zeigen, die sich weit nach aussen zwischen Stirnhöhlenboden und Orbitaldach erstrecken.

P. Watson-Williams: Röntgenogramme von Patienten, bei welchem das Septum interfrontale absichtlich auf nasalem Wege durchbrochen ist, um bei doppelseitiger Stirnhöhleneiterung eine bessere Spülung der Höhlen zu ermöglichen.

Dundas Grant begrüsst mit Freuden die immer mehr sich bemerkbar machende Tendenz zur intranasalen Behandlung der Stirnhöhlenempyeme; er nimmt für sich eine gewisse Priorität in Anspruch, da er auf der Versammlung in Sheffield eine Stirnhöhlenbougie für diesen Zweck demonstriert habe.

Tilley bezweifelt, dass man mittels Durchbrechen des Septum interfrontale bessere Resultate bei doppelseitiger Stirnhöhleneiterung erzielen könne, denn man sehe bisweilen Fälle, in denen beide Sinus kommunizieren, so dass die Spülflüssigkeit auf der anderen Seite wieder herausfliesse, ohne dass diese Fälle bessere Resultate geben als die mit intaktem Septum. Ausserdem was werde aus den ausgebrochenen Knochenstückchen?

Watson-Williams erkennt an, dass die Bougies von Dundas Grant bis zu einem gewissen Grade nützlich sind; sie dilatieren jedoch die Teile nur durch Dehnung, und sobald sie herausgezogen werden, gehen die Teile wieder zusammen.

J. L. Irwin Moore: 1. Abnormes Wachstum der Nase bei einem 2jährigen Kinde.

Die Nasenspitze ist knollenartig verdickt. Es war bereits vor $1^1/_2$ Jahren ein Teil des Gewächses entfernt worden, wobei sich zeigte, dass es sich um feines, fibröses, der Haut und dem Perichondrium fest anhaftendes Gewebe handelte. Das Gewächs rezidivierte aber allmählich zu seiner ursprünglichen Grösse.

Harmer rät zur Anwendung von Diathermie.

2. 59jähriger Mann mit Oesophaguskrebs. Vorteil der Hill'schen Futtersonde.

Pat. konnte nur flüssige Nahrung schlucken; es bestand Tag und Nacht profuse Schleimsekretion. Die Sonde blieb 7 Wochen in situ. Pat. ist von der Schleimsekretion befreit, kann ohne Beschwerden flüssige Nahrung nehmen, hat an Gewicht zugenommen.

Hill erwidert auf eine Frage von Paterson, dass bei malignen Oesophagustumoren im oberen Teil diese Tuben nicht gut vertragen werden; in allen diesen Fällen sollten zuerst die weichen Gummisonden von Symonds versucht werden.

J. Coubro Potter: Peritheliom des Pharynx.

Bericht über den mikroskopischen Befund, der die Diagnose bestätigte. Vorgestellt in der Mai-Sitzung.

Dan McKenzie: Hirnabszess nach Stirnhöhleneiterung; Drainage; Heilung.

Pat. wurde in das Hospital aufgenommen mit einer Fistel in der rechten Augenbraue, welche in die rechte Stirnhöhle führte. Pat. hatte 6 Wochen vorher einen Abszess in der rechten oberen Orbitalregion gehabt, nach dessen Spaltung die Fistel bestehen blieb. Röntgenaufnahme zeigte normale Durchlässigkeit des Sinus. Nach Eröffnung der Höhle zeigte sich, dass diese klein war und in ihrer Hinterwand eine zweite Fistel hatte, welche in eine grosse Abszesshöhle führte. Die Fistelöffnung wurde erweitert, ein Drainrohr in die Abszesshöhle eingelegt, dessen äusseres Ende aus der Supraorbitalwunde herausgeführt wurde. Nach einem Monat wurde der Sinus wieder eröffnet; die Abszesshöhle war augenscheinlich obliteriert und der Drain lag in Granulationen; es wurde daher jetzt entfernt, ein Drain durch die Nase hinausgeführt und die Stirnwunde geschlossen. Röntgenplatten zeigen eine Sonde in der Abszesshöhle.

Horsford berichtet über einen Fall, der die Schwierigkeiten bei der Diagnose von zerebralen Komplikationen bei Nasenerkrankungen zeigt.

P. G. Goldsmith berichtet über einen Fall von akuter Osteomyelitis des Stirnbeins mit Orbitalphlegmone nach radikaler Stirnhöhlenoperation, wo bei der Sektion ein mehr als walnussgrosser Hirnabszess gefunden wurde und als einziges Symptom leichte Kopfschmerzen bestanden, ohne Erbrechen, ohne Neuritis optica. Es bestand keine nachweisbare Kommunikation zwischen dem eiternden Sinus und der Dura resp. dem Hirnabszess.

Herbert Tilley: Aspergillosis der Highmorshöhle.

Es werden mikroskopische Präparate demonstriert.

T. hat 5 Fälle gefunden; der erste ist beschrieben im Lancet 17. Juli 1909 unter dem Titel: „Case of endothelioma myxomatodes of the maxillary antrum". Die Fälle Tilley's betrafen alle erwachsene Frauen. Die Symptome sind: Absonderung von Eiter oder Muco-pus; heftige Niessanfälle mit gelegentlichem Ausschneuzen von grauweissen, zähen Massen, Kopfschmerzen, neuralgische Schmerzen im Auge. Die Nasenschleimhaut ist im Allgemeinen blass und ödematös; bei zwei

Patienten war die nasale Antrumwand dicht unterhalb der unteren Muschel stark vorgewölbt, so dass man an eine grosse Zyste denken konnte. Durchleuchtung ergab eine Verdunkelung der Höhle; wurde eine Probeausspülung versucht, so floss die Spülflüssigkeit nicht zurück. T. operierte seine Fälle von der Fossa canina aus. Nach Entfernung des Knochens war auffallend die bläulichgraue glänzende Oberfläche des Antruminhalts und das Fehlen jeglicher Blutung. Der Inhalt lässt sich leicht von der Höhlenwand ablösen und sieht aus wie Weinbeeren nach Entfernung der Haut und des Kernes. In keinem Fall trat Rezidiv auf.

Shattock gibt einen ausführlichen histologischen Bericht über diesen Fall. Der mikroskopische Befund ist ein solcher, dass leicht ein alveolärer Tumor vorgetäuscht werden kann, dessen Stroma schleimige Degeneration eingegangen ist; es handelt sich um ein Pseudoplasma ähnlich dem Pseudomyxom des Abdomens wie es entsteht durch Austreten von Schleim aus einem distendierten Wurmfortsatz. Was die Natur des Myzeliums anbetrifft, so ergibt ein Vergleich mit Aktinomyzes, Blastomyzes albicans und Aspergillus, dass es am meisten morphologisch dem letzteren gleicht.

Harmer sagt, dass in seinem Fall es sich um Aspergillus fumigatus handelte; in seinem Fall war wahrscheinlich auch das Siebbein mitbefallen. Jodkali hatte vorübergehend gute Wirkung. Er konnte keine Heilung erzielen.

Patterson berichtet über einen Fall von Aspergillose des Tränensackes, wo angenommen wurde, dass der Pilz durch die Nase in jenen eingedrungen war. Er fragt, ob in Tilley's Fällen der Aspergillus sich auf dem Boden einer alten Eiterung entwickelt hatte.

Tilley kann diese Frage nicht mit Sicherheit beantworten.

Sir St. Clair Thomson: Karzinom des Larynxinnern, geeignet zur Laryngofissur.

69jähriger Mann, das linke Stimmband umgewandelt in ein rotes knotiges ulzeriertes Infiltrat. T. hält die Entnahme eines Stückes zur mikroskopischen Untersuchung in diesem Fall nicht geeignet und weist auf die Schwierigkeit der Diagnose nach dem makroskopischen Aussehen hin.

Sir Felix Semon denkt an die Möglichkeit seniler Tuberkulose. Er hält aber in jedem Fall die vorgeschlagene Laryngofissur für gerechtfertigt.

Jobson Horne findet, dass die gute Beweglichkeit des erkrankten Stimmbandes gegen Karzinom spreche.

W. Stuart-Low: Fälle von pulsierender länglicher Schwellung an der seitlichen Rachenwand.

Fall 1. 7jähriger Knabe; die Schwellung sass links gerade hinter der Tonsille. Pat. war zur Entfernung der Tonsillen in das Hospital geschickt worden.

Fall 2. 60jähriger Mann; die Schwellung sitzt ebenfalls links; die Pulsation kann an der Halsseite nach dem Ohr zu gefühlt werden. Pat. klagt über Klopfen im Hals, das ihn Nachts auch nicht schlafen lasse. Wahrscheinlich handelt es sich um einen abnormen Ast der Karotis oder die Pharyngea ascendens.

Peters hält im zweiten Fall Arteriosklerose für vorliegend.

Herbert Tilley hat in einem analogen Fall wie dem ersten Tonsillektomie gemacht ohne jede Blutung.

G. J. F. Elphick: Hämostatische Guillotine zur Tonsillektomie.

Die Methode ist annähernd die Sluder'sche, jedoch ist zu dem schneidenden Blatt des Instruments noch ein quetschendes feingezähntes hinzugefügt, welches zuerst zwischen vorderem Gaumenbogen und Tonsille vorgeschoben wird und alle Gefässe zwischen der Tonsille und ihrem Bett abquetscht. Erst nachdem wird das schneidende Blatt vorgeschoben.

H. Lambert Lack: Fall von ausgedehnten Papillomen der Trachea.

Als L. die Pat. zuerst sah — in der vorbronchoskopischen Zeit — bestand erhebliche Dyspnoe und man konnte dunkelrote Granulationen im untersten Teil der Trachea sehen. In Chloroformnarkose wurde die Trachea so weit wie möglich geöffnet und die Geschwülste, die sich fast bis zur Bifurkation erstreckten, entfernt. Die Trachea wurde eine Zeitlang offen gehalten; nach 2—3 Wochen wurden einige kleine Geschwülste entfernt, dann liess man die Wunde sich schliessen. Pat. ist seitdem gesund geblieben.

Hunter Tod: 1. Epitheliom der rechten Tonsille.

Pat. ist ein 42jähriger Mann.

Harmer hält den Fall für geeignet zur Diathermiebehandlung.

2. Karzinom des Gaumens.

Der Fall war über ein Jahr lang als Lupus behandelt worden.

P. Watson Williams: Meningitis infolge Erosion des Daches der Siebbeinzellen auf der rechten Seite entsprechend der hinteren Hälfte der Crista galli.

Pat. klagte seit einigen Monaten über Kopfschmerzen. Es fand sich Eiter im linken Antrum; das rechte war schon einige Monate eröffnet. Kurz darauf wurde auch das linke Antrum intranasal eröffnet. Einige Tage darauf meningitische Symptome und 3 Tage später Exitus. Man fand eine erodierte Partie in der Mitte des Daches des Siebbeins rechts, d. h. auf der nicht operierten Seite.

Sitzung vom 4. Dezember 1914.

Vorsitzender: William Hill.

Sir St. Clair Thomson: Epitheliom des Larynxinnern ein Monat nach der Operation.

Der Fall ist in der Novembersitzung vorgestellt worden. Der mikroskopische Befund des entfernten linken Stimmbandes bestätigte die Diagnose Karzinom. Da aber nach dem Bericht des Pathologen die Exzision nicht als völlig nach der subglottischen Gegend zu im Gesunden angesehen werden konnte, so wurde noch einmal laryngofissuriert und ein Stück subglottischen Gewebes exzidiert; in einem Teil desselben wurden noch Karzinomzellen gefunden.

St. Clair Thomson setzt auf Aufforderung des Vorsitzenden seine Operationstechnik auseinander, die eine Vereinfachung der Methode von Semon und

Butlin darstellt. Er weist darauf hin, wie wichtig es ist, auf die subglottische Region zu achten, besonders hinten nach dem Aryknorpel zu.

W. Hill hat in einem ähnlichen Fall den Aryknorpel mit entfernen müssen; es folgten Atem- und Schluckbeschwerden infolge Oedem der ary-epiglottischen Falte.

Dan McKenzie hat einen Pat., bei dem er den Aryknorpel entfernte, an septischer Pneumonie verloren. Es ist besser, in allen Fällen, wo die Krankheit sich über die Grenzen der klassischen Thyreotomie hinaus erstreckt, lieber den Larynx zu entfernen.

Herbert Tilley hat 1897 einen Fall von gewöhnlicher Laryngofissur publiziert, wo er den Aryknorpel mit entfernte; Pat. blieb noch neun Jahre am Leben, starb dann infolge Rezidivs am anderen Stimmband. In 2 oder 3 Fällen hat er den halben Aryknorpel entfernt. Er hat letztes Jahr einen vor 15 Jahren von Sir Felix Semon operierten Fall an einem Rezidiv operiert; Pat. ist gestorben. Der Fall beweist, wie vorsichtig man mit dem Begriff „Heilung" sein muss.

Sir W. Milligan: Demonstration von aus den Luftwegen entfernten Fremdkörpern.

1. Pflaumenkern aus dem linken Bronchus entfernt. 4jähriger Knabe. Röntgenuntersuchung negativ. Untersuchung in allgemeiner Narkose; plötzlicher Atemstillstand, schnelle Tracheotomie; Einführung des Bronchoskops, Entfernung des Fremdkörpers.

2. Tapezierernagel entfernt aus dem Bronchus einer 35jährigen Frau. Nach mannigfachen vergeblichen Extraktionsversuchen gelangen diese vor dem Röntgenschirm, indem der Nagel so um seine Achse gedreht wurde, dass er am Kopf ergriffen werden konnte.

3. Ein Halfpenny-Stück im Oesophagus eines 2 Jahre alten Kindes.

Irwin Moore macht auf die Vorteile aufmerksam, die eine von ihm eingeführte Zange zur Entfernung von Fremdkörpern (Brit. med. assoc. Liverpool 1912) vor der Brünings'schen Zange besitzt.

Hill hält die Zange von Killian und Brünings für zu zerbrechlich, so dass es vorkommt, dass an Stelle von einem Fremdkörper man deren zwei hat, den ursprünglichen Fremdkörper und zwei Stücke des Instruments.

E. D. D. Davis hat einen Fall gesehen, wo ein Halfpenny-Stück unbemerkt von einem Kind verschluckt worden war, fünf Jahre lang stecken blieb und durch Nekrotisierung der Aorta zum Tode führte. Ferner berichtet er über Entfernung eines Knochens aus dem Larynx mittelst Schwebelaryngoskopie und Entfernung einer Sicherheitsnadel aus der hinteren Pharynxwand gegenüber dem Ringknorpel mittelst derselben Methode.

Sir W. Milligan: Fall von inoperablem Angiofibrom; Sarkom des Antrum (?).

17jähriger Pat., linksseitige Nasenverstopfung, intermittierende Schmerzanfälle und Blutungen. Die linke Nase ausgefüllt von einer polypoiden Geschwulst, die sich auch weit in den Nasenrachenraum erstreckte. Der weiche Gaumen war nach vorwärts gedrängt. Linke Gesichtsseite infolge Ausdehnung der Antrumwände geschwollen. Bei Durchleuchtung linke Seite ganz dunkel. Operation: Perorale Tubage, laterale Rhinotomie, bei Versuch die Geschwulst zu entfernen, enorme Blutung. Pat. kollabiert, die Operation muss unterbrochen werden, feste Tamponade. Nach 48 Stunden Entfernung des Tampons; wieder sehr heftige Blutung. Es wird jetzt eine Radiumtube in die Geschwulst eingelegt. Keine Blutung mehr, rapides Zurückgehen der Geschwulst; nach 3 Wochen keine Spur derselben mehr, nur eine feste fibröse Masse an der hinteren Antrumwand. Allgemeinbefinden und lokaler Befund seitdem gut.

W. Hill führt das Radium gewöhnlich von unter der Lippe her ein. In einem Fall sah er ein Sarkom der vorderen Antrumwand in 2 Tagen verschwinden.

Jobson Horne hält für diese Geschwülste die Bezeichnung Angiofibrom gerechtfertigter als Sarkom. Sie zerstören durch lokales Wachstum und machen keine Metastasen.

Tilley berichtet ebenfalls über einen hoffnungslos erscheinenden Fall, in dem die Geschwulst unter Radium völlig verschwand.

Sir William Milligan antwortet auf Anfragen, dass, wenn er den Fall ursprünglich für ein Sarkom angesehen hätte, er gleich Radium gebraucht haben würde. Er hielt es aber für eine gutartige Vaskulärgeschwulst. Sie ging von der Hinterwand des Antrum aus und erstreckte sich in den Nasenrachenraum. Das Radium hat in diesem Fall zunächst den unmittelbaren Effekt gehabt, die furiose Blutung zu stillen.

Herbert Tilley: Naso-antral- oder Choanalpolyp mit schillinggrossem Geschwür auf seiner Hinterfläche.

Wenn man den Polypen mit dem Nasenrachenspiegel betrachtete, so sah es aus wie ein tertiär-syphilitisches Ulkus. Er glaubte, dass das, was er mit der Rhinoskopia anterior sah, ein mit dem Ulkus zusammenhängendes Oedem sei. Nach Entfernung fand er ein Ulkus auf dem Polypen. Er eröffnete das Antrum nicht; er hat unter vielen Fällen nur dreimal ein Rezidiv gehabt. Wenn mehr als ein Rezidiv ist, eröffnet er die Höhle von der Fossa canina.

G. J. F. Elphick: Retropharyngeale Schwellung.

Pat. klagt über „Schwellung im Halse“ seit September 1914. Man sieht eine rundliche Schwellung an der hinteren Rachenwand nach links zu, die sich hart anfühlt. Keine Drüsen am Halse. Röntgenogramm schliesst Zervikalkaries aus. Wassermann positiv.

C. W. M. Hope: 1. Tuberkulom der Nasenscheidewand.

24jähriger Pat. Seit $2^1/_2$ Jahren rechtseitige Nasenverstopfung und Blutung. Gestielte blumenkohlartige Geschwulst von der rechten Seite des Septum aus-

gehend. Kleine Lupusnarbe im Nasenrachenraum. Mikroskopische Untersuchung: Tuberkulom. Septumschleimhaut rechts mit Perichondrium wird abgelöst; Knorpel und Knochen bleiben unberührt. Nasenboden und untere Muschel werden krank gefunden und ebenso behandelt, desgleichen werden die vorderen zwei Drittel der mittleren Muschel, die erkrankt ist, entfernt.

Sir William Milligan bezweitelt, dass es sich um primäre Tuberkulose handele; er sieht es als Lupus mit proliferierendem granulomatösem Charakter an.

2. Ungewöhnlicher Fall von vergrösserten Tonsillen.

29jähriger Pat. Tonsillen walnussgross, ziemlich hart, Oberfläche bedeckt mit unregelmässigen dunkelen nävusartigen Flecken; grosse Mengen weicher beweglicher Drüsen an beidtn Halsseiten und in der Achselhöhle, bläuliche Knoten auf Brnst- und Bauchhaut bis zur Grösse eines Schillings. Grosse Anämie.

Diagnose (?). Sarkom der Tonsillen mit Sarkomatose der Haut.

Mikroskopische Untersuchung einer Drüse und eines Knötchens ergab: Lymphatische Leukämie.

W. Stuart-Low: Zwei Fälle von Verletzung der Nase mit nachfolgender Deformation.

Dan McKenzie: Tuben von weichem Metall zum Einlegen in die Nase nach submuköser Resektion.

Die Tuben werden unmittelbar nach der Operation eingeführt.

Harmer gebraucht Gummiröhren.

Clayton Fox: Fall von Neubildung der Tonsille und Gaumenbögen mit mikroskopischen Schnitten.

Der Fall war für ein Epitheliom gehalten worden; der pathologische Anatom hielt ihn für ein infektives Papillom.

(Auszug aus dem offiziellen Sitzungsprotokoll.)

---

b) V. Hauptversammlung der Vereinigung Schweizerischer Hals- und Ohrenärzte in Lausanne am 6. März 1917.

Präsident: Siebenmann.
Sekretär: v. Rodt.

(Korresp.-Blatt für Schweizer Aerzte. No. 36/37.)

A. Geschäftssitzung.

Genf. Lehrstuhl für Otorhinologie eröffnet unter Prof. Pugnat.

Zürich. Poliklinik für Ohren, Hals und Nase von der allgemeinen Poliklinik als selbständig abgetrennt, unter Prof. Noyer.

Vermehrte Fürsorge für ohrkranke Schulkinder. Eingabe von sämtlichen Erziehungsdirektionen der schweizerischen Kantone (Dr. Laubi).

Geplante Taubstummenzählung in der ganzen Schweiz (Dr. Siebenmann).

B. Wissenschaftliche Sitzung.

Prof. Barrand: Kriegschirurgische Erfahrungen mit Krankendemonstration.

Frontalsinusverletzungen kommen selten vor, weil meistens das Gehirn gleichzeitig tödlich verletzt wird.

Dagegen sind Maxillarsinustraumen sehr häufig, wobei oft die Augen mitverletzt werden oder die Orbita infiziert wird. Die Sinus sind meist fungös durchwuchert. Radikaloperation in den meisten Fällen notwendig.

Am Kehlkopf verlaufen Brüche und sonstige Verletzungen meistens tödlich infolge der Blutungen und der Oedeme. Tubarbehandlung nach Schrötter oder Sargnon kann mitunter zweckdienlich sein.

Schussverletzungen beider Nervi recurrentes.

Neuropsychotische Kriegsstummheit durch den Telephondämpfungsapparat nach Lombard geheilt (?).

Hug: Unter 300 einschlägig zu behandelnden Internierten zeigten sich 75 pCt. Ohrverletzungen, 30 pCt. Traumen der Nase und Adnexe, z. B. Schussverletzungen jeder Art, 4 pCt. Verletzungen des Kehlkopfes, bei welchen rascheste Tracheotomie indiziert ist.

Schlittler: Schwere gonorrhoische Infektion der oberen Luftwege von einem Harnröhrentripper aus.

Oppikofer bespricht das Glas'sche Symptom bei Nebenhöhleneiterung und die Schaumbildung in den Sinus pyriformes bei Oesophagusdivertikel.

Spezielle otologische Erörterungen (Prof. Siebenmann und Prof. Noyer) fallen ausserhalb dieses Referats.

Jonquière.

Für die Redaktion verantwortlich Prof. Dr. G. Finder, Charlottenburg, Augsburger Str. 38.
Druck von L. Schumacher, Berlin N. 4.

Internationales Centralblatt

für

Laryngologie, Rhinologie

und verwandte Wissenschaften.

Jahrgang XXXIII. Berlin, Dezember. 1917. No. 12.

I. Ferdinando Massei †.

Am 7. März d. J. starb in seiner Vaterstadt Neapel Ferdinando Massei. Er und der Mailänder Labus, der Präsident des ersten Laryngologenkongresses (Mailand 1880) können als die Pioniere der Laryngologie in ihrem Vaterlande gelten; Massei behauptete sich bis zu seinem Tode als einer der tätigsten, tüchtigsten und erfolgreichsten Vertreter seines Faches in Italien. Am 25. Juli 1847 in Neapel geboren, vollendete er im Jahre 1867 seine medizinischen Studien und begab sich nach Deutschland, England und Frankreich, um sich der Laryngologie, die gerade ihren Entwicklungsgang als selbständige medizinische Disziplin begonnen hatte, zu widmen. Ende 1869 kehrte er nach Neapel zurück und begann unter grossem Zulauf von Studenten und Aerzten an einem von ihm begründeten Ambulatorium für Hals- und Nasenkranke Kurse zu halten. Nachdem er 1882 die Dozentur und noch in demselben Jahre einen Lehrauftrag für Laryngologie erhalten hatte, wurde er im Jahre 1888 zum Extraordinarius und im Jahre 1902 zum Ordinarius ernannt. Als 1911 Cozzolino, der den Lehrstuhl für Otologie innegehabt hatte, starb, sah sich Massei, wenn er nicht ganz auf seine Lehrtätigkeit verzichten wollte, infolge eines Gesetzes, das für die italienischen Hochschulen die Verschmelzung beider Lehrfächer anordnet, dazu gezwungen, auch die Professur für Otologie zu übernehmen und er ist diesem Zwang gewiss nicht ohne inneres Widerstreben



gefolgt. Er wurde jedoch dadurch entschädigt, dass er im Jahre 1916 endlich das Ideal seines Lebens verwirklicht sehen konnte, das darin bestand, eine mit allen modernen Mitteln ausgestattete stationäre Klinik zu seiner Verfügung zu haben. Fast während seiner ganzen Lebensdauer hatte Massei unter dem Uebelstand zu leiden gehabt, dass ihm für Krankenbehandlung und Lehrzwecke nur ein — freilich sehr grosses — Ambulatorium zur Verfügung stand; immer wieder führte er in den Berichten, die er alljährlich über seine poliklinische Tätigkeit herausgab, bewegliche Klage über diesen Uebelstand, der sich um so fühlbarer machte, als er besonders in den ersten Jahren sich mit besonderem Eifer der Behandlung diphtheriekranker Kinder zugewandt hatte und sich gezwungen sah, die Tracheotomien entweder auf die chirurgische Klinik zu verlegen oder sie bisweilen — wenn Not am Mann war — unter den miserabelsten äusseren Bedingungen in den Behausungen der armen Neapolitaner Bevölkerung vorzunehmen. Es war ein bei der Indolenz dieser Bevölkerung auch nicht ganz seltenes Vorkommnis, dass ihm die croupkranken Kinder in extremis in die Sprechstunde gebracht wurden und er sie dort ohne jede sachgemässe Assistenz schleunigst operieren musste. Später (1900) hatte er die Befriedigung, zum Leiter einer Abteilung für diphtheriekranke Kinder am Ospedale Cotugno ernannt zu werden. Aus dieser Tätigkeit stammen eine grosse Anzahl von Arbeiten, die sich mit der Frage beschäftigen, ob bei drohender Erstickungsgefahr Tracheotomie oder Intubation vorzuziehen sei. Die Intubation war in Italien zuerst von Egidi eingeführt worden; Massei verhielt sich dieser Methode gegenüber zuerst ablehnend, wurde dann aber auf Grund seiner an einem grossen Material gewonnenen Erfahrungen einer ihrer begeistertsten Lobredner und trat in Wort und Schrift unermüdlich für sie ein.

Eines der wesentlichsten wissenschaftlichen Verdienste Massei's besteht darin, als erster nachgewiesen zu haben, dass das Erysipel primär und selbständig den Kehlkopf befallen kann und dass viele der als primäres Kehlkopfödem oder phlegmonöse Laryngitis beschriebenen Fälle nichts anderes sind, als eine Lokalisation des Erysipels im Kehlkopf; seine Arbeiten über dieses Thema, für das er auch zum Referenten auf dem X. Internationalen medizinischen Kongress bestellt war, haben viel dazu beigetragen, in das Chaos der akut-infektiösen Halsentzündungen Klärung zu bringen. Auch auf zahlreichen anderen Gebieten unserer Disziplin hat Massei, der bis in sein spätestes Alter eine emsige literarische Tätigkeit entfaltete, anregend und befruchtend gewirkt. So sei daran erinnert, dass er zuerst im Jahre 1888 als „Glossitis follicularis basica“ die Angina der Zungentonsille beschrieb, dass er das — von anderer Seite freilich angefochtene — Krankheitsbild des „peritracheo-laryngealen Abszesses der

Kinder" aufstellte, dass er für manche Fälle von Blutspeien obskuren Ursprungs die Erklärung fand in der von ihm beschriebenen chronischen hämorrhagischen Tracheitis. Ein Lieblingsthema seiner Arbeiten bildeten die Kehlkopfgeschwülste; in einer seiner Abhandlungen über diesen Gegenstand konnte er sich auf ein Material von 500 Fällen stützen. Ganz besonders gross war seine Erfahrung auf dem Cebiete der Papillome; in einer zusammenfassenden Studie, in der er seinen immer wieder verfochtenen — und heute wohl allgemein akzeptierten — Standpunkt vertrat, dass die Prognose dieser Geschwülste bei Operationen per vias naturales günstiger sei als bei der Laryngofissur, konnte er eine Statistik von nicht weniger als 800 eigenen Fällen anführen. In den letzten Jahren gaben einige Veröffentlichungen Massei's, in denen er behauptete, dass bei den weitaus meisten Fällen von Rekurrenslähmung eine Anästhesie des Larynxeingangs besteht, Anlass zu lebhaften Diskussionen darüber, ob diese Behauptung zutreffend sei, und führten weiterhin zu Erörterungen über die Frage, ob der Rekurrens sensible Fasern führe.

Massei war Mitbegründer der Società Italiana di Laringologia und Ehrenmitglied der laryngologischen Gesellschaften zu Berlin, London und Wien. Im Jahre 1881 gründete er die Archivi Italiani di Laringologia, von denen bisher 37 Jahrgänge vorliegen und in denen die meisten Veröffentlichungen der Massei'schen Schule Platz gefunden haben. Aus dem Kreise von Massei's Schülern und Assistenten ist eine Reihe namhafter italienischer Laryngologen hervorgegangen und es ist wohl nicht zum wenigsten auf sein Wirken und auf den Einfluss seiner Persönlichkeit zurückzuführen gewesen, dass für viele Jahre Neapel das Zentrum der Laryngologie in Italien gewesen ist.

Finder.

Massei's Arbeiten[1]).

1. Le inalazioni di ossigeno nella cura della difteria. Lo Sperimentale. Febr. 1884.
2. Tre casi di vertigine laringea. Giorn. intern. di scienze med. Anno VI.
3. Su di una nuova forma di glossite. Rivista clinica e terapeutica. 1884.
4. Considerazioni pratiche sopra talune curiose fasi di certi neoplasmi laringei. Boll. di mal. dell' orecchio, della gola e del naso. No. 2. 1884.
5. Un cas de rétrécissement syphilitique de la trachée. Revue mens. de laryngol. etc. No. 5. 1884.
6. Contribuzione allo studio del rinoscleroma. Arch. di laringologia. April 1884.
7. L'idroclorato di cocaine nelle malattie di gola. Arch. ital. di laringologia. Anno VI. 2 u. 3.
8. Ancora del laringoscopio e della medicina militare. Boll. di mal. dell' orecchio etc. 1885.
9. Erisipela della laringe. Rivista clinica e terapeutica. No. 1. 1885.

1) Dieses Verzeichnis macht keinen Anspruch auf Vollständigkeit. Es fehlen z. B. die zahlreichen im Druck erschienenen klinischen Vorträge und die Kongressreden.

10. Ascesso retrofaringeo idiopatico. Rivista clinica di Napoli. No. 6. 1885.
11. Sui neoplasmi laringei. Monographia. Napoli 1885.
12. Mixomi giganteschi della cavità nasofaringea. Arch. ital. di laringologia. Fasc. 4. 1884.
13. Sulla erisipela della laringe. Morgagni 1885.
14. Paralisi dei cricoaritenoidei posteriori da persistenza ed ipertrofia del timo. Riforma medica 84/85. 1885.
15. The treatment of papilloma of the larynx by means of the curette. Journ. of laryngology. Febr. 1889.
16. Epitelio primario della laringe. Arch. ital. di laringologia. April 1889.
17. Corpi estranei nelle vie aeree. Boll. de la R. acad. med. di Naples. 1889.
18. Patologia e terapia della faringe, delle fosse nasali e della laringe etc. Napoli e Milano. 1890. 2 Bände.
19. Due notevoli casi di aderenza del velo alla parete faringea. Rivista clinica di Napoli. No. 2. 1887.
20. Sopra un caso di paralisi laringea per lesione corticale. Arch. ital. di laringologia. Fasc. 2. 1887.
21. Sopra un caso di enorme fibroma del cavo naso-faringeo. Ibidem. Fasc. 3. 1887.
22. Rivista critica di rinologia e laringologia. Boll. di mal. dell' orecchio etc. No. 2. 1886.
23. Ueber das primäre Erysipel des Kehlkopfes. Uebersetzt von Vincenz Meyer. Berlin 1886. A. Hirschwald.
24. Sulla cura locale della tuberculosi laringea. Arch. ital. di laringologia. Fasc. 1. 1886.
25. Laringite flemmonosa. Arch. ed atti della società Ital. di chirurgia. Rom 1886.
26. Sifilide tertiaria e tuberculosis della laringe. Rivista clinica dell' università di Napoli. No. 4. 1886.
27. Nevrite primaria del tronco del ricorrente? Arch. ital. di laringologia. Juni 1889.
28. Lezioni cliniche sulle malattie delle prime vie respiratorie. Salerno 1889.
29. Sifilide laringea. Giorn. internaz. di scienze med. September 1889.
30. Sopra un caso di lupus della laringe. La Riforma medica. 4./5. Febr. 1890.
31. La mia prima intubazione per croup laringeo. Arch. ital. di pediat. März 1890.
32. Diagramma delle lesioni funzionali delle corde vocali. Boll. di mal. di gola. Mai 1890.
33. Intubazione della laringe nel croup. La Riforma med. November 1890.
34. La linfa di Koch nella cura della tuberculosi laringea. Arch. ital. di laringologia. April 1891.
35. Laringostenosi per sifilide gommosa; intubazione. Rivista clinica e terap. Februar 1891.
36. Su di una nuove forma di glossite. Arch. ital. di laringologia. No. 1. 1894.
37. Di alcune applicazioni dell' acido lattico in laringologia. Rivista delle mal. della gola. No. 8. 1894.
38. Statistica di tracheotomia. Policlinico. No. 11. 1894.
39. L'intubazione nel croup in rapporto colla sieroterapia. Rif. med. 1895.
40. Un caso di stenosi ipoglottica. Arch. ital. di laring. No. 2. 1892.
41. Contributo clinico ed anatomo-patologico allo studio della pachidermia laringea. Ibidem. No. 3. 1892.
42. L'intubazione laringea nell' adulto. Ibidem. No. 3. 1892.
43. L'intubazione laringea nei bambini e negli adulti. Neapel 1893.
44. Un caso di rinite caseosa. Arch. ital. di laring. No. 2. 1896.
45. Papilloma laringeo recidivante. Ibidem. No. 2. 1896.
46. Il croup latente. Ibidem. April 1898.
47. A proposito di un caso di lupus laringeo. Ibidem. Januar 1899.
48. Sul cronico catarro tracheale emorragico. Ibidem. Oktober 1898.

49. Le complicanze laringee della sarcomatosi cutanea. Arch. ital. di laringologia. Oktober 1899.
50. Delle laringo-stenosi acute nella tenera età e della loro cura. Ibidem. April 1897.
51. In onore di O' Dwyer. Annali di laringologia. Januar 1900.
52. L'anesthesia del vestibolo laringeo nella paralisi del ricorrente. Boll. di mal. dell' orecchio. Dezember 1902.
53. La diretta ispezione della trachea e dei bronchi. Ibidem. August 1904.
54. La diphtherite nasale. Arch. de laryng. April 1904.
55. Le vegetazioni adenoidi del cavo naso-faringeo nei poppenti. Arch. ital. di laring. Juli 1904.
56. Vizii di congenitura del naso e delle fosse nasali. Ibidem. Januar 1905.
57. Ematoma del setto cartilagineo del naso. Ibidem. II. 1905.
58. Un segno premonitorio della paralisi del ricorrente laringeo. Ibidem. I. 1906.
59. The significance of anesthesia of the entrance of the larynx in paralysis of the recurrent laryngeal nerve. New York med. journ. 22. Dezember 1906.
60. Ueber die Bedeutung der Anästhesie des Kehlkopfeingangs bei den Rekurrenslähmungen Berliner kl n. Wochenschr. No. 47. 1906.
61. La cura dei papillomi laringei nei bambini. Boll. di mal. dell' orecchio etc. Oktober 1907.
62. Brevità del frenulo della lingua. Ibidem. Mai 1908.
63. Führt der Rekurrens des Menschen sensible Fasern? Fränkel's Arch. f. Laryng. Bd. 20. 1907.
64. Wie sollten Münzen aus der Speiseröhre entfernt werden? Zeitschr. f. Laryng., Rhinol. usw. 1909.
65. Tumori gigantei della laringe. Arch. ital. di laring. 1908.
66. Mixo-fibroma del seno sfenoidale. Ibidem. Juli 1909.
67. La syphilis et les tumeurs de mauvaise nature de la gorge. Arch. internat. de laryng. Bd. 28. No. 5.
68. Die Sensibilitätsstörungen des Larynx und die Anästhesie des Vestibulum bei der Rekurrenslähmung. Zeitschr. f Laryng., Rhinol. usw. Bd. 3. 1910.
69. Gli specchi magnificenti del Brünings. Arch. ital. di laring. Okt. 1911.
70. Direkte und indirekte Laryngoskopie. Monatsschr. f. Ohrenheilk. Bd. 46. 1912.
71. Contributo allo studio della tuberculosi latente. Arch. ital. di laring. Juli 1912.
72. Flemmoni delle prime vie aeree. Ibidem. Juli 1913.
73. Un grave incidente per intubazione laringea. Ibidem. Januar 1914.

II. Referate.

a) Allgemeines, obere Luftwege.

1) **Killian. Die Frage der Dienstbrauchbarkeit, Dienstbeschädigung und Erwerbsunfähigkeit bei Verletzungen und Erkrankungen des Halses und der Nase.** Sonderabdruck. Vortrag, veranstaltet v. Centralkomitee f. d. ärztl. Fortbildungswesen in Preussen. 1917. Verlag Gustav Fischer.

Verf. bespricht zunächst die Zustände behinderter Nasenatmung (Septumdeviationen, Muschelschwellungen, Adenoide usw.) und die gegen sie geübte Therapie, ferner die durch stumpfe Gewalt und Schussverletzungen gesetzten Veränderungen in der Nase, durch welche die Nasenatmung behindert oder aufgehoben wird. Wird durch die Behandlung kein Erfolg erzielt oder geschieht nichts, so leiden manche von diesen Patienten dauernd an Kopfschmerzen: das Recht auf eine Rente kann ihnen nicht bestritten werden. Was die Ozaena und ozaenaähn-

liche Zustände (Lues III, Atrophie nach Operationen, Kriegsverletzungen usw.) anbetrifft, so sind solche Kranke durchaus zum Dienst zu gebrauchen, am besten zum Arbeitsdienst, wobei man ihnen eine tägliche Nasenspülung ermöglichen sollte. Die Einstellung eines Asthmatikers ist ein erlaubtes Experiment. Kommen ihm Therapie und Umstände nicht zu Hilfe, so sollte man ihn dauernd dienstunfähig schreiben. Auf Dienstbeschädigung kann nur erkannt werden, wenn das Leiden im Dienst entweder neuaufgetreten oder verschlimmert worden ist (z. B. durch Gasvergiftung). Verf. bespricht dann die Erkrankungen und Verletzungen der Nasennebenhöhlen. Was speziell die Stirnhöhlenpatienten anbetrifft, so bringen sie auch nach Radikaloperationen immer noch allerhand Klagen vor. Es haben jedoch manche von Verf. im Frieden operierte Fälle anstandslos den ganzen Krieg durchgemacht. Man muss immer feststellen, was sie im Frieden geleistet haben, und das ist oft recht viel. Zu leichtem Garnisondienst sind sie meist zu verwenden. Killian sagt: „Ich würde mich wohl nur bei unverbesserlichen Neurasthenikern zur Dienstunbrauchbarkeitserklärung entschliessen; für leichte Nebenhöhlenneurastheniker ist der Dienst geradezu ein Heilmittel“. Was die Patienten mit Kopfweh anbelangt, das häufig rheumatischer Natur ist und gegen das sich gerade bei diesen Formen die Kopflichtbäder als sehr wirksam erwiesen haben, so rät Verf. zu probeweiser Verwendung zu leichtem Dienst.

Indem Verf. sich zu den Mund- und Rachenerkrankungen wendet, bespricht er besonders eingehend die Angina und ihre Folgezustände (Mandelabszess, Drüsenschwellungen, Fieberperioden, Gelenkrheumatismus, Endokarditis usw.) und empfiehlt als wertvolles Prophylaktikum gegen diese Folgezustände nach jeder Angina die Mandelbucht einige Male auszudrücken.

Von den Kehlkopferkrankungen beanspruchen besonderes Interesse die Stimmstörungen. Bei Rekurrenslähmungen infolge Schussverletzung des Rekurrens oder Vagus reicht die Stimme gewöhnlich für den Dienstgebrauch, sofern nicht lautes Kommandieren in Betracht kommt. Die Dienstbeschädigung wird nur hoch einzuschätzen sein, wenn es sich um Redner oder Sänger handelt. Verf. unterscheidet bei den Stimmstörungen aus psychischer Ursache die rein hysterischen und die Gewohnheitsstörungen; beide kann man schon ohne Spiegeluntersuchung an der Klangfarbe beim Sprechen unterscheiden: die Hysterischen flüstern, die Gewohnheitsstimmgestörten pressen, bei denen die Stimmstörung meist sich aus einer akuten Laryngitis entwickelt. Die letzteren heilt man durch Kokainpinselungen des Kehlkopfs und Summübungen; die ersteren dadurch, dass man nach Kokainisierung des Kehlkopfs unbarmherzig husten lässt, bis Töne gehustet werden, die man dann zum Aufbau der Stimme und Sprache, immer in der Form des Singens, benutzt. Die ungeheilt gebliebenen hysterisch und gewohnheitlich Stimmgestörten eignen sich noch vorzüglich für den Arbeitsdienst, bei Friedensbeginn sollte man sie mit einer geringen Entschädigung abfinden.

Von den Kehlkopfverletzten hat Verf. viele dahin gebracht, dass sie wieder Garnison-, eine ganze Reihe selbst Felddienst tun konnten. Bei Fortschuss des ganzen Kehlkopfs, wie Verf. einen solchen Fall behandelt hat, handelt es sich um eine Verstümmelung; in solchen Fällen wird die Verstümmelungszulage zugestanden werden müssen.

FINDER.

2) J. C. Ganuyt. **Klinische Betrachtungen über die Oto-Rhino-Laryngologie zur Kriegszeit (1. September 1914 bis 1. Januar 1915). (Considérations cliniques sur l'oto-rhino-laryngologie en temps de guerre.)** *Diss. Bordeaux 1915. 122 Seiten.*

Verf. berichtet über eine Reihe von Kriegsverletzungen, welche er an der von Moure geleiteten Spezialklinik für Ohren-, Hals- und Nasenkranke während 4 Monaten beobachten konnte. Der grosse Vorteil, derart Verletzte durch den Spezialisten besorgen zu lassen, ist offenkundig, es gilt dies nicht nur für die Verhältnisse hinter der Front, sondern auch im eigentlichen Kampfgebiet. Sachgemässe Behandlung der Nasenschüsse verhindert die Entstehung von Synechien und ihren Folgezuständen (Nebenhöhleneiterung), wie sie leider noch viel zu oft vorkommen. Es sollten daher alle Nasenverletzungen frühzeitig dem Spezialisten zugesandt werden.

Die Durchschüsse der Kieferhöhle heilen meistens spontan, während es bei den Steckschüssen fast immer zu einer traumatischen Sinusitis kommt, weshalb bei letzteren Verletzungen operatives Eingreifen immer indiziert (Caldwell-Luc) und auch sehr dankbar ist, arbeiten wir doch meist im gesunden, nicht narbig veränderten Gewebe (Operationsschnitt in der Umschlagsfalte), während unsere endonasalen Eingriffe in dem hochgradig narbig veränderten Gewebe naturgemäss unter viel ungünstigeren Umständen erfolgen.

Verletzungen des Larynx zählen zu den selteneren; auf 10000 Verwundungen anderer Organe traf es nur 6 Larynxverletzte, was begründet ist weniger in der geschützten Lage des Organs als in seiner Beweglichkeit. Dafür besteht aber oft ein ausgesprochenes Missverhältnis zwischen Läsion und Symptomen; unter welch letzteren im Vordergrund stehen: Störungen der Respiration und Phonation und Emphysem.

Von den rein neuropathischen Störungen sind es vor allem die hysterische Aphonie und Stummheit, welche als häufige Folge der Eindrücke des modernen Krieges uns zu Gesichte kommen; die beste und schonendste Methode sie zu heilen besteht in orthophonischen Uebungen.

Weitere Störungen der Kehlkopffunktion können ihre Ursache in extralaryngealen Läsionen, sei es der Nerven, sei es der Muskeln haben (Verletzungen des Nerv. recurrens, der Musculi cricothyreoidei).

Die laryngealen Läsionen sind fast ohne Ausnahme begleitet von einer Perichondritis, selten sind die Störungen leichter und vorübergehender Natur, schwere Erscheinungen seitens der Respiration ist das häufigere und damit Indikation zur Tracheotomie gegeben. Die Behandlung der Laryngostenosen erfolgt am besten mittels der Laryngostomie oder der Tracheo-Laryngostomie nach Sargnon mit nachfolgender Dilatation durch Kautschukdrains (tube à crête de Moure), es kommen zur Ausheilung zirkuläre Narbenstenosen im Verlaufe einiger Monate, sehr ausgedehnte nach 10—12 Monaten.

Von den Krankengeschichten beziehen sich 10 auf Verletzungen der Nase, 11 auf solche der Nebenhöhlen, der Rest (13) auf Affektionen des Larynx.

Von den Erkrankungen des Gehörorgans ist ein grosser Teil rein funktioneller Natur, und besonders weist Autor auf die Häufigkeit der hyste-

rischen Taubstummheit hin. Von den **organischen Ohrenleiden** überwiegen die Erkrankungsfälle bei weitem die Verletzungen (traumatische Affektionen), auch glaubt Verf., dass ein gesundes Hörorgan, abgesehen von wenigen unwichtigen entzündlichen Läsionen, nur sehr selten erkrankt, sondern fast alle Erkrankungen auf früheren Schädigungen beruhen, wobei er glaubt betonen zu müssen, dass behinderte Nasenatmung mit ihren nachteiligen Folgen auf die Ventilation des Mittelohres ganz besonders prädisponiert zu Ohraffektionen.

SCHLITTLER.

3) **Alexander Schossberger** (Ujvidék). **Ein Fall von Maul- und Klauenseuche beim Menschen.** *Deutsche med. Wochenschr. No. 26. S. 816. 1917.*

Letal verlaufener Fall, bei dem sämtliche Schleimhäute vom Krankheitsvirus ergriffen waren. Die Infektionsquelle konnte nicht nachgewiesen werden, auch mikroskopisch-bakteriologisch spezifisch nichts Sicheres.

R. HOFFMANN.

4) **Theodor Cohnen. Ueber Parasiten der Luftwege als Atmungshindernisse.** *Diss. Königsberg 1917.*

Ein Fall von Ascaris lumbricoides in der Trachea eines an Larynxdiphtherie erkrankten zweijährigen Kindes. Entfernung bei der wegen Zyanose notwendig gewordenen Tracheotomie. (Von demselben Autor in der Deutschen med. Wochenschrift, 1916, Nr. 11, bereits publiziert.)

DREYFUSS.

5) **Nonne. Demonstration von ausgedehnten tertiärluetischen Knochenerkrankungen des Schädels, des Rachens und des knöchernen Nasengerüsts.** Aerztlicher Verein zu Hamburg, Sitzung v. 10. 4. 1917. *Deutsche med. Wochenschr. No. 27. S. 862. 1917.*

Ueberaus seltener Fall von Tabes bei ausgedehnter tertiärer Knochen- und Schleimhautsyphilis.

60jährige Frau: Beide Scheitelbeine und die Hälfte der Stirnbeine vollkommen nekrotisch frei liegend, hochgradige ulzeröse Zerstörungen des harten und weichen Gaumens, sowie der hinteren Rachenwand. Anisokorie, reflektorische Pupillenstarre, Fehlen beider Achillessehnenreflexe, Kältehyperästhesie am Rücken.

WaR im Blut +++. Drei Liquorreaktionen schwach +.

R. HOFFMANN.

6) **W. Th. Schmidt** (Sydowsane-Podejuch bei Stettin). **Entfernung eines verschluckten Gebisses nach 16 Jahren.** *Deutsche med. Wochenschr. No. 29. S. 912. 1917.*

Das $5^1/_2$ cm lange, 3 cm breite, wohlerhaltene, halbseitige Gebiss mit vier Zähnen war von der 53jährigen Frau vor 16 Jahren bei einem Schlaganfall verschluckt worden.

Zunächst bestanden damals heftige Schmerzen an der rechten Halsseite und der Kehlkopf war, wie die Pat. angibt, nach rechts und vorn gedrängt und auf Druck sehr schmerzhaft.

Während der ersten Wochen wurde Blut und Eiter ausgehustet, das blieb dann aber allmählich von selbst weg.

Das Schlucken ist nur während der ersten Monate nach dem Schlaganfall schmerzhaft gewesen, dagegen haben sich während der ganzen Zeit stets heftige Schmerzen gezeigt, sobald sich Pat. von vorn oder von rechts an den Hals gefasst habe.

Pat. hat während der 16 Jahre alles sehr zerkleinert schlucken müssen, schon grössere Kartoffelstücke sind nicht durchgegangen.

Sie habe das Gebiss wohl nach dem Schlaganfall vermisst, da sie es aber vergeblich gesucht habe, habe sie sich schliesslich beruhigt.

Als sie neuerdings wieder Beschwerden im Halse spürte, glaubte sie einen Knochen verschluckt zu haben, ohne jedoch genauere Angabe hierüber machen zu können.

Kehlkopf und Trachea zeigten sich bei der Untersuchung ein wenig nach rechts und vorn vorgedrängt. Druck auf die rechte Halsseite sowohl wie extreme Bewegung des Kopfes nach links und hinten lösen rechts vorn über dem Kehlkopf lebhafte Schmerzen aus. Pat. spricht angestrengt, aber leidlich klar. Bei der Palpation mit dem Zeigefinger wird hinter bzw. rechts neben der Epiglottis ein in der Tiefe unbeweglich festsitzender, flacher Fremdkörper gefühlt. Nach maximaler Oeffnung des Mundes wurde in Narkose der Fremdkörper, der nach unten zu völlig fest gewachsen war, allmählich von seinen Verwachsungen gelöst, aus seiner Lage herausgeschält und schliesslich mit einer grossen, gebogenen Kornzange entfernt. Bemerkungen über das verschiedene Verhalten von Fremdkörpern gegenüber dem menschlichen Körper.

R. HOFFMANN.

b) Nase und Nasenrachenraum.

7) **Rami. Rüsselbildung an der Nase.** K. k. Ges. der Aerzte in Wien, Sitzung v. 19. 1. 1917. *Berliner klin. Wochenschr. No. 16. S. 398. 1917.*

Verf. zeigt ein Mädchen mit einem Rüssel, welcher der linken Nasenwandfläche tief aufliegt.

Durch eine Oeffnung an der Spitze des Rüssels kommt man in einen Kanal, der in die Gegend des inneren Augenwinkels führt. Wenn das Kind weint, so entleert sich aus dem Rüssel ein wässeriges Sekret.

Verf. ist der Ansicht, dass die Rüsselbildung mit intrauterinen Meningozelen zusammenhängt.

R. HOFFMANN.

8) **Bab. Ueber menstruelles Nasenbluten und seine organo-therapeutische Behandlung.** Münch. ärztl. Verein Gynäkol. Ges., Sitzung v. 5. 7. 1917. *Deutsche med. Wochenschr. No. 31. S. 992. 1917.*

Es gibt eine vikariierende Epistaxis bei Virgines, Mulieres und Graviden, auch eine sogenannte kompensatorische Epistaxis bei Oligomenorrhoe.

Die physiologischen und funktionellen Beziehungen zwischen Nase und Genitalien sind vielfache.

Beide haben Corpora cavernosa, die in der Nase meist im Septum oder im unteren Muschelrand sitzen (! Ref.)

Bei den von Bab beobachteten 53 Patientinnen handelt es sich meist um solche mit mangelhafter oder gehemmter Entwicklung des Geschlechtsapparates

oder der Geschlechtsmerkmale, infantiler, asthenischer Habitus, Adipositas universalis familiaris, geringe Körpergrösse (etwa 140 cm), zu Tuberkulose Prädisponierte, Hysterische oder Depressive, Melancholische. Nasale Erkrankungen können selbstverständlich auch Mitursache sein, werden aber wenig beobachtet. Therapeutisch verwandte Verf. bei geschlechtsreifen Weibern zur Stillung von menstrueller oder prämenstrueller Epistaxis stets 2—4—6 und öfters wiederholte subkutane Injektionen eines hochwertigen Corpus luteum-Extraktes zur Herbeiführung von Uteruskongestionen in der nicht menstruellen Zeit und zur Beförderung der Geschlechtsreife Yohimbin, Muriazithin und ähnliche Präparate. Er warnt vor Ergotin und anderen Styptizis, welche die menstruellen plethorischen Beschwerden (Kopfweh, Kongestionen, Schwindel, Uebelkeit) steigern.

R. HOFFMANN.

9) **Otto Müller** (Lehe). **Die nasale Dysmenorrhee, sowie die nasal-respiratorischen Druck- und Saugwirkungen auf die Bauchorgane überhaupt.** *Arch. f. Lar. u. Rhin. Bd. 31. S. 305.*

Die Arbeiten von Fliess aus dem Anfange der 90er Jahre machten die Aerztewelt mit den Beziehungen der Nase zur Dysmenorrhoe bekannt: Die Kokainisierung der vorderen Enden der beiden unteren Muscheln, der Tubercula septi und der linken (!) mittleren Muschel beseitigt nach 5—8 Minuten den dysmenorrhoischen Schmerz. Eine dauernde Befreiung von den dysmenorrhoischen Beschwerden gelingt in den geeigneten Fällen durch Verätzung bzw. Elektrolyse dieser Genitalpunkte der Nase. Trotz der feststehenden Tatsachen hat die Behandlungsmethode sich nicht genügend in der Aerzteschaft verbreitet, und zwar, wie Verf. mit anderen Autoren annimmt, wegen des „phantastischen Aufbaus der zur Erklärung von Fliess angegebenen Reflextheorie". Auch bemängelt Verf. die nicht genügend fest umschriebene Problemstellung bei Fliess und noch mehr bei dessen treuestem Schüler Siegmund, welcher die Abhängigkeit der meisten Baucheingeweide von der Nase im Fliess'schen Sinne behauptet. Nach Koblank muss man statt von Genitalpunkten, schon von Genitalflächen in der Nase reden, da er die ganzen unteren Muscheln, das ganze Septum, selten auch die mittlere Muschel als reflexauslösend hinstellt, speziell die an diesen Stellen vorhandenen Schwellkörper.

Um nun dem Problem näher zu kommen, sucht Verf. nach analogen, aber bereits klargestellten Beziehungen der Nase zu entfernten Organen und hebt dabei die allen Chirurgen geläufige Entstehung der Bauchbrüche als Folge einer gestörten Atemdynamik auf Grund einer Verengerung der oberen Luftwege hervor. Die Auffüllung der Lungen ist in diesen Fällen nur möglich durch stärkeres Herabgehen des Zwerchfells, wodurch wiederum eine Erhöhung des intraabdominalen Druckes erzeugt wird; dieser einerseits, in Verbindung mit einer Resistenzminderung, begünstigt die Entstehung des Bruchs. Aehnliche Beziehungen bestehen zwischen Hämorrhoiden und dauernder Muschelschwellung in der Nase. Unter Berücksichtigung dieses atmungsdynamischen Moments gelangt Verf. zu einer fest umschriebenen Problemstellung auch in der hier zu behandelnden Frage: „Welche physiologischen — nicht nervösen — Beziehungen bestehen zwischen der Nase

und den weiblichen Sexualorganen, wie den Baucheingeweiden überhaupt? Wie wirkt die Atmungsdynamik insbesondere bei einer Nasenstenose vermittels der Zwerchfellbewegungen auf den Bauchinhalt und die Sexualorgane? Kommt diese Wirkung nur durch respiratorische Druckwirkung zustande oder spielt nicht auch bei der Abhängigkeit der venösen Kreislaufstörung von dem gesamten Atmungsmechanismus, insbesondere von den wiederum diesen beherrschenden nasalen Atmungswiderständen, hier eine venöse Organanschoppung mit?"

Die Nasenatmung ist nicht nur ein passiver Vorgang, sondern auch eine Funktion des elastischen Netzes der Lunge, wie umgekehrt das Mass der bei der Einatmung erfolgenden elastischen Anspannung der Lunge von der Enge und Weite der Nasengänge abhängig ist. Das elastische Lungennetz wird bei enger Nase (schmaler Bau, Deviation, Muschelschwellungen) viel stärker beansprucht als bei weiter Nase. Nach Rohrer's Feststellungen ist nun der grösste Teil der für die Lungenspannung nötigen Energie durch die Widerstände der Nase und der oberen Luftwege bedingt. Die Dynamik der Lungen wird aber während der Einatmungsphase vom Zwerchfellmuskel beherrscht; er kontrahiert sich bei grösseren respiratorischen Widerständen stärker, tritt tiefer und übt somit auf die Baucheingeweide einen erhöhten Druck aus. Es besteht demnach eine direkte physiologische, atmungsdynamische Beziehung zwischen Nase und Baucheingeweiden, also auch den inneren Genitalien, so dass die reflektorische Beziehung nach Verf. ausgeschaltet werden kann. Weit grösser noch als durch diesen statischen Pressionsdruck wirkt der Atemmechanismus als Hilfskraft und endständiges Sauggetriebe für den Rückfluss des Venenblutes auf die Dysmenorrhoe ein. Der dauernd negative Druck im Pleuraraume verursacht ein intravenöses Druckgefälle zum rechten Vorhof. Die respiratorischen Druckschwankungen im Pleuraraume teilen sich dem Venensystem mit, und zwar, wie Wertheimer nachgewiesen hat, bis zu den Fussvenen. Um wieviel stärker muss das örtlich so viel nähere Venensystem der weiblichen Genitalien mit seiner starken Vaskularisation diesen respiratorischen Einwirkungen mit ihrer nasalen Komponente ausgesetzt sein. Je grösser die Nasenstenose, desto mehr verstärkt die respiratorische Energie den negativen Pleuradruck; dementsprechend wächst das intravenöse Druckgefälle bis zu einem Grade, dass der rechte Vorhof es mit seiner Schöpftätigkeit nicht weiterleiten kann. Es kommt zu einer rückläufigen Blutbewegung und Stauung des Blutes in der venösen Bahn bis ins kapillare Stromgebiet, besonders auch das Gebiet der so naheliegenden Sexualvenen. Mit der von Fliess empfohlenen Kokainisierung der Nase erfolgt eine Minderung der Nasenstenose, damit eine Herabsetzung der respiratorischen Energie des elastischen Lungengewebes und Aufhebung der dysmenorrhoischen Folgen des erhöhten intrapleuralen Druckes. Die objektiv richtige Beobachtung von Fliess und seine therapeutischen Erfolge finden in dieser mechanischen Auffassung ihres Zusammenhanges ebenfalls ihre Erklärung, indem die sog. Genitalpunkte genau in der Einatmungstrombahn der Nase liegen, also die Kokainisierung der ersteren die Erweiterung der letzteren zur Folge hat. Verf. meint, namentlich auch in Hinsicht auf die experimentellen und klinischen Beobachtungen von Koblanck, dass die rhino-gynäkologischen Beziehungen klinischer und therapeutischer Art wesentlich grössere seien, als sie ursprünglich von Fliess

angenommen worden sind. Er sucht seine Auffassung noch durch eine bemerkenswerte Beobachtung zu stützen: Bei zwei Frauen, welche wegen Lungentuberkulose die Kuhn'sche Saugmaske benutzten und die extranasalen Widerstandsvorrichtungen zu stark einstellten, traten dysmenorrhoische Beschwerden auf, die nach Abstellung der Saugmaskenbehandlung in der kritischen Zeit fort blieben. Quoad therapiam tritt Verf. für die submuköse Septumresektion in erster Linie ein; die Muscheln will er soviel als möglich geschont wissen. Die Erfolge sind so auffallend gute, dass unbedingt die Methode in weitere Kreise dringen müsse.

Im zweiten Teile der Abhandlung bespricht Verf. die nasal-respiratorischen Druck- und Saugwirkungen auf die Bauchorgane überhaupt. Er bespricht deren physiologisch-klinische Verwandtschaft und Unterschiede im Vergleich zur nasalen Dysmenorrhoe; ausserdem berichtet er über die bisher vorliegenden rhinologischen Erfahrungen über die nasale Beeinflussbarkeit der Bauchorgane im allgemeinen und betont das Fehlen einer wissenschaftlichen Formulierung dieser Tatsache. Er hofft, durch diese Hinweise eine erneute Anregung zu geben, dass bei vielen dieser unklaren, in eines der typischen Krankheitsbilder nicht hineinpassenden, pathologischen Zustände auch nach ihrer etwaigen Beziehung zur Nase in ihrer atmungsdynamischen Bedeutung gesucht wird. BRADT.

10) **Capelle. Hypophysektomie bei Dystrophia adiposo-genitalis.** Niederrhein. Ges. f. Natur- u. Heilk. (Med. Abt.), Sitzung vom 18. 6. 1917. *Deutsche med. Wochenschr. No. 31. S. 991. 1917.*

48jähriger Vater von 4 gesunden Kindern. Krankheitsbeginn vor 3 Jahren. Progrediente Abnahme des Geschlechtstriebes und der Potenz. Zunahme des subkutanen Fettpolsters, speziell an Brust, Bauch und Stammteilen des Oberschenkels. Starker Haarausfall in der Regio pubica und im Bartbezirk. Enthaarung in beiden Achseln, auf der Brust und den Extremitätenstreckseiten. Beständiges Kältegefühl, Muskelschlaffheit, Gedächtnisschwäche.

Im letzten Jahre qualvoll gesteigerter Kopfschmerz, hauptsächlich in der Stirn. Seit einem Jahre zunehmende Sehstörung.

Objektiv: Blass, schlaff, müde, Untertemperaturen. Auffallend feine Haarbildung an den spärlich behaarten Körperstellen. Aeussere Genitalien regulär. Vollständige bitemporale Hemianopsie. Visus in rapider Abnahme rechts $^6/_{10}$, links $^2/_{50}$ mit Bedrohung des makulo-papillären Bündels links. Urin ohne Befund, täglich 1400—1800 ccm. Keine Polydipsie. Wassermann negativ. Röntgenbild: Starke Ausbuchtung der Sella turcica nach abwärts mit Verdrängung der Keilbeinhöhlen. Wahrscheinlich langsam wachsendes Hypophysenadenom bzw. Hypophysenzyste. Operative Indikation gegeben durch den schnellen Rückgang der Sehkraft.

Operation 9. Mai 1917: Skopolamin-Morphiumdämmerschlaf. Regionäre Anästhesie der Siebbeinzellen, submuköse Adrenalinanämisierung des Septums. 1. Temporäre Umklappung der Nase nach rechts; 2. nach Abtragung der Muschel und Siebbeinzellen verläuft die Operation weiter in der Mittellinie als submuköse Resektion des Siebbeinseptums, des Rostrums, der vorderen Keilbeilhöhlenwand. Nach Fortmeisseln der letzteren wölbt sich vorn oben ein halbkugeliges, etwa

daumenkuppengrosses Gebilde herab, das nach Abbrechen der papierdünnen Keilbeinhinterwand als weicher, braunroter Tumor ohne Komplikation exkochleiert wird. Jodgetränkter Hypophysenbetttampon, submukös zwischen den Septumschleimhäuten unterhalb des Filtrum herausgeleitet. Drainage der Nasenlöcher. Zurückklappung der Nase.

Histologisch: Grosszelliger, von dem vorderen Hypophysenlappen ausgehender Tumor. 5 Wochen post operationem Kopfschmerzen weg. Subjektiv Zunahme des Körperwärmegefühls und des Gefühls der körperlichen Leistungsfähigkeit. Körperwärme normal. Visus rechts $^8/_8$, links $^8/_{36}$. Gesichtsfeld beiderseits in fortschreitender Ausweitung, für weiss fast wieder in physiologischen Grenzen. Genitalsphäre und Haarwuchs einstweilen noch unbeeinflusst.

Hervorheben der Vorzüge des operativen Verfahrens wie in diesem Fall. Eine Garantie für die radikale Entfernung gibt selbst für die rein hyposellär entwickelten Geschwülste dieser basale Weg nicht. Doch kann sie auf diesem Wege gelingen, wie ein Fall des Vortragenden, der zur Autopsie kam, nachwies.

R. HOFFMANN.

11) **Siegfried Pulfer. Ueber eine Orbitalschussverletzung mit Ausfallserscheinungen des Geruchs- und Geschmacksnerven, sowie einzelner Quintusäste.** *Diss. München 1917.*

Granatsplitter. Einschuss im rechten Nasenaugenwinkel, Ausschuss am linken Ohrläppchen, als Folge des letzteren ist das Ohrläppchen an der Kopfhaut angewachsen.

Anästhesie sämtlicher Partien der linken Gesichtshälfte, sowohl der Haut- als der sensiblen Muskeläste; ebenso der Schleimhäute, Nase, Zunge, Gaumen; ebenso refraktär gegen thermische Reize. — Bei Ausschaltung der rechten Nasenhälfte völlige Anosmie, bei Oeffnung der rechten Nase sehr mangelhafte Geruchswahrnehmung. Ebenso der Geschmackssinn nur in Spuren vorhanden, desgleichen das Muskelgefühl der Zunge. Nur im Schlunde Geschmacksempfindungen. Das Projektil muss ausser dem Sehnerven die Portio major nervi trigemini unterhalb des Ganglion Gasseri verletzt haben.

DREYFUSS.

12) **Norman Patterson. Operationen an den Nasennebenhöhlen durch eine temporäre Oeffnung im Septum; transseptale Methode. (Operations on the nasal sinuses carried out through a temporary opening in the septum [transseptal]).** *Brit. med. journ. 20. Oktober 1917.*

Bei intranasalen Operationen am Siebbein und Keilbein besteht der Nachteil, dass es unmöglich ist, einen direkten Blick über das Operationsfeld zu bekommen, auch wenn vorher das vordere Ende der mittleren Muschel entfernt ist. Dieser Nachteil fällt fort, wenn man von der anderen Nasenhöhle aus operieren kann. Zu diesem Zweck macht Verf. eine temporäre Oeffnung im Septum. Er macht durch die ganze Dicke des Septums dicht hinter dem Naseneingang eine schräg von oben nach hinten und unten verlaufende Inzision und vom oberen und unteren Ende dieser Inzision je eine schräg nach hinten verlaufende Inzision ebenfalls durch die ganze Dicke des knorpligen Septums, so dass ein temporär geöffneter Türflügel entsteht, durch den das Spekulum eingeführt wird. Noch besser ist es,

als präliminaren Eingriff die submuköse Septumresektion **auszuführen. Handelt es** sich z. B. um eine einseitige Siebbeinerkrankung, so ist folgender Weg einzuschlagen: Zuerst submuköse Septumresektion, wobei die Inzision auf der Seite gemacht wird, die der erkrankten entgegengesetzt ist. Es ist wichtig, die Entfernung des Knochens bis weit nach oben zu machen, und wenn die Keilbeinhöhle behandelt werden soll, den Vomer in der Nähe der Höhle zu entfernen. Nach Vollendung der submukösen Resektion wird eine Inzision, die etwa 1 cm hinter der ersten und parallel zu ihr durch das Periost-Schleimhautblatt der anderen Seite gemacht. Nach Vollendung der Siebbeinoperation können beide Schnitte durch feine Nähte geschlossen werden. Da eine eitrige Erkrankung vorliegt, ist Tamponade zu vermeiden; nur vorn ist ein Tampon einzulegen, um die Schleimhautblätter in Apposition zu halten. Am besten ist es, falls Pat. dazu seine Einwilligung gibt, die Septumresektion völlig verheilen zu lassen und nach 10 Tagen oder später die zweite Operation am Siebbein auszuführen, indem nun eine schräge Inzision durch die beiden vereinigten Schleimhaut-Perichondriumlappen gemacht und ein langblättriges Killian'sches Spekulum eingeführt wird; es empfiehlt sich, dass das eine Blatt des Spekulums kürzer ist als das andere. Nach Ausräumung der Siebbeinzellen wird die Inzision mittels feiner Nähte geschlossen. Es empfiehlt sich gleichzeitig mit der präliminaren Septumresektion die Entfernung des Polypen und der mittleren Muschel, so dass für die zweite Operation nur die Ausräumung des Siebbeins übrig bleibt.

Verf. war überrascht, einen wie guten Ueberblick man mittels dieser Methode über das Siebbein bekommt und wie gründlich es sich unter Leitung des Auges ausräumen lässt. Handelt es sich um eine Keilbeinaffektion, so kann auf diese Weise die hintere Hälfte oder das hintere Drittel der mittleren Muschel entfernt werden, ohne dass der vordere Teil derselben entfernt wird. (Verf. erwähnt mit keinem Wort die Tatsache, dass die „perseptalen Operationen an der Nasenscheidewand“, um die laterale Nasenwand zwecks gewisser Operationen en face einstellen zu können, bereits im Jahre 1914 in der Wiener klinischen Wochenschrift, No. 34, von Kofler beschrieben worden sind. Ref.)

FINDER.

13) **Gustav Hofer. Schussverletzungen der Kieferhöhle.** *Monatsschr. f. Ohrenheilk. Jahrg. 1917. Bd. 51. S. 385.*

Autor kommt an Hand von 14 in extenso beschriebenen Schussverletzungen der Kieferhöhle, sowie auch auf Grund seiner am ambulanten Material der Klinik von Hofrat v. Chiari gemachten Erfahrungen zu folgenden Schlussfolgerungen: Glatte Durchschüsse der Kieferhöhle heilen häufig spontan, eine einmal bestehende Infektion kann häufig konservativ beseitigt werden. Bei Fremdkörpern (Geschossteile, aber auch Knochensplitter) ist die Radikaloperation indiziert, ausgenommen vielleicht Fälle, bei denen bereits breite Kommunikation zwischen Kieferhöhle und Nase besteht.

SCHLITTLER.

14) **Marie Buffon. Die Wassermannreaktion bei den chronischen Kieferhöhleneiterungen. (De la réaction de Wassermann dans les sinusites maxillaires chroniques.)** *Diss. Bordeaux 1913. 90 Seiten.*

Autor berichtet aus der Klinik von Moure, dass von 32 chronischen und

erfolglos gespülten Kieferhöhleneiterungen 7 luetischer Natur waren. Es sollte daher bei jeder unseren konservativen Behandlungsmethoden trotzenden Kieferhöhleneiterung Wassermann gemacht werden. Für Lues spricht andauernde Fötidität, spezifische Läsionen in der Nase, Schmerzhaftigkeit, käsige Beschaffenheit des Eiters, Abgang von nekrotischen Knochenstücken. Die Therapie besteht in Allgemeinbehandlung und Operation, Caldwell-Luc und das modifizierte Verfahren nach Denker sind allen anderen überlegen. Ueber eingehende Kasuistik vergleiche das Original.

SCHLITTLER.

15) **Ruppauer** (Samaden). **Ueber primäre maligne Geschwülste der Stirnhöhle.** *Zeitschr. f. Ohrenheilk. Bd. 75. S. 365.*

Die Arbeit bringt eine sorgfältige Uebersicht über die einschlägigen Fälle, die bisher bekannt wurden. Das Literaturverzeichnis enthält 65 Nummern. Bei den drei vom Verf. selbst beobachteten Kranken handelte es sich beim ersten um ein Plattenepithelkarzinom, beim zweiten um ein Papilloma carcinomatodes, beim dritten um ein Rundzellensarkom.

KOTZ.

16) **Max Kaiser. Ueber das Karzinom der Nasenhöhlen.** *Diss. Breslau 1917.*

Beschreibung von 12 Fällen aus der Breslauer Universitätsohrenklinik, die einer Gesamtzahl von etwa 24000 während der Jahre 1909—1916 daselbst behandelten Patienten entsprechen. Eine radikale Heilung wurde vielleicht in einem Falle erzielt, der allerdings noch nicht genügend lange beobachtet ist. Die Nachbehandlung mit Mesothorium leistete bei mehreren Fällen gute Dienste.

DREYFUSS.

17) **Ruttin** (Wien). **Bemerkungen zu der Arbeit: „Ein neuer Polypenschnürer-ansatz" von D. de Levie, Rotterdam, im Arch. f. Ohrenheilk. 99. Bd. 3. und 4. Heft. 1916.** *Arch. f. Ohrenheilk. Bd. 100. S. 143.*

Verf. macht Prioritätsansprüche geltend.

KOTZ.

18) **de Levie** (Rotterdam). **Ein neuer Polypenschnüreransatz (Antwort auf Dr. Ruttin's Bemerkungen zu obenstehender Abhandlung).** *Arch. f. Ohrenheilk. Bd. 100. S. 145.*

Prioritätsfragen.

KOTZ.

19) **A. Schönfeld. Ein Schneiderfingerhut im Nasenrachenraum eines Kindes.** *Monatsschr. f. Ohrenheilk. Jahrg. 1917. Bd. 51. S. 393.*

Ein 6jähriges Kind wird unter der Angabe obgenannten Fremdkörper verschluckt zu haben, radioskopisch untersucht, wobei Oesophagus und Magendarmkanal leer gefunden werden. Nachts hochgradig gestörte Nasenatmung, starkes Speicheln. Bei nochmaliger Durchleuchtung wird der Fremdkörper im Epipharynx entdeckt. Entfernung in Narkose.

SCHLITTLER.

20) **James Donelan. Rezidive von Adenoiden und Tonsillen. (Recurrence of adenoids and tonsils.)** *Brit. med. journ. 6. Oktober 1917.*

Verf. nimmt zu einer Diskussion über diese Frage, die im Brit. med. journ. durch einen Artikel von Guthrie hervorgerufen wurde, das Wort. Er hält eine

gründliche Entfernung der Adenoiden durch die Kurette allein nicht für möglich. Er benutzt eine Zange, die unter Leitung des Fingers in den Nasenrachenraum eingeführt wird, und gebraucht die Kurette nur, um die Reste fortzuschaben. Bei den so operierten Fällen hat Verf., soweit er sie verfolgen konnte, keine Rezidive beobachtet.

Ferner lenkt Verf. die Aufmerksamkeit auf die Tatsache, dass, wenn man bei Kindern eine starke Septumdeviation findet, immer Adenoide vorhanden sind; er behauptet, dass bei den meisten Kindern, bei denen eine notwendige Adenoidenoperation bis nach dem vierten Lebensjahre aufgeschoben wurde, die Tendenz zur Entwicklung einer Septumdeviation besteht. Er plädiert für eine möglichst frühzeitige Entfernung der Adenoiden, sobald sie Symptome machen. FINDER.

c) Mundrachenhöhle.

21) **Hans Freyvogel. Der Rhodangehalt des Mundspeichels und seine Beziehungen zur Quecksilberstomatitis.** *Diss. München 1917.*

Nach einem einleitenden Referat über das physiologische Vorkommen des Rhodans im Mundspeichel gibt Verf. die Resultate seiner an Patienten der dermatologischen Poliklinik in München (Prof. von Zumbusch) ausgeführten Untersuchungen in Form von Tabellen, und zwar

1. über den Rhodangehalt bei männlichen und weiblichen Luetikern und das Verhalten von Mund- und Rachenhöhle,
2. bei Nichtluetikern,
3. bei Luetikern und anderen Krankheiten, bei denen durch das Rhodalzid das Auftreten einer Stomatitis mercurialis verhindert oder eine beginnende oder schon vorhandene Stomatitis durch das Mittel günstig beeinflusst wurde.

Das Rhodalzid wurde in Tabletten à 0,25 verabreicht. Eine Tablette täglich in der ersten Woche, 2 Tabletten täglich in der zweiten Woche, 3 Tabletten täglich in der dritten Woche.

Nach Verf. ist Rhodan ein Schutzstoff des menschlichen Organismus, der bei gewissen Krankheiten, so bei der Lues und bei tuberkulösen Erkrankungen der Mundhöhle und des Rachens durchschnittlich herabgesetzt ist oder fehlt. Bei Gesunden oder anderen Krankheiten ist der Rhodangehalt des Speichels normal. Im Laufe der antiluetischen Kur wird der Rhodangehalt immer mehr vermindert.

Parallel mit dem verminderten Rhodangehalt im Speichel geht das Auftreten einer Stomatitis. Durch Eingeben des absolut ungiftigen Rhodalzids kann man eine beginnende oder vorhandene Stomatitis leicht heilen oder eine solche vermeiden, wenn man den Patienten gleich vom ersten Tag der Kur an bis zur Beendigung der Kur Rhodalzid nehmen lässt. DREYFUSS.

22) **Laurent Moreau. Eitrige Parotitis bei Sumpffieber. (Parotidites suppurées d'origine palustre.)** *Société méd. des hôpitaux. 12. Oktober 1917.*

Verf. hat in allen Stadien des Sumpffiebers Parotitiden beobachtet; die Infektion scheint von der Mundhöhle aus zu erfolgen, da Gingivitis und Stomatitis bei der Erkrankung sehr häufig ist. In dem Eiter findet man Strepto- und

Staphylokokken. Die Parotitis ist am häufigsten doppelseitig; es ist selten, dass es nicht zur Eiterung kommt; Orchitis wurde nicht beobachtet. Die Heilung ist langwierig; da es oft zur Bildung von Eiterrecessus und Fisteln kommt; sie hängt von dem Allgemeinzustand der Patienten ab, der gewöhnlich beim Sumpffieber schlecht ist. Wenn die Eiterung erschöpft ist, so sind Blutungen infolge Ulzeration der Gefässe zu fürchten; in einigen Fällen mussten beide äusseren Karotiden unterbunden werden. Ferner wurden bisweilen Fazialislähmungen beobachtet; selten kommt es vor, wenn die Eiterung anhält, dass der Patient nicht eine Arthritis des Kiefergelenks bekommt. Die hauptsächlichste Prophylaxe der Krankheit besteht in sorgfältiger Mundpflege. FINDER.

23) **A. Philip Mitchell. Primäre Tuberkulose der Gaumentonsillen. (Primary tuberculosis of the faucial tonsils.)** *Journ. of pathol. and bacteriol. Vol. XXI. p. 248. 1917.*

Das Material, das Verf. zu seinen Untersuchungen benutzte, stammt aus den chirurgischen Eingriffen, die innerhalb 6 Jahren im Hospital vorgenommen wurden. Es besteht aus Tonsillen, die von Kindern mit Tuberkulose der tiefen Zervikaldrüsen stammen, und aus Tonsillen von Kindern ohne sichtbare Zeichen von Tuberkulose. Die Untersuchungen zeigen, dass wenigstens in Edinbourgh, wo sich ergab, dass in 20pCt. von Proben der käuflichen Milch Tuberkelbazillen waren, die primäre Tonsillartuberkulose häufiger ist, als man gewöhnlich annimmt. So fand sich in 106 Fällen (100 Kinder, 6 Erwachsene), die wegen Zervikaldrüsentuberkulose operiert waren, 41 (38pCt.) Tuberkulose der Tonsille, am häufigsten dicht unter der Schleimhaut, seltener in der Tiefe. In 80 von den 106 Fällen zeigte sich bei der Operation der tonsillare Lymphapparat in dem Muskel zwischen Vena facialis communis und Vena jugularis interna unter dem hinteren Digastrikusbauch deutlich tuberkulös erkrankt. Impfung war in 20 von 92 Fällen positiv, und zwar fand sich der Typus bovinus 16mal, der Typus humanus 4mal. Der Grund, warum die Impfung weniger positive Ergebnisse gab als die mikroskopische Untersuchung, war der, dass die Meerschweinchen oft an Sepsis starben, bevor noch die tuberkulösen Veränderungen Platz gegriffen hatten. Bei 100 hypertrophischen Tonsillen ohne Zervikaldrüsentuberkulose wurde in 9 Fällen Tuberkulose gefunden. Die primäre Tonsillartuberkulose kann nur entdeckt werden durch mikroskopische Untersuchung oder das Tierexperiment. FINDER.

24) **Ries. Gumma des harten Gaumens und Milzschwellung.** Stuttgarter ärztl. Verein, Sitzung vom 16. 11. 1916. *Deutsche med. Wochenschr. No. 11. S. 352. 1917.*

St., Landsturmmann. Vor 18 Jahren luetische Infektion. Damals Schmierkur, Jodkali. Bis September 1916 etwa 10 antiluetische Kuren, darunter die letzte mit Salvarsan (5 Salvarsan- und 10 Merzinoleinspritzungen).

Kopf: Alopecia. Mund: Leukoderma. Gehör links stark herabgesetzt (luetisches Geschwür am Trommelfell). Mund: Fehlen der Zähne, Schleimhaut entzündlich gerötet. Gummiknoten am Uebergang des harten in den weichen Gaumen in der Medianlinie. Milz stark vergrössert, als faustgrosser Tumor unterhalb des

Rippenbogens medialwärts sich ausdehnend, leicht druckempfindlich. Sonst keine angeschwollenen Drüsen. Geschlechtsorgane: Am linken Sulcus coronarius alte Ulkusnarbe, WaR. negativ.

R. HOFFMANN.

25) **von Franqué** und **Frl. Dr. Wolff. Ueber eine von Angina ausgehende Streptokokkenhausendemie der Atmungsorgane.** Niederrhein. Ges. für Natur- und Heilk. in Bonn (Med. Abt.), Sitzung v. 5. 3. 1917. *Deutsche med. Wochenschrift. No. 23. S. 734. 1917.*

Die Endemie führte im Januar bis März 1916 zu einer vorübergehenden Sperrung der Universitäts-Frauenklinik.

R. HOFFMANN.

26) **E. Emrys-Roberts. Bemerkung über die Behandlung der Angina Vincenti. (Note on the treatment of Vincent's angina.)** *Brit. med. journ. 15. Sept. 1917.*

Die Behandlung besteht in lokaler Applikation einer Lösung von H_2O_2, Vinum Ipecac., Glyzerin und Wasser; Verf. hat damit in kurzer Zeit Heilung erzielt. Verf. weist ferner darauf hin, dass Angina Vincenti häufig mit Diphtherie vergesellschaftet ist. Er fand bei seinen Laboratoriumsuntersuchungen in 60 pCt. aller Fälle von Rachendiphtherie fusiforme Bazillen und Spirochäten, fusiforme Bazillen ohne Spirochäten in weiteren 15 pCt.

FINDER.

27) **E. Paschen. Die Bedeutung der Schleimhautaffektionen im Rachen für die Pocken.** Aerztl. Verein zu Hamburg, Sitzung vom 24. 4. 1917. *Deutsche med. Wochenschr. No. 28. S. 894. 1917.*

Die Rachenpocken traten oft schon zu einer Zeit auf, wo das Exanthem noch eben im Beginn ist. Im Ausstrich von diesen Schleimhautpocken ist es Verf. gelungen, die von ihm als Erreger angesprochenen Elementarkörperchen nachzuweisen. Dieser Befund ist nach Verf. sehr wichtig, weil er die Art der Uebertragung weiter klarstellt. Man hat ja stets angenommen, dass hauptsächlich durch die Ausatmungsluft, durch die Tröpfcheninfektion die Krankheit verbreitet wird. Charakterisierung der Elementarkörperchen.

R. HOFFMANN.

28) **Frithjof Leegard. Aus Hypophysengewebe bestehender retropharyngealer Tumor.** *Arch. f. Laryng. u. Rhin. Bd. 31. S. 297. Nordisk Tidskrift f. oto-rhino-laryngologi. Bd. 2. H. 2/3.*

Beschreibung eines submukösen Tumors der hinteren Pharynxwand bei einem 23jährigen Mann. Operation; Schnitt nach Cheyne hinter dem rechten M. sternocleidomastoideus. Die Geschwulst erstreckt sich quer über die Halswirbelsäule und ist derselben ziemlich stark adhärent; sie wird mit den Fingern stumpf abgelöst und in mehreren Stücken fast ohne Blutung entfernt; ihre Grösse ist die eines gewöhnlichen Apfels. Glatte Heilung. Nach dem mikroskopischen Befund bezeichnet Verf. die Geschwulst als ein Hypophysenadenom; er nimmt an, dass sie von der Pharynxhypophyse ausging, und dass ihre Entwicklung in der Weise stattgefunden hat, dass sie sich während ihres Wachstums zwischen Schleimhaut und Skelett hervorgedrängt und nach und nach, um sich Platz zu schaffen, nach hinten und unten verbreitet hat. Krankhafte Erscheinungen oder Veränderungen, die auf eine Störung der Hypophysenfunktion schliessen liessen, wurden bei dem Pat. nicht beobachtet.

BRADT.

29) **Ganzer** (Berlin). **Neue Wege des plastischen Verschlusses von Oberkieferdefekten. (Perforationen im Gebiete des Gaumens und des Mundvorhofes.)** *Deutsche Monatsschr. f. Zahnheilk. Heft 8. 1917.*

Der Aufsatz bringt einige Ergänzungen und Erweiterungen zu den Mitteilungen des Verf.'s über denselben Gegenstand, die er im Oktober 1917 und März 1917 in der Berliner laryngol. Gesellschaft gebracht hat. (Ref. Zentralblatt, Oktober 1917, S. 256.)

FINDER.

30) **Eduard Schulz. Die Radikalbehandlung schwerer Pharynxstenosen durch Pharyngotomie und Lappenplastik.** *Diss. Berlin 1917.*

Beschreibung zweier Fälle von hereditär-luetischer Pharynxstenose bei zwei jungen Mädchen, die von Axhausen (Charité, Berlin) operiert wurden. Tracheotomie und Gastrostomie gingen in beiden Fällen je 1 bzw. 2 Monate voraus; die eine Patientin war wegen der Atembehinderung bereits lange schon Kanülenträgerin. Es wurde die Pharyngotomia lateralis vorgenommen. Die Plastik selbst geschah zweizeitig. Bogenförmiger Schnitt dicht unterhalb des Kinns, hat seine Höhe dicht oberhalb der Tracheotomiewunde und erstreckt sich dann bis zum Ohrläppchen. Exstirpation der Glandula maxillaris. Resektion des Zungenbeinhorns nach Durchschneidung verschiedener Halsmuskeln. Der frei präparierte Hautlappen wird dann um den Unterkiefer herum in die Tiefe gezogen und hier mit dem oberen Teil der Pharynxschleimhaut vernäht. Von der Seite her wird dann ein Hautlappen, dessen konvexer Bogen bis zur Clavicula reichte, eingelegt und mit der unteren Pharynxschleimhaut vereinigt und so ein seitliches Pharyngostoma gebildet. Nach 4 Wochen Schluss des Pharyngostoma. Voller Erfolg. Besonderer Wert wird auf die Ernährung mittelst Gastrostomie gelegt, die einen ungestörten Heilungsverlauf gestattet. Mehrere Photogramme erläutern die Anlegung des Pharyngostoma und die Deckung der für die Hautlappenplastik notwendigen Hautdefekte.

DREYFUSS.

d) Diphtherie und Croup.

31) **Hans Landau. Ueber diphtherieähnliche Bazillen bei chronischer Bronchitis.** *Berliner klin. Wochenschr. No. 19. S. 457. 1917.*

L. fand bei einer 50jährigen Frau mit chronischer Bronchitis im Auswurf diphtherieähnliche Stäbchen. Da niemals eine diphtherieverdächtige Halserkrankung vorangegangen war, auch in der Familie der Patientin kein Fall von Diphtherie vorgelegen hat, besteht nach L. kein bestimmter Anhaltspunkt für die Annahme, dass die gefundenen Bazillen von echten Diphtheriebazillen abstammen, ebenso wenig möchte L. aber auf Grund seiner Untersuchungen diese Möglichkeit ausschliessen.

Jedenfalls ist bemerkenswert, dass bereits mehrfach diphtherieähnliche Bazillen als Erreger recht hartnäckiger Bronchitiden gefunden worden sind. Vielleicht sind solche Befunde gar nicht so selten, wenn mehr darauf geachtet werden würde.

R. HOFFMANN.

32) **Kleinschmidt. Zur spezifischen Therapie und Prophylaxe der Diphtherie.** *Jahrb. f. Kinderheilk. Bd. 36. H. 4. 1917.*

Als wichtigstes Resultat der vorliegenden klinischen Studie ist die Erkenntnis zu betrachten, dass die Heilwirkung des Diphtherieheilserums einzig und allein auf seinem Gehalt an spezifischem Antitoxin beruht. Der Beweis hierfür wird geliefert einerseits durch die Beobachtung, dass nach französischem Muster hergestelltes Diphtherieserum mit angeblich bakteriziden Einflüssen sich nicht als wirksamer erweist als gewöhnliches deutsches Heilserum von gleichem Antitoxingehalt, andererseits durch Erfahrungen mit dem von Ruppel dargestellten Serum antidiphthericum depuratum. Dieses nach Art seiner Darstellung reinste antitoxische Eiweiss, das bisher klinisch zur Anwendung gekommen ist, zeitigte nämlich so günstige Resultate in der Diphtheriebehandlung auch schwerer Fälle, wie das gebräuchliche Diphtherieserum mit derselben Anzahl von Antitoxineinheiten nur je hervorzubringen im Stande ist.

Ferner ergibt sich, dass das Problem der Verhütung der Serumkrankheit eher gelöst wird durch die Verwendung artverschiedener Diphtheriesera als durch Modifikationen des üblichen Pferdeserums, wie eine solche beispielsweise in Behring's Immunserum zur Verfügung steht. FINDER.

33) **Reiche. Röntgenbilder schwerer postdiphtherischer Schlucklähmung.** Aerztl. Verein zu Hamburg, Sitzung vom 10. 4. 1917. *Deutsche med. Wochenschrift. No. 27. S. 861. 1917.*

Demonstration der Röntgenbilder eines seit drei Monaten geheilten Falles (60jähriger Mann). Der Kontrastbrei drang beim Schluckakt bis tief hinein in die Bronchien, ehe er wieder ausgehustet wurde. R. HOFFMANN.

e I) Kehlkopf und Luftröhre.

34) **August Lang. Untersuchungen der Morgagni'schen Taschen beim Pferd, mit besonderer Berücksichtigung ihrer chirurgischen Bedeutung.** *Veterinärmed. Diss. Leipzig 1917.*

Obwohl die Arbeit hauptsächlich veterinär-medizinischen Interessen dient, soll doch an dieser Stelle über sie referiert werden. Die Exstirpation der Morgagni'schen Taschen wird bei den Pferden vorgenommen, die an Kehlkopfpfeifen leiden. Letzteres ist durch eine Rekurrenslähmung verursacht. Die Stenose der Luftwege wird beim kranken Pferde durch die Erschlaffung des gelähmten Stimmbandes verursacht und dadurch, dass durch die Atrophie des Musculus crico-arytaenoideus dorsalis eine Senkung des Giesskannenknorpels in das Lumen des Kehlkopfes erfolgt. Durch den Narbenzug, der sich nach dem Heraussohneiden der Taschen ausbildet, wird der Aryknorpel auf dem Schildknorpel fixiert und das kranke Stimmband wieder angespannt.

Der Arbeit sind Tabellen über Tiefe, Länge und Breite der Morgagni'schen Taschen und Photogramme von Gipsabgüssen derselben beigefügt. DREYFUSS.

35) **Gerber** (Königsberg). **Ueber die sogenannte tuberkulöse Perichondritis des Kehldeckels.** *Arch. f. Lar. u. Rhin. Bd. 31. S. 290.*

G. bemängelt die falsche Nomenklatur bei der tuberkulösen Erkrankung der Epiglottis. Namentlich schon in der älteren Literatur (Heinze, Schrötter) ist darauf hingewiesen worden, dass aus der starken tuberkulösen Infiltration der Schleimhaut des Kehldeckels und der Aryknorpel nicht ohne weiteres auf eine Beteiligung des Knorpels geschlossen werden dürfe — ja eine primäre tuberkulöse Perichondritis wird abgelehnt; die Bezeichnung Perichondritis tuberculosa muss ganz ausserordentlich eingeschränkt werden. Bei 23 derartigen Fällen, welche G. selbst untersucht hat, erreichte die Tuberkelinfektion, die meist die ganze Dicke der Weichteile durchsetzte, das Perichondrium fast niemals — geschweige den Knorpel. In keinem fand eine Invasion und Zerstörung der Knorpelsubstanz statt. Diese Befunde schliessen natürlich nicht aus, dass in Ausnahmefällen auch der Knorpel selbst tuberkulös erkrankt; sie zeigen nur die starke Resistenz der Kehlkopfknorpel gegenüber dem tuberkulösen Prozess. G. schlägt deshalb für diesen Prozess die Bezeichnung Epiglottitis tuberculosa vor.

BRADT.

36) **Arnaldo Malan. Teratom des Spatium hyo-thyreoepiglotticum. (Teratoma dello spazio io-tiro-epiglottico.)** *Arch. ital. di otologia. Vol. XXVIII. H. 1. April 1917.*

54jähriger Mann. Man sieht bei der Laryngoskopie eine kleinhühnereigrosse von normaler Schleimhaut bedeckte Schwellung, die vom unteren Teil der linken seitlichen Pharynxwand auszugehen scheint, das Vestibulum laryngis über die Mittellinie drängt, so dass die Stimmbänder völlig verdeckt werden. Das Lig. verläuft gespannt über dem Tumor; die linke Larynxhälfte ist fast unbeweglich. Bei Digitalexploration erweist sich der Tumor von elastischer Konsistenz. Bei Probepunktion entleert sich keine Flüssigkeit. Pat. verweigert einen Eingriff und stellt sich erst vier Monate später vor; der Tumor war inzwischen gewachsen und es stellten sich starke Atembeschwerden ein. Nach vorhergehender Tracheotomie Operation: In Lokalanästhesie Inzision in der Mittellinie, die etwa 2 cm unterhalb des Kiefers beginnend bis 3 cm über der Tracheotomiewunde reicht. Inzision der Membrana hyo-thyreoidea, Resektion des Zungenbeins in der Mittellinie; man erhält so leicht Zugang zum Tumor, der nach Spaltung der ihn bedeckenden Schleimhaut sich leicht enukleieren lässt. Heilung.

Der Tumor hatte keinen Zusammenhang mit dem Zungenbein oder dem Schildknorpel, sondern entsprang im Spatium hyo-thyreo-epiglotticum. Verf. gibt einen ausführlichen mikroskopischen Bericht, aus dem hervorgeht, dass es sich um ein — wahrscheinlich branchiogenes — Teratom handelt.

FINDER.

37) **Alfonso Calabresi. Zwei Fälle von extralaryngealer Laryngozele. (Due casi di laringocele extralaringeo.)** *Arch. ital. di laringologia. Vol. XXVIII. H. 1. April 1917.*

Bei der ersten Patientin entstand die Aerozele plötzlich, während sie gymnastische Uebungen machte (sie gibt an, dass bei einer Schwester, als sie nach

der Entbindung zum erstenmal aufstand, plötzlich der Hals dick wurde, das Gesicht sich blau färbte und in 5 Minuten der Tod eintrat). Heilung trat unter allmählicher Kompression des Tumors ein. Bei der zweiten Patientin trat die Laryngozele nach heftigen Hustenstössen ein, als ihr ein Stücken Brot in den Kehlkopf geraten war. Auch hier trat unter Kompression Heilung ein. FINDER.

38) **J. Kornfeld. Oedem in Kehlkopfpolypen.** *Monatsschr. f. Ohrenheilk. Bd. 51. S. 375. 1917.*

Autor hat 3mal beobachtet, dass Kehlkopffibrome infolge ödematöser Schwellung von der Grösse einer Erbse zu haselnussgrossen Gebilden heranwachsen und dann hochgradige Dyspnoe bedingen können. Bei allen 3 Patienten erfolgte teils spontan, teils auf Eiskravatte und Adrenalinkokainspray Rückbildung zur Norm.

SCHLITTLER.

39) **Imhofer** (Krakau). **Ueber Kehlkopfabszesse.** *Zeitschr. f. Ohrenheilk. Bd. 76. S. 36.*

Bei dieser Infektion ist nicht das schwere Krankheitsbild vorhanden wie bei Phlegmone und Erysipel des Larynx. Die Differentialdiagnose gegen prälaryngealen Drüsenabszess und Schleimbeutelentzündung lässt sich aus dem Vorhandensein eines Larynxödems und dem Fehlen der Verschieblichkeit gegenüber dem Schildknorpel stellen. Bei den zwei hier mitgeteilten Fällen handelt es sich einmal um einen Schleimhautabszess am Kehldeckel, der endolaryngeal mit dem gedeckten Messer eröffnet wurde, das andere Mal um einen perichondritischen Abszess am Schildknorpel, der durch Operation von aussen zur Heilung kam. KOTZ.

40) **Max Scheier. Ueber Schussverletzungen des Kehlkopfes.** *Berliner klin. Wochenschr. No. 22. 1915.*

Im Anschluss an 7 selbst beobachtete Fälle erörtert Verf. die Häufigkeit der Schussverletzungen.

Während aus den Statistiken früherer Kriege ein Prozentsatz von 0,035 bis 0,06 sich ergibt, sah Verf. als Stabsarzt in einer grösseren Garnisonstadt seine 7 schon unter 2500 Verwundeten.

Der Prozentsatz der überhaupt vorkommenden Fälle ist aber natürlich noch ein bedeutend grösserer. Um ein richtiges Bild zu erhalten, müsste man die Halsverletzungen aus den Feldlazaretten heranziehen, da die in der Heimat beobachteten doch fast nur leichte und mittelschwere Fälle betreffen.

Aber auch dann würden die ganz schweren Fälle noch ausstehen, die nicht einmal bis in die Feldlazarette kommen, sondern entweder sofort oder sehr bald nach der Verletzung an Verblutung bzw. Erstickung zugrunde gehen.

Je näher der Front, um so höher die Mortalität.

Aus verhältnismässig günstig verlaufenen Fällen, wie sie die Scheierschen im Heimatlazarett beobachteten Fälle darstellen, darf man daher — wie Verf. hervorhebt — nicht auf eine immer günstige Prognose der Kehlkopfschüsse schliessen, vielmehr muss dieselbe immer mit Vorsicht gestellt, die Verletzung als eine schwere und lebensgefährliche angesehen werden.

Namentlich verliefen Fälle, bei denen Ring- und Schildknorpel zusammen gebrochen waren, fast immer tödlich mit nur wenigen Ausnahmen.

Was die Therapie anlangt, so ist nach v. Schjerning bei Störungen in der Stimmbildung und Atmung, bei Gefahr von Nachblutungen, sowie bei in der Nähe stecken gebliebenen Geschossen, die prophylaktische Tracheotomie angezeigt, die der Sanitätsbericht für die deutschen Heere 1870/71 sogar dann empfiehlt, wenn nur die Richtung des Schusskanals eine Verletzung der Luftwege wahrscheinlich machte.

R. HOFFMANN.

41) **Gustav Bradt** (Berlin). **Ueber einen Fall von Laryngospasmus bei zirkumskripter Erkrankung der Trachea.** *Arch. f. Lar. u. Rhin. Bd. 31. S. 383.*

Kasuistischer Beitrag einer der relativ wenig beschriebenen Fälle von schweren Glottiskrämpfen mit ungewöhnlichem Befund in der Trachea. Der Fall war als Hysterie aufgefasst worden. Genereller Hinweis auf die ätiologische Bedeutung der schwer erkennbaren Veränderungen der oberen Luftwege bei den verschiedenen Formen des Krampfhustens.

(Autoreferat.)

e II) Stimme und Sprache.

42) **K. Ulrich** (Basel). **Eine neue Methode zur Diagnose, Therapie und Demonstration psychogener Stimmstörungen.** *Arch. f. Lar. u. Rhin. Bd. 31. S. 377.*

Ausgehend vom Lombard'schen Phänomen, d. h. der physiologischen Alteration der Stimme bei künstlich hervorgerufener Erkrankung, werden beide Ohren des aphonischen Patienten mit Lärmtrommeln beschickt. Der Patient wird aufgefordert, von einem Blatt schnell abzulesen. Während die Trommeln spielen, hebt sich die Stimme häufig zur Norm. Der Versuch führt häufig bei hysterischer Aphonie in diagnostischer und therapeutischer Hinsicht zum Ziele.

BRADT.

43) **Nadoleczny** (München). **Ueber funktionelle Stimmstörungen im Heeresdienst.** *Arch. f. Lar. u. Rhin. Bd. 31. S. 347.*

Verf. erkennt keinen Wesensunterschied zwischen funktioneller Stimmlosigkeit im Kriege und Frieden an; nur ein gradueller Unterschied sei vorhanden. Er führt dafür eine Anzahl von Beispielen aus der Literatur und Friedenspraxis an. Er warnt davor, diese Zustände als Lähmungen aufzufassen, und unterscheidet nach dem laryngoskopischen Bilde 5 Arten: 1. die Fälle, bei welchen der Stimmlippenschluss ganz fehlt oder ungenügend ist; 2. die mit offener knorpeliger Stimmritze sprechen (früher als Transversuslähmungen aufgefasst); 3. die mit den Taschenlippen sprechen; 4. die mit heftigen spastischen Bewegungen Sprechversuche machen (krampfhafte Stimmlosigkeit; 5. die Fälle von aus der Jugend fortbestehender Fistelstimme. Aetiologisch unterscheidet er zwischen thymogenen Fällen, bei welchen durch Shockwirkung die Störung hervorgerufen ist, und ideogenen Fällen, bei welchen die Sorge und Furcht vor den kommenden Tagen das Leiden auslöst oder unterhält. Häufig sind auch die Uebergänge der ersten Form zur zweiten. Es handelt sich um psychogene Zustände, die meist disponierte, häufig nicht allzu junge Leute betreffen und als hysterisch anzusehen sind. Dem-

gemäss warnt er vor lokaler Polypragmasie ohne gleichzeitige Stimmübungen und betont in erster Linie die Bedeutung der seelischen Beeinflussung durch die Persönlichkeit des Arztes. Hierauf beruhen auch in Wahrheit die Erfolge der verschiedenen Autoren mit ihren differenten Methoden. Verf. geht folgendermassen vor: Völliger Abschluss des Kranken im Einzelzimmer, Erzielung langen Schlafes durch Veronal, Wiedererziehung zum normalen Sprechen unter Zuhilfenahme verschiedener Handgriffe am Kehlkopf. Die erste Sitzung muss so lange durchgeführt werden, bis eine Tongebung sicher erlernt ist. Gelingt dies nicht, benutzt er die Muck'sche Kugel oder die energische Sondierung. Ist ein Laut erzeugt, wird sofort geübt, bis gesprochen oder gesungen werden kann. Gelingt auch dies nicht, geht Verf. zur Kaufmann'schen Methode über, aber warnt vor den sinusoidalen Strömen der Anschlussapparate. Belohnung (Zigarre usw.) und moralische Belehrung sollen die Therapie beschliessen. Der Prozentsatz seiner Heilungen hat 90 überschritten. Im allgemeinen sollen die Kranken nicht mehr an die Front, sondern zum Arbeitsdienst oder nach Hause geschickt werden — aber ohne Rente.

BRADT.

44) **Alexander. Ziel und Ergebnis der Behandlung stotternder Soldaten.** *Monatsschr. f. Ohrenheilk. Jahrg. 51. S. 319.*

Verf. berichtet über die seiner Abteilung für Ohren-, Nasen- und Halskranke angefügte Spezialabteilung für Sprachgestörte. Im Jahre 1916 fanden 231 Fälle Aufnahme, die sich auf folgende 7 Gruppen verteilen: 1. traumatisches Stottern (26,4 pCt. Heilung, 68,1 pCt. Besserung, 5,5 pCt. ungeheilt); 2. posttyphöses Stottern mit günstiger Prognose; 3. inveteriertes durch Trauma verstärktes Stottern wurde durch Behandlung von 1—3 Monaten stets gebessert bis zu dem Grade, wie es vor dem Trauma war; 4. neurotisches Stottern, vorzügliche Prognose, ausgenommen die ganz schweren Fälle; 5. inveteriertes Entwicklungsstottern mit durchschnittlich ungünstiger Prognose; 6. inveteriertes Stottern, wovon es 34 pCt. leicht- und 26,4 pCt. mittelgradiger Natur gibt, was Dienstfähigkeit anbelangt, eine sehr gute Prognose, während bei den 39,6 pCt. hochgradig Stotternden die Aussicht auf Heilung bzw. Besserung gering ist.

Alle Fälle von traumatischer Stummheit oder Taubstummheit wurden völlig geheilt, Behandlungsdauer 1—2 Monate.

SCHLITTLER.

45) **Alexis Holländer. Aus der Schulgesangsstunde.** *Stimme. Juni 1917. 11. Jahrg. H. 9. S. 271.*

Beschreibt einen Fall von absolutem Tongehör bei einem elfjährigen Mädchen, das tadellos nachsang, jeden Ton benennen konnte, beim schriftlichen von Vorspielen begleiteten Diktat aber viele Fehler machte, sobald es die Aufmerksamkeit auf die Grösse der Tonschritte lenkte, dagegen richtig aufschrieb, wenn es nur auf die Töne achtete, die es hörte. Leider fehlt ein genaueres Eingehen auf tonpsychologische Fragen, wozu dieser Fall Anlass gegeben hätte.

NADOLECZNY.

46) **Prof. L. Réthi. Untersuchungen über die Nasenresonanz und die Schallleitung im Kopfe und im Halse.** *Stimme. August 1917. 11. Jahrg. H. 11. S. 309.*

Bereits besprochen in diesem Centralblatt, Januar 1917, S. 23 (Verhandl. d. österreich. Ges. f. experim. Phonetik).

NADOLECZNY.

47) **Franz Wethlo. Apparate im Gesangsunterricht.** *Stimme. XI. H. 7. April 1917.*

Zu verwerfen sind natürlich alle Mittel, welche die Stimmorgane in eine Lage zwingen sollen. Anders beurteilt Wethlo jene, „die eine indirekte Einwirkung erstreben, indem sie klare und richtige Vorstellungen von dem Bau und der Tätigkeit der Stimmorgane vermitteln"; durch Beobachtung, soweit das möglich ist oder durch das Getast, also z. B. Betrachtung im Spiegel, schon der Kehlkopfspiegel ist aber für die Stimmbildung kaum von Nutzen, da er ja kunstgemässes Singen verhindert. Die Arbeit im phonetischen Laboratorium mit seinen zahlreichen Apparaten kann aber im allgemeinen nur die Kenntnisse des Gesanglehrers und Stimmforschers erweitern und vertiefen, nicht aber den Schülern als Lehrmittel dienen. NADOLECZNY.

f) Oesophagus.

48) **J. Schütze. Röntgenbeobachtungen über funktionelles Verhalten der Speiseröhre.** Vereinigte ärztl. Ges. Berlin, Sitzung vom 20. 6. 1917. *Deutsche med. Wochenschr. No. 28. S. 893. 1917.*

In einem Falle, der mit Erbrechen und Beschwerden in der Oberbauchgegend einherging, blieben, wie die Untersuchung vor dem Röntgenschirm zeigte, die Speisen am Jugulum stehen. Die Speiseröhre war mässig erweitert. In einem anderen Falle zeigte sich die Speiseröhre in ihrem oberen Teil verbreitert, und nur in dem oberen Teil traten zunächst die Speisen ein, um erst nach einiger Zeit rasch entleert zu werden. Es ist anzunehmen, dass am Eingang der Speiseröhre ein selbständiger Verschluss besteht. R. HOFFMANN.

49) **Otto Hirtreither. Zur Kasuistik der kongenitalen Oesophago-Trachealfistel.** *Diss. München 1917.*

Von den verschiedenen Varietäten der angeborenen Speiseröhrenmissbildungen stellt der vorliegende Fall die häufigere Form vor. Der obere Teil der Speiseröhre endigt blind 3,6 cm unterhalb des oberen Randes des Ringknorpels. Die vom Magen aus in die Speiseröhre eingeführte Sonde gelangt in die Trachea genau an der Stelle der Bifurkation, so dass also die untere Speiseröhre gewissermassen einen dritten Bronchus darstellt. Das Zwischenstück des Oesophagus fehlt völlig auf eine Strecke von 1,2 cm. DREYFUSS.

50) **Schreiber. Ueber Erkrankungen am Eingang der Speiseröhre.** Verein für wissenschaftl. Heilk. Königsberg i. Pr., Sitzung vom 5. 3. 1917. *Deutsche med. Wochenschr. No. 23. S. 734. 1917.*

Nach einer Schussverletzung, bei der das Projektil am linken inneren Augenwinkel eingedrungen und hinten am Hals ausgetreten war, hatte man als Ursache der Oesophagusstenose eine impermeable Striktur angenommen, während es sich in Wirklichkeit um eine einseitige Verletzung von Glossopharyngeus, Vagus und Hypoglossus handelte. Mit Korrektion der Diagnose fielen die zumeist vergeblichen und für den Kranken nur beschwerlichen Sondierungsbemühungen bis dahin weg und wurde statt dessen elektrische und Strychninbehandlung eingeleitet. Das Resultat war verhältnismässig befriedigend. R. HOFFMANN.

51) **Hofer** und **Kofler** (Wien). **Studie über Resektion des thorakalen Oesophagus.** *Münchener med. Wochenschr. No. 34. S. 1097. 1917.*

Die an der Leiche ausgearbeitete Methode geht von dem Bestreben aus, den Oesophagus extrapleural zu erreichen und dabei in zweizeitiger Resektion unter sterilen Verhältnissen das auszuschaltende Speiseröhrenstück durch Hautplastik ersetzen zu können. Sich anlehnend an das Vorgehen Kuttner's schlagen die Verff. folgenden Weg ein: Bildung eines grossen dreieckigen Lappens aus der Rückenhaut mit Basis an der rechten Rückenseite parallel der Wirbelsäule und Spitze in der Gegend der linken Achselhöhle, Abtragen der Rückenmuskulatur, Resektion der Rippen, Freipräparieren des zu resezierenden Stückes der Speiseröhre, Durchziehen des Hautlappens unter ihm, so dass dieser zwischen Wirbelsäule und Speiseröhre zu liegen kommt. Vernähen der Hautränder. Das mobilisierte Oesophagusstück liegt nun in einer Hauttasche, in der es nach Verheilen der Hautränder reseziert werden kann.

KOTZ.

52) **Hans Schmidt. Ein Fall von Zylinderepithelkarzinom der Speiseröhre mit Durchbruch einer Metastase in die Trachea.** *Diss. Erlangen 1917.*

48jähriger Mann. Das primäre Karzinom sass in der Höhe der Bifurkation, 5 cm lang, 3 cm breit und war mit der Aorta fest verwachsen. Die Metastase, die in die Trachea durchgebrochen war, sass 2 Querfinger unterhalb des Kehlkopfes, war 2 cm lang, 1 cm breit; in der Trachea war die Geschwulst nach unten weitergewuchert.

Voraus geht der Beschreibung des Falls eine recht gute Statistik über die Altersverteilung und die Lokalisation der Speiseröhrenkrebse.

DREYFUSS.

53) **Gatscher. Zur Kasuistik der Steckschüsse im Mediastinum mit Beziehung zum Oesophagus.** *Monatsschr. f. Ohrenheilk. 51. Jahrg. S. 377.*

Zwei Mediastinalsteckschüsse. Im 1. Falle Einschuss oberhalb der Spina scapulae, Geschoss radiographisch nachgewiesen in der Höhe des 5. Proc. spinos., der rechten hinteren Wand des Oesophagus anliegend und diese einstülpend. Im 2. Falle dringt das Projektil durch den Mund in den Pharynx (Einschuss in der Höhe des 5. Halswirbels) und wird bei der Röntgenaufnahme im retroviszeralen Raume nach rechts und hinten vom Oesophagus vor dem 3. Brustwirbel nachgewiesen. Bei beiden Patienten auffallend geringe Erscheinungen, keine Indikation zu operativem Eingriff, spätere Kontrollaufnahme weist das erste Geschoss an derselben Stelle nach, während es beim zweiten nicht mehr aufzufinden ist, wahrscheinlich war es spontan in den Oesophagus durchgebrochen und per vias naturales abgegangen, welche Annahme dadurch gestützt wird, dass bei einer späteren ösophagoskopischen Untersuchung an der hinteren Oesophaguswand (Höhe des 3. Brustwirbels) eine zackige Narbe gefunden wurde.

SCHLITTLER.

54) **Immelmann. Die diffuse Dilatation der Speiseröhre im Röntgenbilde.** Vereinigte ärztl. Ges. Berlin, Sitzung vom 16. 5. 1917. *Deutsche med. Wochenschr. No. 23. S. 733. 1917.*

Papaverin, das die Peristaltik bei spastischen Zuständen aufhebt, bei Verengerungen steigert, ist geeignet, das Vorliegen des jeweiligen Krankheitszustandes

vor dem Röntgenschirm zu sichern. Es ist auch als Heilmittel bei Spasmen zu verwenden. R. HOFFMANN.

55) **Ledermann** (Breslau). **Ein Beitrag zur Frage der Oesophagusfremdkörper.** *Zeitschr. f. Ohrenheilk. Bd. 76. S. 27.*

Kasuistik von 6 Fällen (4 Gebissplatten, 1 Fruchtkern und 1 Fall, in dem eine Patientin mehrere Nadeln verschluckt hatte). KOTZ.

56) **Melchior. Fremdkörper in der Speiseröhre.** Breslauer med. Vereine, Sitzung vom 11. 5. 1917. *Deutsche med. Wochenschr. No. 28. S. 893. 1917.*

Frau, die ein Gebiss verschluckt hat, das vom Arzt trotz ösophagoskopischer Untersuchung nicht entfernt werden konnte. Am 12. Tage kam die Patientin mit hochgradigen Schmerzen und Fieber in die Klinik. Der Fremdkörper musste durch Schnitt von aussen entfernt werden. Er war 20 cm von der Zahnreihe entfernt am Eingang zur Thoraxapertur vollständig eingekeilt und musste erst in drei Teile zerlegt werden. Heilungsverlauf gut (Demonstration). R. HOFFMANN.

III. Kritiken und Gesellschaftsberichte.

Laryngological Section Royal Society of Medicine.

Sitzung vom 5. Februar 1915.

Vorsitzender: William Hill.

Sir William Milligan: Nachbehandlung nach submuköser Septumresektion.

M. verwirft die Anwendung jeder Einlagen, wie Drains usw. Er benutzt nach der Operation einen von Whitehead für andere Zwecke empfohlenen Firniss (bestehend aus Gum benzoin, Styrax, Aloe, Tolubalsam, Jodoform und Aether), den er auf die beiden Perichondrienflächen aufpinselt, so dass diese aufeinanderkleben. Er hat niemals ein Hämatom auftreten sehen und die Patienten waren beglückt, gleich nach der Operation durch die Nase atmen zu können.

Watson Williams betrachtet die Tamponade besonders bei gleichzeitig bestehender Nebenhöhleneiterung für sehr riskiert.

St. Clair Thomson pflanzt die resezierten Stücke wieder zwischen die Muko-Perichondriumlappen; die ersten 24 Stunden legt er dünne Gummischwammtampons ein.

Herbert Tilley hat den Firniss als sehr gutes antiseptisches Styptikum benutzt bei Larynxoperationen wegen maligner Erkrankung, um die Blutung aus dem tiefen hinteren Teil des entfernten Stimmbandes zum Stehen zu bringen. Er braucht nach Septumoperationen ein ovales Drainrohr.

Sir William Milligan: Photographien eines Falles von chronischer Lymphangitis der die Nase bedeckenden Teile.

30jährige Frau. Seit 3 Jahren zunehmende Vergrösserung der Nase. Naseninneres nichts wesentlich Abnormes. M. hält es für chronische Lymphangitis.

Watson Williams hat zwei Fälle von ähnlicher Lymphangitis der Nase gesehen, bei denen eine latente Nebenhöhlenerkrankung vorlag.

Stuart Low hat in einem ähnlichen Fall Besserung durch Skarifikation des Naseninnern gesehen.

Herbert Tilley rät, bevor man zu einer operativen Behandlung schreitet, Kulturen von Blut anzulegen und eventuell eine Autovakzine zu benutzen.

Broeckaert rät zur keilförmigen Exzision und Lappenbildung.

E. D. Davis: Nasopharyngealfibrom mittels gekrümmten Dissektors und Finger enukleiert.

Radium war ohne Erfolg angewendet worden; die Entfernung des Tumors gelang ohne Spaltung des Gaumens.

Tilley bemängelt den Ausdruck „enukleiert"; da hier von keiner Kapsel die Rede ist, sondern der Tumor sich aus einer breiten fibrösen Basis entwickelt.

Fitzgerald Powell hält die Methode nur anwendbar für kleine Geschwülste ohne Verwachsungen.

Dundas Grant benutzt ein Elevatorium, das er durch die Nase einführt und mit dem er unter Leitung des Fingers den Tumor von seinen Ansätzen loslöst; es ist dazu grosse Kraftanwendung nötig.

R. Paterson geht ähnlich vor. Er fasst den Tumor mit einer Zange und lässt an ihm von einem Assistenten ziehen, während er ein langes schmales Elevatorium erst durch die eine, dann die andere Nase einführt und mit ein oder zwei Fingern der linken Hand hinter dem weichen Gaumen eingeht. Die Blutung war gering, das Resultat stets befriedigend.

E. D. Davis: 1. Präparat von einer Hypophysiszyste operiert nach Killian-Hirsch.

37jähriger Mann mit Optikusatrophie und sonstigen Hypophysissymptomen. Röntgenaufnahme zeigte Verbreiterung der Sella turcica und Resorption des Dorsum sellae.

Bei der Operation war die Blutung nach Inzision der Dura sehr profus. Am nächsten Tage Hemiplegie mit Lähmung der rechten Gesichtshälfte, des rechten Armes und Beines und Verlust der Sprache. Sieben Wochen nach der Operation starb Patient unter meningitischen Symptomen. Die Paralyse war fast verschwunden.

Die Sektion zeigte eine kirschrote Zyste, die zwischen den Optici in die vordere Schädelgrube vorsprang; das untere Ende der Zyste lag unmittelbar über der Operationsöffnung am Boden der Sella. Es bestand basale Meningitis.

2. Bericht über einen Fall von Sarkom der Hypophysis, operiert nach Killian-Hirsch.

23jähriger Mann. Februar 1913 wurde retrobulbäre Neuritis zuerst rechts, dann auch links festgestellt. Juni 1914 wurde zentrale Optikusatrophie diagnostiziert, Nebenhöhlen normal, Kopfschmerzen, Akromegalie. Röntgenaufnahme zeigt Verbreiterung der Sella turcica. Wassermann negativ. Der Erfolg der Operation war völlig negativ, das Sehvermögen auf dem rechten Auge nahm vielmehr noch



ab. Es wurde 6 Wochen später eine grosse osteoplastische Operation mit Aufhebung eines parieto-frontalen Lappens einschliesslich Entfernung des rechten Orbitaldachs gemacht; Patient starb an demselben Tage.

3. Präparat eines malignen Hypophysistumors.

Grosser Tumor, der die Sella turcica und das Dorsum sellae erodiert, den Sinus cavernosus und die Nerven komprimiert hat und in den Nasenrachenraum durchgebrochen ist.

Hill bemängelt die Bezeichnung „Killian-Hirsch'sche Operation" und will dafür den Namen „Hirsch'sche Operation" angewendet wissen.

Howarth sagt: Die Operation sei nur dann von Nutzen, wenn der Tumor sich auf die Sella turcica beschränkt. Er hat einen solchen Fall vor zwei Jahren operiert, der noch am Leben ist; es handelte sich um eine einfache Hyperplasie der Hypophysis. Er hat drei tödlich verlaufene Fälle gesehen; in zwei war der Tumor interpedunkulär, in einem ging er von dem Pons aus.

Hill hat einen Fall einige Stunden nach der Operation an Hämorrhagie zugrunde gehen sehen; die Sektion zeigte, dass der Fall für die Operation völlig nngeeignet war.

W. H. Kelson: Fall von Larynxobstruktion nach spezifischer Infektion bei einem jungen Mann.

Pat. hat sich 1904 infiziert, wurde mit Erfolg behandelt, heiratete 1907 und hat drei gesunde Kinder. Seine Stimme war von Anfang der Krankheit affiziert; diesen Winter wurde die Atmung erschwert. Man sieht fleischartige pachydermieähnliche Massen dicht unter den Taschenbändern und in der Interärytenoidfalte, der ganze Larynx kongestioniert. Nach Kokainisierung sieht man eine subglottische Schwellung. Es entsteht die Frage, ob ein operativer Eingriff nötig ist und welcher.

Jobson Horne betrachtet den Zustand als Pachydermia laryngis diffusa. Er hat zusammen mit Kanthack im Jahre 1895 (Proceedings Laryngological Society of London, Mai 1895) einen Fall beschrieben, wo die pachydermischen Wülste bis in die Trachea reichten und der Tod durch Ersticken eintrat. Er rät zu chirurgischer Behandlung.

Harmer hat mit Vorteil intravenöse Sublimateinspritzungen (1:1000 physiol. Kochsalzlösung), davon 5—15 ccm einmal wöchentlich intravenös eingespritzt) angewandt.

E. D. Davis hat zwei ähnliche Fälle behandelt. In einem hat er Tracheotomie gemacht und dann Neo-Salvarsan gegeben; es war völlige Sequestrierung des Aryknorpels vorhanden. In dem anderen Fall handelte es sich um Perichondritis, die Tracheotomie schien unvermeidlich, durch Neo-Salvarsan konnte sie aber umgangen werden.

W. M. Mollison: Fall von traumatischer (?) Fixation des rechten Kriko-Arytänoidgelenks.

M. ist geneigt, die Fixation in Zusammenhang zu bringen mit einer 10 Jahre vorher gemachten Kropfoperation.



Syme denkt daran, dass es sich ebenso wie in einem von ihm berichteten Fall um einen angeborenen Zustand handeln könne.

Fitzgerald Powell hält die Fixation eines Stimmbandes bei Kropf für nicht selten auch vor der Operation.

Hill behauptet, dass in ungefähr einem unter 10 Fällen nach Kropfoperationen Lähmung im Kehlkopf auftritt.

Shattock: Bericht über den mikroskopischen Befund bei dem von Sir St. Clair Thomson in der Dezembersitzung 1914 vorgestellten Kehlkopftumor.

Der Fall erwies sich als Plattenzellkarzinom.

Jobson Horne demonstriert Schnitte von Pachydermia laryngis.

W. Stuart-Low: 1. Dyspnoe, Perichondritis, Mediastinaltumor(?).

53jähriger Mann mit Anfällen von Atemnot, besonders nachts. An der linken Halsseite über der Trachea fühlte man den unteren Teil des Trigonum carotideum ausgefüllt, ferner eine weiche Schwellung über dem linken Schildknorpel. Stimmbänder normal. Eine livide Schwellung sah man unter dem linken Stimmband, die sich nach abwärts in die Trachea erstreckte. Unter Anwendung trockener Schröpfköpfe nahm die Atemnot ab. Wassermann positiv. Es wurde Jodkali gegeben und intravenöse Salvarsaninjektionen gemacht. Röntgenaufnahme zeigte grossen Tumor im Brustraum. Keinerlei Erscheinungen von Druck auf Nerven oder Venen.

Hill, Dundas Grant, Dan McKenzie erörtern die Differentialdiagnose zwischen Aortenaneurysma und Mediastinaltumor.

2. Epitheliom des Pharynx und der Zunge.

48jähriger Mann. Da der Fall inoperabel war, so wurde Diathermie angewandt, auch die Drüsen wurden frei präpariert und mit Diathermie behandelt. Pat. sagt, dass er weniger Schmerzen habe und besser schlucken könne.

C. J. Graham: Epitheliom der linken Tonsille und der angrenzenden Zungenpartie nach Operation; Demonstration des Präparates.

W. Jobson Horne: Epitheliom der Tonsille.

Harmer hält den Fall von Stuart-Low für Diathermiebehandlung nicht geeignet, weil die Infiltration tief in die Halsgewebe sich erstrecke.

Hill sagt, es sei in diesen Fällen oft nützlich, Diathermie und Radium anzuwenden. Die Resultate der Diathermie sind verschieden je nach der Technik.

C. W. M. Hope: Schusswunde des Pharynx.

Gewehrschuss; Einschuss hinter dem rechten Sterno-kleido. Das Geschoss wurde mittels Inzision dicht hinter dem Unterkieferwinkel entfernt. Zwei Monate später beiderseits am Halse neben Larynx und oberem Teil der Trachea fühlbare Härte; eine harte Masse wurde in der Gegend des rechten Proc. transversus der unteren Zervikalwirbel gefühlt; Dreh- und Nickbewegungen des Kopfes beschränkt. Pat. konnte nur mit Schwierigkeiten Flüssigkeiten schlucken. Abduktion des linken Stimmbandes beschränkt. Direkte Untersuchung zeigte den Rachen hinter

dem Ringknorpel verlegt durch zwei warzenähnliche Granulationen, die von der hinteren Rachenwand ausgingen. Dieselben wurden mit der Zange entfernt. Bereits 24 Stunden darauf konnte Pat. feste Speisen essen. Die Schwellungen am Hals sind zurückgegangen: Kopfbewegungen frei.

H. L. Whale: Präparat und Röntgenbild eines Falles von Oesophagotomie.

Die Operation wurde gemacht zur Entfernung eines Fremdkörpers (Stück Blech).

H. Bucklard Jones: 1. Schusswunde des Halses, Verletzung des Larynx, Bildung eines Diaphragmas.

Die Verwundung geschah durch einen Granatsplitter, den Pat. 2 Tage später aushustete. Diaphragma zwischen der vorderen Hälfte der Stimmbänder.

2. Schusswunde des Halses mit ausgedehnter Verletzung des Larynx.

Verwundung am 21. Oktober 1914. Bei Aufnahme (Dezember 1914) bestand Schwellung in Höhe des Schildknorpels im vorderen rechten Trigonum; Eröffnung und Drainage. Laryngoskopisch sind Stimmbänder nicht zu sehen, die Gegend der Taschenbänder ist eingenommen von Granulationsmassen.

Jobson Horne: Schrapnellwunde des Halses; Verletzung der Mundhöhle; Ausschuss hinter dem Unterkieferwinkel der anderen Seite.

Dan McKenzie: Synechie in der Nase mittels Diathermie behandelt.

Beide Nasenhöhlen infolge Narben nach Durchschuss durch die Nase verengt. Das Resultat der Synechiebehandlung überstieg alle Erwartungen.

Herbert Tilley: Drei Kinder mit akuter Eiterung der Nasennebenhöhlen.

1. Akute Stirnhöhleneiterung im 7. Lebensjahre während Scharlach, 6 Jahre lang sich hinziehende Konvaleszenz, kürzlich Rezidiv, Wiedereröffnung der Höhle, die mit Eiter und Granulationen erfüllt ist, völlige Entfernung der Wände und einer Fronto-Ethmoidalzelle. Ungestörter Heilungsverlauf.

2. 8jähriger Knabe. Am 21. Dezember starke Schmerzen in der Umgebung des linken Auges, kleine Schwellung unter und vor dem Tränensack. Konjunktiva gerötet, erhebliches Oedem des oberen Lids, Nase mit Muko-pus erfüllt; Durchleuchtung ergibt linke Wange etwas dunkler als die rechte, Probepunktion vom unteren Nasengang ergibt Eiter im Antrum. Am 11. Januar in Narkose Entfernung der vorderen Hälfte der mittleren und unteren Muschel; nasale Antrumwand entfernt, Kurettage der vorderen Siebbeinzellen, bis das Tränenbein und Os planum erreicht wird. Erweiterung des Ductus naso-frontalis mittels Tilley's kleinem Raspatorium. Es erwies sich unmöglich, einen Zusammenhang herzustellen zwischen der äusseren Schwellung vor dem Tränensack und dem Naseninnern. Heilung.



T. meint, dies sei wohl der jüngste Patient, bei dem die Eröffnung der Höhlen auf intranasalem Wege vorgenommen wurde.

3. 10jähriges Mädchen; akute Kieferhöhleneiterung nach Masern. Irrigationen der Höhle vom unteren Nasengang brachte Heilung.

Syme hält es nicht für ratsam, bei Kindern das Antrum intranasal zu operieren, denn schon bei der gewöhnlichen Methode fand er es bei Kindern von 10 bis 12 Jahren schwierig, die nasale Oeffnung offen zu erhalten. Seiner Ansicht nach sollten diese Fälle von der Fossa canina aus operiert werden.

Tilley erwidert, dass er intranasal operiert hat, weil bei Operation von der Fossa canina die Nerven zerstört werden, welche die jungen Zähne versorgen.

C. J. Graham: Tuberkulose der Nasenhöhle.

16jähriges Mädchen. Die Affektion war ursprünglich auf das vordere Ende beider unterer Muscheln beschränkt. Auf der rechten Seite ist jetzt Ulzeration des Vestibulums mit Beteiligung des Septums.

H. Burcklard Jones: Tuberkulöses Geschwür des Mundes.

Grosses Geschwür mit indurierten Rändern in der Gegend des rechten unteren Weisheitszahnes, auf die Wangen übergehend. Drüsen aussen am Halse. Rechtsseitige Spitzenaffektion. Mikroskopische Untersuchung zeigte Riesenzellen. Pat. ist vor einigen Tagen an tuberkulöser Meningitis gestorben.

Sitzung vom 5. März 1915.

Stellvertr. Vorsitzender: Jobson Horne.

William Hill: Blutender Septumpolyp.

25jähriger Mann. Der Tumor entspringt ganz vorn von dem vestibularen Teil des Septums; er erwies sich mikroskopisch als Fibro-Angiom.

L. H. Pegler: Röntgenaufnahmen des Thorax von einem Fall von linksseitiger Rekurrenslähmung bei Mitralstenose.

19jähriges Mädchen (inzwischen verstorben). Röntgenaufnahme zeigt über dem linken Rande des vergrösserten Herzens einen wohlumschriebenen Schatten, der mehr oder weniger dem rechten Ventrikel entspricht. Aorta weiter als normal. Autopsie fehlt.

Dundas Grant hat den Fall ösophagoskopisch und bronchoskopisch untersucht; es wurde keine abnorme Pulsation gefunden. Die Frage, ob der Rekurrens direkt durch das linke Herzohr gedrückt werde, scheine unsicher. Wahrscheinlich ist in diesen Fällen Neuritis, vielleicht mit Perikarditis, vorhanden, die fast stets bei extensiven Dilatationen des Herzens sich findet.

L. H. Pegler: Präparate vom Oberkiefer mit Abnormitäten der Nasenhöhlen und Antra.

1. Linker Oberkiefer einer Frau: Linearer kongenitaler Defekt in der äusseren Wand des unteren Nasengangs der ganzen Länge des Nasenbodens entlang und im Niveau desselben. Die Abnormität muss betrachtet werden als Ausstülpung des unteren Nasengangs; das Antrum wird dargestellt durch einen kleinen Raum

in dem malaren Apex der Höhle, der von ihr abgetrennt ist durch eine knöcherne Scheidewand und der mittels eines normal gelegenen Ostiums mit dem mittleren Nasengang kommuniziert. Es ist dies die normale Lokalisation der Höhle beim Pavian.

2. Oberkiefer mit Septum; membranöse Adhäsion der unteren Muschel mit dem Nasenboden. Das Vorkommen der Adhäsionen auf beiden Seiten spricht für den kongenitalen Charakter; der mittlere Teil des unteren Randes der unteren Muschel ist mit der Schleimhaut des unteren Nasengangs verwachsen.

3. Oberkiefer mit grosser Kommunikation zwischen Nasenhöhle und Antrum; die Kommunikation besteht in einem runden Loch von der Grösse eines 6 Pennystücks mit membranösem Rande im Centrum einer grossen, flachen Depression, die fast die ganze äussere Nasenwand mit dem normalen Ostium einnimmt.

L. H. Pegler: Fall von Synechien und Kontraktion des Vestibulums.

Folge einer Schussverletzung.

Cecil Graham: Fall von Tuberkulose der unteren Muschel.

Es werden mikroskopische Schnitte von dem in voriger Sitzung demonstrierten Fall gezeigt; es sind Riesenzellen vorhanden und Bazillen, die nach Form und tinktoriellem Verhalten Tuberkelbazillen gleichen. Es sind mit dem Material Meerschweinchen geimpft worden; die Tiere sind bis jetzt noch gesund.

G. Seccombe Hett: Schussverletzung des Gesichts; Perforation beider Antra und des Septums. Operation.

Einschuss vor dem linken Gehörgang, Ausschuss an der rechten Wange. Einige Tage darauf Entfernung eines Sequesters aus der linken Nasenhöhle, wahrscheinlich von der inneren Antrumwand. Röntgenaufnahme zeigte eine Anzahl von Metallsplittern (wahrscheinlich von dem Nickelmantel) längs der Geschossbahn, ferner Fraktur des linken Malarknochens. Durchleuchtung: Beide Antra, besonders der linke, dunkel. Caldwell-Luc'sche Operation des linken Antrums; die Höhle erwies sich als angefüllt mit Eiter, Granulationen und Knochensplittern. Der Geschosskern hatte sich beim Durchschuss von dem Mantel getrennt und wurde nachher in der Wand des Schützengrabens gefunden.

Sir William Milligan: 1. Knochenstück 6 Monate lang im linken Bronchus eingeheilt; Heilung.

Juli 1914 wurde beim Essen ein Knochenstück aspiriert; seitdem bei starken Bewegungen Atemnot, die sich schliesslich so steigerte, dass Pat. die Nächte nur aufrecht im Bette sitzend zubringen konnte. Am 27. Januar Entfernung des Knochens durch Bronchoscopia superior.

2. Subglottische (tracheale?) Geschwulst; Entfernung; Heilung.

66jähriger Pat., leidet seit 4—5 Jahren an leichter Atembehinderung und intermittierenden Attacken von Aphonie. Keine Schmerzen oder Expektoration. Atmung wird allmählich schwieriger. Man sieht eine gestielte Geschwulst von der Mitte der vorderen Trachealwand ausgehend dicht unter den Stimmbändern; Entfernung durch direkte Methode. Nach dem mikroskopischen Befund war es eine lokale Lymphangiektase mit fibröser Kapsel.

3. Zahnzyste des Unterkiefers, Operation.
Demonstration der Röntgenplatte.

Herbert Tilley hat bei grossen Oberkieferzysten immer die Methode befolgt, in das Antrum durchzubrechen, indem er die Zystenwand völlig entfernt und eine grosse Kommunikation nach der Nasenhöhle macht und die orale Wunde vernäht.

Sir St. Clair Thomson ist derselben Ansicht. Er hat mit den Kieferzysten sehr schlechte Erfahrungen gemacht. Sie wurden lange Zeit tamponiert und ausgekratzt und heilten nicht. Er hat dann versucht, eine Kommunikation mit der Nase oder dem Antrum herzustellen. Aber auch so konnte keine Heilung erzielt werden.

Sir William Milligan erwähnt, dass sein Fall vor 2—3 Wochen operiert wurde, und dass die Zyste sich bereits auf $^2/_3$ ihrer früheren Grösse reduziert hat.

H. L. Whale: Peritheliom der Kieferhöhle.

52jährige Frau, seit 4 Jahren zunehmende Schwellung unter dem rechten Auge. Die Schwellung beschränkte sich auf die Gegend der Kieferhöhle. In Narkose wurde die Geschwulst ausgeschält, doch sind am oberen Rande Reste zurückgeblieben. Die mikroskopische Untersuchung ergab ein von den kleinen Blutgefässen ausgehendes Peritheliom.

Herbert Tilley rät, eine starke Radiumröhre in die Geschwulst einzulegen.

Wylie rät, die Patienten einer Infektion mit Erysipel auszusetzen. Er hat einen Fall von Epitheliom durch Erysipel völlig heilen sehen.

W. D. Harmer macht darauf aufmerksam, dass es einen Unterschied mache, ob die Geschwulst ein Sarkom oder Endotheliom ist; letztere verschwinden oft innerhalb drei Wochen nach Radiumanwendung, aber es ist zweifelhaft, ob dauernde Heilungen damit erzielt werden.

Dan Makenzie rät zur Rhinotomie nach Moure.

C. W. M. Hope: Zwei Fälle von Oesophagusstriktur bei Kindern.

Fall I. $7^1/_2$jähriger Knabe, seit dem 2. Lebensmonat mindestens einmal täglich Erbrechen. Röntgenaufnahme zeigt eine Striktur des Oesophagus hinter dem Perikardium, Oesophagoskopie ergibt enorme Dilatation des oberen Oesophagusendes, welches grosse Massen unverdauter Speisen enthält. Durch den Mund der Striktur ging mit Schwierigkeit ein Bougie von 5 mm Durchmesser, wurde aber soweit dilatiert, dass ein 10 mm-Bougie hindurchging. Pat. hat seitdem nur einmal erbrochen und nimmt ständig an Gewicht zu.

Fall II. 18 Monate altes Kind; tägliches Erbrechen seit der Geburt. Oesophagoskopie ergibt grosse Dilatation der thorazischen Partie des Oesophagus, die Schleimhaut der subdiaphragmatischen Partie war in breite transversale Falten gelegt, jedoch konnten Bougies und das zweitgrösste Killian'sche Rohr ohne Schwierigkeiten in den Magen eingeführt werden.

Dan McKenzie: Oesophagus eines $2^1/_2$ jährigen Kindes mit Narbenstenose.

Das Kind hatte im Mai 1914 einen halben Teelöffel eines Wanzengiftes getrunken. Als es von M. untersucht wurde, November 1914, konnte es nur noch kleine Mengen Flüssigkeiten schlucken. Röntgenuntersuchung zeigte völlige Stenosierung des Oesophagus in Höhe des Sternoklavikulargelenks. Alle Versuche der Dilatation schlugen fehl. Exitus Februar 1915. Das Präparat zeigt, dass in der verengten Partie das Lumen nur 1 mm beträgt.

J. Dundas Grant: Knochen im rechten Unterlappenbronchus entfernt durch Bronchoscopia superior.

Der Knochen war 20 Wochen vorher aspiriert worden.

W. M. Mollison: Fall von Epitheliom des Larynx; Entfernung mittels Laryngofissur.

Es wurde das ganze linke Stimmband entfernt nebst der Spitze des Aryknorpels; die Geschwulst nahm auch das vordere Drittel des rechten Stimmbandes ein und auch die Hälfte dieser wurde entfernt. 2 Monate später Schwellung in der vorderen Kommissur, unter Schwebelaryngoskopie wurde ein Stück desselben entfernt, erwies sich aber nur als fibröses Gewebe.

Sir Felix Semon weist darauf hin, dass Granulome nach Laryngofissur in der vorderen Kommissur nicht selten sind; man soll also, wenn ein anscheinendes Rezidiv erscheint, nicht gleich eine zweite grosse Operation machen, sondern zunächst ein Stück zur mikroskopischen Untersuchung entfernen.

J. L. Irwin Moore: Fall von Fibrom des Nasenrachens.

16jähriger Knabe; die Geschwulst geht scheinbar von der linken Hälfte des Keilbeins aus.

Herbert Tilley rät zur lateralen Rhinotomie und zur Behandlung der wahrscheinlich sehr gefässreichen Geschwulst durch die grosse so gemachte Oeffnung; der Fall scheint sehr geeignet für Diathermie.

St. Clair Thomson rät zur Entfernung vom Munde aus ohne Spaltung des Gaumens.

Sitzung vom 7. Mai 1915.

Vorsitzender: William Hill.

William Hill: Maligner Tumor an der Zungenbasis nach Radiumanwendung fast verschwunden.

55jähr. Pat.; walnussgrosser ulzerierter Tumor, Drüsen hinter dem linken Kieferwinkel, linke Zungenseite fixiert, gelegentlich Blutungen, Dysphagie. 40 mg Radium 24 Stunden lang angewandt. Alle Symptome sind verschwunden, der Tumor ist so zurückgegangen, dass er bei oberflächlicher Untersuchung übersehen werden kann.

J. Dundas Grant: Fall von Nasenverkrümmung gerade gerichtet durch submuköse Rotation des knorpeligen Septums.

Die Nase war auf das extremste nach links verbogen. Die Konvexität der

Verbiegung verengte die rechte Nase vollständig. Das knöcherne Septum war verhältnismässig symmetrisch.

Die Inzision wurde wie zur submukösen Resektion gemacht, aber ganz nach vorn und auf der rechten Seite. Nach Abtrennung von Schleimhaut und Periost wurde der Knorpel bis fast an seinen Ansatz an Vomer und Lamina perpendicularis durchschnitten und um seine antero-posteriore Achse um einen Halbkreis in entgegengesetztem Sinne des Uhrzeigers gedreht, so dass der ursprünglich nach links zeigende Teil jetzt nach rechts sah und der unterste Teil jetzt oben war. Die Inzision wurde vernäht und zwei Tage lang Tampons eingelegt. Das kosmetische Resultat ist sehr befriedigend.

Irwin Moore: 1. Nasenrachenfibrom durch den Mund ohne präliminare Operation entfernt.

Der Patient wurde in voriger Sitzung vorgestellt. Der weiche Gaumen wurde durch ein durch Nase und Mund gezogenes Gummirohr nach vorn gezogen. Es zeigte sich, dass die Geschwulst durch eine breite fibröse Basis an dem Keilbein und Occiput befestigt war und einen Ausläufer zum linken Proc. sphenoethmoidalis sandte. Die Geschwulst wurde vom Munde aus entfernt.

2. Geschwulst in der Kieferhöhle, die sich in den Nasenrachenraum erstreckt.

42jähr. Mann; der rechte mittlere Nasengang durch eine Geschwulst verlegt, in der rechten Nase reichlich Eiter, die rechte Hälfte des Nasenrachenraums ausgefüllt durch eine unregelmässig ödematös aussehende Geschwulst. Rechte Kieferhöhle bei Durchleuchtung dunkel. Röntgenbilder zeigen beide Kieferhöhlen verschleiert, ebenso die rechte Keilbeinhöhle und das Siebbein. Eröffnung der Kieferhöhle von der Fossa canina, Einlegung einer Radiumtube. Mikroskopische Untersuchung gibt keinen Anhalt für eine Neubildung, sondern zeigt nur chronisch entzündliches Gewebe.

Irwin Moore: Weitere Mitteilung über den Fall von maligner Striktur des Oesophagus. (Vorgestellt in der Novembersitzung 1914.)

Pat. trägt jetzt seit sechs Monaten die Hill'sche Futtertube, er nimmt durch diese täglich ziemlich grosse Mengen Nahrung und hat an Gewicht zugenommen.

W. Stuart-Low: Patient mit rezidivierendem Zylinderzellkarzinom des Antrums.

Pat. ist bereits zweimal vorgestellt worden. Sechs Monate nach der ersten Operation erfolgte ein Rezidiv, es wurde eine sehr gründliche zweite Operation gemacht; jetzt ist nach 18 Monaten in der Ethmoidalregion wieder ein Rezidiv erfolgt. Diathermie hat den Erfolg, dass die Geschwulst in der Nase verkleinert ist.

Frederick Spicer: Neubildung im Nasenrachenraum.

Der Tumor wurde mittels schneidender Zangen völlig entfernt und erwies sich als Lymphosarkom.

W. H. Jewell: Halfpennystück im Oesophagus.

22 Monate altes Kind. Exitus 13 Tage nach dem Verschlucken des Fremd-

körpers. Mittels des Oesophagoskops war der Fremdkörper hinter dem Sternoklavikulargelenk in der hinteren Oesophagealwand eingebettet gesehen worden. Die Zirkumferenz der Münze und vier Fünftel ihrer Vorderfläche war mit Schleimhaut bedeckt, so dass es unmöglich war, ein Instrument anzulegen.

W. Douglas Harmer: Pharynxfistel bei einem alten Mann nach Operation wegen Halsabszess.

80jähriger Mann. Vier Wochen nach einer Prostataoperation Abszess links am Halse; Inzision; vierzehn Tage später Lähmung des weichen Gaumens mit Regurgitieren von Flüssigkeit durch die Nase. Bald darauf wurde bemerkt, dass die Nahrung vom Munde durch die Wunde am Hals austrat. Es bestehen jetzt zwei Oeffnungen im Pharynx, die eine in der Mitte der linken Tonsille, die zweite nahe an deren oberen Pol.

Kriegsverletzungen und Neurosen.

Einleitendes Referat von Sir William Milligan und F. H. Westmacott.

Referenten setzen die von ihnen aus Material des Second Western General Military Hospital befolgten allgemeinen Grundsätze bei Behandlung der Schusswunden des Gesichts und der oberen Luftwege auseinander. Unter diesen Grundsätzen ist Folgendes hervorzuheben: Nur wenn ein Projektil ganz oberflächlich und leicht zugänglich ist und wenn seine Entfernung keineswegs die Integrität irgend eines wichtigen Gebildes beeinträchtigt, soll es auf dem leichtest möglichen Wege entfernt werden, in jedem anderen Fall soll es ein Nolimetangere sein. Bei Verletzungen des knöchernen Nasengerüsts macht das Aufrechthalten einer freien Passage und die Vermeidung von Adhäsionen erhebliche Schwierigkeiten. Sehr zweckmässig hat sich zur Tamponade ein mit Gaze gefüllter gebrauchter Gummihandschuhfinger bewährt. Verletzungen des Larynx waren verhältnismässig selten. In einem Fall traf das Geschoss den Hals in Höhe des oberen Schildknorpelrandes auf der linken Seite, wurde durch den Knorpel abgelenkt, nahm seinen Weg aussen am Hals entlang und blieb hinter dem linken Sternoklavikulargelenk stecken. Es folgte starke Perichondritis des Aryknorpels und Oedem, so dass die Tracheotomie nötig wurde. Als Beispiel für Nervenverletzungen wird ein Fall von linksseitiger Rekurrenslähmung angeführt nach Geschossverletzung des Gesichts. In diesem Fall steckt die Kugel im zweiten Halswirbelkörper. Sie muss jene Fasern des Vagus verletzt haben, die dicht unter der Schädelbasis den Nervus recurrens bilden. In einem Fall von Schussverletzung der Orbita wurde die Lamina cribiformis getroffen und es trat Anosmie ein: Der Schluss des Referates behandelt die nervösen Störungen (Taubstummheit usw.) ohne sichtbare Verletzungen.

Herbert Tilley: Zwei Fälle von funktioneller Aphonie (einer mit funktioneller Taubheit) nach Geschossexplosion in unmittelbarer Nähe.

Im ersten Fall bekam Pat. die Stimme wieder nach intralaryngealer Anwendung eines starken faradischen Stromes; der zweite Pat. weigerte sich den Mund zu öffnen, die Elektrode wurde durch das linke Nasenloch in den Larynx eingeführt und der Strom so lange angewandt, bis Cyanose eintrat. Auch dieser Pat. erlangte die Stimme wieder.

Coubro Potter: Fall von Schussverletzung des Halses mit Larynxsymptomen.

Einschuss unter dem linken Ohrläppchen, Ausschuss rechts neben dem Kinn. Pat. kann seitdem nicht sprechen. Es besteht linksseitige Fazialis- und linksseitige Hypoglossusparese. Die Stimmbänder nähern sich nicht bei Phonation und bewegen sich nicht bei der Atmung, jedoch nähern sich die Aryknorpel während der Phonation.

J. F. O'Malley und H. L. Whale teilen Fälle von funktioneller Aphonie mit.

Sir Felix Semon hält den Fall von Potter für einen funktionellen und setzt seine Gründe dafür auseinander.

Sir St. Clair Thomson weist auf die Häufigkeit der funktionellen Fälle in diesem Kriege hin; nach dem Burenkrieg wurde ein Fall von Aphonie in der Laryngologischen Gesellschaft gezeigt und ihr Vorkommen bei einem Mann als grosse Kuriosität betrachtet. Er berichtet über drei Fälle von funktioneller Aphonie bei Soldaten mit Lungenphthise.

Sir William Milligan macht aufmerksam auf die Fälle von Aphonie, die sich an Laryngitis anschliessen.

W. D. Harmer erwähnt zwei Fälle, bei denen die Heilung nicht gelang. Solche Fälle werden sich häufig ereignen, da die Leute nicht zur Front zurück wollen.

Dundas Grant teilt die Eindrücke mit, die er bei einem Aufenthalt in Bordeaux an der Moure'schen Abteilung gewonnen hat. Er hat dort besonders auch Fälle von Taubstummheit gesehen, die durch Reedukation geheilt wurden, und lenkt die Aufmerksamkeit auf diese Behandlungsweise.

Stuart-Low hat fast in allen Fällen von Stimmverlust bei Soldaten anatomische Veränderungen in Nase und Hals gefunden, wie Septumdeviationen, Tonsillenhyperplasien, Adenoide usw., und konnte feststellen, dass nach Beseitigung dieser anatomischen Irregularitäten bald Besserung der Stimme eintrat.

Watson-Williams hält es für sehr wichtig, zu unterscheiden zwischen wahren funktionellen Aphonien und solchen, die pseudofunktionell sind und in Wahrheit auf organischer Schwäche beruhen. Manche Fälle werden als rein funktionell betrachtet, bei denen man bei genauer Prüfung eine beginnende Lungentuberkulose findet. In einem Fall verschwand eine „funktionelle" Aphonie zwei Tage, nachdem ein Antrumempyem ausgespült worden war.

E. B. Davis: Fall von Kehlkopfstenose nach Bajonettwunde mittels Intubation behandelt.

Pat. war nach der Verwundung gefangen und es war ihm eine Kanüle in den Kehlkopf gesetzt, die er noch trug, als er nach England kam. Die Kanüle wurde entfernt, es wurde eine hohe Tracheotomie gemacht, der Schildknorpel freigelegt. Die Kehlkopfhöhle wurde dadurch gefunden, dass von oben ein Intubationsrohr eingeführt wurde. Die Schildknorpelflügel waren durch Narbengewebe getrennt; zwischen dem Larynx und dem oberen Trachealende bestand ein Spalt. Ein Gummidrain wurde eingelegt von der Tracheotomiekanüle bis

zum Orifizium des Larynx oben und die Wunde bis auf die von der alten Kanüle herrührende Fistel geschlossen. Das Gummidrain wurde später durch ein Intubationsrohr ersetzt, das in der unteren Tracheotomiewunde fixiert wurde.

J. F. O'Malley: Zwei Fälle von Lähmung des linken Stimmbandes.

Fall I. Linksseitige Rekurrenslähmung nach Schrapnellverwundung am Hals. Röntgenaufnahme zeigt Geschosssplitter, das den Larynx durchbohrt und wahrscheinlich den Rekurrens verletzt hatte. Anfangs Aphonie, jetzt normale Sprache, aber Dyspnoe bei Anstrengungen.

Fall II. Linksseitige Rekurrenslähmung infolge kleiner Aortenaneurysmen.

J. F. O'Malley: Traumatische Fixation beider Stimmlippen.

Schrapnellverletzung am Halse; beide Stimmlippen standen in Adduktionsstellung. Keine Wunde oder Verwachsung im Larynx.

W. Stuart Low: Verletzung am Halse durch Hufschlag.

Starke Kongestion des Larynxeingangs und der Stimmbänder; Heilung unter Anwendung trockener Schröpfköpfe.

William Hill: 1. Schusswunde des Halses.

Durchschuss durch den Hals, Ein- und Ausschuss verheilt. Man sieht eine tumorartige Masse oberhalb und rechts von der vorderen Kommissur an der Stelle des Ansatzes des rechten Taschenbandes an den rechten Schildknorpelflügel, letzterer war wahrscheinlich frakturiert.

2. Trachealverengerung durch einen lange latent gebliebenen Zervikalabzess nach Schrapnellverwundung.

Verwundung im Oktober. Im Dezember war Ein- und Ausschusswunde verheilt, jedoch hatte Pat. Temperatursteigerung und ein Wiederaufflackern einer Pneumonie; es bestand augenscheinlich Verengerung der Trachea mit Stridor. Am 20. Januar musste eilig wegen sehr starker Dyspnoe die Tracheotomie gemacht werden; bei Inzision der Trachea wurde ein grosser intramuraler Abszess in der seitlichen Trachealwand getroffen. Bei Entfernung der Kanüle trat wieder Stridor ein; dieser war jedoch jetzt ein inspiratorischer und es zeigte sich, dass auf der Seite des Abszesses eine Abduktorlähmung vorhanden war.

J. F. O'Malley: 1 Kopfschuss.

Infanteriegeschosswunde; Einschuss am Scheitel links von der Mittellinie, das Geschoss ging durch die linke Stirnhälfte und verliess den Schädel, indem es durch den Keilbeinkörper ging, es drang in die linke Nase ein, durchschlug die mittlere Muschel, verlegte die untere Muschel, ging durch die Mundhöhle und den Mundboden und verliess den Körper links vom Kinn hinter dem horizontalen Kieferast. Pat. litt an häufigem Nasenbluten; postrhinoskopisch sah man eine unregelmässige Wunde am Rachendach; nach 24 stündiger Tamponade des Rachendachs hörten die Blutungen auf. Es besteht linksseitige Optikusatrophie infolge Verletzung des N. opticus.

2. Zwei Fälle von intranasalen Adhäsionen.

Redner plädiert dafür, sich in Fällen von frischen Nasenverletzungen zunächst abwartend zu verhalten, auch wenn anfangs ausgesprochene Obstruktion

der Nase vorhanden ist. Diese ist nämlich hauptsächlich auf entzündliches Oedem zurückzuführen und geht meist beträchtlich zurück.

Walter Howarth: Infanteriegeschoss in der Pterygoidregion des Schädels.

Der Fall kam 8 Wochen nach der Verwundung in Behandlung. Es bestand eitrige Absonderung aus beiden Nasenlöchern, fast völlige Verstopfung der Nase und erhebliche Schwellung in der rechten Parotisgegend. Der Mund konnte nur ganz wenig geöffnet werden und es bestanden Schmerzen im rechten Kiefergelenk. Der Einschuss war in der Wange gerade über der linken Fossa canina. Das linke Antrum war zerstört und vereitert und es bestanden Verwachsungen zwischen Septum und äusserer Nasenwand. Auch im rechten Antrum war Eiter. Beide Antra wurden eröffnet und vom Septum und dem rechten Antrum wurden einige Bleistücke entfernt; es wurde ein grosser Teil der Vorderwand des rechten Antrum entfernt, jedoch konnte das Geschoss auf diesem Wege nicht erreicht werden. Das Röntgenbild zeigte eine hufeisenförmige Masse nach innen vom rechten Kiefergelenk und nahe der Schädelbasis. Nachdem die Antrumeiterung nachgelassen hatte, wurde das Geschoss von aussen entfernt. Zu diesem Zweck wurde eine bogenförmige Inzision über dem rechten Kiefergelenk gemacht, ein Teil des Jochbeins wurde entfernt und der M. temporalis nach vorn gezogen und auf diese Weise das Geschoss erreicht und entfernt. Heilung in ein paar Wochen.

H. L. Whale teilt eine grössere Anzahl interessanter Gesichts- und Kieferverletzungen mit.

Diskussion:

Andrew Wylie macht auf die Tatsache aufmerksam, dass die meisten Wunden auf der linken Seite sind, was sich aus der Stellung der Soldaten beim Schiessen oder Bajonettgebrauch erklärt.

O'Malley bestätigt dies. Er berichtet über einen Fall, in dem sich das Geschoss gedreht hatte; der Einschuss war an der linken Nasenseite, am Nasenflügel und Nasenboden. Es fand sich eine grosse Wunde zwischen hartem und weichem Gaumen; Röntgonuntersuchung zeigte das Geschoss horizontal vor dem Processus odontoideus liegend. Es wurde entfernt von einer Inzision hinter dem Sterno-cleido aus.

Dundas Grant berichtet, dass er im Hospital von „Val de Grace" in Paris die Krankensäle voller hierher gehöriger Fälle gesehen habe mit furchtbaren Entstellungen der Nase und des Gesichts; er sah die von Morestin in diesen Fällen vorgenommenen Operationen. Die typische Operation in den Fällen, wo die Nase eingetrieben und die Nasenlöcher nach oben gedreht waren und nach vorn blickten, bestand darin, dass gerade unter den Nasenbeinen eingeschnitten und die nach oben gedrehte Partie nach unten gedreht wurde, so dass ein grosses Loch entstand, das mit Gaze tamponiert wurde. Nach ein oder zwei Tagen werden Gummidrains in das Nasenloch gesteckt mit Gewichten, die diesen Teil der Nase nach unten halten sollen. Es wird dann ein Stück der 8. Rippe in die Stirn implantiert und von hier aus der obere Teil der Nase gebildet.

(Nach dem offiziellen Sitzungsbericht.)



IV. Briefkasten.

Dr. Otto Müller-Lehe †.

Wir erhalten die traurige Nachricht, dass unser Spezialkollege Dr. Otto Müller-Lehe, der als Bataillonsarzt im Felde stand, den Tod fürs Vaterland erlitten hat. Dr. Müller hat sich durch eine Reihe von wissenschaftlichen Arbeiten, die in den letzten Jahren erschienen sind, bekannt gemacht. Besonders hervorgehoben seien die folgenden: „Die atmungsorthopädische Indikation der Tonsillektomie" (Arch. f. Ohrenheilk., Bd. 100), „Versuch einer Methodik der Indikationsstellung für die operative Behandlung der Nasenatmungsstenose usw." (Zeitschr. f. Ohrenheilk., Bd. 73), „Der luftdynamische Energieverbrauch während der Atmung" (Zeitschr. f. Ohrenheilk., Bd. 74), „Nasenatmung und Herzfunktion" (Arch. f. Ohrenheilk., Bd. 101), und „Die nasale Dysmenorrhoe, sowie die nasal-respiratorischen Druck- und Saugwirkungen auf die Bauchorgane überhaupt." Alle diese Arbeiten beschäftigen sich mit luftdynamischen Problemen in ihrer Anwendung auf die Rhinolaryngologie; ihnen allen ist ein Charakterzug gemeinsam: sie sind vorwiegend spekulativer und induktiver Natur. Der Verfasser baut seine Ideen auf theoretischen Erörterungen auf und gelangt zu Folgerungen, die oft durch ihre Kühnheit verblüffen. Wenn auch manches in seinen Erörterungen problematisch und anfechtbar erscheinen mag, so wird der Leser stets wieder gefesselt durch die Fülle geistvoller Ideen und durch die Konsequenz und Kühnheit, mit der der Verfasser seine Theorien aufbaut. Die Zeit seiner literarischen Produktivität ist nur kurz gewesen; aber dieser kurze Zeitraum hat uns eine solche Menge interessanter und bemerkenswerter Erzeugnisse gebracht, dass die Hoffnung auf weitere wissenschaftliche Leistungen von Wert und Bedeutung gewiss gerechtfertigt war. Nun hat sein früher ehrenvoller Tod diese Hoffnungen zu schanden gemacht. Er ruhe in Frieden!

Finder.

Namen-Register.*)

*) Die fett gedruckten Zahlen verweisen auf Publikationen des Betreffenden, die dünn gedruckten auf Zitate, Diskussionen usw.

W.

Y.

Z.

Sach-Register.

A.

B.

C.

D.

E.

F.

G.

H.

I.

K.

L.

M.

N.

O.

P.

R.

T.

U.

V.

X.

Y.

Z.

Für die Redaktion verantwortlich Prof. Dr G. Finder, Charlottenburg, Augsburger Str. 38.
Druck von L. Schumacher, Berlin N. 4.



